YALE
MEDICAL LIBRARY

HISTORICAL
LIBRARY

Digitized by the Internet Archive
in 2012 with funding from
Open Knowledge Commons and Yale University, Cushing/Whitney Medical Library

http://www.archive.org/details/diekrankheitenund02himl

Die
Krankheiten und Missbildungen
des
menschlichen Auges
und deren Heilung.

Von

Dr. Karl Himly,

Königl. Grossbritannisch-Hannoverschem Hofrathe, ordentl. Professor der Heilkunde an der Georg-August-Universität zu Göttingen, Director des academischen Hospitales daselbst, mehrerer Academien und Gelehrten-Gesellschaften des In- und Auslandes Mitgliede und Ehrenmitgliede, Ritter des Guelphen-Ordens, etc.

Nach den hinterlassenen Papieren desselben

herausgegeben und mit Zusätzen versehen

von

Dr. E. A. W. Himly,

Professor der Heilkunde an der Georg-August-Universität zu Göttingen, etc.

Zweiter Theil.

Mit fünf Steintafeln.

Berlin, 1843.

Verlag von *August Hirschwald.*

Medicinische
Bibliothek
in
Zürich

Inhalt.

Zweiter Theil.

Krankheiten und Missbildungen der einzelnen Theile des Augapfels. S. 2—482.

Erster Abschnitt. Krankheiten der Conjunctiva des Augapfels. S. 2—29.

Kap. I. Verletzungen der Conjunctiva 3.

Kap. II. Ergiessungen unter die Conjunctiva 3.

Ekchymosis sub conjunctiva, Blutergiessung unter der Conjunctiva 3.

Oedema conjunctivae, Wassergeschwulst der Conjunctiva 5.

Emphysema conjunctivae, Windgeschwulst der Conjunctiva 5.

Kap. III. Fehler der Production der Conjunctiva 5.

Conjunctivitis, Entzündung der Conjunctiva 5.

Abscessus inter conjunctivam et corneam, Abscess zwischen Conjunctiva und Cornea 7.

Exulceratio conjunctivae superficialis, oberflächliche Vereiterung der Conjunctiva 8.

Pterygion, Flügelfell 9.

Pannus, Augenfell 9.

Papula conjunctivae, Knötchen der Conjunctiva 15.

Caruncula conjunctivae, Fleischgewächs der Conjunctiva 15.

Fungus conjunctivae, Schwamm der Conjunctiva 15.

Chondroma conjunctivae, Knorpelgewächs der Conjunctiva 15.

(*Chondrosis corneae*, Verknorpelung der Hornhaut 17.)

Pinguecula, Fettfleck 19.

Lipoma conjunctivae, Fettgeschwulst der Conjunctiva 19.

Lipoma crinosum conjunctivae, behaarte Fettgeschwulst der Conjunctiva 19.

Excrescentia cornea conjunctivae, Horn-Auswuchs der Conjunctiva 19.

Tumor cysticus conjunctivae, Balggeschwulst der Conjunctiva 19.

Phlyktaena conjunctivae, Bläschen der Conjunctiva 22.

Xerosis conjunctivae, Ueberhäufung der Conjunctiva 23.

Helminthiasis conjunctivae, Wurmbildung unter der Conjunctiva 25.

Phthiriasis conjunctivae, Läusesucht der Conjunctiva 26.

Decoloratio conjunctivae, Verfärbung der Conjunctiva 27.

Kap. IV. Gefässerweiterung in der Conjunctiva 27.

Congestio sanguinis in conjunctivam, Blutcongestion der Conjunctiva 27.
Varicositas conjunctivae, Varicosität der Conjunctiva 27.
Angiektasia conjunctivae, Angiektasie der Conjunctiva 27.

Zweiter Abschnitt. Krankheiten und Missbildungen der Cornea. S. 30—83.

Kap. I. Verletzungen der Cornea 30.
Vulnus corneae, Wunde der Cornea 30.
Laesiones chemicae corneae, chemische Verletzungen der Cornea 32.
Kap. II. Fehler der Lage der Cornea 33.
Keratokele, Hornhautbruch 33.
Staphyloma corneae opacum 34.
Staphyloma corneae pellucidum sphaericum 34.
Hyperkeratosis 34.
Atonia corneae 34.
Rhytidosis 35.
Kap. III. Fehler der Production der Cornea 35.
Keratitis, Entzündung der Cornea 35.
Onyx, Abscess der Cornea 37.
Ulcus und Fistula corneae, Geschwür und Fistel der Cornea 40.
Obscuratio corneae, Verdunkelung der Cornea 44.
Staphyloma corneae, Hornhaut-Staphylom 63.
(Staphyloma iridis, Irisstaphylom 72.
Staphyloma corneae racemosum, traubenförmiges Hornhautstaphylom 73.
Staphyloma corneae sphaericum pellucidum, rundes durchsichtiges Hornhautstaphylom 73.
Staphyloma corneae conicum pellucidum, kegelförmiges durchsichtiges Hornhautstaphylom 73.)
Hyperkeratosis 74.
Atonia corneae, Erschlaffung der Cornea 79.
Rhytidosis, Eingefaltenheit der Cornea 80.
Ossificatio et Lithiasis corneae, Verknöcherung und Versteinerung der Cornea 81.
Mortificatio corneae, Brand der Cornea 81.
Decoloratio corneae, Verfärbung der Cornea 82.
Kap. IV. Gefässerweiterungen in der Cornea 82.
Varicositas corneae, Varicosität der Cornea 82.
Kap. V. Mehrzahl und Mangel der Cornea 83.
Numerus nimius corneae, Mehrzahl der Cornea 83.
Defectus corneae, Mangel der Cornea 83.

Dritter Abschnitt. Krankheiten der Sclerotica. S. 83—93.

Kap. I. Verletzungen der Sclerotica 83.
Kap. II. Fehler der Lage der Sclerotica 84.
Kap. III. Fehler der Production der Sclerotica 84.
Scleritis, Entzündung der Sclerotica und deren Folgen 84.

Verdünnung und Erweichung der Sclerotica (*Scleromalacia*) 86.
Staphyloma scleroticae, Staphylom der Sclerotica 86.
Papula, Caruncula et Fungus scleroticae, Knötchen und Schwamm der Sclerotica 92.
Ossificatio scleroticae, Verknöcherung der Sclerotica 92.
***Decoloratio scleroticae*, Verfärbung der Sclerotica 93.**

Vierter Abschnitt. Krankheiten und Missbildungen der Iris. S. 93—180.

Kap. I. Verletzungen der Iris 93.
Kap. II. Fehler der Lage der Iris 95.
Prolapsus iridis, Vorfall der Iris 95.
Kap. III. Verwachsungen der Iris 99.
Synechia, Verwachsung der Iris mit den benachbarten Theilen 99.
Synizesis iridis, Verwachsung der Pupillarränder mit einander 102.
Kap. IV. Fehler der Production der Iris 102.
Iritis, Entzündung der Iris u. deren Folgen: Plastische Exsudation, Abscess, Geschwür der Iris u. a. 102.
Sarkoma, Polypus et Kondyloma iridis, Fleischgeschwulst, Polyp und Kondylom der Iris 117.
Ossificatio iridis, Verknöcherung der Iris 118.
Decoloratio iridis, Verfärbung der Iris 118.
Trichiasis iridis 119.
Kap. V. Gefäss-Erweiterungen in der Iris 119.
***Varicositas iridis*, Varicosität der Iris 119.**
Kap. VI. Fehler der Bewegung der Iris 120.
***Immobilitas iridis*, Unbeweglichkeit der Iris 120.**
***Mobilitas nimia iridis: Hippus et Iridodonesis*, Oscillation und Schwanken der Iris 121.**
Kap. VII. Abnormitäten der Pupille 122.
Mydriasis, krankhafte Erweiterung der Pupille 122.
Myosis, krankhafte Verengerung der Pupille 125.
Pupilla abnormis: excentrica et irregularis, excentrische und unregelmässige Pupille 126.
(Künstliche Pupillenbildung, Koromorphosis artificialis 127.
***Iridentome*, Einschneiden in die Iris 130.**
1) durch die Sclerotica 130.
2) durch die Cornea 133.
***Irideklome*, Ausschneiden eines Stückes aus der Iris 138.**
1) In der vorderen Augenkammer 139.
2) Vor der Cornea 142.
3) Durch die Sclerotica 144.
4) Durch Sclerotica und Cornea 145.
***Iridodialysis*, Ablösung eines Theiles der Iris vom Ciliarringe 145.**
1) Durch die Sclerotica 146.
2) Durch die Cornea 153.
***Iridenkleisis*, Verziehen der Pupille 156.**
1) Durch die Cornea 156.

2) Durch die Sclerotica 158.
Iridentomedialysis, Einschneiden und Ablösen der Iris 158.
Iridektomedialysis, Ablösen und Ausschneiden eines Theiles der Iris 159.
1) Durch die Cornea 159.
2) Durch die Sclerotica 160.
Iridentome cum prolapsu iridis artificiali, Einschneiden und Einklemmen eines Theiles der Iris 160.
1) Durch die Cornea 160.
2) Durch die Sclerotica 161.
Iridodialysis cum prolapsu iridis artificiali, Ablösen und Einklemmen eines Theiles der Iris 161.
1) Durch die Cornea 161.
2) Durch die Sclerotica 164).
Koloboma iridis, Irisspalt 169
Numerus nimius pupillarum, mehrfache Pupillen 172.
Atresia s. Synizesis pupillae, Verschliessung der Pupille 174.
Kap. VIII. Fehler der Zahl und Mangel der Iris 177.
Numerus nimius iridis, Mehrzahl der Iris 177.
Defectus iridis s. Irideremia, Mangel der Iris 177.

Fünfter Abschnitt. Krankheiten der Haut der wässerigen Feuchtigkeit und Abnormitäten der wässerigen Feuchtigkeit. S. 181—198.

Kap. I. u. II. Verletzungen und Fehler der Lage der Haut der wässerigen Feuchtigkeit 181.
Kap. III. Fehler der Production der Haut der wässerigen Feuchtigkeit 181.
Inflammatio membranae humoris aquei, Entzündung der Haut der wässerigen Feuchtigkeit 181.
Secretio humoris aquei perversa et Turbiditas humoris aquei, Absonderung einer fehlerhaften wässerigen Feuchtigkeit und Trübheit der wässerigen Feuchtigkeit: *Hypopyon*, Eiterauge, *Hypogala*, Milchauge, *Hypoaema*, Blutauge 185.
Helminthiasis humoris aquei, Wurm-Bildung in der wässerigen Feuchtigkeit 190.
Hydrophthalmos anticus, vordere Augenwassersucht 192.
Inanitio camerarum oculi, Entleerung der Augenkammern 196.
Ossificatio membranae humoris aquei, Verknöcherung der Descemet'schen Haut 197.

Sechster Abschnitt. Krankheiten der Linsenkapsel und der Linse. S. 198—352.

Kap. I. Verletzungen der Linsenkapsel und der Linse 198.
Kap. II. Fehler der Lage der Linsenkapsel und der Linse 202.
Prolapsus capsulae lentis et lentis, Vorfall der Linsenkapsel und der Linse 202.
Kap. III. Fehler der Production der Linsenkapsel und der Linse 206.
Inflammatio capsulae lentis et lentis, Entzündung der Linsenkapsel u. der Linse, nebst deren Folgen 206.
Ossificatio capsulae lentis et lentis, Verknöcherung der Linsenkapsel und der Linse 211.
Atrophia capsulae lentis et lentis, Schwinden der Linsenkapsel und der Linse 212.
Cataracta, grauer Staar 212.
1) *C. lenticularis*, Linsenstaar 219.

2) *C. capsularis*. Kapselstaar 224.
3) *C. Morgagniana*, Morgagni'scher Staar 229.
4) *C. mixta s. capsulo-lenticularis*, Kapsel-Linsen-Staar 230.
Complicationen der Cataracta 232.
Trichiasis capsulae lentis 349.
Kap. IV. Fehler der Zahl, und Mangel der Linse 349.
(Regeneration der Linse 350).

Siebenter Abschnitt. Krankheiten und Missbildungen des Glaskörpers. S. 352—368.

Kap. I. Verletzungen des Glaskörpers 352.
Kap. II. Fehler der Lage des Glaskörpers 353.
Prolapsus corporis vitrei, Vorfall des Glaskorpers 353.
Kap. III. Fehler der Production des Glaskorpers 355.
Hyaloideitis, Entzündung der Glashaut 355.
Cataracta hyaloidea, Verdunkelung der tellerförmigen Grube 357.
Glaukoma, Glaukom 357.
Hydrophthalmos posticus, hintere Augenwassersucht 363.
Atrophia corporis vitrei s. Synchysis, Schwinden des Glaskörpers 365.
Ossificatio membranae hyaloideae, Verknöcherung der Glashaut 367.
Kap. IV. Mangel des Glaskörpers 368.
Koloboma corporis vitrei, Spalt des Glaskörpers 368.

Achter Abschnitt. Krankheiten des Strahlenblättchens. S. 368.

Neunter Abschnitt. Krankheiten und Missbildungen der Chorioidea und der Ciliarfortsätze. S. 369—385.

Kap. I. u. II. Verletzungen und Fehler der Lage der Chorioidea 369.
Kap. III. Fehler der Production der Chorioidea und der Ciliarfortsatze 370.
Plethora chorioideae et process. ciliarium, Blutanhäufung in der Chorioidea u. in den Ciliarfortsätzen 370.
Chorioideitis, Entzündung der Chorioidea und der Ciliarfortsatze 370.
Hydrops chorioideae, Wassersucht der Chorioidea 375.
Helminthiasis chorioideae, Wurmbildung der Chorioidea 377.
Ossificatio chorioideae et process. ciliarium, Verknöcherung der Chorioidea u. der Ciliarfortsätze 377
Atrophia chorioideae, Schwinden der Chorioidea 379.
Kap. IV. Gefass-Erweiterungen in der Chorioidea 379.
Varicositas et Aneurysma chorioideae et processuum ciliarium (Staphyloma chorioideae et corporis ciliaris), Varicosität und Aneurysma der Chorioidea und der Ciliarfortsätze 379.
Kap. V. Mangel des Pigments der Chorioidea, und der Chorioidea selbst 380.
Defectus pigmenti nigri chorioideae und *Leukosis*, Mangel des Pigments der Chorioidea, und Weisssucht 380.
Defectus chorioideae et processuum ciliarium, Mangel der Chorioidea und der Ciliarfortsatze, und *Koloboma chorioideae*, Spalt der Chorioidea 385.

Zehnter Abschnitt. Krankheiten des Ciliarringes. S. 385—388.

Inflammatio orbiculi ciliaris, Entzündung des Ciliarringes 385.

Elfter Abschnitt. Krankheiten der Retina und des Sehnervs. S. 389—473.

Kap. I. u. II. Verletzungen und Fehler der Lage der Retina und des Sehnervs 389.

Kap. III. Fehler der Production der Retina und des Sehnervs 390.

Retinitis, Entzündung der Retina und deren Folgen 390.

Malakia et Atrophia retinae et nervi optici, Erweichung u. Schwinden der Retina und des Sehnervs 394.

Ossificatio retinae, membranae Jacobi et nervi optici, Verknöcherung der Retina, der Jacob schen Haut und des Sehnervs 396.

Kap. IV. Gefäss-Erweiterungen in der Retina 397.

Kap. V. Mangel der Retina, des Seh- und anderer Augen-Nerven, und Spalt der Retina 398.

Kap. VI. Fehler und Mangel des Sehvermogens der Retina und des Sehnervs 399.

Amblyopia amaurotica et Amaurosis, unvollkommener und vollkommener schwarzer Staar 399.

Nyktalopia, Tagblindheit 448.

Haemeralopia, Nachtblindheit 450.

Oxyopia, Scharfsichtigkeit 456.

Photophobia, Lichtscheu 457.

Myiodesopsia, Mückensehen 459.

Visus reticularis, Netzsehen 464.

Photopsia, Funkensehen 465.

Chromatopsia, Farbensehen 466.

Achromatopsia, Unvermogen, Farben richtig zu sehen 467.

Metamorphopsia, Ungestaltetsehen 468.

Haemiopia, Halbsichtigkeit, *Visus partialis, interruptus*, unterbrochenes Sehen 469.

Diplopia, Doppeltsehen und *Polyopia*, Vielfachsehen 470.

Zwölfter Abschnitt. Abnormitäten der Sehweite. S. 473—483.

Myopia, Kurzsichtigkeit 473.

Presbyopia, Weitsichtigkeit 480.

Sehr ungleiche Sehweite der Augen 482.

Anhang. Diätetische Regeln. S. 483—488.

Erklärung der Kupfertafeln S. 489—491.

Register S. 492.

Zweiter Theil.

Krankheiten und Missbildungen der einzelnen Theile des Augapfels.

Erster Abschnitt.

Krankheiten der Conjunctiva des Augapfels.

Schriften.

Joh. Ad. Schmidt Reihen v. Krankheitsformen, deren Substrat d. Conjunctiva ist. In Himly u. Schmidt's Ophthalmol. Biblioth. Bd III. St. 1. u. 2.

Bergener *Diss. de conditionibus conjunctivae oculi abnormibus. Berol.* 1822.

B. Eble Ueb. den Bau u. d. Krankheiten der Bindehaut d. Auges. Wien 1828. M. 3 lit. Taf. 8.

Erstes Kapitel.

Verletzungen der Conjunctiva.

Wunden der Conjunctiva sind sehr unbedeutend, bewirken Ekchymosis conjunctivae, höchstens leichte Conjunctivitis, heilen binnen der ersten 24 Stunden, bei Schonung des Auges und kalten Umschlägen, hinterlassen keine sichtbare Narbe. Ist der Körper, von dem die Verletzung herrührte, in der Conjunctiva stecken geblieben, so ist er vor allen Dingen zu entfernen. Vgl. Fremde Körper zwischen Augenlidern und Augapfel. [Sehr heftige Entzündung, die aber dennoch bald vorübergeht, verursachen Bienen- oder Wespenstiche. Entfernen des Stachels, kaltes Wasser, dann *Aqua Goulardi* mit *Tra opii* sind die erforderlichen Mittel.]

Zweites Kapitel.

Ergiessungen unter die Conjunctiva.

I. *Ekchymosis (Ekchymoma) sub conjunctiva, s. conjunctivae, Haemalops, Hyposphagma,* [1] die Blut-Ergiessung unter der Conjunctiva. Franz. *Haemophthalmie externe, ecchymose de la conjonctive.* Engl. *Blood-shot.*

Abgebildet von v. Ammon, Klin. Darstell. Thl II. Taf. I. Fig. 1. 2.

Symptome. Ein Blut-Extravasat zwischen Conjunctiva und Sclerotica entsteht am leichtesten da, wo die Verbindung zwischen beiden am schlaffsten ist,

1) ἡ Ἐκχυμωσις, die Ergiessung. — Haemalops von το αἱμα, das Blut, und ἡ ὠψ, das Gesicht, Auge. — Hyposphagma von ὑπο, unter, und σφαγειν, schlachten, tödten. — Galenos. „Νεφελη αἱματωδης. Blut-Wolke."

deshalb besonders in den Augenwinkeln, namentlich gegen den inneren zu. Nie sah ich ein solches auf der Hornhaut, jedoch wohl über derselben, da wo sich der obere gerade Muskel inserirt. Ich habe dasselbe dort schon entdeckt, als es nur durch Druck sich kund gab, worauf erst sich allmälig rings um die Cornea herum nach unten hin verbreitende Röthe entstand. In der Regel zeigt sich die Ekchymosis als ein rasch entstehender, blutrother, gleichfarbiger, nicht geäderter Fleck, zuweilen als solche geringe, nur von der Seite her sichtbare Erhabenheit. Sie erregt meistens gar keinen Druck, keine Schmerzen, auch keine Entzündung; der Mensch ahnt oft gar nicht seine Krankheit, bis er sie zufällig gewahr wird. Nach und nach wird der Fleck blass, gelblich: er verschwindet meistens binnen 8—14 Tagen. Oft senkt sich das Blut deutlich bis unter die Conjunctiva des unteren Augenlides, die dann an einzelnen Stellen gleichmässig blutroth erscheint. Zuweilen ist aber diese Färbung nur oberflächlich, rührt sie von demjenigen Blute her, welches durch die Conjunctiva des Augapfels hindurchgeschwitzt ist und die Augenlidbindehaut nur beschmutzt: dann lässt es sich abwischen.

Ursachen. – Die Ekchymosis entsteht meistens durch heftige Erschütterungen, besonders wenn starke Congestion des Blutes nach dem Kopfe dabei ist. Starker Husten, Keichhusten bewirkt sie vor allen Dingen; ein heftiger Anfall des letzteren kann sie nicht allein über den ganzen Augapfel, sondern auch über die Augenlider plötzlich erzeugen. Heftiges Niesen, z. B. nach hoch aufgezogenem, feinen Schnupftabacke, Spaniol, heftiges Erbrechen, [heftige Erschütterung des Körpers durch einen Fall auf den Hinteren] kann sie auch nach sich ziehen. — Zuweilen entsteht sie durch einen Stoss, Faustschlag auf's Auge, durch Quetschung: dann ist sie ausgedehnter, meistens mit ähnlicher Sugillation in den Augenlidern, selbst mit tieferer Verletzung des Augapfels verbunden, [die Conjunctiva ist zuweilen so bedeutend ausgedehnt durch den Bluterguss unter ihr, dass sie wulstig über die Cornea hinüber und zwischen den Augenlidern hervorragt;] Entzündung kann nachfolgen wegen der Verletzung, nicht wegen der Ekchymosis; oft ist in diesem Falle auch das erwähnte Durchschwitzen des Blutes zugegen. — [Bei der Cholera, namentlich bei der auf sie folgenden Congestion nach dem Gehirne, sahen Manche Ekchymosis.][1])

Prognosis. — So sehr die Kranken über die auffallende Erscheinung des Uebels erschrocken sind, so wenig bedeutet es: immer wird das Blut nach und nach, ohne Beihulfe der Kunst, aufgesogen. Es kehrt aber, wegen Schwächung einiger Blutgefässe, bei unbedeutender äusserer Veranlassung leicht wieder.

Cur. — Will man das Uebel sich nicht selbst überlassen, so kann man die Aufsaugung befördern durch öfteres Reiben des Augenlides über dieser Stelle, durch den Dunst des, in die Hand geschütteten, Salmiakgeistes oder Kampherspiritus oder Cajeputols, durch Waschen mit kölnischem, mit Lavendel-Wasser. [Eine, sehr bedeutende Spannung, Druck, Schmerzen verursachende, Ekchymosis erfordert Einschneiden oder Ausschneiden eines Stückes aus der Conjunctiva, kalte Umschläge von Wasser, Essig und Wasser, Behandlung der Quetschung und der Entzündung.]

1) [S. z. B. Behr u. Köhler in v. Ammon's Zeitschrift Bd II. H. 3.

II. *Oedema conjunctivae*, das Oedem, die Wassergeschwulst der Conjunctiva.

Abgebildet von v. Ammon Klin. Darstell. Thl I. Taf. I. Fig. 17.

[Ausser der Ausschwitzung von Serum, welche bei einer bedeutenden, mit starker Geschwulst verbundenen Conjunctivitis Statt findet und wobei die Conjunctiva stark geröthet ist, bei sogenannter Chemosis, kommt selten ein idiopatisches Oedem vor, in Gestalt einer grauen, weichen, kalten, der Vesikatorien-Blase ähnlichen Geschwulst rings um die Cornea herum. Sie wird oft so bedeutend, dass sie stark hervorragt.

Dies Uebel zeigt sich, nach Chelius, bei alten Personen mit schlaffem Habitus und nach übermässigem Genusse spirituöser Getränke, ferner manchmal in Folge halbseitigen Kopfwehs und einer Neuralgie im Umfange des Auges.

Es weicht im ersten Falle aromatischen Kräuterkissen oder -Umschlägen, wiederholten Abführungen bei gehöriger Diät; im zweiten muss sich die Behandlung nach der Constitution des Kranken und der Beschaffenheit der Neuralgie richten. (Chelius.)]

III. *Emphysema conjunctivae*, die Wundgeschwulst der Conjunctiva.

[Gleichzeitig mit der Wundgeschwulst der Augenlider kann die Conjunctiva zu kalten, elastischen, beim Drucke knisternden, kleinen Bläschen oder zu einer solchen einzigen Blase aufgetrieben werden.

Ursachen und Cur sind die der Wundgeschwulst der Augenlider. Ist die Ausdehnung schmerzhaft, so kann man die Geschwulst an mehreren Stellen einstechen.]

Drittes Kapitel.

Fehler der Production der Conjunctiva.

I. *Conjunctivitis, Inflammatio conjunctivae*, die Entzündung der Conjunctiva. Franz. *Conjonctivite, Inflammation de la conjonctive, Ophthalmie.* Engl. *Simple ophthalmia. Ophthalmia.*

Schriften.

L. Foureau-Beauregard *Essai sur l'ophthalmie ou l'inflammation de la membrane extérieure de l'oeil. Paris* 1802. 8.

Jo. Bapt. Vinc. Babor *Diss. pertract. conjunctivitidem membranaceam. Vindob.* 1835. 8. (Auszug in v. Ammon's Zeitschrift. Bd V. S. 57.)

J. Sloede *Ophthalmia, the various inflammations of the conjunctiva. London* 1838. 8.

Abgebildet von Wardrop Vol. I. Tab. I.; von Demours, Taf. XXII. Fig. 2. 3; von v. Ammon Klin. Darstell. Thl I. Taf. I. Fig. 1 — 11.

Symptome. — Die Entzündung der Conjunctiva des Augapfels äussert sich durch Röthe ihrer Gefässe, die mitunter einzeln verlaufen, mitunter bis zur Cornea hin ein Netz bilden, durch Jucken, im höheren Grade Brennen, bis zum Schmerze, ein Gefühl, als wäre Sand auf dem Auge. Aus den, bei Varicosität der Bindehaut angegebenen, diagnostischen Zeichen erkennt man, dass der Sitz der Entzündung

nicht tiefer, nicht in der Sclerotica ist, welche gesund durch das Gefässnetz hindurchscheint. [Nach Sichel leidet die Sclerotica immer mit, sobald die Gefässe der Conjunctiva ein Netz bilden, Thränenfluss und Lichtscheu da ist.] Die ganze Bindehaut ist ausserdem trübe, hat zuweilen einen gelbrothen, zuweilen einen hochrothen Schein. Die Secretion ist verändert, entweder vermindert (*O. sicca* der Alten), oder vermehrt (*O. humida*). Ist die Entzündung heftig, so zeigt sich Anschwellung der Conjunctiva, [theils wegen der statt findenden Congestion, theils im höheren Grade, wegen Infiltration des Zellgewebes mit Serum. Diese bildet im höchsten Grade einen rothen Wulst, der die Cornea umgiebt, selbst überragt, verdeckt, (*Chemosis* mancher Autoren[1])

Die Conjunctivitis ist bald *C. ocularis* allein, bald und zwar oft mit *C. palpebralis* verbunden. Manche Augenentzündungen sind ursprünglich besonders oder allein Bindehaut-Entzündungen, z. B. die *O. catarrhalis, neonatorum, bellica, aegyptiaca, gonorrhoica*, oft auch die *traumatica s. violenta*. Ist die ganze Conjunctiva entzündet, so nannten es Einige *Taraxis*, ist sie nur im Augenwinkel entzündet, so ist das die *O. angularis* älterer Schriftsteller, ist sie sehr heftig, die *Chemosis* der Alten, vgl. *Ophthalmia*, Allgemeine Bemerkungen, Arten: No. 1.[2])

Die Wirkungen der Conjunctivitis können sein: oberflächliche Auflockerung und Blennorrhoe, im höheren Grade Eiterung, Bildung eines Abscesses unter der Conjunctiva, oberflächliche Vereiterung, Mittheilung der Entzündung auf die benachbarten Theile, auf Sclerotica, Cornea u. s. w.; [Fr. Jaeger in Wien hat auch eine Exsudation plastischer Lymphe und Bildung von Pseudomembranen, als Wirkung der Conjunctivitis palpebralis und ocularis, besonders der letzteren, beobachtet nach *Conjunctivitis catarrhalis*,[3]) und Biett zu Paris hat schon früher dem Herausgeber einen ähnlichen, von ihm nach Einwirkung salzsaurer Dämpfe gesehenen, Fall mitgetheilt,[4]) dies sind sehr seltene Fälle.] Wiederholte chronische Entzündungen können auch Auftreibung der Conjunctiva bleibend ma-

1) Eine solche auffallende Auftreibung, die demungeachtet durch geeignete Mittel zum Zurückziehen, Niedersinken gebracht wurde, hat Buete (die Skrofelkrankheit Taf. VIII. Fig. 1.) abgebildet. Man sieht die Conjunctiva bulbi, wie eine Zunge, zwischen den Lidern hervorragen und den Augapfel gänzlich verstecken. Auch v. Ammon giebt eine solche Abbildung.

2) Rognetta (*Cours d'ophthalmol.*) hat für seine *Conj. franche* (s. unten) 4 Grade: *Taraxis, Epiphlogosis, Metaphlogosis u. Hyperphlogosis*, nach Lobstein.

3) S. Babor a. a. O. Eine catarrhalische Conjunctivitis nimmt rasch zu, wird von starker Geschwulst begleitet, bewirkt starken Blepharospasmus, so dass die Augenlider sich nach innen umdrehen. Die Schleimhaut ist von Schleimwärzchen ganz bedeckt. Auf der des Augapfels entstehen zuweilen Phlyktänen und Geschwüre. Die Secretion fehlt anfangs ganz, wird dann seros, später schleimig, zwischen dem 2 — 7. Tage bemerkt man, vorzüglich auf der inneren Fläche der Augenlider, ein lymphatisches Exsudat, welches nach und nach membranös wird und Gefässe bekommt. Hat man dies Exsudat entfernt, so bildet sich rasch ein 2tes und 3tes. Die Pseudomembranen sind gelblich, ziemlich fest, fibros. Zuweilen entsteht ein Symblepharon. Der von Babor beschriebene Fall betraf ein 6 jähriges Kind: die Krankheit kehrte nach 3 wöchentlicher Behandlung nochmals wieder, verschwand aber mit dem Erscheinen des Mitchschorfes.

4) Auf plötzliches Einströmen salzsaurer Dämpfe in ein Zimmer folgte nicht allein Bildung von Pseudomembranen auf Augen und Augenlider, sondern überall am Körper, wo Schleimhäute sind und mit der Luft in Berührung stehen, in der Nase, im Munde, in der Luftröhre, in der Harnröhre, selbst im After.

chen, Pannus erzeugen [seltene, schwammige, sarkomatöse, speckige, selbst knorplige Wucherungen, ja sogar zwischen den Augenlidern bleibende hervorragende Geschwülste bilden.]

Ursachen. — Die Ursachen der *O. catarrhalis*, *neonatorum*, *bellica*, *aegyptiaca*, *traumatica* sind die häufigsten der Augapfelbindehaut-Entzündung.[1] Je nach der Verschiedenheit der Ursachen variiren auch etwas die Symptome, z. B. die Art der Röthe, der Gestalt und der Vertheilung sichtbarer Blutgefässe. S. daher hierüber, sowie über

Prognosis und Cur, die genannten und andere Augenentzündungen, auch die Blepharophthalmia glandulosa. [Die membranöse Entzündung wich den Blutegeln und grossen Dosen von *Mercurius dulcis*. Gegen die heftige, acute Entzündung hat Guibert das Lactucarium empfohlen und Einige haben es zuweilen dienlich gefunden; gegen chronische und acute legt Velpeau ein Blasenpflaster auf die geschlossenen Augenlider,[2] gegen *Chemosis* im höchsten Grade wendet man Ausschneiden eines beliebigen, oder ringförmigen, oder nach Tyrrell, radienförmigen, Stückes der hervorragenden Conjunctiva, *Carron du Villards*, hinterher auch Eintröpfeln von ℞ *Aq. Laurocerasi* ʒj, *Cyanureti hydrargyri* gr.jj, *Trae croci orientat.* gtt. xjj. M. an.]

II. *Abscessus inter conjunctivam et corneam*, der Abscess zwischen Conjunctiva und Cornea.

Abgebildet von Demours Taf. XXIV. Fig. 1. 2.; von v. Ammon Klin. Darst. Thl 1. Taf. III. Fig. 6.

Symptome. — Zuweilen entsteht Eiter zwischen der Oberfläche der Cornea und der sie bedeckenden Conjunctiva im verbindenden Zellgewebe. Er bildet daselbst ein grösseres oder kleineres Segment einer Scheibe, einen gelblichen Halbmond, der die Conjunctiva zu einer deutlichen Erhabenheit auftreibt, die man am besten von der Seite sehen kann: mit der Sonde lässt sich dieselbe eindrücken, (wodurch sich der Abscess vom hypopyon unterscheidet.) Der Eiter senkt sich gar nicht oder sehr allmälig, und binnen mehrerer Tage gegen die abhängigste Stelle hinab.

Ursachen. — Vorher ging oberflächliche Entzündung der Hornhaut, besonders eine durch eingehakte fremde Körper verursachte.

1) Rognetta theilt die „*Conjonctivite*“ ein in: 1) acute, hypersthenische und 2) chronische, hyposthenische: jene soll von Lichtscheu begleitet sein, mehrere Monate lang dauern können, diese ohne Lichtscheu sein und gleich so auftreten können. 1. ist dann wieder *a*, *C. franche*, *essentielle*, *idiopathique*, nicht von specifiken Ursachen abhängend, (meistens katarrhalisch, traumatisch, abdominal,) oder *b*, *C. purulente*: α, gonorrhoisch, β, der Neugeborenen, γ, bellica. 2. ist *a*, *C. irritative*, α, *angiomalacique*, durch Erweichung der Gefässwande u. des Schleimhautgewebes; β, *neurosthenique*, durch nervöse Reizung bei lange stillenden Personen; γ, *mécanique*, durch fremde feste Körper; δ, *méphitique*, durch fremde, gasartige Körper. *b*. *C. dyscrasique* α, *catarrhale*, β, *scrofuleuse*, γ, *dermatosique*, durch acute oder chronische Hautausschläge.

2) *Bulletin de Thérapie*, Tome VII. Livr. 1. (Auch Crampton verfährt so gegen „purulente“ Ophthalmie; Rob. Hull versichert sogar, durch ein, über das Auge, einen Theil der Stirn, Schlafe und Wange gelegtes, Blasenpflaster gerettet zu haben, nachdem alle anderen Mittel sich unkräftig gezeigt hatten.)

Prognosis. — Die Eiter-Ansammlung ist zu bedeutend, um durch Resorption fortgeschafft werden zu können; man darf sie daher sich nicht überlassen, auch nicht das Aufbrechen abwarten, da dann die Conjunctiva sich immer mehr von der Cornea trennen würde.

Cur. — Man muss zeitig von der Seite her in die Conjunctiva flach hineinstechen, entweder mit dem Staarmesser (s. Fig. 26) oder mit einem Sichelmesser (s. Fig. 9) oder mit einer Lancette, und den Eiter herauslassen. Hinterher bähe man das Auge mit einer Auflösung des schwefelsauren Zinks.

III. *Exulceratio superficialis conjunctivae*, die oberflächliche Vereiterung der Conjunctiva.

Symptome. — Diese oberflächliche Vereiterung kommt am häufigsten an der Conjunctiva corneae vor. Betrachtet man die Hornhaut von vorn, so scheint sie selbst trübe zu sein, jedoch ungleich gefärbt, wolkig, hier weiss, dort graulich, an einer anderen Stelle wieder blaulich, was bei Entzündung der Cornea selbst nicht der Fall ist. Bei einer Seiten-Ansicht erkennt man das Uebel noch leichter: man findet dann die ganze Oberfläche matt, rauh, zuweilen hängen sogar kleine Flöckchen daran, weil der Ueberzug der Cornea sich theilweise abgelöset hat. Bei hohem Grade der Krankheit ist das Auge binnen 24 Stunden fast blind: die Objecte erscheinen ihm wie durch eine Hornscheibe betrachtet, oder es sieht wohl gar nur einen Lichtschimmer. Die ganze Conjunctiva, auch die der Sclerotica ist aufgelockert, trübe.

Ursachen. — Das Leiden entsteht, wenn das Auge stark thränt, wenn Blennorhoe da ist, wenn Thränen und Schleim ätzend sind, wenn vollends das Auge zugebunden wird oder auch stark zugeschwollen ist, jene ätzenden Flüssigkeiten also den Augapfel lange berühren. Am ehesten entsteht das Uebel so bei *O. catarrhalis*.

Prognosis. — So bedenklich dasselbe, wegen Schnelligkeit seiner Entstehung und wegen Trübung des Sehvermögens, zu sein scheint, so wenig ist es dies wirklich. Bei zweckmässiger Behandlung wird die Conjunctiva corneae regenerirt und damit auch die Cornea wieder klar.

Cur. — Zur Prophylaxis dient Herauslassen der Thränen und des Schleims durch öfteres Voneinanderziehen der Augenlider und Verhüten des Zubindens. Sind Thränen oder Schleim besonders scharf, wie man an Zerätzung der Wangen der Augenlidränder u. s. w. (vgl. Secretio lacrymarum proversa: 2) sehen kann, so mache man Einspritzungen und Ueberschläge von warmer Milch, von Mucilaginosis, Althee-Decocte u. dgl. — Ist das Uebel schon vorhanden, so hebe man die Augenentzündung durch die geeigneten Mittel und wende ausserdem ein Augenwasser an von: ℞ *Zinc. Sulphuric.* grj *G. arabic.* ℈ß *Aq. rosarum* ℥ß. MS. Alle 2—4 Stunden davon einzuträpfeln. Hiernach legt sich das Uebel oft schon in einem Paar Tagen. Sollte es länger dauern, so ist folgende Mischung zweckmässig: ℞ *Albumin. ori* No. I. *Zinc. sulphuric.* ℈j—ß. M. terendo. S. 3—4mal täglich auf das Auge zu pinseln.

IV. *Pterygion*,[1] *(Pterygium, Ungula)*, das Flügelfell. Franz: *Onglet, ongle* und

V. *Pannus*, das Augenfell, dichte Augenfell, Scharlachfell. Franz: *Pannicule. Télangiektasie conjonctivale* (Rognetta, Drapeau).

Schriften.

Jos. Ad. Schmidt In Himly u. Schmidt's Ophthalmologischer Bibliothek Bd II. St. 1.
Jos. Mayssl *Diss. de pterygis. Vindob.* 1831. 8.
M. Bratsch *Diss. de panno oculi. Landishuti* 1831.
J. C. Hagen *Observationes de oculorum panno. Vratisl.* 1826. 8.
Max J. Holzinger Das Scharlachfell des Auges. (Diss. München 1841. 8. m. Abbild.)

Abgebildet *Pterygion* von Schmidt; Beer (Bd II. Taf. IV. Fig. 4 u. 5.); Wardrop Vol. I. Tab. III. Fig. 1—3; Demours Tab. XXXI. Fig. 2. XL., 1—3: Scarpa Taf. II. Fig. 2—4; Weller Taf. I. Fig. 5; v. Froriep Chir. Kupfert. Taf. LXVIII—LXX.; v. Ammon Klin. Darstell. Thl I. Taf. I. Fig. 12—14, II, 11 (mikroscopisch); — *Pannus* von Beer Bd II. Taf. IV. Fig. 5; Weller Taf. I. Fig. 6.

Symptome. — Nicht Alles, was das Volk „Fell" nennt, ist ein solches. Es versteht darunter häufig Hornhautverdunklungen. Ein wirkliches Fell bildet das Pterygion, der Pannus, eine nicht häufige Krankheit.

1) *Pterygion.* Die Conjunctiva scleroticae bildet an der Peripherie der Vorderfläche des Auges, gemeiniglich zuerst in einem Augenwinkel, öfter im inneren, wo die Conjunctiva schlaffer ist, selten oben (s. Schmidt), unten, in beiden Winkeln, in dem Winkel und unten (s. Wardrop), [an 3 Seiten (Beer[2]), an 4 Seiten (Benedict [3] Cunier [4])] eine Hervorragung, aufgelockerte Stelle, mit gegen die Peripherie hin gekehrter breiter Basis und gegen die Mitte des Augapfels zu gekehrter Spitze: sie hat auf diese Weise immer eine dreieckige Gestalt. Beer sah sie einmal mit 2 Spitzen sich endigen, ein seltener Fall. Zuweilen ist diese aufgelockerte Stelle der Conjunctiva eine dünne, häutige, gelbliche, graulichе, oder hellrothe, von feinen, langgestreckten Blutgefässen durchzogene Masse, wie ein Insectenflügel. *Pterygion tenue s. membranosum, s. cellulosum. s. Ungula;* zuweilen ist sie dagegen dick, fleischig, fleischfarbig, von vielen, dicken Blutgefässen durchzogen, wie durchwirkt, [oder lederartig, fast knorplich,] *Pterygion crassum s. vasculosum.* Schmidt fand dies einmal so muskelähnlich, dass vom oberen Augenlide her eine Schicht gleichsam muskulöser Fasern bis an die Hornhaut sich erstreckte, und hier sogar, wie tendinös werdend, in diese sich verbreitete. [Cunier konnte die Masse durch Maceration in zwei Schichten theilen, von denen die innere aus einer Menge kleiner, gegen die Mitte des Auges hin sich immer mehr mit einander verbindender, Gefässe bestand, welche in einer, der fibrösen ähnlichen, Substanz lagen.]

Je dicker das Flügelfell ist, desto fester pflegt es aufzusitzen; überhaupt aber sitzt es gegen die Peripherie zu lockerer auf, als gegen die Mitte hin. Es lässt sich mit der Pincette etwas bewegen, abziehen. Zuweilen bildet es an seinen beiden

1) „*Unguis, quem ὑπερυγιον Graeci vocant*" sagt Celsus.
2) Augenkrankheiten. Bd II. S. 638.
3) Handbuch. Bd III. S. 174.
4) Im *Bulletin de Médecine belge. T. XI. Série 2. p. 296.*

Rändern eine starke Falte, so zu sagen einen Prolapsus, unter den man eine flache Sonde schieben kann, ehe man an denjenigen, eine schmale Linie bildenden Theil kommt, mit dem es auf der Sclerotica befestigt ist. [Bei der Bewegung des Auges schlägt es zuweilen Falten, Runzeln.]

In der Regel ist das Flügelfell nur auf der Sclerotica; dann entstellt es nur etwas, verändert den Glanz, die Farbe des Weissen. Das *Pt. tenue* bleibt meistens an der Cornea stehen, gegen die es allmälig heranwuchs; das *Pt. crassum* dagegen wächst öfter über den Hornhautrand hinaus, überschreitet aber nie deren Mitte. Kommen zwei Pterygien auf der Cornea zusammen, so berühren sich daselbst ihre Spitzen. Zuweilen überschreitet es zwar den Rand der Hornhaut nicht, legt sich aber, eine nicht völlig spitze Wulst bildend, als ziemlich starke Falte darüber hin, und verursacht Druck und Reibung. Je weiter sich nun das Flügelfell auf die Hornhaut erstreckt, je mehr es also vor die Pupille tritt, je dicker und breiter es ist, desto mehr stört es das Sehen: zwei Pterygien können die ganze Pupille verdecken.

Dieser Fehler, den man sonst (z. B. Plenk) für einen Auswuchs der Thränenkarunkel hielt (s. *Encanthis*), hat gar keinen Zusammenhang mit ihr: mit der Membrana semilunaris hängt das an der inneren Seite entstehende, nur in so fern zusammen, als dieselbe dabei häufig ebenfalls angeschwollen ist. Pterygion ist eine Auflockerung des, die Conjunctiva mit der Sclerotica und Cornea verbindenden, Zellstoffes, wobei derselbe und die Conjunctiva[1] übernährt wird und varicöse Blutgefässe bekommt. Wegen seiner Auflockerung können die geraden Augenmuskeln, während sie sich zusammenziehen, auf den Zellstoff einwirken, ihn zerren, Bildung und Gestalt des Pterygion mit bestimmen; denn dass ein Zusammenhang zwischen dem Zuge der Muskeln und der Entstehung des Pterygion ist, geht daraus hervor, dass es immer da entsteht, wo diese Muskeln sich an die Sclerotica festsetzen.[2] [Juengken hält das Flügelfell für ein auf der Conjunctiva aufsitzendes Afterproduct, dem Polypen ähnlich, während Andere, (z. B. Chelius) es für eine Degeneration der Conjunctiva selbst ansehen.]

2) *Pannus.* — Wenn Auflockerung, Wucherung, Uebernährung und Gefässbildung sich nicht auf den verbindenden Zellstoff und die Conjunctiva beschränken, sondern auch die darunter liegenden Theile, Sclerotica und Cornea, daran leiden, so entsteht ein anderer Zustand, den man *Pannus,* Augenfell, dichtes Augenfell, nennt. Der Krankheitsprozess hat hier einen sehr hohen Grad erreicht, das kranke Gebilde ist eine einzige gemeinschaftliche Degeneration aller genannten Häute, lässt sich daher nicht abziehen, schlägt keine Falten, ist auch nicht dreieckig, weil die Muskeln nicht einwirken können. Die dicke, aufgetriebene, fleischige, rothbraune,

1) Cunier's doppelte Schicht (s. oben) = Zellstoff und Conjunctiva. — „Auch Rognetta leitet jetzt das Uebel her von einer accidentellen Secretion im subconjunctivalen Gewebe, von Hypertrophie, Carnification der aponeurotischen Ausbreitung eines oder mehrerer geraden Muskeln." (S. dessen *Cours d'ophthalmol.*)

2) Mag hiervon allerdings die umschriebene, der Lage der geraden Muskeln entsprechende Gestalt herrühren, so bleibt doch noch immer zu erklären übrig, warum das Flügelfell sich immer spitz endigt. Die festere Anheftung der Conjunctiva am Hornhautrande (Scarpa u. Andere) genügt dazu nicht.

zuweilen scharlachrothe Masse ist von noch reichlicheren Blutgefässen durchzogen, so dass man diese zuletzt oft nicht mehr unterscheiden kann, und man die Masse mit einem dichten, rothen Tuche verglichen hat, welches, je nachdem es die Cornea zum Theil oder ganz bedeckt, nur das Sehen von der Seite gestattet oder völlige Blindheit, bis auf Wahrnehmen eines Lichtschimmers, hervorbringt.

Der Pannus, wie das Pterygion, bilden sich schleichend aus ohne alle Entzündungs-Symptome, [zuweilen anfangs als eine graue Trübung der Conjunctiva auf der Sclerotica, die sich dann auch als graulichweisser, graugelber Nebel auf die Cornea erstreckt, Blutgefässe erhält, dadurch geröthet, auf der Cornea schmutzig röthlich wird, so dass man die inneren Theile des Auges nur noch undeutlich erkennen kann, wuchert, mehr Gefässe erhält, wulstig, uneben wird.] Man muss sich hüten, die Krankheit mit einer Form des Augenkrebses zu verwechseln, der manchmal, dem Pannus ähnliche Erhabenheiten, Knospen hat. Zur Diagnosis dienen die eigenthümliche Schmerzhaftigkeit des Krebses und die gleichzeitigen anderen Symptome desselben. [Zuweilen sind die erste Krankheits-Erscheinung zahlreiche, weite Blutgefässe, die von der Conjunctiva scleroticae her, auf die zugleich graulich werdende Cornea sich erstrecken, dann zu einer fleischigen Masse sich mit einander verbinden, in die das gleichfalls aufgelockerte und von Gefässen durchzogene Gewebe der Sclerotica und Cornea mit verflochten wird (so z. B. nach scrofulöser Augenentzündung). Juengken unterscheidet *P. vasculosus s. crassus*, Gefässhypertrophie und *P. cellulosus s. tenuis*, Hypertrophie der Conjunctiva corneae, wobei diese mattgelb, aufgelockert, rauh, wie bestäubt erscheint und sich nur einzelne Gefässe in ihr zerästeln, wobei der Kranke auch grössere Gegenstände durch einen Nebel hindurch erkennen kann. Nach ihm und Sichel tritt der Pannus vorzugsweise von oben her auf die Hornhaut.]

Ursachen. — Das Pterygion entsteht selten nach vorhergegangener Entzündung; fast nur Pannus folgt auf diese, namentlich auf typhöse, mit Auflockerung verbundene, durch thierische Contagien entstandene, z. B. auf *O. variolosa, morbillosa*, ferner auf *catarrhalis, scrofulosa*, durch fremde Körper, [Hitze, Zerätzung] hervorgebrachte, so wie auf Reizung durch Trichiasis, Entropion, Trachoma, namentlich bei schlaffen, scrofulösen oder rheumatischen Menschen. Dass Menschen, die sich viel im Staube aufhalten, besonders am Pterygion litten (Beer u. A.), habe ich nicht gefunden. Am häufigsten kommt es vor bei älteren, rheumatischen, gichtischen Menschen, [Wardrop sah es aber auch bei Kindern, sogar unmittelbar nach der Geburt, also wohl angeboren; nach Travers ist es besonders häufig bei älteren Personen in heissen Climaten.] — Pannus und Pterygion stehen, nach Juengken, Chelius, fast immer mit Plethora abdominalis, Hämorrhoïdalstockungen in Verbindung.[1]

1) In der That sind die Ansichten über das Wesen und die Ursachen des Pannus noch sehr getheilt: z. B. Weller hält ihn für eine chronische, in Verhärtung übergehende Entzündung, entstehend aus topischen, mechanischen Reizen oder aus Catarrh, Rheumatismus, Skrofeln und Syphilis; J. N. Fischer sah ihn am häufigsten als Product chronischer Augenblennorrhoe, und fast immer etwas Krankhaftes im Körper dabei; Sichel sieht in ihm nichts anderes, als eine Keratitis vasculosa,

Prognosis. — Das Pterygion ist kein bedeutendes Leiden, um so weniger, je weniger die Cornea betheiligt ist. Der Pannus ist, wegen der tieferen Desorganisation, viel bedeutender. Ist die Cornea von ihm viel ergriffen, so ist die Prognosis stets zweifelhaft, da nicht immer das Gewebe derselben völlig zum Normalzustande übergeführt werden kann; etwas aufgelockert, trübe, verdunkelt, oder gefässreich bleibt, auch leicht Rückfälle eintreten. Das Sehvermögen kann dann also auch nur unvollkommen hergestellt werden. Diese Prognosis wird noch böser, wenn das Uebel veraltet ist, nicht von leichter entfernbaren mechanischen Ursachen wie von Trichiasis herrührt, sondern von Fehlern der Constitution. Dann muss der Mensch froh sein, eine kleine Stelle der Cornea frei behalten zu haben, durch welche hindurch die Lichtstrahlen ungehindert einfallen können.

Cur. — 1. *Pterygion.* Eine etwa noch vorhandene allgemeine Krankheit ist zweckmässig zu behandeln. [Nach Juenken ist es im Unterleibe zu kuriren.] Man suche ferner der Conjunctiva wieder mehr Cohärenz zu verschaffen durch zusammenziehende Mittel z. B. ℞: *Zinci sulphurici, Aluminis usti* āā. ʒβ. Mf. *pulv. subtiliss.* S. Mit einem feuchten Pinsel öfters davon aufzutupfen. Auch *Zinc. sulphuric.* ℈β. *Butyr. insuls.* ʒβ. hat man angewandt.. Man kann ferner eintröpfeln, aufpinseln *Tra thebaïca* oder: ℞ *Ferri sulphurici* gr. v.—vjj. *Gummi arabici electi* ℈β. *Aq. destill.* ʒβ. M. und andere, bei Hornhaut-Verdunkelung angegebene Mittel. Alle diese wirken rascher, wenn man das Flügelfell vorher scarificirt. Will dasselbe sich der Cornea nähern, so setze man ihm eine Gränze durch einen senkrechten Schnitt, am besten mit meinem Sichelmesser (s. Fig. 9.), dessen Spitze man, die Schneide gegen sich gekehrt, unter ihm fortschiebt. Die noch blutende Stelle betupfe man sofort mit *Tra thebaïca*, einer Auflösung von *Ferrum sulphuricum* u. dgl. Durch die Narbe wird dem Uebel Einhalt gethan, indem das Fell nun fester mit seiner Unterlage verwächst. Eine, sich auf die Cornea legende, Falte fasse man mit der Hakenpincette (s. Fig. 23) und schneide man mit der Hohlscheere (s. Fig. 24) ab. Operation ist überhaupt das rascheste und sicherste Mittel, denn in der That richten jene adstringirenden wenig aus. Namentlich grosse, fleischige, wuchernde Massen, die sich schon auf die Cornea erstrecken, weichen keinem anderen Heilverfahren. Oft kann man die Exstirpation mit dem, platt gelegten, Sichelmesser

hervorgebracht durch Granulationen der Schleimhaut des oberen Augenlides. Letztere beschuldigte schon früher Fabini (*De morbis corneae, p.* 32), Holzinger Amanuensis Schlagintweit's beschuldigt einen gewissen massigen Reizungs- und Entzündungs-Zustand, welcher zur Folge habe Auflockerung, körnige Wucherung der Conjunctiva, so dass sie wie die Schleimhaut des Dünndarms werde, ferner Ausbauchung von vielem Schleime (nicht immer) durch Conj. palpebralis, von serösem Dunste in ihr eigenes Gewebe und in das verbindende Zellgewebe durch Conj. scleroticae, in das verbindende Zellgewebe und in die obersten Schichten der Cornea, weshalb sie getrübt werde, durch Conj. corneae, zuweilen auch von wässeriger Feuchtigkeit, als Hydrophthalmos, durch die Descemetsche Haut, wenn sie sympathisch gereizt sei, welcher ferner wahrscheinlich unabhängig von zufälligen Reizmomenten intermittire. Er nimmt an: 1) *Pannus genuinus, primarius s. Inflammatio, Ophthalmitis pannosa*, von vorn herein mit Blennorhoe und Neigung zu solcher Afterbildung, rasch entstehend, bald bezähmbar, öfters zurückkehrend, mit nicht sehr characteristischem Ansehen. 2) *P. secundarius s. accidentalis*, nicht nothwendig, sondern zufällig hervorgehend aus Atonie, mechanischer Reizung, Skrofeln, Hämorrhoïden, Rheumatismus, Gicht, Herpes, unterdrückten Secretionen.

verrichten, mit dem man unter ihm wegschneidet. Wo nicht, so fasse man mit der Hakenpincette das Pterygion da, wo es gerade eine Falte schlägt, ziehe es etwas vom Augapfel ab, wobei man ein leises Knistern des Zellgewebes hört, und schneide es dort los mit der Hohlscheere, oder mit der Davielschen (Fig. 25), oder mit dem Sichelmesser, womit man es dann noch weiter abtrennt. Kaltes Wasser stillt die Blutung bald. Eine vorgehängte Compresse muss das Licht abhalten. Sitzt das Flügelfell nur auf der Sclerotica, so ist diese Operation sehr leicht, und nach 4—6 Tagen gewöhnlich die Wunde mit Eiter bedeckt, am 8—12ten Alles gründlich geheilt; allenfalls kann man durch Auflösung von *Ferrum sulphuricum* die Heilung beschleunigen. Schwieriger ist der Fall, wenn das Flügelfell auf der Cornea fest aufsitzt. Zur Schonung der letzteren lasse man etwas auf ihr sitzen: da die Gefässe zerschnitten sind, so wird ein solcher Rest so welk, dass er später leicht weggenommen werden kann, oder nach Anwendung von Adstringentien verschwindet.[1]

2. *Pannus.* — Ist eine mechanische Reizung noch vorhanden, so muss dieselbe vor allen Dingen beseitigt werden durch Operation des Entropion, der Trichiasis, des Trachoma: vgl. diese. [Letzteres, durch Granulationen der Conjunctiva des oberen Augenlides hervorgebracht, betupfe man mit einem Stifte von schwefelsaurem Kupfer, Höllenstein, wie bei *O. bellica* angegeben ward. Lerche[2] und v. Ammon[3] bewirkten bei höherem Grade sogar ein künstliches Ektropion durch die Operation des Entropion.] Ist dergleichen Reizung nicht da, oder fruchtet ihre Vertilgung allein nichts, so muss man die kranke Fläche des Augapfels umzustimmen suchen, aber nicht durch, noch mehr erschlaffende und auflockernde, Salben, sondern durch Pulver, spirituöse und wässerige Mittel, z. B. *Alumen ustum* und *Zincum sulphuricum* āā 3β, als Pulver mit dem Pinsel aufzudrücken (Ware emphahl gegen Pterygion und Pannus ℞ *Alumin. crudi* ℈β, *Sacchari albi* 3β—j. M. f. pulv. S. 2—3 mal täglich davon aufzustreichen); *Tra opii*, selbst geschärft durch einen kleinen Zusatz versüsster Säuren, wie *Liquor anodyn. min. Hoffm.*, *Balsamus vitae Hoffm. pro usu interno*, *Spiritus ophthalm. Hy.* (s. Arzneiformel 43) fand ich sehr nützlich; Beer setzte *Balsamus Peruvianus* zu. Besonders wirksam sind

1) Schon Celsus rieth an Ablösen des Pterygion mit dem Scalpelle, nachdem es durch einen untergeführten Faden angezogen worden. Aëtius sägte es mit einem Pferdehaare ab; Heister durchschnitt es nur, Saint-Yves kreuzweise und trug die Lappen dann ab; Richerand macht einen gebogenen Ausschnitt neben der Cornea; Acrel durchschnitt es auf der Cornea; Woolhouse lösete ab, betupfte dann auch wohl mit dem Glüheisen, oder schnitt nur durch, oder scarificirte mit seinem Vystrum (s. S. 162); Beer hob das tenue in die Höhe und scarificirte es, das crassum schnitt er weg; Demours trägt meistens nur einen Theil ab; Rosas löset von der Basis her ab gegen die Cornea hin; Jüngken behandelt frische mit *Lapis divinus*, *Zincum sulphuricum*, exstirpirt alte. — Aetzmittel empfahl Amatus Lusitanus (*Curae medicae. Basileae* 1556. *Cent. III. cura* 82), Höllenstein Richter (*Obs. chirurg. Fasc. III. pag.* 17), Unterbinden an der Basis und Betupfen mit Höllenstein Vaguyon (*Traité des opérations de chirurgie chap.* 48).

2) S. Vermischte Abhandlungen deutscher in Petersburg lebender Aerzte. 1830. S. 202 ff. Durch Suspension des oberen Augenlides (vgl. Köhler's Methode bei Entropion S. 126), theils um den Reiz zu entfernen, theils um einen Gegenreiz anzubringen, heilte er auch chronische Ophthalmien, die durch erschlaffte Augenlider unterhalten wurden. Mit der, durch 2—4 an der Stirn befestigte Fadenschlingen hervorgebrachten Anschwellung der Augenlider minderte sich die Entzündung; er nahm die Faden dann heraus und hing Kräuterkissen vor.

3) S. dessen Zeitschrift. Bd II. S. 413.

diese Mittel, wenn man ihnen Scarificationen vorausschickte. In anderen Fällen fand ich *Ferrum* und *Cuprum sulphuricum* als Auflösung gut wirkend: [Benedict[1]) wandte mit Erfolg an ℞ *Mercur. praecip. rubri*, *Boli armenae* āā 3ß, *Sacchari albi* ℥j. M. f. p. *subtiliss.* S. 2mal täglich etwas davon einzublasen; v. Graefe[2]) sah die gemilderte Guthrie'sche Salbe gut wirken: ℞ *Argenti nitrici fusi* gr. jjj, *Axungiae porci* 5j, *Aceti saturni* gtt. v. M. *exactiss.*; Carron du Villard's feines Pulver von Nuss-Extract, Candiszucker, Kohlen und Höllenstein, ferner gegen beginnenden Pannus 2mal täglich einzublasen von: ℞ *Pulv. carb. ligni.*, *Pulv. fuliginis praepar.* āā 5j. *Pulv. aluminis calcin.* 3ß.] Fr. Jaeger[3]) in Wien versuchte mit Erfolg die Anwendung des Schleimes von *O. bellica* und auch anderen ätzenden Augenschleim fand Piringer sehr gut wirkend.[4])

Ausser den topischen Mitteln sind gegen schlaffen Habitus, Skrofeln, Rheumatismus zweckmässige Mittel anzuwenden. Schmalz rühmte besonders den inneren Gebrauch der *Radix Senegae*. ℞ *Rad. Senegae* ℥ß, *Tart. tartarisat.* 3vj, *Magnesiae carb.* 3jj. M. f. pulv. S. Morgens und Abends 1 Theelöffel voll. v. Ammon *Piper Cubeba*, allein oder mit *Rad. Senegae*, besonders aber gegen hartnäckige Entzündungen der Conjunctiva corneae, die sich dem Pannus nähern, mögen sie diskrasisch sein oder nicht, das *Oleum jecoris Aselli*, 2—5 Esslöffel voll täglich. Weller hält Quecksilber für das zweckmässigste Mittel, anfangs *Merc. dulc.* zu 3—6 Granen mit *Rad. jalapp.* ℈j—3ß, dann *Mercur. dulc.* allein, bis zur anfangenden Salivation, oder mit *Sulphur aurat.*, *Herba cicutae*, *Aethiops antimon.*, *Tartar tartaris.*. Dabei legt er ein Pflaster aus ℞ *Tart. stibiat.* ℈j, *Empl adhaesiv.* ℈jj hinter das Ohr oder in den Nacken, und erhält die Wunde Monate lang offen durch ℞ *Tart. stibiat.*, *Hydrargyr. muriat. corros.* āā gr. jv—vj, *Ungt. cantharid.*, *Ungt. basilic.* āā 5jj. Juengken rühmt Hungerkur, Zittmann's Decoct. Sublimatkur Dzondi's, Eputori's.

Den Pannus wegschneiden zu wollen, ist ein vergebliches Bemühen, da das Leiden kein so oberflächliches ist, wie das Pterygion. Ist der vor der Pupille liegende Theil der Cornea verdunkelt, so kann man eine künstliche Pupille durch das Verziehen derselben mit grossem Erfolge machen, ist nur ein Seitentheil noch hell, so mache man die Iridodialysis, beides erst, nachdem der Pannus still steht (vgl. künstliche Pupillenbildung), der Mensch gesund ist, jene Mittel angewandt worden sind, und wenn er mit beiden Augen nicht sieht. [In desperaten Fällen von totaler Verdunkelung kann man auch den Hornhautschnitt, wie bei Extraction

1) S. Hagen a. a. O. u. Benedict's klinische Beiträge.

2) S. v. Grafe und v. Walther's Journal. Bd XXII. (1834.) H. 1.

3) S. Tübinger Blätter für Naturwissenschaften. Bd II. 1816. St. 2; auch Jos. Piringer (Med. Jahrb. des österr. Staates. Neueste Folge. Bd V. St. 4.) brachte dergleichen Schleim mit Erfolg auf 9 sehr dicke, hartnäckige, das Sehen sehr hindernde Pannus.

4) Jos. Piringer (Ebendaselbst Bd XV. (1838) St. 4.) theilt 15 durch Schleim von *O. neonatorum*, von einfacher Augenblennorrhoe, sogar von *O. gonorrhoïca* bewirkte Heilungen mit. (Ein Beweis für die Richtigkeit der Himly'schen Ansicht von der Schadlosigkeit localer Uebertragung des Trippersehleims auf das Auge; vgl. *O. gonorrhoïca idiopathica.*)

5) Med.-pract. Abhandlungen von deutschen, in Russland lebenden Aerzten. Bd I. Hamb. 1835

des grauen Staares versuchen; denn es giebt Beispiele von glücklicher Einwirkung der hierbei stattgefundenen Zerschneidung der abnormen Gefässe, auch in der Cornea, die dann nach Anwendung kalter Umschläge sich zusammenzogen. Scarpa u. A. empfehlen ein, 1‴ breites, Stück der Conjunctiva rings um die Cornea herum auszuschneiden mit Hülfe der Hakenpincette und Hohlscheere, Sanson, die, die Cornea umgebende, Conjunctiva durch einen hohlen, mit Höllenstein angefüllten Ring, der daselbst aufgedrückt wird, zu cauterisiren.[1]

VI. *Papula conjunctivae*, das Knötchen,

VII. *Caruncula. Sarkoma (Epanastema*[2]*) conjunctivae*, das Fleischgewächs,

VIII. *Fungus conjunctivae (Sarkosis bulbi, Exophthalmia fungosa s. sarkomatosa)*, der Schwamm, und

IX. *Chondroma conjunctivae*, das Knorpelgewächs der Conjunctiva des Augapfels.

Schriften.

K. Himly In dessen Ophthalmolog. Beobachtungen u. Untersuchungen (Ophthalmolog. Bibliothek Bd I. St. 1. H. 1. S. 118. 129. H. 2. S. 201.

Plaicher *Diss. De fungo oculi. Heidelberg.* 1780.

Abgebildet von Demours Taf. XXVII. Fig. 2. XXXIX. Fig. 3. XLI. Fig. 2 u. 3; von Ritterich Jahrl. Beitr. Taf. I. Fig. 1—4; von Heister Taf. XVIII. Fig. 14; von Beer Thl II. Taf. II. Fig. 6; von v. Ammon Klin. Darstell. Thl II. Taf. I. Fig. 10.

Symptome und Ursachen. — Es sind mehrere Arten von Knoten und Gewächsen der Conjunctiva von einander zu unterscheiden:

1. *Papula.* Nachdem etliche Tage lang einige kleine Blutgefässe sich in der Conjunctiva scleroticae besonders bemerklich gemacht (auf der Cornea gebildet) hatten, entsteht an deren Ende ein kleiner, weisser Fleck; dieser erhebt sich zu einem weissen, kleinen, unschmerzhaften Hügelchen der Conjunctiva, am häufigsten an der Gränze der Cornea, manchmal 2—3 in einiger Entfernung von einander. Die Blutgefässe verschwinden dann oft wieder. Die Hügelchen sind massive Knötchen, keine Wasserbläschen, wie die Phlyktänen, wofür sie der Unkundige leicht hält. Sie entstehen durch catarrhalische Auflockerung einzelner Stellen der Conjunctiva.[3]

1) [S. Schmidt's Jahrbücher. 1834. No. 4.

2) Von ἐπί, ἀνα und ἵστημι, ich stelle mich auf etwas = Auswuchs.

3) Was Le Pelletier Granulationen der Cornea nennt, die nach einer Conjunctivitis blennorrhoica entstanden, ist wohl dasselbe Leiden. Er meint jedoch, an einem übrigens gesund erscheinenden Auge in der Cornea mehrere keilförmige, graue Wärzchen durch die Loupe beobachtet zu haben, deren zusammengedrückte Spitzen die Conjunctiva corneae in die Höhe hoben, und die beim Reiben des Auges Brennen und Jucken erregten. Von der Seite betrachtet, glich die Cornea einer mit Rostpuncten besetzten Stahlplatte. Diese Auflockerungen der Hornhaut bilden sich meist ohne Entzündung, werden später auch dem unbewaffneten Auge sichtbar, entzünden sich nun und werden zu Hornhautgeschwüren (s. Allgemeines Journal f. medic. u. chirurg. Kenntnisse von Trousseau, Leboudy u. Gouraud. 1834. H. 3.)

2. Kleine Körnchen, welche in Menge auf der Conjunctiva corneae sitzen, von der Seite betrachtet, wie Sandkörner aussehen, sind schmerzlos, verursachen höchstens einige Reibung, verdunkeln nicht allein die Stelle der Cornea, auf der sie sind, sondern auch ihren nächsten Umkreis, da sie von einem trüben Hofe umgeben werden. Meistens liegen dem Hügel Scrofeln, zuweilen eingewurzelte Syphilis zum Grunde.

3. Mit einem blaulichen Knötchen, *Papula rebellis* genannt, tritt zuweilen der Augenkrebs auf. Ein solches wird bald höckerig, blauroth, dunkelroth, schmerzlich und ist mit tieferen Leiden des Auges verbunden. Da mehrere Knoten oft neben einander liegen, so werden sie nach und nach wie eine Himbeere, Brombeere. Vgl. *Carcinoma oculi.*

4. [Andere, seltene Knötchen, *Caruncul ae s. Epanastemata,* sind fleischige, röthliche Wucherungen der Conjunctiva scleroticae oder der Oberfläche der Cornea, *Sarkomata*, die zuweilen wie Warzen aussehen und den krebsigen Auswüchsen nicht unähnlich sind, wie der vom Verfasser a. a. O. beschriebene Fall zeigt: Sclerotica und Cornea waren überall mit kleinen Wärzchen von der Grösse eines Stecknadelknopfes besetzt und hatten in der Mitte einen rothen Punct. Zwischen ihnen waren varicöse Gefässe, die Kranke konnte nur wenig sehen, hatte nur geringe Schmerzen. Ein Lippen-, später ein Nasengeschwür war zugleich da, zwar jenes von krebsähnlichem Ansehen, doch aber nicht wirklicher Krebs, sondern *Herpes exedens (Lupus).* Häufiger sitzen körnige, stecknadelknopfgrosse Sarkome nur einzeln auf dem Auge, namentlich auf der Sclerotica; auf der Cornea sind sie von einem trüben Hofe umgeben. Zusammengruppirt, namentlich am Hornhautrande, bilden sie rundliche Geschwülste von der Grösse und Gestalt einer Erdbeere und grösser (Chelius[1]). Sie entstehen nach anhaltenden, mit Auflockerung und Blennorrhoe verbundenen, Augenentzündungen, besonders skrofulösen, auch catarrhalischen. Mackenzie sah einmal eine Gruppe von Warzen auf der Conjunctiva bulbi nach Exstirpation einer Warze auf der äusseren Fläche des unteren Augenlides entstehen. Solche Sarkome vergrössern sich langsam, können durch Druck und Absorption die Hornhaut zerstören, gehen aber nicht in Krebs über.[1] Angeborene Sarkome der Conjunctiva wurden von Wardrop beobachtet: kugelförmige, bräunliche, anscheinend wenig gefässreiche, Geschwülste mit rauher, körniger Oberfläche, mit dem Kinde wachsend, fest auf Cornea und Sclerotica aufsitzend. — Auch polypenartige, röthliche, glatte Fleischgewächse, erzeugt diese Schleimhaut selten nach anhaltender Auflockerung. Sie sitzen zuweilen mit dünnem Stiele, zuweilen mit breiter Basis auf, und sind bald beweglich, bald unbeweglich, je nachdem sie in der Conjunctiva selbst oder in dem sie befestigenden Zellgewebe wurzeln.

5. Erstreckt sich Erschlaffung und Wucherung, welche durch anhaltende, Che-

1) S. *Sarkomata* beschrieben von Méry (in *Mémoires de l'Acad. des sciences* 1703.), Dupré (in *Philosophical Transactions Vol. XIX.*), Home (daselbst *Vol. LXXXI.*), Heister (*Instit. chirurg. Tab. XVIII. Fig.* 14.). Der von Letzterem beschriebene Auswuchs war knopfförmig und schwarz. Chelius sah eine haselnussgrosse Geschwulst halb auf der Cornea, halb auf der Sclerotica, durch catarrhalische Entzündung entstanden. (Handbuch der Augenheilk.)

mosis bildende, blennorrhoëische Augenentzündungen bei schlaffen, schwammigen Subjecten und unzweckmässiger Behandlung mit Brei-Umschlägen herbeigeführt ward, auf die ganze Conjunctiva scleroticae, selten auch corneae, öfters auch palpebrarum, so entsteht ein Schwamm, *Fungus conjunctivae (Exophthalmia fungosa, s. sarkomatosa, s. Sarkosis bulbi* Beer's.) In diesem Falle bildet die Conjunctiva einzelne, weiche, unschmerzhafte, blass- oder dunkelrothe, violette Wülste, die anfangs gegen die Cornea hin durch die Augenlider so zusammengedrücht werden, dass sie diese bedecken, allmälig aber zu einer einzigen Geschwulst zusammentreten, sogar bis zur Grösse einer Mannesfaust heranwachsen können (Gendron sah von beiden Augen sie, wie Hühnereier, herabhängen), dann wegen Einwirkung äusserer Reize oft bluten, Serum und Schleim ausschwitzen, deshalb von härtlichen, dunkelbraunen Krusten überzogen werden. Bluten sie sehr stark, z. B. nach Berührung oder wenn jene Krusten sich ablösen, so fällt die Geschwulst etwas zusammen; sie nimmt dann aber auch wieder zu. Endlich wird der Schwamm derber, sarkomatös. Der Bulbus bleibt übrigens unversehrt, kann aber doch, nach Chelius, durch Druck zerstört werden, platzen. — Einer anderen Art Schwamm, der auf der Cornea sitzt, angeboren ist und Muttermälern ähnelt, erwähnt Wardrop. (Angeborene, warzenartige Auswüchse haben Andrews, Crampton, Cazelles, Middlemore gesehen). Einen aus der Hornhaut hervorgewachsenen Schwamm von der Grösse eines Hühnereies sah Plaicher; auch ein von Ritterich beschriebener Schwamm gehört wohl, ungeachtet seines gehirnähnlichen Aussehens, hierher, denn er entstand bei einem 65jährigen Manne nach einer Entzündung, verschwand nach und nach und hinterliess eine Narbe; Rau [1] beobachtete und behandelte einen, seit 5 Jahren aus einem Pterygion hervorgegangenen, beim Berühren empfindlichen, blassrothen, in der Mitte ½″, an dem Hornhautrande 2″ dicken Schwamm mit körniger Oberfläche, mit wenigen Gefässen, die aber mit denen einer Wucherung der Conjunctiva scleroticae in Verbindung standen, und von derber Consistenz. Genau auf den Umfang der Cornea beschränkt, bedeckte sie letztere völlig, und hinderte sie das Sehen.

6. *Chondromata*, knorplichte Geschwülste schildern Demours [2] und Mohrenheim. [3] Ersterer schnitt mit Leichtigkeit eine halb auf der Conjunctiva scleroticae, halb auf der Cornea sitzende, Geschwulst dieser Art ab, die schon 14 Jahre so gesessen hatte; letzterer sah nach einer Entzündung eine knorplichte, erbsengrosse, von varicösen Gefässen umgebene, Geschwulst aus dem unteren Theile der Hornhaut hervorwachsen. — Es giebt aber, ausser jenen, von der Oberfläche der Cornea (der sogenannten *Conjunctiva corneae)* entsprungenen Knorpelgewächsen, eine Umbildung der ganzen Hornhautsubstanz in Faserknorpel, *Chondrosis corneae.* Sie wurde dreimal beobachtet von Ryba. [4] Die Geschwülste waren rundlich, dicht, gleichförmig, ohne bemerkbare Gefässe, die äussere Hülle hatte die Beshaffenheit der Cutis, war nur etwas blasser,

1) S. v. Ammon's Monatsschrift. Bd III. H. 1.
2) a. a. O. Vol. II. p. 448.
3) Voigtel's patholog. Anatomie. Bd II. S. 90.
4) S. Dusensy Krankheiten der durchsichtigen Hornhaut. S. 63. 64. und v. Ammon's Monatsschrift Bd I. H. 6.

und glatter, mit vielen feinen, kurzen, weissen Härchen besetzt, zwischen denen lange, dunklere sassen: der Faserknorpel schimmerte durch die Bedeckung hindurch und setzte sich in die Substanz der Cornea fort, wie man nach dem Abschneiden sehen konnte. Diese Degeneration war angeboren.

Die gemeinschaftlichen Wirkungen aller dieser, ihrer Natur und Entstehung nach, meistens noch genauer zu erforschenden und zu classificirenden, Geschwülste sind: Entstellung, auf der Cornea Behinderung des Sehens, manchmal Reizung des Auges, Entzündung und deren Folgen.]

Prognosis. — Werden die erste und zweite Art angestochen oder sonstwie gereizt, so gehen sie in Geschwüre über: zuweilen geschieht dies auch von selbst, indem sie zusammensinken. Richtig behandelt, wird die aufgelockerte Stelle der Conjunctiva wieder dicht und verschwindet so das Uebel nebst der peripherischen Trübung allmälig. — Die dritte Art geht immer in Krebs des ganzen Auges über. — [Andere Arten, die sich als Nachlass früherer Entzündung und Blennorrhoe auswiesen, sind nicht bösartig: auch unter dem sie bedeckenden, grossen Fungus findet man doch die Cornea gewöhnlich unversehrt. Grosse Geschwülste weichen aber in der Regel, knorplichte immer nur der Operation; letztere machen, wenn sie die Cornea betreffen, dieselbe unheilbar undurchsichtig.]

Cur. — Die erste Art verschwindet nach öfterem Betupfen mit *Tinct. thebaïca* oder einer Auflösung von *Alumen ustum, Zincum sulphuricum.* — Die zweite Art erfordert eine Salbe von *Mercur. praecipit. ruber* gr. jj. und mehr, *Axungia porci* ʒj, einige Male täglich mit dem Pinsel aufzustreichen; jedoch richtet man ohne die allgemeine Behandlung der Skrofeln oder der Syphilis nichts aus. [Le Pelletier behandelte sie erfolgreich mit einer Auflösung von *Mercur. dulc.* und *Laudanum*, hartnäckigere mit eingeblasenem Calomel-Pulver. — Die Behandlung der dritten Art s. bei Augenkrebs. — Wenn diejenigen Arten, welche Nachlass einer Auflockerung und Blennorrhoe sind, nicht etwa schon dem Bestreichen mit einem Pinsel voll *Laudan. liquid. Sydenham.* oder einer Auflösung von *Zinc. sulphuric.*, oder dem Aetzen mit *Mercur. praecipit. ruber, albus pulverisat.* weichen, so kann man sie dreist mit Hakenpincette, Scalpell und Hohlscheere wegnehmen und dann die Stelle mit Höllenstein berühren; [sollte dieser nicht kräftig genug wirken, mit Aetzkali die Reste zerstören, auch die Hornhaut mit ihnen umkreisen, dann aber mit Opiumtinctur und Höllenstein-Salbe tonisiren, nach Rau, welcher oben beschriebene Hornhaut nach 2 Jahren damit völlig aufklärte.] — Ein Knorpelgewächs ist, wie ein Hornhautstaphylom, zu operiren. — Den oben angeführten, vom Verfasser beschriebenen, Fall behandelte derselbe glücklich mit Holztränken, *Extr. aconiti, cicutae* und *Spiritus salis ammoniaci* innerlich, durch wiederholtes Scarificiren der varicösen Gefässe, durch *Zinc. sulphuric.* gr. jjj—xij in *Aqua rosarum* ʒj, alle 2 Stunden eingetröpfelt. Nach 2 Monaten waren Auge und Sehkraft wieder hergestellt. Ein leichtes Recidiv wich denselben Mitteln.]

X. *Pinguecula, Pterygion pingue*, der Fettfleck, das Fettfell; Franz. *Pterygion graisseux.*

Abgebildet von Weller Taf. I. Fig. 1; von Demours Taf. XXXIX. Fig. 2.

Symptome. — Eine sehr gewönliche Abnormität, die man kaum Krankheit nennen kann, besteht in der Ablagerung einer gelben, wenig erhabenen, etwa linsengrossen Masse an einer einzelnen Stelle zwischen Conjunctiva und Sclerotica. Sie kommt in der Gegend beider Augenwinkel vor, ist rundlich und vergrössert sich nicht allmälig, wie das ächte Pterygion.[1] Oft ist der Fettfleck an beiden Augen und in beiden Winkeln vorhanden. Nach einer von Weller angestellten chemischen Untersuchung enthält die Masse kein Fett, wiewohl sie so aussieht, sondern nur Eiweissstoff und Gallerte. Mitunter sind um sie herum einzelne, erweiterte Aederchen.

Ursachen. — Dass dieser Fehler nie bei sehr jungen Personen vorkomme (Beer, Weller), ist ungegründet. Ich sah ihn bei Kindern wenige Wochen nach der Geburt und sehr oft bei Jünglingen, allerdings kommt es aber bei älteren Personen viel häufiger vor. Zuweilen ist keine Veranlassung aufzufinden; oft entsteht er bei grosser Schlaffheit der Conjunctiva, besonders nach häufigen Augenentzündungen.

Prognosis. — Der Fehler ist so unbedeutend, dass viele Menschen ihn haben, ohne es einmal zu wissen. Er hat keine andere Folge, als die unerhebliche Färbung einer Stelle des Auges.

Cur. — Will man dennoch etwas dagegen thun, so kann man, nach oberflächlicher Scarification, Branntwein, Bleiwasser, Auflösung von *Zincum sulphuricum* anwenden, jedoch wirken diese Mittel unsicherer, als Exstirpation mit Pincette und Hohlscheere, die daher stets vorzuziehen ist.

XI. *Lipoma conjunctivae*, die Fettgeschwulst,

XII. *Lipoma crinosum conjunctivae (Trichosis bulbi* v. Graefe's), die behaarte Fettgeschwulst,

XIII. *Excrescentia corneae conjunctivae*, der Horn-Auswuchs, und

XIV *Tumor cysticus conjunctivae*, die Balggeschwulst der Conjunctiva des Augapfels.

Schriften.

Mazar de Cazelles In Roux's *Journal de Médecine Tome XXIV.* 1766.
M. Paul's Suppl. zu Heister's Chirurgie.
K. Himly In dessen u. Schmidt's Ophthalmolog. Bibliothek Bd. II. St. 1. S. 199
Wardrop In dessen *Morbid Anatomy of the human Eye. Vol. I. p.* 32.

1) [Nach Stoeber und Chelius bekommt das wirkliche Pterygion zuweilen eine fettähnliche Erhabenheit oder Bläschen. Dies nennen sie *Pterygion pingue,* und die *Pinguecula* hier wird von Chelius als geringsten Grad betrachtet.]

Crampton In dessen *Essay on Entropium pag.* 7.
v. Graefe In dessen u. v. Walther's Journ. Bd III. S. 252. Bd IV. S. 134.
Lerche In den vermischten Abhandlungen aus dem Gebiete der Heilkunde, von einer Gesellschaft pract. Aerzte zu St. Petersburg. Zweite Samml. Petersburg 1823.
F. Bouttatz In dessen *Observations pratiques sur différentes maladies. Londres* 1801. 4. (Himly u. Schmidt's Ophthalmolog. Bibliothek Bd I. St. 2. S. 157.)

Abgebildet von Bouttatz, von Demours (Taf. XXXIX. Fig. 2. 3, LXIV. Fig. 1.), von Bergener (*De condit. conjunct. abnorm.*), von Lerche Taf. III. Fig. 2., von Wardrop Taf. IV. Fig. 1., von v. Graefe Taf. II. Fig. 1 u. 2., von Travers Taf. II. Fig. 2. 4.

Symptome. — 1) *Lipoma.* Ich sah einige Male ein Lipom von bedeutender Ausdehnung im äussern Augenwinkel auf der Sclerotica sitzend und zum Theil sich auf die Cornea erstreckend. Es war lästig durch Druck und hinderte das Sehen. Ein wunderbares, ungeheueres Gewächs hat Bouttatz beschrieben und abgebildet. Es war 7 Zoll lang und soll 2½ *U.* gewogen haben, war rothbraun, sass im Umkreise der Hornhaut fest, diese überwölbend, nicht mit betheiligend, sondern zwischen ihr und dem vordersten Theile der Geschwulst einen hohlen Raum lassend. Deshalb fühlte sich die Geschwulst einen halben Zoll vor der Cornea hohl an, und konnte der Kranke Licht und Schatten unterscheiden. Das Uebel war seit 15 Jahren nach einer langwierigen Augenentzündung entstanden. Die Geschwulst enthielt körniges Fett (was Abernethy aber für sein pankreas-ähnliches Gewebe hält). Dieses Fett ist jedoch in mehr als einer Beziehung unwahrscheinlich: einmal hätte ein so bedeutendes Gewicht Exophthalmos herbeiführen müssen, und doch empfand der Kranke, sobald er die Geschwulst nicht unterstützte, nichts weiter als ein Gefühl, wie wenn ihm das Auge aus dem Kopfe gerissen werden sollte; dann ist die Art des Ursprunges fast unglaublich; die Bildung des hohlen, geschlossenen Raums vor der Cornea liesse sich nur dadurch erklären, dass eine anfangs wülstige Auflockerung der Conjunctiva um die Cornea herum erst, nachdem sie die Cornea überragt, mit ihrem Corneal-Rande ringsum in der Mitte zusammengetreten und nun in sich selbst verwachsen wäre.

2) *Lipoma crinosum.* — Haare auf der Conjunctiva habe ich auch mehrmals gesehen: sie waren immer aus einem Fettpolster hervorgewachsen, und wurde deshalb seit vielen Jahren der Fehler von mir in meinen Vorlesungen als Lipom angegeben, eine Ansicht, die dann Graefe auch hatte. Dass Haare auch ohne Fett-Unterlage der Conjunctiva sollten vorgekommen sein, wie Manche angeben, ist mir, der Analogie mit anderem Vorkommen derselben, nicht glaublich. — In allen mir bekannten Fällen war das *Lipoma crinosum* an der äusseren Seite des Augapfels, gewöhnlich an der Gränze der Cornea und der Sclerotica, mitunter zum Theil auf beiden. Einmal fand ich die Oberfläche der Geschwulst fast knorplicht, so dass Aerzte das Uebel für die ausgedehnte Sclerotica gehalten und die Operation widerrathen hatten, die ich dann machte (an M. B—s in F.). [Vgl. hiermit Ryba's Fälle bei *Chondroma conjunctivae.*] — Die Zahl der aus der Geschwulst hervorgesprossenen Haare war 1—12. Graefe sah aus einer nur linsengrossen Geschwulst zwei Haare mit nur einer Wurzel hervorgetreten. Sie sind meistens straff, wie Augenwimpern, reizen jedoch nur dann bedeutend, wenn sie lang sind. (s. andere Beob-

achtungen bei Cazelles, Paul, Wardrop, Cramptox, [Sybel,[1] Bergener, Lerche —; am Ochsen bei Wardrop, am Hunde bei Lecoq und Leblanc,[2] Prinz,[3] am Schafe bei letzterem.)

3) *Excrescentia corneae.* — Einen hornichten Auswuchs, also eine andere Form der Hornsubstanz, sah Behrends auf der Conjunctiva corneae.[4] Hornartige Warzen, die sich nicht umdrücken liessen, beschreibt Richter als zuweilen wiederwachsend, nachdem sie abgeschnitten worden. Asch[5] sah die Conjunctiva eines, an hornartigen Auswüchsen der Cutis leidenden Mädchens in ein hornartiges Plättchen verwandelt.

4) *Tumor cysticus.* — Eigentliche Balggeschwülste kommen am Augapfel seltener vor, als Fettgeschwülste. Mauchart[6] und Weller haben sie, letzterer zwischen Conjunctiva und Sclerotica eine harte, schleimige Flüssigkeit enthaltende, lederartige, von der Grösse einer Zuckererbse gesehen; Schoen beobachtete einmal eine erbsengrosse, weisse, glaskörperähnliche Flüssigkeit enthaltende; Dupuytren sah sie oft;[7] auch Travers, Middlemore, Riberi, Quadri, Rognetta haben sie beobachtet.

Ursachen und Prognosis. — Dem Lipome gingen zuweilen anhaltende Augenentzündungen vorher; häufig ist keine Veranlassung aufzufinden. — Das *Lipoma crinosum* war immer angeboren; bei einem 8jährigen Mädchen sah ich die Haare schon völlig ausgewachsen, wie Wimpern. Dieser abnorme Haarwuchs hängt also nicht mit dem Bartwuchse zusammen, [und wenn Wardrop erzählt, dass 12 Haare aus einer angeborenen Geschwulst erst mit dem Bartwuchse hervorgesprossen seien, so ist diese verspätete Entwickelung wohl nur zufällig gerade in diese Periode gefallen.] Mit dem Alter nimmt die Grösse des Lipoms zu: wird es nicht aus dem Grunde weggeschafft, so wächst es wieder, so auch die ausgerissenen Haare. — [Auch die Ursachen der Balg- und Horngeschwülste sind oft unbekannt, einmal (Schoen) war der Entstehung jener ein Stoss und eine innere Augenentzündung vorhergegangen. Obgleich Balggeschwülste in der Regel wenig Beschwerde verursachen, soll doch zuweilen Amaurosis, wohl durch Druck auf die Retina, durch sie herbeigeführt sein.]

Kur. — Die Exstirpation mit der Blömerschen oder einer ähnlichen Pincette und dem Bistouri oder der Hohlscheere ist das einzige Mittel: sie ist oft sehr leicht. Die Hornhaut bekommt, nach geschehener Ablösung eines Lipoms, ihre vorige Klarheit wieder. Die Heilung ist, bei antiphlogistischer Behandlung, bald vollendet. Hinterher lasse man etwas *Tinct. opii vinosa*, auch Bleiwasser eintröpfeln. [Schoen öffnete eine Balggeschwulst nur, wonach sie verschwand.]

1) [a. a. O.

2) S. Girard *Recueil de Médecine vétérinaire Tome I. p.* 84 und Férussac *Bulletin d. sc. méd.* 1826. *Févr. p.* 103.

3) S. v. Ammon's Zeitschrift Bd II. S. 114. Taf. I. Fig. 3 u. 4.

4) Clemens *Diss. sist. corneae monographiam. Gottingae* 1816.

5) S. Richter Anfangsgründe etc. Bd III S. 158. — Leske S. 342.

6) *De conjunctivae et corneae vesiculis. Tubingae* 1748.

7) Cruveilhier *Anatomie patholog. p* 260.]

XV. *Phlyctaena,*[1] *Vesicula conjunctivae.* das Bläschen, Wasserbläschen der Conjunctiva; Franz. *Hydatide, Phlyctène;* Engl. *Pustular ophthalmia.*

Schriften.

B. D. Mauchart *Diss. de conjunctivae et corneae vesiculis. Tubing.* 1748. 4. *(Halleri Disp. chirurg. sel. Vol. I.)*

K. Himly in Loders Journal f. Chirurgie Bd I. St. 1. und in seinen Ophthalmolog. Beobacht. u. Untersuchungen, auch Ophthalm. Bibl. Bd I. St. I. S. 127.

Abgebildet von Demours Taf. XXII. Fig. 2. 3. XXV. Fig. 1. XXXI. Fig. 2. 3.

Symptome. — Phlyktänen sind Bläschen von der Grösse eines kleinen Stecknadelknopfes, selten grösser, zu denen sich, 1—4 an der Zahl, neben oder über einander, die Conjunctiva besonders häufig am Hornhautrande, auch auf der Cornea, erhebt. Nicht selten kommen sie aber gleichfalls an anderen Stellen der Sclerotica vor, werden da nur weniger beachtet, weil sie dort weniger lästig sind. Sie enthalten eine klare Flüssigkeit [Serum], die zuweilen allmälig milchweiss wird, haben, genau genommen, ihren Sitz im Zellgewebe unter der Conjunctiva. Sie sind die Aphthen des Auges, wofür ich zuerst sie a. a. O. erklärte: häufig werden sie von einem Gefässkranze umgeben, oder es endigt sich ein einzelnes, erweitertes Blutgefäss mit einem solchen Bläschen, namentlich oft, wenn Skrofeln die Ursache sind. (S. *Varicositas conjunctivae* und *O. scrofulosa).* Seltener sind die Phlyktänen ein feiner Ausschlag des Augapfels, Folge der *O. psorica.* Sie bewirken die Empfindung eines geringen Druckes, eines fremden Körpers, die Ausschlagsart Jucken.

Ursachen. — Fast immer sind sie Symptom eines allgemeinen Leidens. Am häufigsten ist die Phlyktäne nur Ausdruck eines leichten catarrhalischen Uebels: ich habe sie oft epidemisch beobachtet, zuweilen ganz bestimmt mit catarrhalischen Epidemien in Verbindung, auch mit catarrhalischer Mundfäule, mit Aphthen an der Zunge, an den Lippen. Die Hornhautflecken, welche auf die catarrhalische Epidemie häufig folgen, haben in diesen Phlyktänen ihren Grund. Zuweilen ist dabei auch eine heftige *O. catarrhalis* mit grosser Lichtscheu und starker Absonderung scharfer Thränen. — Manchmal sind sie skrofulös, impetiginös, rheumatisch, gichtisch. Vgl. die besonderen Eigenthümlichkeiten bei diesen Augenentzündungen. — [Nach dem Berichte des Generals Miller soll eine Schneeblindheit, welche durch die, vom Schnee zurückgeworfenen Lichtstrahlen auf den hohen Gebirgen Peru's vorkommt, auf der Bildung eines Blätterchens beruhen, welches Kitzel, heftiges Stechen und so grosse Lichtscheu erzeugt, dass die Augen gar nicht geöffnet werden können: gewöhnlich dauert dies Leiden nur 2 Tage.[2]]

Wirkungen und Prognosis. — Meistens verlaufen sie gefahrlos, indem bald ihre Flüssigkeit resorbirt wird und sie damit einsinken, bald sie nach einigen Tagen

1) Phlyctaena, Phlyktäna, von φλύζειν, das Frieselbläschen.

2) [S. *Edinburgh New Philosophical Journal* 1835. *Jan — Apr.* Die Peruaner nennen die Krankheit *Norumpi.* Eine ganze Division Soldaten litt, mit Ausnahme von 20 Mann und der Führer, daran auf einem Marsche von Cuzco nach Puno; Hunderte stürzten in Abgründe. Auflegen von Schnee lindert die heftigen Schmerzen.]

von selbst aufspringen und ohne weitere Folgen verheilen. Zuweilen aber hinterlassen sie ein Geschwür, namentlich leicht die milchig gewordenen. Dies ist mitunter sehr hartnäckig, kann die Cornea zerstören, bekommt auf der Sclerotica leicht ein Chanker-ähnliches Ansehen. Besonders die impetiginöse, skrofulöse und gichtische Art sind langwierig, leicht verschwärend.

Cur. — Die Phlyktänen erfordern die allgemeine Behandlung der Grundkrankheit. Ist diese Catarrh, so vertragen sie meistens gar keine örtliche Behandlung, höchstens das Vorhängen eines Kräuterkissens von *Flores sambuci*, ein Blasenpflaster hinter dem Ohre. Man gebe innerlich Camphor, bei grösserer Hartnäckigkeit mit *Mercur. dulc.*, lasse warme Fussbäder nehmen, die aber nicht Jeder erträgt, den Kranken sich warm halten. Warme Bedeckung ist besonders dann indicirt, wenn der Thränenfluss stark ist. Sind die Thränen sehr scharf, so bähe man öfters mit einem Decocte von Mohnköpfen und Milch, mit einem *Infusum florum sambuci* und Milch. Aufstechen darf man die Bläschen nicht. Springen sie auf und entstehen dann Geschwüre, so müssen sie wie Aphthen behandelt werden. So wie diese, heilen auch sie am besten beim Gebrauche von *Borax* ℥β, in *Aqua rosarum* ℥j aufgelöset, bei längerer Dauer beim Gebrauche von Auflösung des *Zinc. sulphuric.* — Ist die Krankheit Folge eines Ausschlages, so wende ich äusserlich ein *Decoctum violae tricolor., radic. helenii* und andere, bei *O. psorica* angegebene Mittel an, neben den indicirten inneren. — Die skrofulöse, die rheumatische, die gichtische Art erheischen die Behandlung dieser Ophthalmien und verschwinden mit ihnen.

XVII. *Xerosis*[1] *conjunctivae, (Conjunctiva arida)*, die Vertrockenung, die Ueberhäutung der Conjunctiva, Bindehaut; Engl. *Cuticular conjunctiva.*

Schriften.

Jo. Ad. Schmidt Ueber die Krankheiten des Thränenorgans S. 55.
Benedict Handbuch Bd III. S. 155.
E. Klingsohr (M. Jaeger) Die Ueberhäutung der Bindehaut. Erlangen 1830. m. Kpf.
v. Ammon In dessen Zeitschrift Bd I. S. 65. Bd II. S. 381.
Mackenzie In der *London Medical Gazette* 1833. *April* 13.
H. A. Schoen *Diss. De symblepharo. Accedit observatio xeroseos conjunctivae. Lipsiae* 1834. 4. *cum tab.*
Campbell In der *Gazette médicale* 1834. *Févr. No.* 24.
Andreae Ueber Augenentzündung im Allgemeinen. Magdeburg 1835. 8. S. 43.
Jeanselme In der *Presse Médicale* 1837. *No.* 16. (Schmidt's Jahrb. Bd XVII. S. 104.)
Rau In v. Ammon's Monatsschrift Bd I. 1838. H. 5.
Abgebildet von v. Ammon Klin. Darstell. Thl I. Taf. I, Fig. 16.

Symptome. — Die *Conjunctiva scleroticae*, so wie die Oberfläche der *Cornea* hat ein schmutziges, glanzloses, graues, gelbliches, mattes Ansehen, wie bei einem Todten, ist um die Cornea herum zuweilen sternförmig in Falten gelegt, trocken wie Pergament, zuweilen von feinen, sich abschilfernden, Schüppchen bedeckt, auch

1) [Ξηρωσις, das Trocknen, Austrocknen (v. Ammon): *Conjunctiva arida* (Mackenzie), | *Cutitio*, *Concutitio*. Ueberhäutung (M. Jäger)].

wohl von kleinen Geschwüren, die wieder vertrocknen. Die Cornea ist trübe, anfangs wie mit Fett bestrichen, später wie *Epidermis* aussehend, die durch Blasenpflaster abgelöset ist. Die *Iris* ist daher nicht deutlich sichtbar; die Thränen-Carunkel ist zu klein und zu blass: die Thränen-Punkte sind gewöhnlich geschlossen, das Auge ist von Thränen und Schleim nicht befeuchtet, gegen Berührung und Lichtreiz sehr unempfindlich. Auch die Augenlider-Bindehaut sondert nicht hinreichenden Schleim ab und ist zuweilen ebenso entartet, nur nicht so grau. Wird der Augapfel bewegt, so schlägt die Conjunctiva Falten, weil sie da, wo sie zu den Augenlidern übergeht, verkürzt ist. Velpeau [1] sah einmal die verdickte und vertrocknete Conjunctiva bulbi unmittelbar am Augenlidrande adhäriren in ihrer ganzen Ausdehnung, ausgenommen oben an der Hornhaut, wo allein man die *Conjunctiva bulbi* von der *C. palpebrarum* unterscheiden konnte. (*Symblepharon posterius* v. Ammon's: s. *Symblepharon* S. 103 Note 1.). Obliterirte Oeffnungen Meibomscher Bälge und der Thränenpunkte lagen auf diese Weise um die Cornea herum. Mackenzie sah bloss die Oberfläche der Hornhaut so vertrocknet und sagt, sie habe ausgesehen, als sei sie mit Seidenpapier überzogen. Rau fand die Hornhäute einmal nur von einem $1\frac{1}{2}'''$ breitem, blassgelben Saume umgeben, so dass sie, wie Kapseln unter einem breiten Falze, sassen; v. Ammon beobachtete Jahre lang unveränderte, einzelne, eckige, trockene und verdickte Stellen auf der Cornea. — *Xerosis partialis.* Der Kranke sieht die Gegenstände, wie durch einen Nebel, empfindet zuweilen Jucken, zuweilen ein Gefühl, als ob Sand auf dem Auge wäre, befindet sich am besten, wenn er das Auge mit Wasser befeuchtet, am schlechtesten bei strengem Winde, der sogar Schmerz erregt. Bei traurigen Gemüthsbewegungen wird das Auge roth, fühlt der Kranke Druck, weint er aber nicht. Das Wesen der Krankheit ist Verdickung des Epitheliums der Conjunctiva, Uebergang desselben in die, ihm verwandte, Epidermis.

Ursachen. — In den meisten, bis jetzt bekannten, Fällen, deren nicht viele sind, waren Veranlassungen vorhergegangen, welche entweder eine Verschliessung der meisten Ausführungs-Gänge der Thränendrüse hervorbringen konnten, z. B. Operation eines *Entropion* am oberen Augenlide, auf welche starke Entzündung desselben gefolgt sein mochte, eine *O. scarlatinosa* (Andreae), chronische *O. rheumatica* (Velpeau), *scrofulosa*, *impetiginosa* (Rau); oder der Augapfel wurde nicht hinreichend bedeckt von den Augenlidern wegen anhaltenden *Exophthalmos*, wenn dabei die Thränen gar nicht über das Auge fliessen konnten; wie es der Herausgeber beobachtet hat; oder die Augenlider fehlten gänzlich; [2] oder die Cholera ist daran Schuld, indem bei ihr zuweilen die Augen lange unbeweglich und nur halb geschlossen gehalten werden. (Die Sclerotica wird bei dieser Larve des Todes stellenweise so trocken, dass dieselbe die Chorioïdea durchscheinen lässt

1) [S. Jeanselme a. a. O.]

2) Beide Augen eines jungen Mannes, der durch Syphilis die Augenlider verloren hatte, wurden binnen kurzer Zeit so mit Epidermis bedeckt, dass er weder Schmerzen, noch Unbequemlichkeit empfand. Befördert wurde dies Schutzmittel der Natur durch zusammenziehende Waschwasser. S. *Gazette médicale* 1833. *Nro.* 12. (Froriep's Notizen Bd 36.)]

und desshalb schwarze Flecken bekommt; selten ist die Cornea der zuerst vertrocknete Theil.) Aus allen diesen Veranlassungen geht hervor, dass Mangel an Befeuchtung durch Thränen und durch Schleim die Ursache dieser Krankheit ist, und dass zur Schleimabsonderung der Conjunctiva eine, durch die Thränen unterhaltene Weichheit, Turgescenz dieser Membran nothwendig ist. Aeussere schädliche Einflüsse können desshalb ungehindert auf das Auge einwirken und die Schleimhaut gleichsam zur äussern Haut machen, wie wir dies auch an andern Stellen des Körpers sehen, sobald eine Schleimhaut lange Zeit solchen Schädlichkeiten ausgesetzt war. v. Ammon, auch Chelius meinen, ausserdem sei noch eine chronische Entzündung Schuld, welche, nach ersterem, eine Erweichung der Conjunctiva bewirkt, nach letzterem einen *Pannus* bildet, aus dem die Krankheit hervorgehen soll durch Uebergehen in einen, der Verhärtung ähnlichen, Zustand, *Obliteration* der Gefässe, Aufhören der Secretion. M. Jaeger (Klingsohr) meint, die Conjunctiva leide als Schleim, *Serum* und Thränen (!) absondernde Haut, und die Cornea schwitze keinen *humor aqueus* durch. (!)

Prognosis und Cur. — Ist die Krankheit durch Verwachsung der Thränen-Ausführungsgänge entstanden, so ist sie unheilbar, es müsste denn einmal gelingen, durch Anlegen eines künstlichen, bleibenden Kanales bis in die Thränen-Drüse hinein, eine hinreichende Menge von Thränen herbeizuschaffen. Palliative Hülfe gewährt häufiges Betupfen des Auges mit Wasser, Milch, schleimigen Dingen, Fett, Wasserdampf. In einem Falle, wo sehr häufig kleine Geschwürchen und Abblätterungen sich einstellten, besserte *Lapis divinus* mit *Laudanum* und Jodsalbe das Sehvermögen merklich (Chelius). — Ist ein *Exophthalmos* nicht zurückzubringen, so ist dies Uebel eher erwünscht, als schädlich, indem es zu heftige Reizung und Entzündung des Augapfels verhütet. — Fehlen die Augenlider, so müssen sie gebildet werden durch Blepharoplastik; ist die Krankheit dann noch nicht zu alt, ist die Thränenleitung ungestört, so kann das Uebel dadurch gebessert werden. Wo nicht, so ist auch hier dasselbe ein Schutzmittel für das Auge.

XVII. *Helminthiasis conjunctivae.* die Thier- (Wurm-) Bildung unter der Conjunctiva.

Schriften.

S. die Aufsätze von Mongin, Bajon. v. Graefe, Gescheidt. Larrey, Guyon, Guerin, Baum, Hoering bei Helminthiasis bulbi oculi.

[Symptome. — Unter der Conjunctiva sind, wie unter der Cutis, in tropischen Ländern und in Aegypten Würmer vorgekommen, welche die *Filaria medinensis* zu sein schienen. Mongin sah einen solchen bei einer Negerin unter der Conjunctiva sich bewegen, so dass er auf ihr fortzukriechen schien. Ein sehr heftiger Schmerz des Auges, den fast keine entzündliche Symptome begleiteten, war seit 24 Stunden empfunden worden, besonders dann, wenn das Thier sich der Cornea näherte. Es war 1½ Zoll lang, von der Dicke einer kleinen Violinsaite, an einem Ende dicker, an beiden punctirt, übrigens aschgrau. Bajon fand die Filaria gleich-

falls unter der entzündeten und schmerzhaften Conjunctiva einer jungen Negerin und erzählt, dass die Neger in Cayenne und dem französischen Guiana oft an $1\frac{1}{2}$ " langen Filarien leiden. Gaertner[1] beobachtete in Westindien unter der Conjunctiva eines Neger-Mädchens einen schwärzlichen, fadenähnlichen, sich bewegenden Streifen; nach einiger Zeit war er von da verschwunden, zeigte sich nun aber, wie eine bläuliche Vene, am obern Augenlide, wo er spiralförmige Bewegungen nach allen Richtungen hin machte; Larrey fand die Filaria daselbst mehrfach in Aegypten; Guyon theilte einen, von Blott in Martinique beobachteten, Fall mit: zwei Würmer zwischen Conjunctiva und Sclerotica einer Negerin wurden ausgezogen durch einen Einschnitt. Einen derselben fand Blainville 38 Millimeter lang, fadenförmig, bräunlich, an einem Ende spitz, am anderen mit einer schwarzen Warze versehen. Guerin sah bei einer Negerin in Neugranada einen Wurm daselbst am äusseren Augenwinkel, der sich zu Zeiten nach hinten hin zwischen Augapfel und Augenhöhle verkroch. Er erregte, besonders hier, ein Gefühl von Ameisenkriechen, auch Schmerzen, die manchmal Krämpfe veranlassten.

Von *Cysticercus cellulosus* unter der Conjunctiva ist ein Beispiel in Preussen beobachtet worden von Baum, als eine Geschwulst von der Grösse einer halbirten Erbse, vom Aussehen eines Hygroms mit farbloser Flüssigkeit. Nachdem aus der Conjunctiva ein Stückchen mit der Hohlscheere ausgeschnitten worden, glitt eine vollständige Blase heraus, die sich, bei mikroskopischer Untersuchung, als *Cysticercus* erwiess. Hoering hat ein anderes beschrieben: hier war die auf der Sclerotica fest sitzende Geschwulst roth, haselnussgross und entleerte, nach durch Bepinseln mit *Sol. lapid. infernal.* entstandenem Eiterpuncte und gemachtem Einschnitte einen erbsengrossen Cysticercus mit 4 Saugnäpfen und doppeltem Hakenkranze.

Ursachen. — Heisses Clima, Neger-Race und weibliches Geschlecht haben Prädisposition für diese Thierbildung: S. übrigens Helminthiasis bulbi oculi.

Prognosis und Cur. — Nur durch eine Operation kann das Thier entfernt werden; im Mongin'schen Falle kroch es, nach geschehenem Aufschneiden, von selbst hervor.]

XVIII. *Phthiriasis conjunctivae*, die Läusesucht der Conjunctiva.

[Läuse sind unter der Conjunctiva selten gefunden worden. Wahrscheinlich waren sie in der Regel daselbst nicht erzeugt, sondern bei unreinlichen, mit Läusen in den Wimpern behafteten Menschen dahinein gedrungen. Le Jeune[2] hatte gegen Augenschmerzen vergeblich viele Mittel angewendet: dann grub eine Frau mit einer silbernen Sonde eine Menge von Läusen aus der Conjunctiva heraus; Schenk[3] beobachtete, dass sie starkes Jucken erregten. Sauvages hat sie auch bei *Phthiriasis universalis*, der eigentlichen Läusesucht, daselbst gefunden, wo sie also vielleicht durch Generatio spontanea entstanden waren.

1) [S. Schön Patholog. Anatomie des Auges S. 226.]

2) [S. Guillemeau Aufrichtiger Augen- u. Zahnarzt. S. 264.

3) *Observationes medicae p.* 175.

Sie müssen mit einer Nadel, Staarnadel herausgegraben werden, worauf man eine Sublimat-Auflösung eintröpfeln lässt. Vgl. *Phthiriasis superciliorum* und *ciliorum.*]

XIX. *Decoloratio (Dyschroia*[1]*) conjunctivae*, die Verfärbung der Conjunctiva.

[Symptomatisch kommt eine falsche Färbung vor bei Ekchymosis und anderen Krankheiten der Conjunctiva. Aber auch durch allgemeine Krankheiten des Körpers kann sie verfärbt werden: citronen-, orangegelb bei der Gelbsucht, besonders frühzeitig aber die Conjunctiva palpebrarum, in der man am ehesten die Gelbsucht entdecken kann; blau, grün, gelb gefleckt hat man sie im Fleckfieber, in sogenannten Faulfieber-Epidemien gesehen.]

Viertes Kapitel.

Gefäss-Erweiterung in der Conjunctiva.

I. *Congestio sanguinis in conjunctivam*, die Blutcongestion,
II. *Varicositas conjunctivae*, die Varicosität, und
III. *Angiektasia conjunctivae*, die Angiektasie der Conjunctiva des Augapfels.

Symptome. — Die Gefässe der Conjunctiva lassen sich leicht von den, unter ihr liegenden, aber durch sie hindurch scheinenden Gefässen der Sclerotica unterscheiden: 1) man sieht sie zuweilen ganz an der Oberfläche verlaufen; 2) verschiebt man mit dem Finger die Conjunctiva, so bewegen sich die Gefässe sichtbar mit, die Gefässe der Sclerotica bleiben dagegen hierbei in unveränderter Lage; 3) die Gefässe der Conjunctiva sind lang gestreckt und zerspalten sich deutlich in Aeste, die der Sclerotica treten nur mit kleinen Bogen an die Oberfläche und werden so sichtbar; 4) die Gefässe der Conjunctiva sind heller roth, die der Sclerotica dunkeler. Hier sind nun die Bindehaut-Gefässe zu sehr mit Blut angefüllt, erscheinen daher sehr deutlich. Geschieht dies nur zuweilen, so ist es eine einfache Blut-Congestion, die entweder auf das Auge sich beschränkt, oder mit einer allgemeinen Congestion nach dem Kopfe gleichen Schritt hält. Die Conjunctiva wird dabei trüber, bekommt einen gelbröthlichen Schein, sieht vollsaftiger, schwimmend aus, verursacht ein Gefühl von Spannung, als sei der Augapfel zu voll: [der geringere Grad zeichnet sich nur durch dieses aus; einzelne Gefässe sind nicht zu unterscheiden.] Fast immer ist das Auge dabei zu receptiv, lichtscheu, thränend, auch gemeiniglich zu empfindlich gegen örtliche Heilmittel. Die Absonderung der Augenfeuchtigkeiten ist verstärkt. Meistens leiden die Augenlider zugleich an

1) Von δυς, schlecht, und χροειν, χροιειν, färben.]

demselben Uebel. — Wird die Congestion aber bleibend und werden dadurch die Gefässhäute geschwächt, oder tritt letzteres ein ohne besonderen Andrang des Blutes, so entsteht eine bleibende Ausdehnung der Blutgefässe, Stockung des Blutes in ihnen, Varicosität. In diesem Falle sind die Gefässe blaulichter roth und weiter, als bei der Congestion. — [Eine andere, seltene Ausdehnung der Gefäss-Enden ist die Angiektasie der Conjunctiva, die sich auch auf die Augenlider erstrecken kann. S. hierüber *Angiektasia conjunctivae palpebralis.*]

Die Wirkungen der Congestion sind wulstige Auftreibung, Anschwellung, Wucherung, Uebernährung, Bildung von Pannus, Entzündung und deren Folgen. Letztere entsteht um so leichter, je mehr die Gefässe ein Netz bilden. Eine Menge rother Gefässe kommt oft erst spät zu Geschwüren oder Wunden hinzu und dient zur Verheilung derselben. Sind solche Gefässe aber sehr dicke und lange Stränge, und dehnen sie sich bis vor die Pupille aus, so hindern sie das Einfallen des Lichtes, so bilden sie ein Ulcus varicosum, so trüben sie die ihnen zunächst liegende Gegend der Cornea. Nicht selten bildet sich am Ende eines varicösen Gefässes ein Bläschen Phlyktaena, welches platzt und zu einem Geschwüre wird. [Graefe[1]) erschien die varicöse Conjunctiva unter der Loupe wie ein, aus hellrothen und violetten Fäden gewirkter, Teppich: sie war 1—1½‴ dick. Ueber das Aussehen und die Wirkungen der Angiektasie s. a. O.]

Ursachen. - Congestion des Blutes tritt periodisch zuweilen des Morgens ein, schon durch den Schlaf, besonders bei Nachtschwärmern, bei Menschen, welche die Augen viel anstrengen mussten, veranlasst. Alles, was sonst das Blut zum Kopfe treibt, kalte Füsse, enge Bekleidung der Brust und des Halses, Leibesverstopfung, Uebermaas geistiger Getränke, Erbrechen, namentlich dasjenige der Branntweintrinker am Morgen, häufige Erhitzung durch körperliche und geistige Anstrengung kann sie vorübergehend erzeugen, und, wenn die Ursache oft wiederkehrt, eine Neigung zur Congestion im Auge zurücklassen. — In anderen Fällen ist sie Folge eines örtlichen Reizes, eines fremden Körpers zwischen Augapfel und Augenlidern, der sie im Nu erzeugen kann, eine Verwundung, eine Verschwärung, — oder der Augapfel ist an und für sich zu empfindlich gegen Luft und Licht, z. B. wenn er sich derselben lange Zeit entwöhnt hatte, auch wenn er atrophisch ist. — Die Varicosität ist sehr oft nur ein Symptom chronischer Augenentzündungen, besonders häufig der scrofulösen, gichtischen, hämorrhoidalischen; seltener kommt sie vor als Cirsophthalmos, bei Skirrh des Augapfels, bei Exophthalmos durch Druck auf die Gefässe. - [Die Angiektasie ist ein angeborener Fehler, der bei der Geburt oft nur aus einem Blätterchen besteht. (S. v. Ammon bei Angiektasie der Augenlider-Conjunctiva.]

Prognosis. — Ist die Congestion und selbst die Varicosität ein örtliches Uebel, so dauert sie nur kurze Zeit und ist dann leicht zu heilen. Die des Morgens entstehende dauert nur einige Minuten, kehrt aber wieder. Ein Umkreis von Gefässen um Wunden und Geschwüren ist ein gutes Zeichen erhöheter Vita-

1) Die Angiektasie S. 29.

lität, von der die Heilung abhängt. — Ist die Varicosität in der Conjunctiva scleroticae, so schadet sie weniger als in der C. corneae, in der sie Verdunkelung, Verschwärung nach sich ziehen kann. Ist sie Folge eines allgemeinen Leidens, der Gicht, der Scrofeln u. s. w., so kann sie Jahre lang dauern, besonders bei älteren, gichtischen Menschen. — [Die Angiektasie wird in der Regel grösser, oder wenigstens nicht kleiner.]

Cur. — Wo es nöthig ist, eine allgemeine Behandlung der Skrofeln, der Gicht, der Hämorrhoiden, eintreten zu lassen, da muss der Arzt mit dieser beginnen. Topisch muss man geringe Grade von Congestion, z. B. die des Morgens eintretende, durch Waschen mit kaltem Wasser, mit Franzbranntwein behandeln. Vermeiden der sie herbeiführenden Momente ist jedoch die Hauptsache. Menschen, welche auch nur an einzelnen Stellen bedeutend varicöse Gefässe haben, müssen sich vor Congestion nach dem Kopfe, vor Erbrechen, Niesen, hellem Lichte, erhitzenden Speisen und Getränken hüten und eine Zeit lang stärkende Augenwasser gebrauchen: zum steten Gebrauche passt *Aq. rosarum* mit Franzbranntwein, *Infus. theae boheae* mit Franzbranntwein, Wasser und Branntwein. Solche Menschen müssen sich mitunter daran gewöhnen, ihr ganzes Leben hindurch hiermit mehrmals täglich die Augen zu waschen.

Geringe Grade der bleibenden Varicosität kann man heilen durch Verstärkung der Energie der Blutgefässe mittelst Augenwässer von *Aq. Goulardi*, von *Zinc. sulphuric*, von *Tra. opii*, von *Aethereis*. Ist das Auge empfindlich, so wende man statt der Auflösungen Salben an. Höhere Grade zeichnen sich durch so bedeutende Receptivität aus, dass man örtlich nichts, als höchstens Kräuterkissen und Campher-Läppchen anwenden darf: Blasenpflaster hinter dem Ohre, im Nacken sind zweckmässig. Manchmal sind die Gefässe erstaunlich überfüllt, und ist es desshalb nöthig, sie auszuleeren, damit sie sich hinterher leicht zusammenziehen können. Gelingt es, ein dickes Gefäss zu fassen, so ziehe man es mit der Blömer'schen Pincette (s. Fig. 23) an und schneide es mit der Hohlscheere (s. Fig. 24), besser mit meinem Sichelmesser (s, Fig. 9) durch, möglichst nahe bei der Cornea. (Woolhouse bediente sich dazu eines Augenkratzers (s. S. 162). Alsdann lässt man das Gefäss lange ausbluten, desbalb das Auge fleissig bewegen, mit lauwarmem Wasser bähen. Nach der Scarification bessert sich oft der ganze Zustand binnen wenigen Stunden sehr auffallend; zuweilen entsteht danach bedeutende Ekchymosis unter der Conjunctiva. Am dritten Tage wende man zusammenziehende Augenwasser an, die nun gut ertragen werden. [Gegen Schlaffheit, Auflockerung der Conjunctiva, passive Erweiterung ihrer Gefässe empfiehlt Thuate das kohlensaure Gas (s. im ersten Thle S. Zusatz zu §. XLVI der Einleitung).

Die Angiektasie erfordert zeitige Exstirpation mit Hülfe der Pincette und des Sichelmessers oder Scalpells (s. Fig. 11) oder der Hohlscheere.]

Zweiter Abschnitt.

Krankheiten und Missbildungen der Cornea.

Schriften.

B. Duddel *Treatise on the diseases of the horny coat etc. Lond.* 1729.
W. Rowley *Essay on the ophthalmia and the diseases of the transparent Cornea. Lond.* 1771. 8.
Beer Prakt. Beobachtungen üb. d. grauen Staar u. d. Krankheiten d. Hornhaut. Wien 1791.
Clemens *Diss. sist. tunicae corneae et humoris aquei monographiam physiologico-pathologicam. Gotting.* 1816 *c. tab. (Radius Script. opkthalmol. minor. Vol. I.)*
Chellius Ueber die durchsichtige Hornhaut des Auges, ihre Function und ihre krankhaften Veränderungen. Karlsruhe 1818.
J. F. Fabini *De praecipuis corneae morbis. Pesthini* 1830
S. Dusensy Die Krankheiten d. durchsichtigen Hornhaut. Prag 1833.

Erstes Kapitel.

Verletzungen der Cornea.

I. *Vulnus Corneae*. die Wunde der Cornea.

Schriften.

Beger in v. Ammon's Zeitschrift Bd IV. H. 1 u. 2. (Versuche an Thieren.)
Abgebildet von v. Ammon's Klin. Darstell. Thl I. Taf. IV. Fig. 6—8.

Symptome und Prognosis. — Wunden der Hornhaut sind wenig oder gar nicht schmerzhaft. Penetriren sie nicht, so bleibt das Auge angefüllt, gespannt, so behält es seine Form, so fliesst nichts aus, obgleich die Wunde bei genauer Betrachtung von vorn und von der Seite sichtbar ist. Geht eine solche Verletzung mehr in die Tiefe, so zieht sie, wenn nicht zeitig und richtig behandelt, wohl einen Hornhautbruch nach sich s. Keratokele: eine oberflächliche heilt sehr rasch und ohne alle böse Folgen. Häufiger sind penetrirende Wunden: diese ziehen nach sich Ausfliessen der wässerigen Feuchtigkeit, [eine kleine Stichwunde nur in geringer Menge.] Zusammenfallen der Hornhaut: ist die Wunde nahe am Rande und nicht schräg, so dass ihre Ränder sich nicht decken, so wird die Iris in sie hineingedrängt durch den ausfliessenden *humor aqueus*, so entsteht ein *Prolapsus iridis*, eine schiefe Pupille, worauf eine Synechia anterior sich bilden kann: die wässerige Feuchtigkeit wird binnen 24 Stunden wieder erzeugt. Durch sehr grosse und gerade Wunden pressen die Augenmuskeln Linse und Glaskörper hervor, und der Augapfel ist dann verloren. — Ist die Wunde rein, glatt, nicht gerissen, nicht gequetscht, nicht sehr schräg, ist sie ohne fremde Körper, ohne Prolapsus eines tieferen Theiles, an einem übrigens gesunden, jungen Menschen mit einem scharfen Instrumente, z. B. einem Staarmesser, einer Staarnadel gemacht worden, so heilt sie durch schnelle Vereinigung oft schon binnen dreier Tage, und lässt sie, zum Verwundern, fast keine Spur von Narbe zurück. Selbst etwas schräge, aber reine

Wunden hinterlassen oft kaum merkliche Spuren, wie der Hornhautschnitt bei der Staar-Ausziehung zeigt.] Gequetschte, geschossene, gerissene, durch fremde Körper complicirte Wunden dagegen heilen sehr schlecht, zumal an einem ungesunden Menschen.[1] Die Ränder derartiger Wunden schwellen zuweilen an, werden weiss, speckig, verschwären, verheilen sehr langsam, ungleich, aufgeworfen und mit starker Verdunkelung (vgl. *Obscuratio corneae*). Gequetschte Wunden werden ferner oft nach einigen Tagen noch grösser, weil dann der gequetschte, getodtete Theil sich erst abgestossen hat; sie heilen dann nur durch, zuweilen Monate dauernde, Eiterung, nachdem oft heftige Entzündung, auch Gefässbildung, [nach Schindler u. A. dadurch röthlichgraue Färbung, Entstehung rother Flecken in der Hornhaut-Substanz, selbst Röthung der ganzen Cornea, namentlich wenn auch andere Theile mit entzündet werden], auch Verschwärung erfolgt ist. Auch sind sie oft begleitet von Quetschung tieferer Theile, der Iris, Kapsel, Retina, gefolgt von Conjunctivitis mit Thränenfluss und Lichtscheu, von Entzündung der Descemetschen Haut, der Iris, der Retina und dadurch von Exsudation plastischer Lymphe, von Verschliessung der Pupille, von Amaurosis, zuweilen sogar von consensueller Blindheit des anderen Auges, obgleich dies nicht mit verwundet wurde. [Eine seltene Folge ist Hornhaut-Fistel. Weller sah mehrmals, nach völligem Verschwinden der Entzündung, in Folge einer Verletzung mit einem halbstumpfen, rauhen Körper, z. B. einem Holzsplitter, eine äusserst feine, nur durch die Loupe erkennbare, Fistel zurückbleiben: die Augenkammern waren nicht hinreichend angefüllt, die Cornea zu platt, die Iris convex.

Ursachen. — Nicht allein ein Hieb, Schnitt, Stich, Riss, Schlag, Schuss kann die Hornhaut verwunden, sondern auch eine sehr beträchtliche Ausdehnung des Auges kann eine Rhexis, Ruptur der Cornea herbeiführen, z. B. bei sehr bedeutender Augenwassersucht, bei Geschwülsten, die das ganze Auge ausfüllen, ferner eine bedeutende Verdünnung der Hornhaut durch Geschwüre, wenn der Augapfel stark gepresst wird. Einen Fall von Rhexis corneae durch Verschrumpfung der Hornhaut s. bei *O. neonatorum* (Fischer).[2]]

Cur. — Man lasse den Menschen sofort sich auf den Rücken legen, um einen Prolapsus innerer Theile zu verhüten, und entferne die etwa im Auge steckenden fremden Körper (vgl. fremde Körper zwischen Augenlidern und Augapfel, Cur); [ein in die Augenkammern gerathenes Schrotkorn (s. Demours Taf. LVI. Fig. 3)

1) [Zuweilen wird, bei gelinder Entzündung, ein fremder Körper eingekapselt und dadurch unschadlich gemacht. Ein solches kann beständig schadlos sitzen bleiben. Wardrop sah ein Stückchen Stein, welches in der Nähe der Sclerotica, ohne dass es der Mensch wusste, seit 10 Jahren fest sass. In Rust's Magazin Bd II. S. 118 ist ein Beispiel von Einkapselung eines Stückchens Weissdorn seit 10 Jahren zu lesen. Eisenrost und Pulverkörner bleiben oft ohne allen Schaden eingesprengt sitzen. Vergl. fremde Körper zwischen Augenlidern und Augapfel.]

2) Einzig ist dieser Fall: Einer an Brustwassersucht und Gicht Leidenden barst einen Tag vor ihrem Tode die Cornea quer durch, so dass die Linse herausfiel. Die Section zeigte die Hornhaut wenig aufgelockert, matt, die Wundränder etwas dünner, als den Umfang der Hornhaut. Vermuthlich hatte heftiges Ausathmen den Riss hervorgebracht. S. Kyll in v. Ammon's Zeitschrift Bd IV. S. 167. Da der Augapfel vorher nicht vergrössert war, die Kranke auch mithin gut sah, so muss hier eine Erweichung ohne Augenwassersucht gewesen sein.]

muss sofort entfernt werden durch Einschneiden des Schusskanals und Einführen eines Daviel'schen Löffels, einer Pincette, oder wenn dies nicht anwendbar ist, wegen tieferer Lage, durch den Hornhautschnitt, wie bei Extraction des grauen Staares,] hierauf schliesse man das Auge, achte aber dabei auf die Wimpern des unteren Augenlides, die sich leicht in die Wunde legen, wenn sie unten und gross ist; ziehe daher das obere Lid zuerst herab, um den Wundlappen anzudrücken, dann erst das untere herauf, und lege endlich Streifen Heft- oder englischen Pflasters an, auf die in der Einleitung §. CXVI. angegebene Weise. Damit das verwundete Auge gar nicht bewegt werde, klebe man auch das gesunde zu. Ferner verdunkele man das Zimmer. So verhalte sich der Verwundete, wenn die Wunde rein ist, nur 5—6 Tage, ruhig liegend, bei knapper, nicht erhitzender Diät: dann ist sie gewöhnlich geheilt. Geschieht dies nicht so schnell, werden ihre Ränder dick, speckig, weiss, so tröpfele man verdünnte Opiumtinctur ein. Ist sie schon veraltet, sind die Wundränder callös, so streiche man eine Salbe von rothem Präcipitate auf. — Die Behandlung der gequetschten Wunden der Hornhaut muss die einer jeden Quetschwunde sein: Blutegel um das Auge herum, kalte Umschläge, später Umschläge von ätherischen Kräutern, von Spirituosis (s. Quetschung des ganzen Augapfels). Zuletzt muss die Behandlung des Hornhautgeschwürs häufig nachfolgen. Eine entstandene Keratokele, ein Prolapsus iridis, corporis vitrei erfordert die bei ihnen angegebene Behandlung. [Nachbleibende Fisteln heilt Weller, indem er Morgens und Abends mit einem Pinsel etwas von folgender Auflösung auftupft: ℞ *Argenti nitrici fusi* gr. j, *Aq. rosarum* ℥β—℥vj.]

II. *Laesiones chemicae corneae*, die chemischen Verletzungen der Cornea.

Schriften.

Dietrich Ueber die Verwundung des Linsensystems. S. 84. (Versuche an Thieren.)
Schindler In v. Ammon's Monatsschrift Bd I. H. 4.

[Oberflächliche Zerätzungen bringen nur oberflächliche Trübung hervor, die zuweilen von selbst sich wieder aufhellt.[1]) Sehr oberflächliche Verbrennung bewirkt Brandblasen, deren Flüssigkeit resorbirt wird, oder ausfliesst, nachdem sie geplatzt sind; die oberste Lamelle der Hornhaut wird dann schneeweiss, runzlicht, und stösst sich ab, worauf die folgenden hell erscheinen können. Haben Zerätzung oder Verbrennung dagegen die Hornhaut in ihrer ganzen Dicke ergriffen, so erfolgt Verdunkelung oder Zerstorung. Diese geschieht bei Einwirkung von Säuren, ätzendem Kalke durch Erweichung und Auflösung, Ausfliessen des Auges, bei Verbrennung durch sofortige Vernichtung oder Brandblasen, Einschrumpfen; bei geringerem Hitzegrade erfolgt Wucherung, Auflockerung; der ungünstigste Ausgang ist heftige Entzündung, Pannus, sphacelöse Verschwärung und darauf folgendes Leukoma corneae.

1) [Ein französischer Chirurg betupfte sehr oberflächlich die Corneae der Conscribirten mit Hollenstein, und befreiete so durch eine, schon nach einigen Tagen wieder verschwindende, Trübung seine Clienten. S. *Et. Sainte-Marie Lectures relatives à la police médicale. Paris* 1829. (Hecker Literarische Annalen 1830.]

wegen weisser Vernarbung des Geschwürs, wodurch bald nur ein Theil der Cornea, bald die ganze unbrauchbar wird, Entstehung eines Symblepharon, wenn zugleich die Augenliderbindehaut mit ergriffen wurde. Nur wenn der Arzt schnelle Hülfe bringen kann, ist ein bedeutender Eingriff in einzelnen Fällen mehr oder weniger unschädlich zu machen. S. hierüber: Fremde Körper zwischen Augenlidern und Augapfel, *O. traumatica*, *Laesiones chemicae oculi*, *Obscuratio corneae.]*

Zweites Kapitel.

Fehler der Lage der Cornea.

1. *Keratokele*,[1] *Hernia corneae (Ceratio)*, der Hornhautbruch; Franz. *Hernie de la cornée, Keratocèle.*

Schriften.

S. die meisten über Staphylom der Hornhaut.
Abgebildet von Demours Taf. XXXIV. Fig. 3; von Beer Bd I. Taf. III. Fig. 4.

Symptome. — An einer einzelnen Stelle der Hornhaut bildet sich ein hohles, durchsichtiges, wie ein Wassertropfen aussehendes, Bläschen: diese Durchsichtigkeit behält es fortwährend. Liegt es gegen die Peripherie der Hornhaut hin, so ist zuweilen ein Theil der Iris vorgefallen und an der inneren Fläche des Bläschens angeklebt: dann erscheint dies nicht durchsichtig, sondern bläulich, schwärzlich. Dass der vorgefallene Theil der Iris nicht frei vorliegt, sondern von dem Hornhautbläschen bedeckt wird, nur durch diesen hindurch schimmert, erkennt man an der glänzenden, glatten Oberfläche dieses Prolapsus iridis; dabei ist die Pupille verzogen. Das Bläschen ist elastisch, lässt sich leicht zurückdrücken. Sich selbst überlassen, wird es langsam immer mehr hervorgetrieben, und platzt zuletzt. Nun fliesst der *humor aqueus* aus, fällt die Iris in das entstandene Loch und verwächst mit der Cornea, es verhält sich jetzt das Uebel wie der gewöhnliche *Prolapsus iridis*, wie ein verheilendes, penetrirendes Hornhaut-Geschwür.

Der Fehler ist ein Prolapsus, vorzüglich der innersten Lamelle der Hornhaut, der *Membrana humoris aquei*, durch einen, in den äusseren Lamellen entstandenen, Substanzverlust hervorgebracht, indem nun die verdünnte Stelle der Cornea dem Andrange der wässerigen Feuchtigkeit, während die Augenmuskeln sich zusammengezogen, nicht mehr widerstehen konnte. (Die *Membrana humoris aquei* bleibt hell und klar selbst im Branntweine und nach der Maceration, so auch dies Bläschen trotz der Luft, trotz der Reibung der Augenlider, trotz Staubes und anderer es treffender Schädlichkeiten.) Die Gestalt dieses Prolapsus der Descemetschen Haut richtet sich nach der Form der, durch den Substanzverlust in der Cornea hervorgebrachten, Vertiefung. Meistens ist sie rund und von der Grösse eines kleinen Samenkorns. Die Keratokele ist ein seltener Fehler. [Juengken nimmt eine noch seltenere Art,

1) Von το κερας, das Horn, u. ἡ κηλη, der Bruch.

eine äussere Keratokele an, gebildet durch das Bindehautblättchen der Cornea; sie soll durch ein inneres Hornhautgeschwür entstehen, was bis auf jenes gedrungen ist. Saint-Yves sah etwas Aehnliches nach Rhexis der eigentlichen Cornea durch einen Schlag oder Fall.]

Ursachen. — Entweder eine nicht penetrirende Wunde der Hornhaut, oder ein mehr breites als tiefes, nicht völlig durchdringendes Geschwür ist die Veranlassung. (Das letztere bleibt oft lange auf der, anders organisirten und gemischten Descemetschen Haut stehen.)

Prognosis. — Sich selbst überlassen, platzt das Bläschen immer; es entsteht dann entweder Prolapsus iridis, oder sogar Verschwärung der ganzen Hornhaut. Die Heilung geschieht, auch bei richtiger Behandlung, immer durch eine dunkele Narbe, die sich aber mit der Zeit etwas aufzuhellen pflegt, auch dem Sehen nicht hinderlich ist, wenn sie nicht etwa gerade vor der Pupille liegt. Ist die vorgetriebene Stelle sehr dünn, so ist oft ein penetrirendes Hornhautgeschwür erwünschter, als eine Keratokele, weil jenes eher heilt. Liegt die Iris mit vor, so ist immer eine Verwachsung derselben mit der Hornhaut, *Synechia anterior*, zu befürchten.

Cur. — Man muss suchen, durch Erregung exsudativer Entzündung einen Erguss plastischer Lymphe zu bewirken, welche die zu dünne Stelle bedecke, gleichsam einkapsele. In der Regel erreicht man dies schon durch Betupfen des Hornhautbruches mit *Laudan. liquid. Sydenhami*, oder *Tinct. opii vinosa*, oder *Zinc. sulphur.* in Wasser aufgelöset, oder eine rothe Präcipitat-Salbe. Manchmal ist die Cornea so unempfindlich, dass man selbst mit einem trockenen Höllenstein-Stifte die Stelle sanft betupfen kann, die dann sogleich mit warmer Milch und Pinsel wiederum abgewaschen werden muss. [Hat sich aber ein Theil der Iris an die innere Fläche des Bruches angelegt, so tröpfele man *Extract. hyoscyami*, in Wasser aufgelöset (s. Arzneiformel 39) ein, damit sich die Iris zurückziehe.] — Den Prolapsus der Hornhaut abzuschneiden ist nicht rathsam, weil dann dieselbe zusammen- und die Iris leicht vorfällt. Zum Abbinden, was Einige angerathen haben, eignet sich die Basis der Hervorragung nicht. Benedict will, man solle die wässerige Feuchtigkeit alle 2—3 Tage durch einen Einstich in die Cornea auslassen, damit er nicht den Bruch ferner drängen und einen Vorfall der Iris bewirken könne. Er sticht eine Staarnadel in schräger Richtung vom äusseren Augenwinkel her in den untersten Theil der Hornhaut ein und schliesst dann das Auge mit englischen Pflastern und Compresse. Meistens sind 5—6 Punctionen nöthig. — Ist die hervorragende Stelle sehr dünn, so dass sie doch aufbrechen wird, so ist das Betupfen mit Höllenstein indicirt, indem danach entweder plastische Entzündung, oder ein penetrirendes Geschwür entsteht, welches hierauf wie ein solches zu behandeln ist. [Gegen frische Hornhautbrüche wendet Juengken nichts weiter an, als Ruhe des Auges, Zukleben desselben mit englischem Pflaster und horizontale Rückenlage.]

II—V. *Staphyloma corneae opacum, Staphyloma corneae sphaericum pellucidum, Hyperkeratosis* und *Atonia corneae*

[gehören, was die Wirkung dieser Fehler betrifft, als Hervortreibungen der Horn-

haut, gewissermassen totale Prolapsus corneae, auch hierher. S. diese Krankheiten weiter unten.]

VI. Die symptomatische Rhytidosis

[ist das Gegenstück aller jener Lagen-Veränderungen, nämlich Einsinken der Cornea. S. bei *Rhytidosis.*]

Drittes Kapitel.

Fehler der Production der Cornea.

I. *Keratitis,*[1] *Corneitis, Inflammatio corneae,* die Entzündung der Cornea. Franz. *Kératite, Cornéite, Inflammation de la cornée.* Engl. *Inflammation of the cornea or horny coat.*

Schriften.

Rummel *Diss. De corneitide. Goett.* 1815.
Mirault In den *Archives générales de Médecine* 1823 u. 1834.
Franc. Zarda *Diss. De keratitide. praesertim scrofulosa. Ticini* 1824.
Rob. Froriep *Diss. De corneitide scrofulosa. Jenae* 1830. *c. tab.*
Jos. Strauss *Diss. De keratoditide scrofulosa. Prag.* 1830.
J. A. Wydra *Diss. De keratoditide rheumatica. Prag.* 1831.
Schindler In v. Ammon's Monatsschrift Bd I. H. 3. 4. 5.
Abgebildet von Froriep, Wardrop Vol. I. Tab. I. Fig. 2, v. Froriep's Chir. Kupfert. CCLXXI. u. II.; von v. Ammon Klin. Darstell. Thl I. Taf. III. Fig. 1. 2. 9. 10.

Symptome. — Entzündet sich die Cornea, was in ihrem ganzen Umfange statt finden, aber auch nur auf einen Theil derselben sich beschränken kann, so wird sie weiss, grau, matt, wie ein matt geschliffenes Glas, manchmal speckig, schwillt an, wird weich, matschig, zuweilen so sehr, dass man sie, wie eine käsige Masse, mit einem stumpfen Körper abschaben kann. Durch diese Erweichung und den Gang der Krankheit unterscheidet sich die Entzündung der Hornhaut von den oft sehr ähnlichen Flecken derselben *(Maculae corneae).* Manche sagen, die Hornhaut werde roth, bekomme rothe Gefässe. Allein die rothen Gefässe, welche sich zuweilen an ihr entwickeln, [und die oft nur durch die Loupe zu entdecken sind,] gehören nicht ihr, sondern der Conjunctiva corneae,[2] oder der Unterlage,

1) Von το κερας, das Horn.

2) [Rothe Gefässe in der Hornhaut selbst beschreibt z. B. Wardrop, zuweilen als Gefässring im Umfange, einzelne Aeste gegen die Mitte absendend, bei heftiger Entzündung zwischen den Lamellen Blutblaschen, selbst Blutergiessung in die Augenkammern und röthliche Färbung des *humor aqueus.* Er sah auch, nach wiederholten Entzündungen, tief liegende erweiterte Gefässe zurückbleiben, die, zerschnitten, Lymphe ergossen und manchmal durch entstehende Anastomosen sich wieder verbanden. Entwickelung von rothen, aus kleinen Blutpuncten in der Hornhaut entstandenen Gefässen hat auch Balling beschrieben (s. v. Graefe u. v. Walther's Journal Bd XIV. S. 27.). Sie sollen sich von denen in der Conjunctiva corneae unterscheiden durch andere, strahlenförmige, excentrische Richtung, durch dünne und blassere Farbe. Ist die Conjunctiva zugleich entzündet, so scheinen, nach ihm, jene eigentlichen Hornhautgefässe durch die zahlreicheren, rötheren, ausgedehnteren, die Hornhaut quer durchschneidenden oder Winkel bildenden Gefässe der Conjunctiva corneae hindurch. Nehmen die Gefässe der Scle-

nämlich der Descemetschen Haut, an, sind neu entstandene, oft, mit einem, gleichzeitig um den Hornhautrand sichtbar werdenden, Gefässkranze der Sclerotica und Conjunctiva anastomosirenden, einzelne Gefässe: Membran der wässerigen Feuchtigkeit, Conjunctiva und Sclerotica können an der Entzündung Theil nehmen. — Das Sehen wird durch Keratitis bedeutend getrübt: die Gegenstände erscheinen dem Kranken, wie durch einen grauen Nebel. Die Schmerzen sind unbeträchtlich.

Verlauf und Wirkungen. Die Keratitis hat zuweilen einen acuten, zuweilen einen chronischen Verlauf. Ferner zertheilt sie sich entweder völlig, wird die Cornea wieder dicht, fest und somit hell, oder geht sie über in Exsudation plastischer Lymphe zwischen die Lamellen der Hornhaut und dadurch bleibende Verdunkelung (s. *Macula corneae*), auch Wucherung derselben, oder in Eiterung, Abscess, oder in Vereiterung, Bildung von Geschwüren, von Fisteln, oder in Brand, und dadurch Absterben einzelner Lamellen oder der ganzen Cornea.

Ursachen. — Am häufigsten bewirkt eine unreine Wunde der Hornhaut, ein in ihr sich verhakender, fremder Körper, z. B. oft ein Stückchen von einer Kornähre, welches während des Dreschens in's Auge flog, eine Verwundung bei einem ungesunden Menschen diese Entzündung. — Ferner leidet die Cornea besonders bei einigen Ophthalmien, z. B. *O. traumatica, rheumatica, variolosa, morbillosa, scrofulosa, arthritica, neonatorum, gonorrhoica, venerea,* [*e. cholera.*] Wenn die Keratitis sehr beträchtlich ist, im Verhältnisse zu den unbedeutenden, entzündlichen Symptomen an anderen Theilen des Auges, so liegt in der Regel eine Cachexie zum Grunde.

Die genauere Beschreibung der, der Keratitis, durch die specifiken Ursachen aufgeprägten, Formen, des ferneren acuten und chronischen Verlaufes, der Ausgänge, so wie der

Prognosis und Cur s. bei den Ophthalmien, bei den Wunden der Hornhaut, bei Phlyktaena, Papula, Onyx, Ulcus, Sphacelus und Macula corneae.

rotica Theil, so stehen sie mit jenen in Verbindung. Wenn die Cornea secundär sich entzündet, so bilden die Gefasse erst einen Kranz um die Cornea herum, ehe sie in ihr erscheinen. Wenn die Entzündung im Bindehautblättchen zuerst beginnt, so soll sie sich darstellen wie eigentliche Keratitis, jedoch sind dann die Gefässe zahlreicher, die Entzündung acuter, die Hornhaut nicht so undurchsichtig. — Nach Mirault entstehen Gefässe selten bei acuter Keratitis, sind aber für die chronische charakteristisch, bilden sich nur bei der skrofulosen schnell. Sie gehen vom peripherischen Gefassringe aus, der bei acuter Keratitis schmäler und rother ist, als bei chronischer, aus dicht an die Cornea stossenden Gefassen der Conjunctiva besteht, welche nach aussen mit den Scleroticalgefassen in Verbindung sind, während der innere Cornealrand der *area* von den gewundenen Gefässen im Zellgewebe unter der Conjunctiva gebildet wird, und aus den nicht bis zur Cornea reichenden, bläulichrothen, feinen, geraden, sich nicht verastelnden Gefassen der Sclerotica. — Auch nach Chelius bilden sich alle Gefässe der Cornea von aussen her in sie hinein, von der Conjunctiva, der Sclerotica, dem Orbiculus her. — Schindler theilt die Entzündung der eigentlichen Hornhaut (*„Keratitis parenchymatosa"*) ein in: A. *Keratitis vasculosa*, mit Gefässentwickelung, 1. rheumatische, 2. skrofulöse, 3. chronische; B. *Keratitis lymphatica*, ohne Gefassentwickelung, in Ausschwitzung plastischer Lymphe ausgehend; 1. primäre, 2. rheumatische, 3. skrofulöse; C. *Keratitis phagedaenica*, Zellgewebsentzündung der Hornhaut, worunter er die in Eiterung und Geschwür übergehende versteht.]

H. *Onyx*.[1] *Abscessus corneae (Unguis)*, der Abscess der Cornea. Franz. *Abcès de la cornée.* Engl. *Abscess of the cornea or horny coat.*

Abgebildet von Demours Taf. XIII. Fig. 1. 2. XXX. Fig. 1. XXXV. Fig. 2; von v. Ammon Klin. Darstell. Thl I. Taf. II. Fig. 18.

Symptome. — In der entzündeten Cornea entsteht eine undurchsichtige, gelbliche, hellgelbe Stelle, bald von dieser, bald von jener Gestalt. [Selten erstreckt sich der Fleck fast über die ganze Hornhaut. (Wardrop).] Auf den ersten Blick kann man nicht sagen, ob das Krankhafte zwischen der Cornea und der sie bedeckenden Conjunctiva, ob es zwischen den Lamellen und in der Masse der Cornea selbst, ob es in der vorderen Augenkammer seinen Sitz hat, ferner ob es Eiter ist oder nicht. Zur Diagnosis vom Abscesse zwischen Cornea und Conjunctiva dient, dass die Cornea keine Hervorragung bildet, die man von der Seite sehen kann, dass sich die Stelle mit der Sonde nicht eindrücken lässt, dass der Eiter sich gar nicht immer bis zum Hornhaut-Rande senkt, und wenn er es thut, viel langsamer, als der zwischen Cornea und Conjunctiva befindliche. — Diagnosis von der Ansammlung des Eiters in der Augenkammer, dem Hypopyon: das Letztere ändert nach der jedesmaligen Lage des Kopfes seine eigene Lage, befindet sich z. B. an der Seite, wenn der Kranke längere Zeit auf der Seite gelegen hat; Onyx ändert seine Lage in der Regel nicht, oder doch sehr unbedeutend, nicht bis zum Hornhautrande hinab, und wechselt nicht beständig nach der Lage des Kopfes. [Von der Seite sieht man bei Onyx den Eiter nicht hinter der hinteren Fläche der Cornea liegen, auch hat er keine halbmondförmige Gestalt, wie das Hypopyon, wenn es die Kammern nicht völlig anfüllt.]

Diagnosis von der entzündlichen Trübung bei Keratitis: dass die Undurchsichtigkeit der Hornhaut von Eiter, nicht bloss von Entzündung herrühre, dass sie nicht eine Verdunkelung wegen Auflockerung sei, erkennt man an der gelben Farbe, die von Tage zu Tage gelber wird. Jedoch sind Abscessus corneae und Keratitis, namentlich Keratitis partialis, anfangs nicht gut von einander zu unterscheiden, zumal da der Abscess aus der Entzündung unmittelbar hervorgeht. — Diagnosis von der oberflächlichen Verschwärung der Conjunctiva corneae: die letztere bildet eine rauhe, über die ganze Cornea verbreitete, graue, wolkige Trübung; zuweilen sieht man von der Seite kleine Läppchen. — Diagnosis von der *Macula corneae:* auf den ersten Blick, und wenn eine *Macula* sich eben erst bildet, lassen sich beide zuweilen nicht mit Bestimmtheit unterscheiden, da jeder Abscess mit einer Verdunkelung anfängt, zumal dann, wenn der Arzt den Gang der Krankheit nicht beobachten konnte, wenn ferner keine Ver-

1) Ὄνυξ schon bei Galenus. — [Jungken unterscheidet Abscessus corneae von Onyx und versteht unter letzterem einen Congestions-Abscess. Er schildert ihn als eine Eiteransammlung im Zellgewebe am unteren Rande der Hornhaut, welche sich durch Senkung des Eiters aus einem, am oberen Theile befindlichen, Abscesse, Geschwüre, Wunde gebildet hat. Sie soll als eine gelbweisse, nach oben bogenförmig begrenzte Trübung erscheinen, sich selten über das untere Drittheil der Hornhaut erheben; über ihr soll man gewöhnlich noch eine matte, halbdurchsichtige Trübung bemerken, welche den Weg andeutet, den der Eiter beim Herabsinken genommen hat.]

anlassung kurz vorher ging, z. B. keine Verletzung der Cornea, aus der leicht Entzündung und Abscess entstehen. *Maculae corneae* sind weiss, grau, höchstens gelbgrau, der Abscess ist gelb und wird immer gelber. [Vorhergehen einer Keratitis an und für sich kann nichts entscheiden, da aus ihr so gut eine lymphatische Exsudation und daher Verdunkelung, als wie ein Abscess entstehen kann; ist aber der Fleck schon seit Wochen unverändert, so ist er kein Abscess; folgte er rasch auf die Entzündung, so ist er in der Regel ein Abscess. Wedemeyer will kurz vor der Bildung desselben Blutextravasat zwischen den Lamellen der Hornhaut gesehen haben.]

Je nachdem der Abscess in der Mitte der Cornea oder an deren Seite liegt, je nachdem er total oder partiell ist, wird durch ihn das Sehen nur gestört oder gänzlich aufgehoben.

Der Eiter soll sich oft völlig zertheilen, ohne dass der Abscess aufbricht, besonders wenn er von einer so genannten Metastase herrührt. Ein wahrer Abscess der Cornea wird aber nicht durch Absorption verschwinden; wahrscheinlich waren solche Fälle Entzündung, Verdunkelung mit Auflockerung, die allmälig verschwand. Andere, auch neuere Schriftsteller behaupten, der dünnere Theil des Eiters werde resorbirt, der dickere bleibe zurück; dieser innere Schorf soll einen unheilbaren Hornhautfleck bilden. Allein, dass der Eiter vertrockene, einen Schorf bilde innerhalb eines geschlossenen Theiles finden wir in der ganzen Natur nicht. Auch hier war sicher nie ein Abscess, sondern nur eine, sich unvollkommen zertheilende Entzündung, nach welcher die Hornhaut nicht vollständig hergestellt wurde, sondern verhärtet oder aufgelockert blieb.[1] Der Abscess der Cornea öffnet sich immer, zuweilen nach aussen, zuweilen nach innen. Im letzteren, selteneren Falle sammelt sich der Eiter in der vorderen Augenkammer und bildet eine Art des Hypopyon. In beiden Fällen ist, wenn der Abscess etwas gross war, in der Regel mehr oder weniger ein Sinus, ein Fistelgang entstanden; daher folgt leicht ein *Ulcus sinuosum, fistulosum* nach, im ersteren Falle eine *Fistula incompleta externa*, im letzteren eine *interna*, welche beide zu einer *completa* werden können.

Ursachen. — Eine schleichende Keratitis, die aus allgemeinen Körperleiden entstanden ist, z. B. aus Blattern; als s. g. Blatter-Metastase, aus den Masern, aus der Syphilis, aus den Scrofeln, aus der Gicht, geht am leichtesten darin über. — Zuweilen entsteht der Abscess aus einer acuten Keratitis, die auf mechanische Verletzung, namentlich auf einen schrägen, nicht penetrirenden Stich in die Cornea, auf eine sich darin verhakende Kornähre u. dgl. erfolgte, die aus einer Blatterpustel auf der Cornea hervorging. Vgl. die genannten Augenentzündungen und *O. violenta*.

Prognosis. — Der Hornhaut-Abscess ist immer eine böse Krankheit, da selbst die günstigste Heilung des stets aufbrechenden Abscesses eine Narbe hinterlässt. Liegt diese nun gerade vor der Pupille, so schadet sie bedeutend dem Sehen. Je

1) Diese Ansicht hat der Verfasser schon 1809 in Ware's chirurgischen Beobachtungen über das Auge, übers. von Runde, Thl. I. S. 13 ausgesprochen.

länger der Abscess sich selbst überlassen bleibt, um so mehr ist Gefahr der Zerstörung der ganzen Hornhaut, des Aufbrechens nach innen hin und der Bildung sinuöser Geschwüre da. Aufbrechen nach aussen mit einer grossen Oeffnung bringt leicht einen Prolapsus iridis hervor, wenn eine *Fistula completa* entstand, oder eine *Keratokele*, wenn es *Fistula incompleta externa* ist. Aufbrechen nach innen macht Verwachsung der *Iris* mit der wunden, hinteren Fläche der Cornea möglich (*Synechia anterior*). Die Bildung eines sinuösen Abscesses ist daher immer schlimm. Dennoch kann, nach meiner Beobachtung, die *Fistula interna* völlig durch die Natur geheilt und der ergossene Eiter innerhalb der Augenkammer resorbirt werden.

Cur. — Sobald man sich von der Anwesenheit eines Abscesses überzeugt hat, eile man, ihn aufzustechen. Da aber die Diagnosis nicht leicht ist, und Einstechen in eine entzündete, damit verwechselte Cornea gefährlich wäre, gerade erst Eiterung und Vereiterung bewirken würde, so wird das Oeffnen häufig nicht zeitig genug vorgenommen. Oft kommt die Krankheit dem Arzte auch erst zu Gesichte, nachdem der Abscess schon geplatzt ist. Man steche an der niedrigsten Stelle den Onyx mit einem Staarmesser oder meinem Sichelmesser (s. Fig. 9) schräg von unten nach oben ein. Eigentlich sollte man nun wirklich nur ein-, nicht die Cornea durchstechen; allein sie ist so dünn, dass man doch meistens bis in die Augenkammer hineindringt. Dieses schadet aber gar nichts, sobald nur der Einstich sehr klein, schräg gemacht wird, und daher keinen *Prolapsus iridis* veranlasst, es ist im Gegentheile oft nützlich, indem nun die wässerige Feuchtigkeit den dicken Eiter, der sonst schwer ausfliesst, hinwegspülen kann. Ich steche daher oft absichtlich die ganze Cornea durch. Gleich nach der Operation lasse man das Auge schliessen, verklebe es mit englischem Pflaster und lege den Kranken auf den Rücken, damit kein Vorfall der Iris entstehe, wenn die Cornea durchgestochen ist. Hat sich der Abscess schon von selbst nach aussen geöffnet, so ist die Rückenlage um so mehr anzuempfehlen, da dann die Oeffnung grösser ist. Bis zur Vollendung der Heilung müssen Lage und Verband fortwährend so beibehalten werden. Während dem drücke man einige Tage hindurch die Wundränder mit einer flachen, feinen silbernen Sonde (s. Fig. 8) einige Male täglich auseinander, und streiche behutsam mit ihr oder dem Daviel'schen Löffel (s. daselbst) von oben bis unten über sie hinweg, um den Eiter zu entfernen. — Ist schon eine *Fistula incompleta interna* entstanden, so muss man sie möglichst bald durch einen Einstich in eine *completa* verwandeln. Auch etwa vorhandene Seitengänge der *Fistula incompleta externa*, oder der *completa* müssen mit der Spitze des Staarmessers oder des Sichelmessers, deren Rücken gegen den Augapfel hin gerichtet wird, behutsam aufgeschlitzt werden. Sind die Ränder der Fistel callös, so bepinsele man sie mit einer Auflösung von *Mercur. sublim. corrosiv.* oder von *Kali carbon.* gr. jv. in ʒjj — ℥ß *Aq. destill.* Wenn aber die Cornea fast durchgeeitert ist, so muss man mit dem Quecksilber vorsichtig sein. Liegen der Krankheit *Scrofeln*, *Syphilis* u. s. w. zum Grunde, so erfordern diese die ihnen anpassende, innere Behandlung; [so kann z. B. bei *Syphilis inveterata* oder bei Störungen der Verdauungsorgane das *Decoctum Zittmanni*

passend sein [Fricke (1)]. Noch fortdauernde Entzündung anderer Theile des Auges und der Cornea macht die bei den Augenentzündungen angegebene Behandlung nöthig.

III. *Ulcus corneae (Helkoma (2))* und *Fistula corneae*, das Geschwür und die Fistel der Cornea. Franz. *Ulcère de la cornée.* Engl. *Ulceration, Ulcer of the cornea or horny coat.*

Schriften.

K. Himly In dessen Ophthalmolog. Beobachtungen u. Untersuchungen (Ophthalmolog. Bibliothek Bd I. St. 1. S 123.).

Abgebildet von Demours Taf. XXIII. Fig. 3. XXVI. Fig. 1. 2. XXXV. Fig. 1.; von Beer (Weller), Wardrop Thl I. Taf. II. Fig. 2. 3. IV. Fig. 3.; von v. Ammon Klin. Darstell. Thl I. Taf. II Fig. 5—8. II. Fig. 12.

Symptome. — Das Geschwür der Hornhaut ist eine sehr häufige Augenkrankheit. Es findet sich entweder an der Oberfläche der Hornhaut eine Vertiefung, oder es ist ein penetrirendes Loch, eine Fistel vorhanden, in welcher Eiter, in der Regel von weisser Farbe, [nach Wardrop von der des nassen Kalkes,] liegt. Da jedoch der Eiter durch die Thränen und den Schleim leicht weggespült, da er durch die Augenlider abgewischt wird, da der Grund des Geschwürs oft durchsichtig bleibt, und da die Vertiefung bei einem *Ulcus non penetrans* oft sehr seicht, sein Umfang oft sehr gering, nur von der Grösse eines Stecknadelknopfes ist, so lässt sich das Hornhaut-Geschwür nicht immer leicht erkennen. Sieht man indess die Cornea von der Seite an, so erkennt man die Krankheit leichter an den, dann sichtbaren, Facetten, welche die Oberfläche derselben hat. Freilich können diese auch von platten oder vertieften Narben herrühren. Uebung macht dann den Meister in der Diagnostik. Zweifelt man, so kann man eine Auflösung von Bleizucker eintröpfeln: in einem Geschwüre schlägt sich der Bleizucker nieder und bildet einen weissen Fleck, auf Narben nicht: den Niederschlag wäscht man dann wieder ab. Ausserdem muss man ein Geschwür um so mehr vermuthen, wenn die verdächtige Stelle von einem rothen Gefässkranze der Conjunctiva corneae umgeben ist, dessen Zweige, wie Fransen, Strahlen, nach einem Mittelpunkte hinlaufen, oder wenn ein einzelnes grosses Gefäss nach der Stelle hingeht. In letzterem Falle ist der Fehler jedoch oft Papula oder Phlyctäna.

Die Geschwüre, deren nicht selten mehrere zugleich da sind, haben bald eine runde, kraterförmige Gestalt, bald sind sie ausgezackt, von ungleichen Rändern umgeben, bald bilden sie einen länglichen, krummen Gang, eine Furche, die mit dem Rande der Hornhaut parallel läuft und aussieht, als sei mit dem Hohlmeissel aus der Cornea ein längliches Stück herausgearbeitet worden; bald sind sie *Ulcera penetrantia*, *Fistulae*, bald *non penetrantia*, die zuweilen eine *Keratokele*, einen Hornhautbruch, nach sich ziehen (s. diese). Die Empfindlichkeit des Auges ist bei dieser Krankheit oft, aber gar nicht immer vermehrt; es ist dann

1) S. Fricke, Dieffenbach und Oppenheim's Zeitschrift. Bd II. (1836) H. 3.]

2) Ἕλκωμα, das Geschwür.

lichtscheu, thränt häufig. Wenn ein Kranker seit längerer Zeit hierüber klagt, so denke man an die Möglichkeit, dass ein bisher verkanntes Geschwür da sein könne. Hatte z. B. der Kranke gar keinen oder einen unaufmerksamen Arzt zu Rathe gezogen, so kann er seit längerer Zeit unbemerkt ein Geschwür am oberen Rande der Hornhaut gehabt haben, welches durch das Augenlid verdeckt wurde; selbst ein penetrirendes Geschwür kann es sein, da diese verdeckte und hohe Lage desselben die Ursache war, dass die wässerige Feuchtigkeit nicht ausfloss, auch kein Prolapsus iridis entstand. Ich habe dort penetrirende Geschwüre entdeckt, die schon längst da gewesen sein mussten, die aber dennoch von Anderen, die das Uebel für einfache Augenentzündung gehalten hatten, waren übersehen worden. Der Arzt muss daher stets die ganze Fläche und den ganzen Umfang der Cornea bei seinen Untersuchungen überschauen. — Diejenige Stelle der Cornea, an der das Geschwür sich befindet, so wie dessen nächste Umgebung, ist zuweilen graulich getrübt, was aber mitunter so unbedeutend ist, dass der Kranke es gar nicht bemerkt, wenn das Geschwür nicht etwa gerade vor der Pupille liegt; ferner ist es zuweilen von dunkelrothen, varicösen Gefässen umgeben, *Ulcus varicosum*. Diese Gefässe sind in der *Conjunctica corneae* entstanden, nicht in der Substanz der Cornea selbst. Selten ist Geschwulst rund um das Geschwür herum (Wardrop). Langsam wird es häufig tiefer und penetrirt zuletzt. Es ergiesst dann seinen Eiter in die vordere Augenkammer und bildet so eine Art von *Hypopyon*. Liegt es nicht sehr hoch am Rande der Cornea und bedeckt vom oberen Augenlide, so fliesst nun die wässerige Feuchtigkeit aus, entsteht Zusammensinken der Cornea, *Rhytidosis*. Die Iris wird ferner durch die ausfliessende Augenfeuchtigkeit in die Fistel getrieben, legt sich an sie an, fällt selbst mit einem Theile, als ein kleiner Beutel, eine kleine Falte, durch sie vor. Zieht sie sich nicht bald zurück, so verwächst die Falte mit den Rändern des Geschwürs *(Synechia anterior)*. Ist das Geschwür gross, bildet es einen sogenannten *Vortex purulentus* (Beer), wie dies leicht bei *Ophthalmia neonatorum*, *gonorrhoïca*, *bellica*, *variolosa* der Fall ist, so kann es die ganze Cornea zerstören, *Prolapsus lentis, corporis vitrei*, Zusammenfallen des ganzen Augapfels und Atrophie desselben nach sich ziehen. — Im besten Falle, wenn die Geschwüre heilen wollen, werden sie durch den eintretenden Entzündungsprozess trüber, auch in ihrem Umfange; bisher ganz durchsichtige werden nun erst verdunkelt. Dass dies Trübwerden Symptom des Heilungsprocesses ist, erkennt mann daran, dass zu der verdunkelten Stelle einzelne, deutlich sichtbare Blutgefässe, manchmal fast wie die mesenterischen Gefässe zu den Gedärmen, in Menge hinlaufen, die Ernährungsgefässe für den neu zu erzeugenden Theil. Solche, von Manchen der Hornhaut selbst zugeschriebene Blutgefässe, sind nur Gefässe ihrer Conjunctiva. Das nun ausschwitzende, die Heilung vollziehende, Exsudat ist weiss, graulich, und es bleibt daher stets eine, die Cornea verdunkelnde Narbe zurück.

Verschiedene Formen und Arten. —

1) Alte Geschwüre haben meistens callöse Ränder, sehen besonders trübe aus, sind nicht empfindlich, bleiben Monate lang auf demselben Punkte stehen, hei-

len nicht, vergrössern sich auch nicht. — 2) **Neue Geschwüre**, sind empfindlicher, haben mehr Röthe im Umfange, vergrössern sich oft, haben oft den Charakter einer typhösen Entzündung, — 3) *Ulcera fungosa*, schwammige Geschwüre kommen manchmal vor. In der Mitte des Geschwürs liegt ein rothes, schwammiges Klümpchen, zu dem wohl ein paar grosse Blutgefässe gehen, so wie auch deren im Umfange des Geschwürs vorhanden sind. Der Arzt muss sich aber hüten, nicht ein jedes Klümpchen dieser Art für ein Zeichen böser Fungosität zu halten; denn manche Geschwüre heilen gerade dann am schnellsten, wenn ein kleines rothes Hügelchen, neues Fleisch, in ihnen entsteht. — 4) *Ulcera varicosa*, varicöse Geschwüre sind solche, welche von vielen dicken, dunkelrothen, venösen Blutgefässen umgeben werden. — 5 *Ulcera sphacelosa*, brandige Geschwüre, die z. B. bei *Ophthalmia neonatorum* vorkommen, die öfter von mir nach Zerätzung durch ungeloschten Kalk gesehen wurden, zeichnen sich dadurch aus, dass die erkrankte Stelle der Hornhaut lamellenweise abstirbt und sich loslöset. Zuweilen tritt dann derselbe Mortifications-Process in der tieferen Lamelle ein u. s. f., bis sich ein penetrirendes Geschwür gebildet hat. Diese Geschwüre erstrecken sich leicht über den grössten Theil der Cornea und verdunkeln sie beträchtlich, hinterlassen auch meistens sehr böse Narben. Abstossung der oberen Lamelle und dennoch bleibende Klarheit der darunter liegenden ist ein sehr seltenes, von Wardrop (p. 62.) beobachtetes Ereigniss. — 6) Die Eigenthümlichkeit der Geschwüre, welche oft von der Verschiedenartigkeit der sie herbeiführenden Ophthalmieen, ferner von der *Papula*, oder von der *Phlyktaena conjunctivae corneae*, oder von dem *Abscessus corneae* oder von der Wunde, aus denen sie entstanden sind, abhängt, s. bei diesen.

Ursachen. — Zuweilen entsteht das Geschwür durch eine Wunde der Hornhaut, besonders eine gequetschte, oder eine Wunde, welche einen alten, geschwächten, überhaupt kranken Menschen traf, oder deren Ränder sich nicht berühren. — Oefter geht ein Abscess in ein Geschwür über; — eine *Papula conjunctivae corneae* ward vernachlässigt, oder fällt zusammen, bildet eine Grube und wird zum Geschwüre; — eine *Phlyktaena conjunctivae corneae* platzt, bildet ein Grübchen und verschwärt; — [durch ätzende Substanzen, auch sehr ätzenden Schleim, sphacelös gewordene Theile der Cornea bilden, wenn sie sich abgestossen haben, Geschwure.] — Diejenigen Augenentzündungen, die, wenn sie die Cornea ergreifen, besonders leicht in Verschwärung übergehen, sind die *Ophthalmiae (Keratitides) arthritica, scrofulosa, rheumatica, impetiginosa, gonorrhoica, variolosa, bellica* und *aegyptiaca, neonatorum*. Vergl. die erwähnten Krankheiten der Cornea und diese Augenentzündungen.[1]

Prognosis. — Das Geschwür ist, wegen der oben angegebenen, bedeutenden Folgen, stets eine sehr beachtenswerthe Krankheit der Hornhaut. Die Heilung geschieht immer sehr langsam, fordert oft *Monate* Zeit, weil Geschwüre immer um

1) [Auch der Cholera sahen Manche *Keratitis, Onyx, Ulcus* und *Sphacelus corneae*, die drei letzteren mitunter ohne wahrnehmbare entzündliche Symptome nachfolgen. z. B. Middlemore in der *London Medical Gazette*, s. Kalisch Medicinische Zeitung des Auslandes. 1833. No. 77.

so langsamer heilen, je härter der kranke Theil ist, wie wir es auch bei *Caries ossium* finden. [Ist die Reconstruction sehr kräftig, so wird der Substanzverlust völlig ersetzt, durch plastisches Exsudat die Grube ausgefüllt; tritt die neue Masse noch über die Oberfläche der Cornea hinaus, so bildet sie eine Hervorragung; ist der Ersatz dagegen spärlich, so bleibt eine Grube, Facette, zuweilen Zeitlebens, zurück. Die Narbe bildet einen um so unvertilgbareren Flecken der Hornhaut, je tiefer das Geschwür war. Ist die Vertiefung nur klein und flach, das Geschwür nicht chronisch, so ist auch die nachbleibende Trübung unbedeutend und wird nach Jahren immer heller, oft gänzlich durch Resorption des Exsudates weggeschafft. Rathsam ist es übrigens, den Kranken von der unvermeidlich eintretenden Trübung vorher zu unterrichten. Vegl. Narben der Hornhaut bei *Obscuratio corneae*. — Rasch verlaufen die traumatischen Geschwüre bei ungesunden Menschen und die durch Quetschung entstandenen, noch rascher die durch *O. neonatorum, bellica, aegyptiaca, gonorrhoïca, variolosa* herbeigeführten, weniger rasch die durch Gicht hervorgebrachten, noch weniger die rheumatischen, scrofulösen und impetiginösen. Je mehr allgemeine Krankheiten Einfluss haben, um so übler ist die Prognosis, theils wegen der Vergrösserung der Geschwüre und Narben, theils wegen der Langsamkeit der Heilung. Ein jedes Hornhaut-Geschwür, mag es von Natur noch so gutartig sein, kann durch schlechte Behandlung, Verwahrlosung sehr zerstörend werden. Geschwüre, die in der Mitte der Hornhaut sind, wirken nachtheiliger auf das Sehvermögen, als die am Rande sitzenden. [Besonders hartnäckig sind die varicösen und callösen, besonders zerstörend die sphacelösen Geschwüre.]

Cur. — Die Behandlung der Hornhaut-Geschwüre muss sehr verschieden eingerichtet werden. Manchmal muss sie gegen die, dem Geschwüre zum Grunde liegende allgemeine Krankheit, Skrofeln, Gicht, Rheumatismus, Syphilis u. s. w. gerichtet werden. Die dagegen angewandten Mittel sind jedoch gewöhnlich durch örtliche zu unterstützen. In anderen Fällen muss die örtliche Behandlung das Meiste thun, aber diese sich wiederum gänzlich nach dem Charakter des Geschwürs richten und danach, dass ein halb starrer Theil des Körpers behandelt werden muss.

Sind 1) die Geschwüre neu, so erfordern sie ätherische Wasser mit *Tinct. opii vinosa mea*, besonders mit 4 Theilen Wassers verdünnte *Tinct. opii* nebst *Gummi arabicum*. — 2) Sind die Geschwüre alt und callös, so erfordern sie *Kali carbonicum (Sal tartari)*, Quecksilbersalben, vorzüglich Salben mit *Aerugo*. Vegl. Cur der *Macula corneae*. Am besten ist es, wenn der Kranke lernt, solche Mittel selbst mit dem Pinsel aufzutragen. — 3) Gegen die *Ulcera fungosa* wirken besonders gut *Tinct. opii spirituosa*, schwache Auflösungen von *Lapis infernalis*, mit einem Pinsel aufgetupft. Man kann das Geschwür auch mit einem zugespitzten Stückchen Höllensteins leise berühren.[1] [Sehr grosse Dosen von *Argen-*

1) In der *Revue Médicale* (s. Froriep's Notizen Bd 37. No. 16) wird angegeben, man solle, um die Wirkung des Hollensteins zu beschränken, das Ende einer erhitzten, silbernen Sonde mit Hollenstein reiben, wodurch dieser schmilzt und der Sonde einen ätzenden Ueberzug giebt. Abgekühlt und abgewischt, kann man eine solche Sonde mit Sicherheit zum Betupfen anwenden. — Ueber den

tum nitricum wenden Guthrie und nach ihm Viele, namentlich Engländer, nicht allein gegen *Ulcera corneae*, sondern auch gegen die verwandten Krankheiten, gegen chronische Conjunctivitis, Keratitis, besonders die scrofulöse, gegen Auflockerung und Verdunkelung der Hornhaut in Folge derselben an: (s. Arzneiformel 38.) Man rühmt sehr die Wirksamkeit dieses Mittels, welches jedoch anfangs aufregt, das Auge röthet.] In leichteren Fällen thun starke Auflösungen von *Zincum sulphuricum* gute Dienste. — 4) *Ulcera varicosa* heilen besser, nachdem man die grösseren, zu ihnen führenden, Blutgefässe zerschnitten hat. Dann wende man Auflösung von *Zinc. sulphuric.* oder von *Alumen ustum* mit *Tint. opii spirituosa* an. — 5) Gegen *Ulcera sphacelosa* gebe man eine Auflösung von *Alumen ustum* mit *Tinct. opii spirituosa* allein oder auch in Verbindung mit einem *Decoctum corticis peruviani bene colatum.* — 6) Wollen Geschwüre penetriren, so werden sie in ihrem raschen Fortschreiten sehr bald aufgehalten durch Blei-Mittel, z. B. 4—6 Theile *Aqua Goulardi* auf 1 Theil *Tinctura opii*: Quecksilber-Mittel passen dann nicht; aber auch Bleimittel muss man sich hüten zu geben, wenn das Geschwür gerade vor der Pupille liegt, nicht weil sich das Bleisalz in ihm präcipitirt und einen weissen Flecken macht[1] — dieser verschwindet wieder, lässt sich wegwaschen] — sondern weil alle contrahirende Mittel weniger durchsichtige Narben bilden. Ist grosse Gefahr da, namentlich bei den sphacelösen Geschwüren, so muss man das Uebel freilich unter jeder Bedingung durch Bleimittel zum Stillstehen bringen, ausserdem den Kranken ruhig auf den Rücken liegen lassen, bei bedeutender Gefahr das Auge zukleben, um einen Vorfall der innern Theile zu verhüten. — 7) So lange endlich ein Hornhaut-Geschwür, sei es, welches es wolle, da ist, müssen Schädlichkeiten, wie Staub, Rauch, Licht u. dgl. vom Auge abgehalten werden. — 8) Wegen der, das Geschwür etwa begleitenden Augen- und Hornhaut-Entzündung s. die Cur der betreffenden Augenentzündungen. — 9) Wegen der Folgekrankheiten der Geschwüre s. jene selbst.

IV. *Obscuratio corneae, Macula corneae, Leukoma*, die Verdunkelung, der Fleck der Cornea, der Hornhautfleck. Franz. *Tâche, Taçe de la cornée.* Engl. *Speck of the horny coat, pacity of the cornea.*

Schriften.

B. D. Mauchart *Diss. De maculis corneae earumque operatione chirurgica. Tubing.* 1743.

Arth. Jacob Von den Flecken der Bindehaut u. den Trübungen, welche durch die örtliche Anwendung des Höllensteins, des essigsauren Bleies, des Eisenoxyds, des Schiesspulvers u. ähnlicher Substanzen hervorgebracht werden. Aus den *Dublin Hospital Rapports* 1830. *pag.* 365. in Hecker's Literar. Annalen 1831, Juli, S. 312.

Abgebildet von Beer (Weller); von Demours Taf. XXXII. Fig. 2. 3. XLII. Fig. 3. XLVII. Fig. 2. LIII. Fig. 1—3 u. a. (Narben.) — XXVIII. Fig. 1. XXXII. Fig. 1. XXXIII. Fig. 1—3. XXXVI. Fig. 3. XLII. Fig. 2. 3. XLIII. Fig. 3. XLVIII. Fig. 3 u. a.; von Wardrop Thl I. Taf. V. Fig. 1—3. VI. Fig. 1.; von v. Ammon Klin. Darstell. Thl I. Taf. II. Fig. 5. 6. 9—12. Taf. III. Fig. 10. VIII.

Missbrauch des Mittels s. Arthur Jacob bei *Macula corneae* Cur - Silber - Mittel.

1) Was z. B. A. Jacob in den *Dublin Hospital Reports Vol. II. pag.* 371. u. Windsor in *The Lancet* 1830. *Dec.* 25 angeben.

Fig. 1—3. 11. *(Macula u. Leukoma)*, — von Demours Taf. LXIV. Fig. 1.; von Wardrop Thl. I. Taf. I. Fig. 1. III. Fig. 3. V. Fig. 3. (Gerontopon.)

Symptome. — Die Hornhaut kann durch einen oder mehrere, grosse oder kleine, zuweilen nur nadelstichgrosse, sehr verschieden gestaltete Flecken verdunkelt, sie kann auch ganz und gar dunkel sein. — *Obscuratio partialis* und *totalis*. Der Fleck, die Verdunkelung hat eine weisse, graue, [zuweilen schmutzig gelbe] Farbe: nur der von Pigmentum nigrum, [und der von eingewachsenem Schiesspulver oder Eisenrost u. dgl.] herrührende Fleck ist schwarz, schwärzlich, der weisse oder graue ist mitunter an einer Stelle saturirter, namentlich im Mittelpunkte, von wo er, allmälig dünner, heller werdend, in den gesunden Theil der Hornhaut nach und nach sich verläuft, andere, namentlich die kleineren, sind einförmig, scharf begränzt; noch andere sind scheckig, wolkig.

Zur Diagnosis derselben von anderen Trübungen, welche 1) hinter der Cornea, in der Kapsel, in der Linse, im Glaskörper, in der Pupille, in der vorderen Augenkammer ihren Sitz haben, die aber, wegen Durchsichtigkeit der gesunden Hornhaut, in ihr zu sein scheinen, ist hauptsächlich die Betrachtung des Auges von der Seite nothwendig. *a*) Ein Exsudat in der Pupille und *b*) krankhafte Färbung eines Theiles hinter der Iris, namentlich der Linsenkapsel und der Linse, verschwindet bei einer solchen Betrachtung dem Blicke und die Cornea erscheint hell, während der Hornhautfleck auch bei dieser Seitenansicht noch zu erkennen ist. Von Verdunkelungen hinter der Iris, welche grösser sind, als die Pupille im gewöhnlichen Zustande, unterscheidet er sich noch dadurch, dass die letztgenannten in einem weiteren Umfange übersehen werden können, sobald die Pupille durch Beschatten des Auges oder durch Hyoscyamus erweitert wird, ein Hornhautfleck aber nicht. — *c*) Eine krankhafte Masse, die sich in der vorderen Augenkammer angesammelt hat, z. B. Eiter, sieht man von der Seite her hinter der Cornea liegen; ausserdem ist sie gelber und bewegt sich allmälig nach der jedesmal abhängigsten Seite des Auges hin. 2) Von anderen Krankheiten, welche vor der Cornea eine Trübung bewirken, d. h. in der Conjunctiva corneae oder zwischen dieser und der Hornhaut, unterscheidet sich der Fleck dadurch, dass *a*) die oberflächliche Vereiterung dieser Conjunctiva, von der Seite betrachtet, der Oberfläche der Hornhaut ein mattes, rauhes Aussehen ertheilt; *b*) der Abscess zwischen Cornea und Conjunctiva aber eine Hervorragung der letzteren bildet, die sich eindrücken lässt und gelb aussieht. — 3) Von anderen Krankheiten, welche in der Hornhaut vorkommen, unterscheidet sich der Hornhautfleck dadurch, dass *a*) noch vorhandene Keratitis (die man gewöhnlich nicht mit zu den *Obscurationes corneae* rechnet, wiewohl Verdunkelung eins ihrer Symptome ist), die um so leichter mit ihm verwechselt werden kann, als er gewöhnlich aus ihr entsteht, in der Regel der Cornea ein matteres und graueres, nicht so weisses Ansehen ertheilt, und dass die Cornea erweicht ist; *b*) dass der, gleichfalls leicht mit ihm zu verwechselnde, Onyx die bei ihm angegebenen diagnostischen Zeichen darbietet.[1]

1) Salomon theilt (in v. Ammon's Zeitschrift 1832. H. 3.) eine andere, ein Jahr lang dauernde,

Der Sitz der Verdunkelung ist sehr verschieden: 1) Manche Flecken sind wahrscheinlich nur in der Conjunctiva der Hornhaut. Es ist dann schwer zu entscheiden, ob die Oberfläche der Hornhaut selbst mitleidet, oder nicht. Fremde Körper und rheumatische Keratitis hinterlassen leicht diese Art. — 2) Andere sitzen im Zellgewebe, welches Conjunctiva und Cornea mit einander verbindet. Wenn eine Verdunkelung aus einer Phlyktaene entsprungen ist, so ist gewiss häufig ihr Sitz hier. — 3) Noch andere sitzen an der Oberfläche der Hornhaut selbst, wobei denn in der Regel Conjunctiva und Zellstoff mitleiden. Hornhautgeschwüre haben in der Regel eine solche Verdunkelung zur Folge und daher sind diese Flecken häufig. — 4) Nur die mittleren Schichten der Hornhaut können verdunkelt sein, z. B. wenn der Fleck Folge einer kachektischen Keratitis, eines hier sich befindenden Abscesses ist. — 5) Das Verdunkelnde kann an der Hinterfläche der Cornea seinen Sitz haben, von Krankheit der Membrana humoris aquei abhängen, wobei die Hornhaut ein getüpfeltes Ansehen bekommt, oder von angeklebtem schwarzen Pigmente, welches schwarze Flecken macht. — 6) Endlich können alle diese Theile verdunkelt sein. [Verdunkelung dieser Art ist leicht mit Verdickung der Hornhaut, auch leicht mit Adhäsionen der Iris verbunden, zuweilen mit Entwickelung in sie hineintretender Blutgefässe, (Wardrop), die jedoch gemeiniglich dem Hornhautflecke fehlen.]

Der Umfang der *Obscuratio* ist ebenfalls verschieden. Man nennt sie *Leukoma*,[1] wenn die ganze, oder fast die ganze Hornhaut, man nennt sie *Macula corneae*, wenn sie nur theilweise verdunkelt ist, jedoch nennt man auch wohl eine jede, völlig undurchsichtige, kreideweisse Trübung Leukom. Ferner zeigt der Grad der Verdunkelung Verschiedenheiten, die man mit, zum Theil unnützen, jetzt obsoleten Namen belegt hat: *Achlys*[2] *s. Macula semipellucida* hat man genannt einen, die Hornhaut trübenden, halb durchsichtigen Rauch, *Nephelium*[3] *s. Nubecula*, *Nebula*, einen stärkeren Nebel oder eine Wolke, *Aigis*, (*Aegis*, *Aegias*[4] *s. Macula nubosa*) eine dunkelere Wolke, *Leukoma margaritaceum s. Margarita s. Perla* eine perlmutterartige, blauweisse Färbung, besonders wenn sie, wie ein Stückchen Knorpel, hervorragt, *Albugo s. Paralampsis*[5] *s. Leukoma cretaceum* eine kreideweisse. Die beiden letzteren Grade entstehen besonders durch Vernarbung von Wunden oder Geschwüren.

Die Wirkungen der Verdunkelung richten sich nach dem Grade derselben, nach der Grösse des Fleckens, nach dessen Lage. Ist ein Leukom von mittlerer Saturation vorhanden, so sieht der Kranke Alles undeutlich, wie durch einen Rauch, ist es saturirter, kreideweiss, so kann er nur oben noch einen Lichtschimmer sehen. Ist nur eine *Macula* da, von mittlerer Grösse und in der Mitte der Cornea, so verursacht sie Blindheit bei Tage, da sie die Licht-

Verkennung einer Pseudo-Macula mit. Diese war nichts anderes, als die feine Oberhaut einer Grasart, die seit so langer Zeit auf der Cornea sass und Entzündung erregte.

1) Von λευκος, weiss.

2) ἡ ἀχλυς, der Nebel.

3) το νεφελιον, das Wölkchen.

4) Αἰγιας, weisser Hornhautfleck.

5) Von παρα, bei, neben, u. λαμπειν, leuchten.

strahlen von der Pupille abhält; in der Dämmerung aber oder nach Anwendung eines Mydriaticum kann der Kranke neben dem Flecke hinweg sehen. Eine räthselhafte, von mir mehrmals beobachtete Erscheinung, von der auch Wardrop (1) Beispiele anführt, ist, dass zuweilen die Pupille in diesem Falle sich allmälig seitwärts hinter der verdunkelten Mitte wegzieht, gleich der Licht suchenden Pflanze, und dadurch schief wird. [Es muss hier durch unzählige Male wiederholtes Bestreben des Auges, neben dem Flecke hinweg zu sehen, eine willkürliche Muskelthätigkeit und darauf Verkürzung der Iris sich entwickelt haben.] Ist nur ein kleiner Fleck vor der Pupille, der sie nicht völlig verdeckt, so entsteht eine Art von Doppelsehen, da dem, zu beiden Seiten neben dem Flecke sehenden Auge die Objecte in zwei Hälften getheilt, erscheinen. (2) Verdeckt eine Macula die Pupille nur von der Seite, so führt sie leicht Schielen herbei, weil der Mensch die hellen Stellen der Cornea in die Sehaxe zu bringen sucht. Auch können dann nahe Gegenstände nur halb übersehen werden, *Haemiopia*. Ueberhaupt wird das Sehvermögen etwas geschwächt, sobald die Trübung auch nur etwas vor der Pupille liegt, also Lichtstrahlen abhalten kann. (3) Eine leichte Trübung kann allmählig *Amblyopia amaurotica* herbeiführen, weil das Auge wenig gebraucht wird. Endlich entstellen Hornhautflecken oft; kleine bleiben jedoch mitunter unbemerkt, können aber demungeachtet Ursache einer entstehenden Gesichtsschwäche sein. Ganz am Rande der Hornhaut, als Ringe oder Halbringe, als Flecken vorkommende Verdunklungen werden kaum beachtet und schaden nichts. (4)

Wesen und Ursachen. — Die, von den anderen Verdunkelungen abzusondernde *Obscuratio spuria* durch Pigmentum nigrum kommt selten vor. Jedoch mag sie häufiger vorhanden sein, als man glaubt, indem sie nicht immer sichtbar ist, nur vor einem hellen Hintergrunde, z. B. bei seitlicher Betrachtung vor einer hellen Iris, oder vor einem grauen Staare. Bei dem letzteren beobachtete ich sie am häufigsten. Sie mag mit früherer Iritis in Verbindung gestanden haben, [bei welcher eine kleine Stelle der angeschwollenen Iris sich an die Cornea anlegte, mit ihr durch ein wenig ausgeschwitzte plastische Lymphe oben nur verklebte und ein solches Flitterchen an der Cornea sitzen liess, während sie selbst durch Aufhören der Anschwellung sich wieder von derselben entfernte.] Die Cornea selbst bleibt hierbei völlig normal, so wie auch die Membran der wässerigen Feuchtigkeit (Wasserhaut). — Die Undurchsichtigkeit der Hornhaut selbst, oft in Gesellschaft ihrer Conjunctiva und Wasserhaut, kann durch gänzlich verschiedene Umstände herbeigeführt werden. Das Symptom ist dasselbe, aber das Wesen durchaus verschiedener Art. Die Durchsichtigkeit derselben erfordert: 1) einen mittleren Grad der Cohärenz derselben; 2) einen mittleren Grad von Anfüllung derselben mit Säften; 3) völlige Klarheit dieser Säfte selbst.

1) a. a. O. Vol. I. p. 83.

2) S. K. Himly in der Bibliothek f. Ophthalmologie Bd I. St. 2. S. 403.

3) Dies kann man an sich selbst probiren mit einer Brille, auf deren Mitte man einen schwarzen Fleck macht.

4) Dass der Mensch auf dem betrachteten Gegenstande einen Fleck sähe, ist von Manchen mit Unrecht behauptet worden.

1) Ist die Cohärenz der Cornea zu gross und ist wenig Flüssigkeit in ihr, so wird sie trübe. Die Flecken sehen dann fast aus, wie Silber oder wie Kreide, sind fast knorpelartig. Dies kann bewirkt werden: *a)* durch das hohe Alter einzig und allein, welches so viele Theile des Körpers erstarren macht. Durch Verdorren und durch Zähigkeit der Säfte bringt dies *Gerontoxon*[1] *s. Arcus senilis, s. Macula arcuata* hervor, d. h. eine halbmondförmige, $\frac{1}{4}$—$\frac{1}{2}$‴ breite, gelbliche oder bläuliche Verdunkelung, am häufigsten des oberen Hornhautrandes, zuweilen des unteren, entstanden durch Umwandlung des Hornhaut-Gewebes zu einem der Sclerotica ähnlichen, zuweilen so ähnlichen, dass man beim ersten Blicke versucht sein sollte, zu glauben, die Cornea sei schief, indem man den Bogen als mit zur Sclerotica gehörend ansieht. Die Pupille erscheint dann nicht in der Mitte liegend.[2] v. Ammon fand einmal ein doppeltes Gerontoxon, eins über dem anderen,[3] auch ringförmig am ganzen Rande ist es selten vorgekommen. Gleichzeitig ist zuweilen ein ähnlicher Bogen in der Linsenkapsel (vgl. *Cataracta senilis)*. Thiere, namentlich Vögel, haben den Fehler auch. Verknöcherte Stellen fanden beim Menschen Walter und Wardrop (s. *Ossificatio corneae)*, ich beim Pferde. — *b)* Selten kommt eine *Macula arcuata* auch bei jungen Menschen vor: Sybel[4] fand einmal einen perlfarbigen Ring bei einem 32jährigen Manne, Wardrop und Weller in mehreren Perioden des Lebens. [Diese Fälle waren vielleicht angeborene (s. c.), oder sie hatten vielleicht ihre Entstehung einer Entzündung der Membran der wässerigen Feuchtigkeit zu verdanken gehabt; zum wenigsten kommt ein, dem *Arcus senilis* ähnlicher, Halbring oder Ring selten nach derselben, zumal nach der rheumatischen, vor, wenn diese den Orbiculus ciliaris mit ergriffen hatte.] — *c)* Auch als Fehler der ersten Bildung kommt eine nicht völlige Scheidung der Cornea von der Sclerotica vor, welche Mohrenheim[5] und Kieser bald nach der Geburt fanden. Ersterer fand einen Halbring, letzterer die Cornea beider Augen oben und unten so dunkel, dass in der Mitte nur eine rhomboidale, klare Stelle zurückgeblieben war.[6] Dieser Fehler war erblich; die Mutter hatte an beiden Augen oben und unten eine halbmondförmige Verdunkelung, die dem *Arcus senilis* ähnlich war, aber nicht so weit bis zur Mitte reichte, als die des Kindes.[7] Kieser nannte diesen Fehler Κληροφθαλμος. [Auch bei dem, von Poenitz beschriebenen, Mikrophthalmos waren die Hornhäute noch nicht streng geschieden von den harten Häuten, wurden es aber bald; bei einem, von Gescheidt beschriebenen, war ein bläulichweisser Arcus vorhanden (s. Mikrophthalmos). Wie Seiler[8] richtig bemerkt, ist dieser Zustand von einem, im Fötusleben normalen abzuleiten, nichts weiter, als eine nicht vollendete oder zu spät vor sich gehende Sonderung der Cornea von der

1) Von ὁ γηρως, der Greis, und το τοξον, der Bogen.

2) Bei der Extraction des Staares darf er den Operateur nicht irre machen in der Wahl der Stelle, an welcher der Hornhautschnitt zu machen ist.

3) S. seine Zeitschrift Bd I. S. 170.

4) *Diss. de quibusdam materiae et formae aberrationibus a statu normali. Halae* 1799 (Reil's Archiv für Physiologie Bd V. H. 1. S. 41.)

5) Mohrenheim's Beobachtungen Thl I. S. 9.

6) S. Himly u. Schmidt's Ophthalmologische Bibliothek Bd III. St. 3. S. 79. Fig. 1. 2.

7) a. a. O. Fig. 3.

8) [Beobachtungen ursprünglicher Bildungsfehler der Augen. S. 38.

Sclerotica. Beide Häute sind bis zum fünften Fötusmonate gleichmässig trübe und dünn; dann fängt erst die Sonderung an, so dass anfangs keine bestimmte Grenze der Cornea da ist. Das Stehenbleiben auf einer frühesten Entwickelungsperiode bildet den Mangel der Hornhaut (s. diesen), ein späteres den *Klaeophthalmos:* als das späteste ist eine von Farr[1] bei drei Geschwistern nach der Geburt beobachtete gleichmässige Trübung anzusehen, die sich bei Zweien noch vor dem Ende des ersten Lebensjahres vom äusseren Augenwinkel her aufklärte, beim dritten noch im dritten nicht völlig verschwunden war, ein Uebermaass des duftigen, die Iris unbestimmt, trübe durchscheinen lassenden, Zustandes der Cornea eines jeden Kindes in den ersten Monaten des Lebens.] — *d)* Wenn bei Keratitis die Säfte der Cornea zu viel plastische Lymphe enthalten, so kann leicht Verdunkelung entstehen durch Ausschwitzen und Festwerden derselben zwischen den, durch die Entzündung aufgelockerten, Lamellen und in der, durch sie erweichten Substanz der Hornhaut, indem hieraus, nach dem Verschwinden der Entzündung, der Weichheit und der Auflockerung, eine zu grosse Cohärenz des Hornhautgewebes hervorgeht. [Beim Beginne solcher Exsudation lassen sich zuweilen, keineswegs gewöhnlich, von einem Gefäss-Bündel oder -Kranze der Conjunctiva am Hornhautrande zu der Stelle laufende rothe Gefässe unterscheiden, umgeben von dem beginnenden weissen Nebel (mikroskopisch schön dargestellt von v. Ammon). Später verschwinden diese Gefässe wieder, wird auch der Fleck kleiner mit dem Aufhören der Entzündung, da er zum Theil von der, sie begleitenden, Auflockerung (s. unten 2) herrührt. Wenn auch keine Gefässe sichtbar sind, so können doch deren versteckt vorhanden sein, denn Wardrop sah solche verdunkelte Hornhäute zuweilen bluten, nachdem er ein Stück von ihnen abgeschnitten hatte.] Die entfernten Veranlassungen zu einer Keratitis, welche plastische Exsudation herbeiführt, sind *α)* mechanische Verletzungen, sehr häufig ein Stoss, Wurf, eingehakter fremder Körper, Splitter u. dgl., Schnitt, Stich, nach denen eine mehr oder weniger sichtbare, dunkele Narbe zurückbleibt. War eine Wunde nicht sehr gleich, drang sie nicht gerade hindurch, heilte sie nicht durch die schnellste Vereinigung, traf sie einen ungesunden Menschen, so entsteht immer eine dunkele Narbe. Eben solche Narben entstehen *β)* durch chemische Verletzungen, wie durch Feuer, Säuren, ätzenden Kalk, welcher gewaltige Verdunkelungen macht. *γ)* Dunkele Narben können nach Hornhaut-Abscessen und -Geschwüren, hiernach aber langsamer, entstehen. [Eine Narbe der Hornhaut unterscheidet sich von anderen Verdunkelungen durch ihre scharf begrenzte, höchstens von einem dünneren, leicht unterscheidbaren Nebel umgebene, bei Wunden oft länglichte Gestalt, zuweilen durch einen Substanzverlust, der bei einer Seiten-Ansicht als Vertiefung erscheint, zuweilen aber auch, namentlich nach Zerätzung, Verbrennung, einer Schnittwunde, die vernachlässigt wurde oder einen ungesunden Menschen traf, durch harte, fast knorplichte, höckerige Erhabenheit.] Sind fremde Körper, wie Eisenrost, Pulverkörner, Kohlentheilchen eingeheilt, so geben sie der Narbe eine bräunliche, bläuliche, schwärzliche Farbe; wo nicht, so sind Wunden-Narben weiss, grauweiss.

1) In *London Medical Communications T. III. Art.* 30.

Durch Geschwürs-Narben entstandene Verdunkelungen sind in der Regel rundlich, seltener bogenförmig, vertieft oder nicht (vgl. *Ulcus corneae*). Auch manche, seltene Hornhaut-Trübung im Mutterleibe muss aus einer Keratitis und plastischer Exsudation entsprungen sein, nämlich diejenigen, welche weder am Rande, dem Arcus senilis ähnlich, noch eine gleichmässige Trübung der ganzen Cornea ist, z. B. der von Beer[1] bei einem Neugeborenen beobachtete erhabene Perlenfleck, zwei von Travers[2] beobachtete angeborene Leukome. Ein ätzender Liquor amnii oder eine scharfe Vernix caseosa hat vielleicht sie erzeugt.] δ) Auch durch andere, als traumatische Entzündung kann eine Verdunkelung mit Verdichtung des Hornhautgewebes herbeigeführt werden, z. B. durch solche, denen Kachexien zum Grunde liegen, wie Gicht, tief eingreifende Skrofeln, Rhachitis, Syphilis, chronische Ausschläge.[3] ε) [Höllenstein mag, wenn er schwach einwirkte, durch Verdichtung, wenn stärker durch Entmischung eine Verdunkelung bewirken.]

2) Ist die Cohärenz der Cornea zu gering, werden ihre Lamellen erweicht und aufgelockert, ihre Zwischenräume zu sehr mit Flüssigkeit angefüllt, so leidet gleichfalls die Durchsichtigkeit. Man kann diesen Zustand oft deutlich unterscheiden an der sammetartigen oder speckartigen und aufgetriebenen Beschaffenheit der verdunkelten Stelle, auch wohl anfangs an vielen, sie umgebenden, erweiterten, varicösen Gefässen. Auf diese Weise entsteht *a)* die, eine Hornhautentzündung, einen Pannus, als Symptom begleitende, eine sich bildende Phlyktäne, Papula, eine heilende Wunde, Abscess und Geschwür der Hornhaut umgebende Trübung, welche nach vollendetem Entzündungs- und Heilungs-Processe verschwindet;[4] *b)* eine durch Feuer, ätzenden Kalk, Säuren bewirkte Verdunkelung, [vermuthlich auch durch Blitz, der einmal, nach Wardrop's Berichte, die Cornea scheckig machte;] *c)* die nach mancher Keratitis nachbleibende; besonders sind typhöse, mit starker Blennorrhoe verbundene Entzündungen, wie *Ophthalmia (Keratitis) bellica, aegyptiaca, neonatorum*, contagiöse, wie die *variolosa, morbillosa*, seltener *scarlatinosa*, dazu geneigt; [vermuthlich wirkt so auch *O. mercurialis*, nach welcher Wardrop einmal die Cornea scheckig geworden sah.

In vielen Fällen treten nun mancherlei Momente der Verdunkelung nach einander auf, z. B. zuerst chemische Zerätzung, hierauf Entzündung und

1) Das Auge S. 57.

2) S. Bauer's Minerva medica Bd I. H. 1. S. 150.]

3) Dass vertrockneter Eiter, ein sogenannter mumificirter Abscess, nicht Ursache einer Hornhautverdunkelung sein könne, wie Viele glauben, darüber s. Onyx.

4) [Alle bloss neblichte, hauchähnliche und diffuse, mehr graue als weisse Trübungen haben wohl Säfte-Congestion zum Grunde. Eine bloss neblichte Trübung lässt eben desshalb, wie Wardrop bemerkt, keine Veränderung der Textur nach dem Tode zurück. So wie das Durchschwitzen der Säfte nach dem Tode in der gesunden Cornea Trübung hervorbringt, so bringt das Durchschwitzen des Uebermaasses von Säften Klarheit hervor. Vetch (*Account of an ophthalmia*) sah während eines 5 Tage langen Todeskampfes völlige Verdunkelung der Cornea eines Hecticus mit wunderbarer Schnelligkeit verschwinden, so dass kurz vor seinem Tode der Blinde wieder sehen konnte. Wird der todte Augapfel gedrückt, oder werden seine Venen mit Wasser oder Quecksilber injicirt, so wird die Hornhaut milchig, trübe. (Barclay *The muscular motions of the human body. Edinburgh* 1805.) Bei Schafen, Hunden und Pferden kommen Trübungen der Hornhaut vor durch Erhitzung, Ermüdung, die durch einen Aderlass am Auge verschwinden (Wardrop). Selbst Uebermaass an *Humor aqueus* bewirkt eine Trübung der Hornhaut.

Auflockerung, durch jenen Reiz, hierauf plastische Exsudation in dem aufgelockerten Theile und dadurch wieder Verdichtung des angeschwollenen. Wie die entzündliche Anschwellung oft bald, so verschwindet oft allmählig, nach Monaten, Jahren, die consecutive Auflockerung, aber die plastische Exsudation bleibt grösstentheils als Verhärtung zurück.[1)]

Prognosis. — Die kachektischen Verdunkelungen bilden sich schleichend, wegen des niederen Lebens der Cornea, nehmen Monate, selbst Jahre lang zu, vermindern sich wohl zu Zeiten, wachsen dann wieder, sind sehr veränderlich, nicht abhängig vom Monde, wie das Volk meint, sondern vom Wetter und vom Steigen und Fallen der ganzen Krankheit, Alles dieses oft ohne andere wahrnehmbare Zeichen von Entzündung.[2)] Die durch Narben entstandenen sind gänzlich niemals zu heilen, nur zu verkleinern, was auch mit der Zeit schon ohne Kunsthülfe geschieht. Halbdurchsichtige Nebelflecken werden auch allmählig von der Natur überwunden; je saturirter, kreidefarbiger, knorpelartiger, (wohl gar hervorragend) der Fleck ist, je weiter er sich auf der Cornea ausbreitet, je tiefer sein Sitz ist, desto weniger ist er heilbar. — Unheilbar ist in der Regel ein totales, kreideweisses Leukom, immer das Gerontoxon, der angeborene Chaerophthalmos, [während die gleichmässige angeborene Trübung allmählig von selbst verschwindet]. Unverändert habe ich Jahre lang den durch schwarzes Pigment entstandenen Fleck gefunden: da er nur einen kleinen Umfang hat, schadet er wenig; Abkratzen desselben möchte mehr schädlich sein. — Ist die Verdunkelung erst im Entstehen, ist noch Entzündung da, so ist das Leiden heilbarer, als wenn nur noch das Entzündungsproduct da ist, und dies ist wieder heilbarer, wenn es noch nicht Jahre lang bestanden hat. Um so grösser ist aber bei jenem die Gefahr, dass das Uebel an Ausdehnung und Intensität zunehme, während das alte Krankheitsproduct still steht, oft auch Aufhellung des Umkreises, Minderung der Saturation, wenn nicht völliges Wegschaffen zulässt, worüber aber immer Monate, Jahre vergehen. Wegen der häufigen scrofulösen, sonst auch wegen der variolösen Augenentzündung in den Kinderjahren entstehen in ihnen leicht Hornhautflecken; diese hellen sich aber auch leicht völlig auf bis zu und während der Pubertät.

Cur. — Ist noch Keratitis acuta oder chronica vorhanden, so muss die Kunsthülfe gegen diese recht thätig sein, bei der kachektischen Art oft mit innerlich gegebenen Mitteln. S. Cur der Wunden, Entzündung, Geschwüre; Abscesse der Hornhaut und der Augenentzündungen. — Ist dagegen die Verdunkelung nur der Nachlass schon verschwundener Keratitis, so hat man sehr allgemein so genannte auflösende innere Mittel empfohlen, besonders *Radix belladonnae*, *Herba cicutae*.

1) Da nach allem diesem Hornhaut-Verdunkelung Symptom, Wirkung sehr verschiedenartiger Leiden ist, so sollte sie billig gar nicht mehr aufgeführt werden, und statt ihrer von Congestion, Entzündung, Exsudation (Vernarbung und Verhärtung), Auflockerung, Zersetzung der Cornea die Rede sein.

2) Sollte also in diesen chronisch-kachektischen Fällen vielleicht gar keine Entzündung da sein? nur Ablagerung skrofuloser, gichtischer, syphilitischer Producte, wie phosphorsauren, kohlensauren Kalkes, bei Minderung des allgemeinen Leidens etwas resorbirt, bei Recidiven auf's Neue abgesetzt, analog dem Wechsel skrofuloser Anschwellungen, gichtischer, syphilitischer, rhachitischer Ablagerungen in anderen Theilen?

Folia laurocerasi, *Pulsatilla nigricans*, *Sal volatile C. C.*, *Antimonialia*, *Mercurialia*, *Baryta muriatica*, *Radix arnicae*, *senegae*. Der Gebrauch dieser inneren Mittel ist in den bei weiten meisten Fällen gänzlich unnütz, also schädlich, die ganze Gesundheit schwächend, während der Fleck sich nicht bessert. Innere Mittel müssen nur gegeben werden, wenn vorhandene allgemeine Krankheiten, wie Scrofeln, veraltete Syphilis und dgl. Hornhautentzündung fortdauernd unterhalten.[1] Der nach verschwundener Entzündung zu gebenden, topischen Mittel ist eine sehr grosse Menge. Manche wirken mechanisch-vital, andere chemisch-vital, noch andere auf beiderlei Weise.

Die mechanischen kann man nicht als ganz unpassend verwerfen, indem Reibung die Lebensthätigkeit im Umfange der degenerirten Stelle aufregt, oft aber schaden sie dem übrigen Augapfel zu sehr. Man empfahl sonst namentlich sehr Glaspulver, Zinnfeile (Boerhaave), Zucker auf einem zinnernen Teller so lange gerieben, bis er schwarz wird, *Os sepiae:* zum Theil gehörte auch das famose Baldinger'sche Augenpulver hierher s. Arzneiformel 22., und andere, welche mit einem feuchten Pinsel aufgetupft oder eingeblasen werden. [Nur durch mechanische Hülfe sind die eingesprengten, eingebrannten, eingeheilten Stahlfunken, Metalloxyde u. a. fremde Körper entfernbar. S. fremde Körper zwischen Augenlidern und Augapfel, Cur.]

Die chemisch wirkenden, plastische Lymphe auflösenden, auflockernden zugleich Resorptionskraft verstärkenden sind: Fett-Arten, Vipernfett, besonders in Sloane's Augensalbe Home; Aalquappenfett (*Liquamen hepaticum mustelae fluviatilis*), besonders von de Haen[2] und Le Febure empfohlen, für sich, wenn es frisch ist, ein zu mildes Mittel, wenn es ranzig, meistens höchst reizend, so dass man, je nachdem es mehr oder weniger ranzig, es mildern muss durch einen Zusatz von 3–4 Theilen Butter oder Schweineschmalz; eine Zusammensetzung des Liquamen mit schwefelsaurem Zinke und rothem Quecksilberoxyde Beer, s. Arzneiformel 28; Ochsenmark Heuermann Bärenfett; an welche alten Mittel sich anschliessen *Oleum nucum juglandum*. Morgens und Abends 1 Tropfen eingetröpfelt, oder angewandt als Conrad'sche Salbe, s. Arzneiformel 26, oder in Verbindung mit Quecksilber. ℞. *Ol. nuc. jugl.* ʒjj. *Mercur. solubil. Hahnemanni* gr.jj. *M. exacte S.* auf den Flecken aufzupinseln.[3] Nussöl wirkt um so kräftiger, je ranziger es ist: es giebt Nussol, welches das Auge eine Stunde lang röthet. Man versuche doch einmal das Wurstgift! mit Kuhpockengift hat man ja Warzen und Muttermale

1) Die ersten Spuren der Trübung nach verschwundener Keratitis, besonders bei torpiden Subjecten behandelt J. N. Fischer mit *Cortex peruvianus* ʒj auf ʒvjjj *Col.* gekocht und mit *Tinct. radic. senegae* ʒj, alle 2 Stunden 2 Essloffel voll zu nehmen, und rühmt die Wirkung. Als eines seltenen Falles sei hier der gelungenen Erweichung und Zertheilung eines, durch rheumatisch-skrofulose Augenentzündung vor Jahren entstandenen, Leukoms durch den inneren und ausseren Gebrauch des Carlsbader Wassers erwähnt. S. Wagner in v. Ammon's Monatsschrift Bd I. H. 6.]

2) *Ratio medendi Tom. IX. p.* 244. *X. p.* 283 Schon in der Bibel wird einer Cur mit *Liquamen hepaticum mustelae flur.* erwähnt. Das Leukom des Tobias ward durch einen Engel mit der Leber eines Fisches geheilt. Vgl. Mauchart *Diss. De leukomate Tobiae*

3) S. Hufeland's Journal Bd XII. St. 2. S. 182

weggeschafft) Linke hat Kreuzspinnenöl trefflich wirkend gefunden, sogar gegen perlmutterartige Flecken, jedoch muss das Auge nicht sehr reizbar und nicht entzündet sein,[1] — Ochsengalle, in der Conradi'schen Salbe (Arzneiformel 26) von Richter besonders empfohlen, [Hechtgalle von Graefe s. unten mechanisch-chemische Mittel.]. Von Quecksilber-Mitteln hat man angewandt das *Unguentum citrinum Ph. Lond.* (s. Arzneiformel 11), den *Mercur. subl. corrosiv.* gr.j –jj in *Aq. destill.* 3jv, in *Aq. laurocer.* (Lentin): *Mercur. solub. Hahnem.*, in verdünntem Essig (Amelung,[2] ist selten gebraucht worden, ich nehme gewöhnlich *Mercur. solub. Hahnem.* gr.jj. *Axung. porci* 3jj. *M.*; *Mercur. praecipit. ruber* (s. Arzneiformeln 28. 31. 32. Verbindungen von Beer und Graefe), [*Mercur. dulcis*, als Pulver eingeblasen (Dupuytren, der nach 2mal täglichem Einblasen von *Tutia praeparata*, Candiszucker und *Calomel anglicum* āā in einigen Wochen, Monaten häufig fast totale Leukome völlig verschwinden sah und es täglich anwandte; Fricke u. A., aufgetupft von Beer: s. unten bei Aloë.) — Kupfer-Mittel empfehlen Viele. Saint-Yves, Pellier, Schmucker, Beer, Ad. Schmidt empfahlen sehr ℞ *Lapid. divin.* (s. Arzneiformeln 15—18) 5j, *Aq. destill.* ℥vj. *MS.* Zum Eintröpfeln; Andere die *Aqua coerulea, saphirina*, (nach Art der Arzneiformeln 12—14) oder die Bahrdt'sche Kupfersalbe (Arzneiformeln 6 u. 7), die Beer'sche (Arzneiformel 25), die recht gut wirkt. — Silber-Mittel empfehlen Andere z. B. Rowley ℞ *lapid. infernal.* gr. v. *Aq. destill.* ℥jj *MS.* Zum Eintröpfeln, Guthrie (s. Arzneiformel 38) [Walker, der von Arth. Jacob geschilderte, unvertilgbare Flecken der Conjunctiva nach concentrirter 3 –8 wöchentlicher Anwendung des Höllensteins, in vielen hundert Fällen nur 3—4 mal erfolgen sah.[3] — Zink ist enthalten, als schwefelsaures, in Beer's Pulver und Salbe (s. Arzneiformeln 24 u. 25), in Janin's Augenweine (s. Arzneiformel 33), man giebt aber besser ℞ *Zinci sulphur.* gr.j, *Tinct. opii vinosae* 3j — jj; oder *Zinci sulphur.* gr.j — vjjj; *Aquae destill.* ℥j. *MS.* Zum Eintröpfeln. — Kadmium sulphuricum, zu gr.j—jj in *Aquae destill.* 3j ward von mir zuerst mit gutem Erfolge angewandt,[4] dann auch von Graefe,[5] Guillie, Tott,[6] Kopp[7] u. A. gerühmt. Es wirkt oft sehr gut, jedoch nicht überall. — Antimonium wurde mit Aloë und Myrrhe von Selle gegeben (s. Arzneiformel 27), als *Butyrum antimonii* von Vielen, was aber leicht zu heftig wirkt, daher nur in sehr kleiner Menge angewandt werden darf mit einem, vorher noch zwischen Papier ausgedrückten Pinsel, nachdem ein Gehülfe das obere Augenlied

1) [S. Kneschke's Summarium Bd I. H. 4. (1836) Dreissig grosse Kreuzspinnen werden in einem Glase mit 4 Loth Baumöl beschüttet, zugekorkt und 4 Wochen lang in Sonnen- oder Ofen-Wärme digerirt, dann die Flussigkeit durchgeseihet und aufbewahrt. Mit einem Pinsel aufgetragen, verursacht das Mittel, binnen 10—15 Minuten sich legenden Schmerz. Die Aufsaugung wird durch dasselbe sehr rasch gefördert. Lincke's Vater wandte es mit Erfolg bei Thieren an, und Plinius, so wie Martini (Der Armer Kranker Rath 1684) kannten es.]

2) *Diss. De mercurio solubili Hahnemanni. Jenae* 1792.

3) [S. dessen *Principles of ophthalmic surgery.*]

4) S. meine Bibliothek f. Ophthalmologie Bd I. St. 2. S. 408. und Rosenbaum *Diss. de effectibus kadmii in organismum animalem. Gott.* 1819. 8.

5) S. dessen Journal Bd I. S. 554.

6) S. v. Graefe und v. Walther's Journal Bd XX. H. 2.

7) In dessen Denkwürdigkeiten d. ärztl. Praxis. Bd I. Frankfurt 1830. S. 341.

mit dem Halter, am besten mit dem von Silberblech in die Höhe gezogen. Ehe das Augenlied herabgelassen wird, muss Alles mit einem Malpinsel voll Milch rein abgewaschen sein. Die Leurs'sche Salbe besteht aus diesem, aus rothem Praecipitate und Fett (Arzneiformel 10). [*Aethiops mineralis* wendet J. N. Fischer als Pulver an. Gold: *Aurum oxymuriat.*, 2 Grane in 6 Unzen Wasser aufgelöset wird von Jahn[1] sehr empfohlen, auch von Schoen[2] zu gr.j—jv in ℥j Wasser, 4mal täglich einen grossen Tropfen.] — Alaun: *Alumen ustum* gr.vj in ℥ß—j Wasser, ist auch in der Beer'schen Salbe und Pulver (24 u. 25) enthalten. — *Borax* in Beer's Pulver (Arzneiformel 24) in Richter's Augenwasser (Formel 29 u. 30), besser einfach ʒß—j in ℥j Wasser, von mir schon bis zur völligen Saturation angewandt. Viele setzen noch eine Drachme Zucker hinzu. — *Ammonium muriaticum* ist z. B. in der Richter'schen Formel 29 enthalten; einfacher gebe man lieber ʒß in ℥j Wasser. — *Kali carbon. (Sal tartari)*, in Wasser aufgelöst von mir in Aufnahme gebracht.[3] Ich gebrauche dies oft mit Nutzen in folgender Form ℞: *Kali carbon. puriss.* ℈ß—℈jj—ʒß *Aq. destill.* ℥j *MS.* Zum Eintröpfeln. Wird das Auge beim Gebrauche desselben roth und die Schleimabsonderung vermehrt, so setze man es eine Zeit lang aus; die Augen gewöhnen sich aber so daran, dass ich schon verdünntes *Oleum tartari per deliquium* mit dem Pinsel aufgestrichen habe. — *Kali caustic. Lapis causticus* gr.j aufgelöset in ℥ß destillirten Wassers (Beer). — *Ammonium caustic.*: Graefe. ℞ *Liq. ammon. caust.* gtt x und mehr *Ol. nuc. jugland.* ℥ß *MS.* Zum Aufpinseln. — [*Kali hydroïod.* gr. x—xvj. auf Fett, zweimal täglich davon aufgestrichen, macht, nach Chelius alle übrigen Mittel entbehrlich; jedoch muss die Anwendung desselben beharrlich Monate, Jahre lang fortgesetzt werden.] — *Aloë* gebrauchten Boerhave, Richter (s. Arzneiformel 23 u. 30), Selle sie und *Myrrha* (Arzneiformel 27), Beer in Arzneiformel 25 oder auch ℞: *Aloes socotrin.* gr.vjjj *Mercur. dulc.* gr.v, *Sacchari albi* ʒjj *M. f. pulv. subtiliss. S.* Mit einem feuchten Pinsel aufzustreichen. — *Camphor.* Zucker in mehreren zusammengesetzten Mitteln — *Opium* wirkt oft trefflich, als *Tinct. thebaica*, als *Tinct. opii vinosa* Arzneiformel 41), ganz rein eingetröpfelt. — *Oleum junip.*, Eieröl und Papieröl wandte Beer an. — Wasserdunst, ein Althee- oder Malven-Decoct hat man auch angerathen. — Kreosot: von van Onsenoort[4] wurden sowohl alte Hornhautflecken, als auch Augenlidercentzündungen durch Aufpinseln desselben geheilt. — Saft des *Chelidonium majus* wird von Jagielski[5] vor allen Mitteln gerühmt: es röthet vorübergehend die Conjunctiva.

Mechanisch und chemisch wirkende Mittel verband Beer mit einander auf folgende Weise: zuerst strich er eine Salbe ein aus: ℞ *Butyr. rec. insuls.* ʒjj. *Mercur. praecip. rubr.* gr. xv—xxv, *Vitriol. cypr.* ℈ß—j, *Camphorae oleo ovorum*

1) [In Rust's Magazin Bd XXVIII. H. 1. S. 74.

2) Darstellung der gonorrhoïschen Augenentzündung. Er rühmt die Wirksamkeit, Schmerzlosigkeit und darum leichte Anwendbarkeit auf empfindliche, auf Kinder-Augen.]

3) S. meine Ophthalmolog. Bibliothek Bd I. St. 3. S. 123.

4) [S. *Nederlandsch Lancet Vol. I.* 1838. *Aug.*

5) S. Caspar's Wochenschrift 1834. No. 35.

subact. gr. jv. M. exactissime. Dann schärfte er diese Salbe mit etwas altem *Liquamen hepaticum mustelae fluviatilis*, und zuletzt mit einigen Granen fein gepulverten Glasstaubes. — [Graefe hat wieder das *Os sepiae* empfohlen, mit dem man sonst den Fleck rieb, aber in Salbenform und mit Fischgalle verbunden: ℞ *Medull. oss. sepiae subtiliss. pulverat.* ℈j, *Sacchari canariens. pulv.* 3β, *Fell. lucii piscis q. s. ut. f. Ungt.* M. Er pinselt davon etwas auf sehr torpide Flecken.

Diese grosse Zahl von Mitteln ohne specielle Indication, ohne Wahl auf jeden Fall anzuwenden, würde sehr schädlich sein. Man muss sich vielmehr nach folgenden Regeln richten: 1) Erkennt man deutliche Auflockerung und Auflösung, war die Veranlassung eine sie bewirkende, ist das Uebel noch frisch, von vielen erweiterten Gefässen umgeben, so sind Energie verstärkende Mittel, wie *Tra opii, Aqua laurocerasi*, überhaupt Narcotica, Myrrha anzuwenden. — Ist aber das Uebel alt, so bringt man die Cur ohne metallische Mittel selten weit. Bleimittel wirken wohl etwas, wenn die Conjunctiva corneae allein leidet, sie wirken aber nicht in die Tiefe. Man wende in diesen Fällen *Zincum sulphuricum* und *Argentum nitricum* an, letzteres entweder als Auflösung oder in Substanz zum Betupfen, dann sofort mit Milch wieder abzuwaschen.[1] In den mittleren Fällen passt oft *Alumen*. Uebermässig ausgedehnte Blutgefässe, die zu dem Flecken gehen, muss man durchschneiden, am besten mit dem Sichelmesser (s. Fig. 9) — 2) Erkennt man an dem Aeusseren der verdunkelten Stelle und an den Veranlassungen übermässiger Cohäsion, wirkliche Verhärtung, und hat dieselbe erst einen niedrigen Grad erreicht, so sind zweckmässig *Borax, Ammonium muriaticum, Oleum nucum juglandum*, welches ich, Morgens und Abends, zu einem Tropfen aufgewischt, sehr trefflich wirken sah, auch irgend ein ranziges Fett, Ochsengalle, Aloë, Zucker. Wenn der Fehler schon einen höheren Grad erreicht hat, so müssen rein alkalische Mittel, wie *Kali causticum*, vorzüglich aber *carbonicum, Ammonium causticum* gegeben werden.[2] Ist der Fehler noch älter, der Fleck sehr hart und knorpelartig, so sind anzuwenden *Butyrum antimonii*, Quecksilber, Kupfer, Kadmium, [Betupfen mit Höllenstein, hier nur oberflächlich, um einen Reiz hervorzubringen. Shortt[3] hat die endermatische Anwendung des *Strychninum* zu gr. $\frac{1}{4}$—β täglich in die Schläfe, als die Resorption der verdunkelnden Masse befördernd, gelobt.] Unter diese beiden Classen von Mitteln wird der Arzt nun auch leicht jene zusammengesetzten bringen und unter ihnen die passenden auswählen können.[4] 3) Da

1) Die Hornhaut zeigt sich nicht sehr empfindlich gegen das Betupfen mit Höllenstein: man muss ihn in diesem Falle tief einwirken lassen. Ueber die gute Wirkung des, ein um den anderen Tag vorgenommenen, Betupfens s. Benezech's *Thèse Montpellier* 1830. (v. Froriep's Notizen Bd. XIII. No. 14.

2) J. Thomas, der ein Exsudat-Leukom nach einer Augenentzündung verschwinden sah, schlägt vor, eine solche künstlich zu erregen. S. *Lond. Med. and Phys. Journal* 1832. *May.*

3) S. *Edinburgh Med. and Surg. Journal* 1830. *Oct.* (v. Graefe's u. v. Walther's Journ. 1831. H. 2.)

4) Vielleicht wird in Zukunft der Galvanismus, vorsichtig angewandt, durch mächtige Erregung des schlafenden Stoffwechsels ein Heilmittel sein (durch chemische Auflösung wohl schwerlich, da, so heftig angewandt, das ganze Gewebe der Cornea vernichtet werden möchte, nicht bloss der in ihr abgelagerte Stoff). Nach den Menschenblattern seit vielen Jahren entstandene Leukome und Staphylome von so bedeutendem Grade, dass auf dem einen Auge nicht Tag und Nacht, mit dem

sich das Auge leicht an ein und dasselbe Mittel gewöhnt, so muss man ferner mit ihnen häufig wechseln oder doch sie durch Zusätze verändern. Ist das Uebel sehr veraltet, so ist es auch räthlich, mit den ganz entgegengesetzten Mitteln zu wechseln, z. B. erst auflösende, dann tonisirende zu geben, um zuerst die stokkenden, dicken Säfte, die plastische Lymphe zu verdünnen und aufzulösen, ihre Resorption zu bewirken, hinterher aber den Tonus zu erhöhen. — 4) Salben sind häufig wirksamer, als Auflösungen. — 5) Sind die Flecken sehr alt, so ritze ich sie wohl, vor der Anwendung der Arzneimittel, mit der Staarnadel etwas ein. Richter u. A. haben empfohlen, in einem derartigen Leukome eine Fontanelle anzulegen: man soll in den untersten Theil der verdunkelten Cornea eine kleine Grube einradiren, und in sie *Butyrum antimonii* legen, oder die Stelle mit einem, in Höllenstein-Brei getauchten, Pinsel berühren, hinterher aber das Aetzmittel mit Milch abwaschen. Hiernach soll sich der Umfang des Fleckes aufhellen. Wahrscheinlich wirkt aber das Aetzmittel hier mehr, als die durch dasselbe gemachte Fontanelle; ausserdem ist die Cur langwierig, die Aufhellung unbeträchtlich, und lässt die Fontanelle selbst immer eine Narbe zurück. Daher ist diese Methode nicht zu empfehlen, vollends nicht hierfür die Anwendung der Leur'schen Salbe. [Pellier de Quengsy und Delarue[1] haben sogar mit einer feinen, platten Nadel ein Haarseil durch die Cornea gezogen, und sehr hartnäckige Leukome dadurch gebessert.] — 6) [Leichte, gleichmässige Trübungen, welche entweder allein da waren, oder kleine, dunklere, kreidige Flecken umgaben, verschwanden nach der *Punctio corneae*, welche Wardrop machte; (vgl. über diese Operation Augenentzündung, Allgemeine Bemerkungen, Cur.) Solche, welche von übermässiger Vollsaftigkeit der Cornea herrühren, möchten auch wohl öfterem Ansetzen von Blutegeln an die Augenliderbindehaut, den Scarificationen grosser Gefässe der Augapfelbindehaut, vielleicht auch der Cauterisation des Umfanges der Hornhaut mit Sanson's Höllenstein-Ringe (vgl. Pannus, Cur) weichen.] — 7) Ausschneiden des Leukoms, eines Theiles der Hornhaut. [In früheren Zeiten schnitt man auch die verdunkelten Stellen aus. (Galenos, Paulus Aegineta, Actuarius, Bidloo[2] Lesebure, Callisen, Richter). Letzterer gab hierzu der Scheere den Vorzug vor dem Messer.] Mead[3] rieth täglich etwas abzuschneiden, Larrey[4] allmälig ein

andern durch eine kleine helle Stelle kaum Umrisse erkannt werden konnten, wurden von Neumann schon nach 1—2mal täglich 4 Wochen langer Anwendung desselben so weit gebessert, dass der bedeutend vergrösserte Bulbus jetzt leicht bedeckt werden konnte, die kreideweissen Stellen heller oder ganz verschwunden waren, und die Kranke mit dem einen Auge so viel sah, als zum Nähen nöthig ist, mit dem andern die Lichtflamme wahrnahm. Der Zinkpol dreier zweizölliger Plattenpaare wurde mit dem Munde, der auflösend wirkende Kupferpol leise mit der Cornea in Berührung gebracht. Sofort begann das Auge zu thränen, und entwickelten sich kleine, weisse, am Leitungsdrathe (der in einer Glasröhre steckte) als Schaum hängen bleibende, Bläschen, wurden die Gefässe röther, traten bald mehr, bald weniger Schmerzen ein. S. Casper's Wochenschrift 1841. No. 45. (Schmidt's Jahrb. Bd 34. S. 203.)

1) *Cours complet des maladies des yeux. Paris* 1820. *pag* 173.

2) S. *Boury Praes. Mauchart Diss. de maculis corneae. Tubing.* 1743. (*Haller Disp. chir.* 1755. *p.* 356): *ἀποτρίβεις s. attritio, abrasio corneae.* — Mühlbauer (s. weiter unten) gelangen Versuche an Kaninchen: die nach Ausschneiden der obern Schichten entstandene Trübung wich der *Tinct. opii crocata.*

3) *Med. Works. London* 1762. *p.* 539.

4) *Mém. de Chir. Milit. Vol. I. p.* 215.]

Blättchen nach dem andern abzuschälen. In neuerer Zeit that es Wardrop mit Erfolg und rieth Weller die Ausschälung bei verknöcherten Leukomen. Vgl. ferner Juengken's und v. Ammon's Abspalten bei fremden Körpern zwischen Auge und Augenlidern. Darwin[1] schlug vor, die Stelle auszutrepaniren: er meinte, die gemachte Oeffnung werde vielleicht durch eine helle Narbe geschlossen werden. Eine solche Operation würde aber Prolapsus iridis und dunkele Narbe zur Folge haben, wie alle nicht durch schnelle Vereinigung heilende Wunden der Hornhaut.[2] Dieffenbach[3] hat einmal mit Erfolg bei Centralleukomen einen Theil der Cornea durch ihre ganze Dicke hindurch ausgeschnitten: er bewirkte aber die Heilung durch schnelle Vereinigung, führte mit einer sehr feinen Nadel einen Faden, etwas vom Rande des Leukoms entfernt, durch die Cornea und vordere Augenkammer, machte dann den ersten Schnitt mit dem Messer, den zweiten mit einer sehr feinen Scheere, entfernte durch diese einen, das Leukom enthaltenden, Hornhautlappen, zog die Wundränder mit dem eingeführten Faden gegen einander, knüpfte diesen letzteren zusammen und schnitt ihn kurz ab. Bei Anwendung von Blutegeln, Eis-Umschlägen und Purgirsalzen waren die Wundränder am dritten Tage, wo der Faden entfernt wurde, schon verklebt, das Auge sehr entzündet. Nur an der Stelle, wo die Ligatur gelegen, war nach vollendeter Heilung ein kleiner Fleck entstanden, die Schnittnarbe war dagegen vollkommen klar und das zweijährige Kind konnte sehr gut mit seiner sphärischen Cornea sehen. — 8) Eintröpfeln des *Extr. hyoscyami* oder *belladonnae;* künstliche Pupillenbildung. Ist die Mitte der Cornea durch ein unheilbares Central-Leukom, z. B. durch eine dicke Narbe, verdunkelt, so kann man dem Sehen noch dadurch aufhelfen, dass man die Pupille hinter dieser dunkelen Stelle wegbringt. Ist das Leukom nicht gar zu gross, so genügt hierzu schon das Eintröpfeln oder Einreiben des *Extractum hyoscyami* oder *belladonnae*, welches so oft wiederholt wird, als die Pupille hierdurch nicht mehr erweitert ist. Wird die Iris durch den anhaltenden Gebrauch dieser Mittel dagegen unempfindlich, so braucht der Kranke sie nur einige Zeit auszusetzen, um die Empfänglichkeit wieder herzustellen. Auf diese Weise kann er zeitlebens durch Anwendung der Mydriatica die Verdunkelung unschädlich machen, also sehen. (Vgl. die Anmerkung zu §. 4 der Einleitung). Ist das Centralleukom aber zu gross, als dass hierdurch die Pupille über dasselbe hinaus erweitert werden könnte, oder ist die Cornea, bis auf eine kleine Stelle am Rande, verdunkelt, so kann man das Sehvermögen wieder herstellen, im ersten Falle am besten durch das Verziehen der Pupille,[4] im zweiten durch die Iridodialysis, s. über diese Operationen die künstliche Pupillenbildung. — [Künstliches Schielen. — Ph. H. Wolff,[5] dann Cuvier[6] haben in solchen Fällen, wo eine helle Stelle der Cornea sehr an der

1) S. dessen Zoonomie, übers. von Brandis. Abth. I. Kap. 1.

2) S. meine Ophthalmolog. Beobachtungen u. Untersuchungen (Ophthalmolog. Bibliothek Bd I. St. 1. S. 143).

3) S. v. Ammon's Zeitschrift Bd I. S. 177.

4) [Zuerst hierfür vom Verfasser angegeben in d. Bibliothek f. Ophthalmologie Bd I. St. 1. S. 175.

5) S. dessen Neue Heilmethode d. Schielauges Berlin 1840. u. Allg. Med. Centralzeitung 1841. No. 1.

6) S. *Annales de la Soc. de Méd. de Gand* 1841. *Août.* u. Allg. Med. Centralzeitung 1842 St. 5. Wolff ebendaselbst St. 6.]

Peripherie war, Sehen durch dieselbe bewirkt, indem sie einen oder mehrere Augenmuskeln auf die beim Schielen angegebene Weise, zerschnitten, auch die Sclerotica eine Strecke weit bloss legten (Cunier). Nach 5—8 Tagen konnten die Operirten schon gewöhnlichen Verrichtungen nachgehen. Dies Verfahren verdient wohl bei solchen Menschen der künstlichen Pupillenbildung vorgezogen zu werden, deren eines Auge völlig verloren ist, bei denen also die letztere, wenn sie unglücklich ausliefe, das Sehvermögen auf's Spiel setzen könnte.] — 10) *Sclerotic-ektomie (Sclerektomie).* Autenrieth[1] schlug vor, bei gänzlicher, incurabeler Verdunkelung, in der Sclerotica gleichsam eine Cornea anzulegen durch Ausschneiden eines Stückes aus ihr, der Chorioidea und Retina. Nachdem er anfangs Thieren ein $1\frac{1}{2}'''$ langes, dreieckiges Stück aus sämmtlichen Augenhäuten ausgeschnitten hatte, ward später von ihm und Lor. Schmid[2] an dem, mit Pamart's Spiesse fixirten, Auge von Katzen mit dem Staarmesser nahe am Hornhautrande die Conjunctiva senkrecht eingeschnitten, zur Seite geschoben, etwas abgelöset, hierauf ein dreieckiges Stückchen aus jenen drei Häuten dicht neben der Cornea, mit Hülfe der Pincette und Scheere entfernt (auch eine Trephine ward hierfür vorgeschlagen). Befand sich auf dem nun entstehenden, kleinen Vorfalle des Glaskörpers etwas schwarzes Pigment, so wurde dasselbe mit einem Malpinsel weggenommen. Vierzehn Tage nach der Operation bedeckte die Conjunctiva, deren Einschnitt nicht gerade über dem Ausschnitte der anderen Häute gemacht worden war, meistens das Loch. Die, nun bloss von der Conjunctiva bedeckte, Stelle war so durchsichtig, dass Lichtstrahlen in's Auge dringen, nach dem Tode sogar kleine, nahe Gegenstände und Farben dadurch unterschieden werden konnten. Ich versuchte es dann ebenfalls an Kaninchen, fand aber, dass die so gebildete Scleroticalpupille immer trübe ward, indem das regenerirte Stückchen Sclerotica oder die Hyaloidea weisslich wurden. Ausserdem ist die Operation nicht leicht, fällt oft zu viel Glaskörper vor, und viel würde eine solche Pupille auch nicht nützen können, da sie zu seitlich ist. Gaertner[3] bekam gleichfalls nur undurchsichtige Pupillen an Thieraugen durch Ablösen der Conjunctiva, Bildung eines halbrunden Lappens der drei genannten Häute mit Hülfe des Staarmessers, (wie bei Extraction des Staares der Hornhautschnitt gemacht wird) und Abschneiden seiner Basis, ebenso Riecke,[4] der wie Gaertner verfuhr, aber die Conjunctiva über dem Loche zusammennähete. Buenger's und Huerter's[5] Versuche an Thieren liefen auch nicht günstig aus: nach ihnen und Stilling ist es am besten, ein Stück aus Conjunctiva, Sclerotica, Cornea, Chorioidea, Retina, Iris und Ciliarkörper auszuschneiden. Das Loch muss, nach

1) In den Tübinger Blättern f. Naturwissenschaft Bd I. S. 88.

2) S. *Louis Schmid (Praes. Autenrieth) Diss. de pupilla artificiali in sclerotica aperienda. Tubing.* 1814.

3) S. *J. S. Weber (Praes. Autenrieth) Diss. hist. Observationes quasdam in coretodialysin et pupillam in sclerotica aperiendam. Tubing.* 1817. 8.

4) S. *Moesner Diss. de conformatione pupillae artificialis. Tubing.* 1823. Er schlug dazu ein auf die Fläche gebogenes Messer vor.

5) S. *B. Stilling Diss. de pupilla artificiali in sclerotica conformanda. Marburg.* 1832. 8. c. *fig.* u. Die künstliche Pupillenbildung in der Sclerotica, nebst Anhang über die Verpflanzung der Hornhaut, Keratoplastik. Marburg 1833. gr. 8. m. Kpfrn.

Stilling, der viele Versuche anstellte, $1\frac{1}{2}'''$ par. im Durchmesser haben, nicht kleiner sein, denn am Umfange wird die nachfolgende Trübung immer am bedeutendsten, dehnt sich also bei einem kleinen Ausschnitte zu sehr gegen den Mittelpunct hin aus. Es wird zuerst ein Staarmesser im, gegen die Sclerotica hin verlängerten, Horizontal-Durchmesser der Cornea, $1—1\frac{1}{2}'''$ von deren äusserem Rande entfernt, eingestochen und mit ihm der Einschnitt $1—1\frac{1}{2}'''$ weit in die Cornea hinein fortgesetzt, nun das eine Blatt einer Pincette in den Einschnitt geschoben und mit ihr das auszuschneidende Stück etwa $1\frac{1}{2}'''$ weit festgehalten, jetzt das stumpfe Blatt einer geraden Scheere, $2\frac{1}{2}—3'''$ weit unter die Augenhäute gebracht, und endlich die anderen 3 Seiten mit dieser abgeschnitten.(1) Ist die Cornea durch Staphylom an ihrer Peripherie verdünnt, so nähern sich die Wundränder einander leicht: in diesem Falle räth Stilling, die Pupille nur in der Sclerotica, nicht in der Cornea, $1—1\frac{1}{2}'''$ par. vom äusseren Hornhautrande entfernt, anzulegen. Synchysis, Hydrophthalmos sind, nach ihm, keine unbedingte Contraindicationen. Nach dem Verschwinden der traumatischen Entzündung, die durch 24—72 Stunden lang fortgesetzte kalte Umschläge, einfache Compressen und Dunkelheit gedämpft wird, zeigt sich, nach Stilling, die entstandene Pseudo-Membran auf dem Glaskörper nicht trübe. Die Operation kann unbeschadet der Sehkraft und Form des Auges beim Menschen mehrmals an demselben Auge wiederholt werden. Stilling's, aus den Operationen an Menschen und Thieren gezogenenes Resultat war, dass der Operirte nicht allein Farben zu erkennen, sondern wirklich zu sehen vermöge.(2) Zweimal machte Stilling die Operation an Menschen mit glücklichem Erfolge. Ausser ihm war noch Niemand so glücklich, denn Beer's Operation an einem Menschen(3) so wie die von Guthrie,(4) Riecke,(5) J. B. Mueller(6) und Ullmann an ihm gemachten erlangten keine durchsichtige Pupille: letzterer bildete mit senkrecht eingestochenem Staarmesser und Cooper'scher Scheere einen, $1'''$ langen, dreieckigen Ausschnitt aus allen Häuten, in einiger Entfernung vom äusseren Hornhautrande; eilf Tage nach der Operation, die heftig schmerzte, aber keine Blutung verursachte, war das vorliegende Glaskörper-Bläschen noch klar; allein allmälig überhäutete sich die Lücke, die Gegenstände konnten nicht mehr so deutlich unterschieden werden und nach anderthalb Jahren war aller guter Erfolg vereitelt.(7) v. Ammon,(8) der mit einem schmalen, auf die Fläche gebogenen Messerchen (Sclerotom), nach ge-

1) Ein von ihm abgebildetes Instrument Bünger's besteht aus einem zweischneidigen Messerchen und zwei kürzeren, mit jenem einen rechten Winkel bildenden, Klingen: nach gemachtem Einstiche soll der Ausschnitt, mit Hülfe desselben, in einem Zeitraume verrichtet werden.

2) Jedoch war das, den Glaskörper bedeckende neue Häutchen nur durchscheinend, verhielt sich wie unabgeschliffenes Glas zu einem glatten; es erhielt Gefässe aus der Conjunctiva und *Art. centralis retinae*, von denen man jedoch später mit der Loupe nur noch Spuren sah.

3) Laut Weber a. a. O., Rosas Handbuch Bd II. S. 380. u. Clemens Frochaud *Diss. de formatione pupillae artificialis. Viennae* 1818.

4) In dessen *Treatise on the operation for the formation of an artificial pupil. Lond.* 1819. *p.* 203.

5) S. Mösner a. a. O.

6) S. Rust's Magazin Bd XVI. (1824.) H. 3 S. 471.

7) S. v. Ammon's Zeitschrift Bd II. H. 2. S. 123

8) S. dessen Zeitschrift Bd I. S. 220; besonders abgedruckt: v. Ammon Die Sclerectomie. Dresden 1831. Hierdurch ward der wichtige Gegenstand neu angeregt.

schehener Ablösung der Conjunctiva, die hierauf ein Gehülfe mit der Pincette zur Seite hielt, wie Gaertner verfuhr, verschaffte wenigstens den Kranken mehr Lichtempfindung, wenngleich sie nicht sehen konnten; [endlich war Blasius,[1] der dasselbe Messer anwandte, nicht glücklicher.[2]

Drei Umstände sind es, an denen die Operation scheitern kann: 1 an ihr selbst, wenn die Oeffnung zu gross gemacht ist, worauf die Augenfeuchtigkeiten herausgepresst werden und das Auge zusammenfällt: 2 an dem allmäligen Heranwachsen neuen Fleisches von den Wundrändern der Sclerotica her und Ausfüllung des Loches, dem sich durch nicht zu bedeutende Kleinheit, viereckige Gestalt des Loches und Ausschneiden auch eines Stückes der derben Cornea mag abhelfen lassen; 3 an dem Undurchsichtigwerden des bloss liegenden Glaskörpers, wegen Einflusses der ihn berührenden Luft,[3] wobei das Sitzenlassen der Conjunctiva nichts nützt, da sie selbst, weil verwundet, verdickt, also undurchsichtig wird. Wegen letzteren Umstandes möchte noch Folgendes versucht werden können: Man löse die Conjunctiva durch Anziehen mit der Pincette von der Sclerotica ab, schneide hierauf von innen her ein Stückchen aus Retina, Chorioidea und Sclerotica aus und deprimire es in den Glaskörper hinein, wo es festwachsen oder resorbirt werden könnte. Es liesse sich wohl mit einer sehr krummen Staarnadel allein, oder hinterher Rückwartsziehen und Deprimiren mit einem eigenen, durch die Stichwunde einzuführenden, krummen, einklemmenden Coreoncion bewerkstelligen, oder mit einem, Coreoncion und Staarnadel vereinigenden, Instrumente, wie das Lusardi'sche.[4] Immer würde freilich das Sehen durch die nun unversehrte Conjunctiva hindurch nur sich auf trübes Erkennen der Farben und Umrisse beschränken. Allein wenn auch ein unglücklicher Blinder nur dies, ja, wenn er auch nur mehr Licht-Empfindung erlangt, ist es für ihn schon ein Gewinn, eine Freude. Viel mehr darf man sich aber von der folgenden Operation versprechen, wenn sie weiter vervollkommnet sein wird.] — 10 Keratoplastik. *a* Ich zuerst habe in meinen Vorlesungen seit vielen Jahren das Project vorgeschlagen, eine fremde Cornea statt der verdunkelten einzuheilen, und es ist zum Verwundern, dass Reisinger, der, als mein Zuhörer [und Hausfreund], etwa 1813 diese Idee zuerst von mir erfuhr, sie als seinen eigenen, 1818 gehabten, Einfall ausgeben mochte,[5] [wofür sie denn auch von v. Ammon, Dieffenbach, der sie eine der

1) In dessen Klin. Zeitschrift 1836. Bd I. H. 1.

2) Obgleich von den Schriftstellern der Verfasser auch zu denen gerechnet wird, die die Operation an Menschen verrichteten, so hat der Herausgeber doch keine schriftlichen Beweise dafür auffinden können, bittet aber um Widerlegung.

3) Lechla hat einen Fall von zufälliger Verwundung der Sclerotica, Chorioidea und Retina durch den Stoss einer Kuh, und von darauf folgendem Prolapsus eines Theiles des Glaskörpers bekannt gemacht, nach welcher letzterer klar blieb. Allein der Verwundete ward nur 4 Monate lang beobachtet, und Lechla konnte auch nicht deutlich unterscheiden, ob der Glaskörper wirklich bloss lag oder etwa von der, bei der Ruptur nicht versehrten Conjunctiva bedeckt ward. S. v. Ammon's Zeitschrift Bd I. H. 2. S. 213.

4) S. dies bei der künstlichen Pupillenbildung: Iridektomedialysis. v. Ammon schlug schon vor, mit zwei Lusardi'schen Staarnadeln *(aiguille courbe à mécanique)* von innen her einen Einschnitt oder Einriss in die Sclerotica zu machen. Ein solcher möchte aber wenig Luft zulassen, auch leicht wieder verwachsen.]

5) S. dessen Bairische Annalen. Sulzbach 1824. Bd I. St. 1. S. 207. (Rec. von Schön in Rust's Magaz. Bd XXIII. H. 2. S. 352.) [Auch Mösner soll a. a. O. auf diese Idee gekommen sein.]

kühnsten Phantasien nennt, u. A. gehalten wird.] Von mir angestellte Versuche, die Cornea eines Kaninchens auf das Auge eines anderen, auch von Kaninchen auf Katzen zu verpflanzen, gelangen mir in so weit, als die Cornea durch schnelle Vereinigung fest wuchs, jedoch wurde sie nach 3—4 Wochen trübe.(1) Ob ferner im leukomatösen Umkreise leichte Verheilung geschehen wird, da ein solcher doch z. B. bei der Operation des Staphyloms Neigung zur Exfoliation hat? Ob nicht der kranke Umkreis überhaupt sich anders verhalten wird, als der gesunde? Ob nicht die eingeheilte Cornea nach und nach immer dunkeler werden wird? Reisinger fand, dass die eingepflanzte Hornhaut bei einem Thiere fest wuchs und sich am Rande so aufhellte, dass eine künstliche Pupille hätte angelegt werden können; [Moesner] misslangen die Versuche an Thieren, auch Dieffenbach, mochte letzterer blutige Näthe anlegen, oder nicht;(2) [Heusinger sah (1824) die eingesetzte Hornhaut 20 Tage nach der Operation zur Hälfte hell werden]. W. Thome(3) war achtmal sehr glücklich in der Verpflanzung der Cornea von einem auf das andere Kaninchen, von einem Kaninchen auf einen Hund und umgekehrt; selbst wenn die Cornea trübe wurde, hellte sie sich doch später auf. Seine Methode ist, die Cornea, 1—2‴ vom Rande entfernt, wie bei der Extraction des grauen Staares, nach unten mit dem Siebold'schen Staarmesser durch, dann das Stück oben mit der Scheere abzuschneiden, hierauf ein passendes Segment von der Hornhaut eines anderen Thieres, durch ein Paar seidene Fäden und feine gekrümmte Nähnadeln, mit dem etwas stehen gelassenen Rande zu vereinigen und das Auge nicht zu verkleben. [S. L. L. Bigger fand,(4) dass von 18 so operirten Caninchen 16 sehen konnten: ist die Adhäsion des eingepflanzten Stückes schon vor sich gegangen, so ist das Eintröpfeln einer schwachen Sublimat-Solution, die allmälig bis auf gr. jjj in ℥j *Aq. destillat.* verstärkt werden kann, das beste Mittel; von der kranken Hornhaut muss so wenig als möglich, weggenommen werden. Zum Einpflanzen in Menschenaugen empfiehlt er die Augen des Ferkels oder die eines an beiden Augen amaurotischen Menschen.(5) —

1) Was auch Stilling schon berichtet hat, dem es der Verfasser sagte. (S. einen Auszug in v. Ammon's Zeitschrift Bd III. H. 4. S. 495.)

2) S. v. Ammon's Zeitschrift Bd I. H. 2. S. 172; auch Drolshagen *Diss. de corneae transplantatione. Berol.* 1834. 4.

3) Guil. Thomé *Diss. de corneae transplantatione. Bonae* 1834.

4) Im *Dublin Journal of Med. Sciences* 1837. *Vol. XI. July.* (v. Froriep's Notizen. 1837. Bd IV. No. 7.)

5) Folgende Vereinfachung und Sicherung des Verfahrens von Strauch in Petersburg (s. Casper's Wochenschr. 1840. No. 23.) erscheint sehr zweckmässig: Er durchsticht die Cornea der Kaninchen vom äusseren Augenwinkel aus dicht am Rande im horizontalen Durchmesser von 2″ l., aus 2 Stücken, nämlich einer schwach gekrümmten, zweischneidigen, geöhrten Spitze und einem geraden Schafte bestehenden Nadel, führte diese am entgegengesetzten Rande aus und zieht hierauf den Schaft rückwärts aus, um die nun kurze Spitze ohne Verletzung hervorziehen zu können. Ein Gehülfe fasst nun beide Faden-Enden und fixirt damit das Auge, der Operateur aber sticht ein doppeltes Staarmesser, durch dessen Form ein, überall rundes, Segment gebildet wird, 2‴ vom Rande ein und aus, und somit ein Hornhaut-Segment völlig ab. Nachdem hierauf der Faden aus der offenen, vorderen Kammer hervorgezogen, durchgeschnitten, die inneren Enden mit Nadeln versehen worden, wird mit demselben Messer 2‴ vom Rande, folglich in derselben Grösse, die Hornhaut eines anderen Thieres abgeschnitten und nun mit Leichtigkeit durch obige Fäden angeheftet. — Das Gegenstück dieses empfehlenswerthen Verfahrens ist der Vorschlag R. v. Schallern's in dessen *Diss. de transplantatione corneae. Monaci* 1839. Die Cornea soll durch eine kleine cylinderförmige Luftpumpe an eine tellerförmige Grube unten am

b) Eine Modification dieses Verfahrens ist die, von v. Walther in seinen Vorlesungen ausgesprochene und von dessen Zuhörer Mühlbauer [1] mit Erfolg an Kaninchen ausgeführte, Idee, die oberen Schichten nur wegzunehmen und durch eben solche zu ersetzen, natürlich *in praxi* nur dann allenfalls mit Erfolg, wenn die unteren Schichten klar sind und — bleiben. M. präparirte mit einem convexen Scalpelle ein Dreieck aus den obersten Lamellen von der Spitze gegen die Basis zu los, legte ein gleiches vom zweiten Caninchen da hinein und klebte nun entweder das Auge bloss zu oder befestigte das fremde Hornhautstück im oberen Winkel durch eine Sutur; Trübung des übergepflanzten Stückes wich der Opiumtinctur. Transplantation von Hund auf Kaninchen (nur einmal angestellt) misslang. — *c*) Eine zweite Abänderung ist das Dieffenbach'sche Verfahren. [2] Die Verheilung soll besonders durch den *humor aqueus* verhindert werden. Er schlägt daher vor, zuerst eine Cornea auf die andere zu heilen, indem um die Cornea herum ein kreisförmiger Einschnitt gemacht, nun $\frac{1}{4}$‴ der Conjunctiva abgelöset, hierauf in die wunde Furche die genau zugeschnittene Cornea eines Schweines durch 6—8 Näthe geheftet würde, wobei aber nur der Rand der abgelöseten Conjunctiva durchstochen werden müsste. Wenn nun die fremde Cornea mit der Conjunctiva verwachsen sei, solle man den Hornhautschnitt durch die thierische, dann durch die, darunter befindliche, menschliche machen und letztere endlich vollends mit einer Augenscheere ausschneiden. Sollte eine neue Verschliessung dieser grossen Oeffnung entstehen, so müsste dieses Ausschneiden wiederholt werden. Nicht bloss für den angegebenen Zweck [3] wofür es nicht durchaus nothwendig ist, wie des Verfassers, Thomé's u. A. glückliche Verpflanzungen zeigen), sondern auch, um die Verpflanzung nicht an einem kranken, leukomatösen Hornhautrande machen zu müssen vgl. oben des Verfassers Bedenken verdient Dieffenbach's Vorschlag gewiss in Anwendung gebracht zu werden. — *c*) Wutzer hat vorgeschlagen, die Sclerektomie mit der Keratoplastik zu verbinden, eine Sclerokmatoplastik zu machen. Man soll versuchen, einige durchsichtige Lamellen der Hornhaut mit dem Staarmesser theilweise abzulösen, umzudrehen und in eine gemachte Oeffnung in der Sclerotica einzuheften. Dieser Vorschlag ward freilich nur für ein Hornhautstaphylom gemacht, allein, wenn er überhaupt ausführbar ist, so möchte er vielleicht bei denjenigen Verdunkelungen anwendbar sein, welche nicht in den obersten Lamellen ihren Sitz haben, was freilich bei totalem Leukome selten der Fall ist. — Wutzer's Idee führte Stilling eine, von ihm früher gefasste, in's Gedächtniss zurück,] nämlich das Stück einer thierischen Cornea in eine künstliche Scleroticalpupille des Menschen einzuheilen. Einmal blieb dies eingesetzte Fenster zwar selbst hell, allein zwischen ihm und Glaskörper bildete sich eine undurchsich-

Cylinder angesogen, dann am Rande dieser Grube fort abgeschnitten, nun die andere Cornea durch Auspressen der Luft auf dieselbe Weise in die Wunde eingekeilt werden.

1) Fr. Xav. Mühlbauer Ueber Transplantation der Cornea. Gekr. Preisschrift. München 1840.

2) a. a. O. S. 176.

3) Stilling a. a. O. meint, den *humor aqueus* abzuhalten durch genaue Vereinigung vermittelst der Knopfnäthe von feinen Menschenhaaren, die mit einer gestielten, vorn geöhrten, gebogenen Nadel durchgeführt werden, und durch *Punctio scleroticae* oder Einlegen eines feinen Fadens in dieselbe.

tige Schicht Lymphe. Die Verwachsung des, einem Kaninchen eingeheilten, Stückes schien durch die Conjunctiva geschehen zu sein. [Auch Wutzer[1]) pflanzte dann in das künstliche Loch der Sclerotica eines Menschen ein, 3‴ im Durchmesser haltendes, Stück der Cornea eines Schaafes; allein es ward undurchsichtig. Vielleicht wird man glücklicher sein, wenn man das Stück nach Art der Dieffenbach'schen Idee: *b*) zuerst auf die Sclerotica aufheilte, und, wenn dann das mit der Conjunctiva scleroticae verwachsene Stück klar geblieben oder geworden, es unten abschnitte, von einem Gehülfen den so gebildeten Lappen in die Höhe heben liesse, nun unterhalb desselben die Sclerektomie vornähme und zwar in einem kleineren Umfange, als der der aufgeheilten Cornea ist, endlich die untere, abgeschnittene Hälfte der thierischen Cornea wiederum mit der Conjunctiva scleroticae vereinigte.

So viel wenigstens geht aus dieser Skizze der, bis jetzt vorgenommenen, Heil-Versuche hervor, dass des Verfassers Project ausführbar sein wird, und da so viele Tausende, durch unheilbare Leukome blind sind, so darf man nicht ermüden und der Vollendung desselben allen Erfolg wünschen.]

V. *Staphyloma*[2]) *corneae, Staphyloma corneae opacum, (Conophthalmos)*, das Hornhaut-Staphylom (Traubenauge, Vorfall der Hornhaut); Franz. *Raisinière, Staphylôme;* Engl. *Staphyloma.*

Schriften.

B. D. Mauchart *Diss. De staphylomate. Tubing.* 1748. *(Haller Disp. chirurg. select. T. V.)*

Beer Ansicht der staphylomatosen Metamorphose des Auges. Wien 1805. — Nachtrag dazu. Wien 1806. 8.

Spangenberg In Horn's Archiv 1809. Bd. I.

v. Walther In dessen Abhandlungen aus dem Gebiete der prakt. Medicin. Bd I. S. 80.

Beck In Textor's Neuem Chiron Bd I. H. 1. S. 29.

Bombarola *Memorie sulle stafiloma. Napoli* 1819. 8.

W. Rau Ueber die Erkenntniss, Entstehung u. Heilung der Staphylome des menschlichen Auges. Heidelberg u. Leipzig 1828.

Fr. Flarer *Pentativi per ottenere la guarigione dello stafiloma parziale della cornea. Milano* 1829. (S. *Archives générales de Médecine Tome XXI. p. 255.)*

Ant. Hollardi *(Praes. Flarer) Sopra una metodo di profilassi dello stafiloma. Pavia* 1829. (Altenburger Med. Annalen 1830. Aug. S. 1149.)

v. Ammon In dessen Zeitschrift Bd I. H. 1. S. 80. Bd II. H. 2. S. 183 ff.

Abgebildet von Demours Taf. LVII. Fig. 3. LVIII. Fig. 1—3. LIX. Fig. 1—3. LX. Fig. 1—3. LXI. Fig. 1. 3. LXII. Fig. 3. LXIV. Fig. 2; von Wardrop Thl I. Taf. VI, Fig. 2. 3.; von Beer Bd II. Taf. II. Fig. 4; von Weller Taf. III. Fig 9.; von v. Ammon Zeitschr. Bd II., Klin. Darstell. Taf. V. VI. u. VII. a. m. O.

Symptome. — Das Characteristische des Staphylom, auch dunkeles Staphylom genannten, Leidens der Hornhaut ist Hervortreibung und Verdunkelung derselben. Hervorgetrieben ist sie oft in so hohem Grade, dass die Augenlider sie nicht gehörig bedecken können, auch am obern Ektropion, am untern Entropion entsteht: die Verdunkelung äussert sich durch Trübung, im höheren

1) S. v. Ammon's Zeitschrift Bd V. H. 3. S. 323.]

2) Σταφύλωμα Galenus, Aëtius u. A., von ἡ σταφυλή, die Traube; jedoch hat diese Krankheit gar keine Aehnlichkeit mit einer Traube, nur das *Staphyloma racemosum*, allenfalls das *Myiokephalon.*

Grade durch blauweisse, perlgraue, weisse Farbe, [selten durch gelbliche, röthliche (v. Ammon Klin. Darstell.)] Varicöse Blutgefässe verbreiten sich mitunter in ihr (v. Ammon a. a. O. VII., 10.) und verlaufen besonders auf ihrem hervorragendsten Theile. [Gefässbildung, vermischt mit schwarzem Pigmente an der Hinterfläche der Cornea s. bei v. Ammon VI., 10.) Meistens ist die ganze Cornea ergriffen — *St. totale* — und dann ist das Sehvermögen, zuweilen bis auf die Wahrnehmung eines Lichtschimmers, wenigstens bis auf die Erkennung der Umrisse grösserer Objekte, verloren. Der Form nach stellt sich das totale Staphylom wieder verschieden dar: bald bildet es eine kuglichte Hervorragung — *St. sphaericum s. globosum;* bald eine kegelförmige — *St. conicum.* Selten ist nur ein Theil der Cornea hervorgetrieben und verdunkelt, — *St. partiale* — am häufigsten der untere, und kann der Kranke neben ihm hinweg wohl noch sehen: die Krankheit hat dann häufig einen ganz anderen Charakter. Auch zwei partielle Staphylome können an einer Cornea sein (s. Demours Taf. LIX. Fig. 1.)

Die ältere Meinung war, die Cornea habe gewuchert, sei verdickt, nach aussen und nach innen hin schwammig aufgetrieben und mit der, gleichfalls verdickten Iris verwachsen. Richter,[1] Beer,[2] Wardrop[3] u. A.) Dies ist aber in der Regel nicht richtig. Sie ist ausgedehnt und zuweilen gar nicht verdickt, die Iris liegt dicht hinter ihr, ist oft, nicht immer, mit ihr verwachsen, die vordere Augenkammer dadurch aufgehoben, die hintere mit ihrem Inhalte selbst mit der Linse, vorwärts gerückt, besonders bei dem *St. conicum.* Wegen der Verändrung ihrer Lage sieht man die Iris hie und da durch die Cornea schwarz durchscheinen, wodurch letztere ein scheckiges Ansehen bekommt; sie ist zuweilen so bedeutend ausgedehnt, dass sie durchlöchert wird, indem bald sie vom Ciliarbande abgerissen, (v. Ammon VII, 1. 2.) bald ihre Substanz selbst zerrissen wurde. [Jedoch scheint sie auch zuweilen nach und nach durch Absorption Löcher zu bekommen (v. Ammon VII, 3. 4.) und zu schwinden, so dass man nur noch einzelne kleine Streifen derselben findet. Solche abnorme Pupillen sind der Grund, warum Menschen mit sehr verdunkelter Hornhaut doch zuweilen noch die Umrisse der Objekte sehen können (v. Ammon)] Schneidet man mit dem Staarmesser ein Stück von der Cornea ab, so schneidet man gewöhnlich zugleich ein Stück von der Iris fort und wenn der Schnitt gross ist, so dringt oft zugleich die Linse vor, ja, beim *St. conicum* geht wohl ein solcher Schnitt sogar hinter die Linse hinweg.

Zur Entstehung dieser Krankheit gehört: 1) eine Erweichung der Hornhaut. Da sie wegen dieser dem Drucke der Augen-Muskeln, der den Inhalt des Augapfels nach vorn drängt, nicht zu wiederstehen vermag, so wird sie bedeutend nach vorn hin ausgedehnt: eine weitere Folge dieses Vordrängens kann dann eine Verwachsung der Iris mit der Cornea sein, [da stets der Krankheit eine Entzündung zum Grunde liegt.] Dies allein ist schon hinreichend zur Entstehung

1) S. dessen *Observationes chirurg. Fasc. II. cap. 7.*
2) a. a. O.
3) *Morbid Anatomy of the Eye. Vol. I. p.* 101. [jedoch spricht er auch von Verdünnung der Cornea, namentlich nach *Variola* und *O. neonatorum*, bei schnellem Wachsthume, später werde sie aber dick (p. 110).]

eines Staphyloms. Vielleicht ist aber auch ein wassersüchtiger Zustand da: gewöhnlich fliesst bei der Operation des Staphyloms ungemein viele wässerige Feuchtigkeit aus. In der hinteren Augenkammer ist nach Beer's Hypothese, die Absonderung derselben, in der vorderen die Einsaugung vorherrschend. (Verschliessung der Pupille hat daher zuweilen Vorwärtsdrängen der Iris zur Folge.) Ist nun die Iris mit der Cornea verwachsen, mithin die einsaugende vordere Kammer vernichtet, so entsteht eine übermässige Anhäufung der wässerigen Feuchtigkeit, wenn die hintere Kammer unversehrt ist. Jedoch ist freilich hierbei noch Vieles hypothetisch, und jedenfalls die Erweichung der Hornhaut die Hauptsache. Beer dagegen hält Verwachsung der, durch beiderseitige Entzündung und Geschwulst einander genäherten, Iris und Cornea für das eine Moment, ein dadurch entstandenes Missverhältniss zwischen Secretion und Resorption der wässerigen Feuchtigkeit für das zweite und zwar wichtigste.[1] [Dass aber der Verfasser (auch Rau) mit Recht behauptet, eine Verwachsung der Iris mit der Cornea sei nicht nothwendig[2] zur Bildung eines Staphyloms, geht aus einer Beobachtung Hentschel's[3] deutlich hervor, welcher berichtet, dass ein angeborner Mangel der Iris einen Menschen vor Entstehung eines Hornhautstaphyloms nicht zu schützen vermochte. Damit möchte dann also auch bewiesen sein, dass ein wassersüchtiger Zustand zur Entstehung der Krankheit nicht nothwendig: denn dass auf eine andere Weise, als durch diese Verwachsung der Iris, ein hydropischer Zustand beim Staphylome entstehe, dafür fehlen alle Zeichen; es wird auch nicht angenommen. Endlich ist die Zunahme der wässerigen Feuchtigkeit wohl eher für Wirkung, als für Ursache der Ausdehnung, Erweiterung der Augenkammer zu halten (s. hierüber das bei Hyperkeratosis Gesagte.)] 3) Auch eine Wucherung der Hornhaut-Substanz kann vor sich gehen: dann ist anfangs die Hornhaut zu dick und zu weich, mit den Jahren zieht sie sich aber zusammen und wird sie dünner und härter. [Zwischen den Lamellen ist plastisches Exsudat, welches der Cornea zuweilen ein scheckiges Ansehen ertheilt, zuweilen schichtenweise verschieden gefärbt ist, auf dem Durchschnitte z. B. v. Ammon grau, weiss, röthlich und schwarz erschien (VI, 11.), zuweilen nur stellenweise die Cornea verdickt, während andere dünn sind. Die Chorioidea fand v. Ammon mitunter zu blass, mitunter zu pigmentreich. Ist nun Erweichung allein oder zusammen mit Wucherung in der Mitte oder nahe der Mitte bedeutender, als im Umfange, so entsteht ein *St. conicum* und ist auch die Verdunkelung hier gewöhnlich am bedeutendsten, ist sie aber gleichmässig in der ganzen Cornea, so entsteht *St. sphaericum;* ist sie nur in einer sehr beschränkten Stelle der Hornhaut, so bildet sich das *St. partiale.*

Dass aber die Acten über das Wesen der Krankheit noch nicht geschlossen sind, erhellt aus der grossen Abweichung der Meinungen. Denn während einige Schriftsteller mehr oder weniger, wie der Verfasser urtheilen, z. B. Demours, der meistens Verdünnung der Cornea und einen wassersüchtigen Zustand fand:

1) Lehre v. d. Augenkrankheiten Bd II. §. 67.

2) [Auch v. Ammon fand die Iris nur sehr häufig partiell oder total mit der Cornea verwachsen, zweimal gewuchert und auf ihre vermehrte Pigment- auch Blut-Absonderung.

3) S. v. Ammon's Zeitschrift Bd I. S. 53

v. Walther, der Ausdehnung und gleichzeitige Verdickung für das Wesen hält, Juengken, der sich fast ganz dem Verfasser anschliesst, nur mit dem Unterschiede, dass er Ektasie, d. h. Verminderung der Cohärenz, Ausdehnung und Verdünnung für den selteneren Fall erklärt, Hypertrophie der mit einander verwachsenen Cornea und Iris, Zurückbildung derselben in einen niederen, wuchernden Zellstoff für den häufigeren, und ausserdem diese Verwachsung, mit Beer und allen Uebrigen für stets vorhanden annimmt, schildert Renedict die Lamellen der Hornhaut als zerstört und mit vielem Eiweissstoffe angefüllt, der mit den Blättern der Hornhaut eine schlaffe Membran bilde, welche faltenartig zusammensinke und eine zapfenartige Hervorragung mache, und rechnet er das *St. globosum* zu den Complicationen des Hornhautbruches, hält v. Ammon undurchsichtige Wucherung der Cornea für das Wesen, die an der hervorragendsten Stelle gewöhnlich am bedeutendsten sei, Rau einen mehr serösen Erguss zwischen die Lamellen und Auflockerung, Substanz-Wucherung, unterscheidet endlich Weller zwei Arten der Entstehung auf folgende Weise: *a*) Bei der ersten, welche aus blennorhoïschen Entzündungen der Vorderfläche des Augapfels hervorgeht, leidet nach ihm die Cornea anfangs an einer oberflächlichen Eiterung, die nach und nach eine Lamelle nach der anderen vernichtet. *α*) Die Cornea bricht an einer einzelnen Stelle durch und lässt die wässerige Feuchtigkeit unbedeutend durchsikern, so dass die vordere Kammer noch fortbesteht; sikert sie später stärker durch, so legt sich aber die Iris an die entzündete, aufgelockerte Cornea an, die Entzündung der Theile nimmt zu, sie verwachsen daher mit einander und die, durch die Vereiterung verdünnte, Cornea wird kugelförmig durch die Muskeln vorgedrängt. Heilt in diesem Zeitraume die vereiterte Cornea, so wird sie weisslich, weissgrau und emailartig. So entsteht das *St. sphaericum totale.* Der Kranke behält eine, in der Regel deutliche Licht-Perception. *β*) Wenn nun aber die Entzündung noch fortschreitet, auch auf Linsenkapsel und Linse sich verbreitet, diese mit der Iris verwachsen, so gleichsam die Pupille verstopft und dadurch das Hervorstürzen des Glaskörpers und der Linse verhindert wird, selbst bei noch fortdauernder Vereiterung der Cornea, nothwendig aber ein Hervordrängen der Iris und Linse entsteht (wozu dann die Muskeln beitragen), so bildet sich, wenn in dieser Periode das Uebel heilt, ein *St. conicum totale.* *γ*) Wenn endlich die Hornhaut-Oeffnung schnell gross wird, so tritt die Iris in dieselbe hinein und verwächst mit ihr. Heilt nun das Uebel, so bildet sich selbst über der vorgefallenen Iris eine weissliche oder bläuliche Masse, und bleibt ein grösserer oder kleinerer Höcker auf der Cornea zurück. So bildet sich das *St. partiale:* da die Cornea theilweise durchsichtig, auch die Pupille oft noch vorhanden ist, so kann der Kranke noch einigermaassen sehen. Auf ähnliche Weise liess schon Beer die verschiedenen Formen entstehen. *b*) Die zweite, seltenere Art entsteht, nach Weller, meistens von unterdrücktem Kopfausschlage, entspinnt sich als heftige Entzündung der Cornea und Iris zugleich; es entstehen Synizesis, Synechia anterior, Anschwellung beider Häute, Trübung der Cornea, Aufbrechen derselben, Vorwärtsdrängen der Iris und Linse und so wiederum *St. conicum totale.* Hierbei hat der Mensch gar keine Licht-Perception.]

Verlauf. — Ueber der Ausbildung der Krankheit verstreichen Wochen und Monate. Am häufigsten erreicht sie nur eine gewisse Höhe, auf der sie stehen bleibt, oder sogar Rückschritte macht, indem die Cornea sich zusammenzieht, dünner und dichter, dadurch aber freilich meistens auch härter und undurchsichtiger, dunkeler wird. Dieselbe wird nun flechsenartig, der Sclerotica ähnlich, knorpel-, leder-, pergamentähnlich; hier und da sieht man auf ihr grosse Blutgefässe. So bleibt dann das Auge, oft beide, Zeitlebens und gestattet, wenn total, kaum die Wahrnehmung des Lichtschimmers, — Zuweilen geht das Staphylom, wegen beständiger Reizung durch Licht, Staub, die reibenden Augenlidränder und Wimpern in wiederholte Entzündungen und Vereiterungen über, die zum Aufbrechen der Hornhaut und zum Ausfliessen des Auges führen können. Wegen der solche Entzündungen begleitenden, sehr anhaltenden Empfindlichkeit und Schmerzen dient dann das Uebel dem Menschen sehr zur Qual. En- und Ektropion, Ophthalmo- und Blepharo-Blennorhoe, besonders des unteren Lides, Blepharospasmus, Thränenfluss vermehren diese noch. — Selten platzt nach anhaltenden, spannenden Schmerzen im Auge und Kopfe, welche dem Kranken Ruhe und Schlaf rauben,[1] zuletzt die Hornhaut (*Rhexis corneae*), wegen fortdauernder Zunahme eines hydropischen Zustandes, oft nachdem die Kranken über eine vorübergehende Besserung ihres Sehvermögens sich gefreut hatten, weil bei der zunehmenden Ausdehnung der Cornea dieselbe dünner wurde. Die Riss-Wunde schliesst sich dann zuweilen wieder, der Augapfel füllt sich abermals an, bricht dann von neuem auf. Häufig aufbrechende, mit vielen varicösen Gefässen versehene Staphylome arten zuweilen in einen Fleischklumpen aus, der in eine bösartige Entzündung und krebsähnliche Vereiterung übergehen kann. Thomson[2] sah auch Hornhautfisteln den *humor aqueus* fortdauernd entleeren.

Ursachen. — Am häufigsten sind heftige, mit Auflockerung verbundene, typhöse Augenentzündungen, an denen die Cornea vorzüglich Theil nimmt, heftige Blennorhöen an der Krankheit Schuld; vor allen andern war sonst die *O. variolosa* die Ursache; aber auch andere Contagien, Masern, seltener Scharlach können das Staphylom herbeiführen; oft hinterlässt die *O. aegyptiaca*, *bellica*, seltener die *O. neonatorum*, die *scrophulosa*, am seltensten die *O. traumatica* das Leiden. [Dass auch eine Augenentzündung des Fötus dasselbe bilden könne, lehrt eine Beobachtung Siebel's.[3]] Eine grosse Seltenheit ist ein, durch Mitleidenschaft entstandenes Staphylom am zweiten Auge, nachdem es sich am ersten Auge durch eine Stichwunde gebildet hatte.[4] Je jünger der Mensch ist, desto leichter entstehen Staphylome aus den genannten Entzündungen, weil die Cornea in diesen Jahren an und für sich lockerer ist.

Prognosis. — [Das *St. partiale* ist immer für das Sehvermögen viel günstiger, als das *totale*, denn wenn selbst die Pupille verschlossen sein sollte, so kann

1) Einmal beobachtete Chelius (Handbuch II. S. 379) bedeutende Lichtscheu des seit Jahren blinden Auges.]

2) S. Wardrop p. 106.

3) [Laut Sonnenmayer (Die Augenentzündung der Neugeborenen S. 332).]

4) Wardrop p. 110.

diese durch eine Operation ersetzt werden; auch ist ein solches Staphylom leichter zum Stillstehen zu bringen; indess kann es durch einen Stoss u. dgl. sich aufs Neue entzünden, und zum totalen werden. Der Kranke hat daher alle Ursache, das Auge zu schonen. Das *St. totale* bewirkt nicht allein stärkere, sondern ausgebildet auch incurabele Blindheit, und kann durch mechanische Verletzung leicht in heftige Entzündung, Exophthalmia, übergehen. Besonders schlecht ist die Prognosis, wenn das Staphylom sehr varicös ist, aufbricht, verschwärt, sich nicht wieder schliesst, sondern stark wuchert; selbst Abschneiden des Staphyloms kann dies zuweilen hervorbringen.]

Cur. — Gegen die beiden Haupt-Symptome der Krankheit, Hervortreibung und Verdunkelung können wir, wenn sie einmal ausgebildet sind, wenig wirksam sein, jene nur etwas mindern, diese noch weniger bessern. Darum ist Prophylaxis, und Unterdrückung des Uebels in seiner Entstehung die Hauptsache. Die, dasselbe leicht herbeiführende, ebenso die, das Staphylom etwa begleitende, Entzündung ist *lege artis* kräftig zu behandeln. Sieht man das Staphylom entstehen, ist es noch weich, so wende man zusammenziehende Mittel an: *Tinct. opii*, mit einem Pinsel aufgestrichen, besonders auf die Gegend des Ciliar-Ringes, auch verstärkt durch ein wenig *Balsamus vitae Hoffmanni pro usu interno*, durch meinen *Spiritus ophthalmicus* Arzneiformel 43, scheint das beste Mittel zu sein, auch *Alumen*, *Zinc. sulphur.*, *Lapis infernalis* gr. j—jj in *Aqua destillata* ℥ß[1]; kaltes Wasser, anhaltend gebraucht, wirken oft gut. — Gegen partielles Staphylom empfahl früher Beer besonders ℞. *Mell. despumat.* ℥ß, *Pulv. aeruginis*, *Ammon. muriat.*, *Alumin. usti* ßß gv—x, *Aloës socotrin*, gr. vjj *MS.* 2mal täglich mit einem Pinsel davon aufzudrücken; auch Schwefelsäure, Salpetersäure, Salzsäure hat man aufzupinseln empfohlen. Viele, besonders Richter, haben das *Butyrum antimonii* gerühmt, mit einem Pinsel aufzutragen, bis ein weisser Fleck entsteht, hierauf das Auge mit Milch wieder abzuwaschen, ehe man die Augenlider frei lässt, alle 2—3 Tage, oder sobald die erregte Entzündung verschwunden (Richter), zu wiederholen. Janin, Beer, Weller, Juengken u. A. empfehlen, es gegen *St. partiale*, mit längeren Zwischenräumen anzuwenden; allein für viele, namentlich empfindliche, varicöse Augen ist es zu reizend und man wende es dann ja nicht an; ferner wird bei fortgesetzter Anwendung die Cornea aufgeätzt und fliessen die Feuchtigkeiten aus; endlich erreicht man dadurch im günstigsten Falle nur eine geringe Abplattung. Bei ganz alten, harten Staphylomen könnte man das Mittel wohl gebrauchen, jedoch ist die Operation dann ein kürzeres Verfahren. Ich habe das Arzneimittel daher seit langer Zeit nie mehr angewandt. — [Spalten der Hornhaut, um dadurch Zusammenziehen derselben zu veranlassen Heuermann) erklärte schon Richter für meistens vergeblich; – wiederholte kleine Einstiche empfiehlt Wardrop zur Entleerung des *humor aqueus*, so lange noch Entzündung da ist,[2] Rosas, und

1) Delarue verbindet Betupfen mit Höllenstein und mässigen Druck; s. *Mémoire sur les bons effets des attouchements avec la pierre infern. dans le traitem. du staphyléme. Paris* 1823. 8.

2) Arth. Jacob (s. *Dublin Hospital Reports Vol. V.* 1831. (Gerson u. Julius' Magaz. 1831. Sept. Oct.) will dadurch die Zunahme verhuten.

mit ihm Chelius, bei *St. globosum partiale*, als die angehäufte, wässerige Feuchtigkeit entleerend, auch Versiegung eines Theiles ihrer Quellen und der Ernährungsgefässe bewirkend, Gleichgewicht zwischen Secretion und Resorption der Feuchtigkeit herstellend, dadurch das Uebel zur einfachen Synechie machend, das Sehen verbessernd, und jede weitere Gefahr vom Auge abwendend. Zu diesem Ende schneidet er wiederholt die Cornea an ihrem, der kranken Stelle entsprechenden, Rande ein. — Zuweilen wirkte auch die Operation der künstlichen Pupillenbildung vortheilhaft auf das Staphylom ein; es stand danach still, hellte sich auch wohl etwas auf. (Beer,[1] Roras, Heiberg,[2] Flarer). Wenn noch eine schleichende Entzündung, oder doch wenigstens noch thätiges Leben in der Cornea war, so entstand dieser gute Einfluss wohl durch Trennung und theilweise adhäsive Obliterationen der Gefässe des Orbiculus ciliaris, wesshalb von ihm aus die kranke Cornea nicht mehr übermässig ernährt ward, wenn aber die Entzündung in einem staphylomatösen Auge schon längst erloschen, das Staphylom nur als halb todtes Product zurückgeblieben, so wirkte die Operation als belebend, entzündend, Resorption des Ergossenen anfachend. Wenn aber auch die künstliche Pupillenbildung nicht so wohlthätig auf das Staphylom einwirkt, so ist sie dennoch bei jedem solchen partiellen Staphylome indicirt, welches zwar das Sehen verhindert, aber doch so viel hellen Raum übrig gelassen hat, dass durch ihn hindurch Licht eindringen kann, sobald nur, statt der verschlossenen, oder mit der Cornea verwachsenen, oder von dem verdunkelten Theile der Cornea verdeckten Pupille, eine künstliche hinter ihn gebracht wird, sobald ferner alle und jede Entzündung verschwunden ist, das Staphylom auch seit Monaten, Jahren nicht ferner sich veränderte, sobald endlich die Wahrnehmung des Lichtschimmers beweiset, dass die Retina noch thätig ist. Vgl. hierüber künstliche Pupillenbildung: Indicationen zur Wahl der verschiedenen Operations-Methoden, zweiter Fall.

Gegen das schon ausgebildete Staphylom hat man auch die Compression versucht. Woolhouse (s. Mauchart a. a. O.) schob goldene oder hörnerne, mit austrocknenden Salben bestrichene, Heister bleierne Schälchen zwischen Augenlider und Augapfel, um kleine Staphylome zusammenzudrücken. Plalner,[3] wandte ein eigenes Druck-Werkzeug auf das geschlossene Auge an, dessen Wirkung durch eine Schraube gemindert und verstärkt werden konnte; Mauchart band graduirte Compressen auf. Jede Compression ist nicht zu empfehlen; gegen alte Staphylome wirkt sie nichts, frische ertragen den Druck nicht lange, werden schmerzhaft, entzünden sich, vereitern. Kaltes Wasser, Eis wirken in letzteren Fällen besser.

[Ist keine Hoffnung da, ein Totalstaphylom aufzuhellen, so sind die Sklerektomie und die Keratoplastik, die einzigen Heilmethoden, welche vielleicht das Sehvermögen wieder herstellen können. S. hierüber *Obscuratio corneae* Cur. 10 u. 11.]

Ragt ein Staphylom sehr über die Augenlider hinaus, entzündet es sich daher oft, erregt es viele Schmerzen, entstellt es sehr, so giebt es, diesem ein Ende zu

1) a. a. O. S. 45.
2) *De coremorphosi. Christianiae* 1829.]
3) Einleitung in die Chirurgie Taf. VI. Fig. 13

machen, kein anderes Mittel, als durch eine Operation die Hervorragung wegzuschaffen. Für diesen Zweck hat man verschiedene Methoden angewandt:

1 Die Ligatur. — Celsus rieth, mit der Nadel einen doppelten Faden durch die Basis des Staphyloms hindurch zu ziehen und dann dasselbe mit 2 Schlingen zusammenzuschnüren; auch Fabricius ab Aquapendente verfuhr so, Aetius unterband die dünn gestielten, deren Spitze er dann über dem Bande abschnitt (Tetrabibl. III. c. 35., ein Verfahren, welches, nach Richter, für die hohlen, breit aufsitzenden Partialstaphylome passend ist, bloss um das Ausfliessen nach dem Abschneiden zu verhüten, daher auch der Faden nur so fest umzulegen sei, dass dadurch die Höhlung des Staphyloms geschlossen, nicht aber Eiterung bewirkt werde. Manche unterbanden kreuzweise: in England hat man auch in neuerer Zeit durch immer fester angezogene seidene Fäden ein Stück des Staphyloms fortgeschafft.[1] — Das Durchziehen von Fäden, [welches Pellier, Delarue, Velch anriethen,] möchte vielleicht verdienen, aufs Neue geprüft zu werden in denjenigen Fällen, wo man Wassersucht voraussetzen kann: wenn dies Verfahren nicht zu viel reizt, so könnte man wohl durch dasselbe eine adhäsive Entzündung erregen und der Wassersucht Gränzen setzen.

2 Der Schnitt. — *a* Abschneiden eines kleinen Stückes: α Von der Spitze des Staphyloms: Scarpa hat eine, schon von Celsus empfohlene, Methode wieder in Gang gebracht, nämlich ein linsengrosses Stück, 1½—2‴ weit von der Spitze entfernt, abzuschneiden. Dies Verfahren, welches auch das meinige ist, hat Vorzüge vor den übrigen. Ich steche mein, mit der Schneide nach unten gerichtetes, Staarmesser s. Fig. 26 etwas über der Mitte der Cornea von der Schläfenseite her ein und schiebe es, wie beim Hornhautschnitte behufs der Staar-Extraction in gerader Richtung durch die Cornea hindurch, so dass ich einen unteren Lappen von nur 3—4‴ im Durchmesser erhalte, ziehe nun denselben mit der Pincette sanft an und schneide ihn oben mit der Davielschen Scheere (s. Fig. 25 in einer Bogenlinie vollends ab. Vgl. wegen dieses Verfahrens das Genauere bei Extraction des Staares. (Scarpa u. A. schneiden auch die obere Hälfte mit dem umgedreheten Staarmesser ab; Richerand schneidet dagegen oberflächlich schichtweise so viel mit der Scheere fort, bis die Augenfeuchtigkeiten ausfliessen.) Auf diese Weise wird nur eine kleine Oeffnung gebildet, aus welcher die, meistens ganz klare Linse gewöhnlich gleich oder bald, zuweilen gar nicht herausfällt. Die Ränder der Oeffnung sinken, nach dem Ausfliessen, etwas zusammen, wodurch die Hervorragung noch ferner gemindert wird. Gleich nach der Operation sieht der Kranke, allein seine Freude dauert leider! nicht lange, denn so wie die Oeffnung sich schliesst, stellt sich auch die Blindheit wieder ein. Hiervon muss der Arzt den Kranken vorher unterrichten. Der sofort anzulegende Verband ist der einfache, in der Einleitung §. CXVI. angegebene. Mehrere Tage muss der Kranke auf dem Rücken liegen und jede Erschütterung vermeiden. Im Umfange der Oeffnung exfolirt zuweilen später noch ein kleiner Kreis, wenn derselbe sehr degenerirt war

1) S. meine Bibliothek f. Ophthalmologie Bd I. St. 1 S. 245.

und wird abgestossen. Dies hält die Heilung etwas auf, schadet aber weiter nichts. Binnen 3—4 Wochen wird die Oeffnung durch plastische Exsudation geschlossen. Anfangs entsteht eine feine, durchsichtige Haut: diese wird allmälig dicker, dunkeler zur Narbe.[1] Nach vollendeter Heilung und nachdem alle und jede Entzündung verschwunden, behält der Operirte entweder einen nicht übel aussehenden Rest des Augapfels oder kann er recht gut ein künstliches Auge tragen. Vgl. Atrophia oculi. — *β* Zur Seite des Staphyloms schnitt Monrenheim[2] ein kleines Stück aus, worauf, nach geschehener Vernarbung, der Augapfel verkleinert war und doch gefüllt blieb, indem die wässerige Feuchtigkeit wieder erzeugt wurde; — *γ*) Demours schnitt am unteren Theile eines nicht sehr bedeutenden Staphyloms halbkreisförmig ein, und nahm dann mit der Scheere nur etwas vom Rande dieses gebildeten Lappens fort. I. p. 324. — *δ* [Einen kleinen elliptischen Lappen entfernt Bonnefons[3] aus der Mitte, indem er mit einer Lancette daselbst 2 kleine, parallele, ohngefähr 1½‴ von einander entfernte Einstiche oder Einschnitte macht; mehreremals verrichtete er dies durch einen einzigen Stich mit 2 an einander gebundenen Lancetten und diese dann mit der Scheere so verlängert, dass sie zusammenstossen. Hierauf sinkt die Cornea schon etwas nieder. Ein auf das geschlossene Auge gelegtes Charpiebäuschchen befestigt B. durch eine, beide Augen bedeckende, Binde. Nach 2 - 4 Tagen, wo die Wunde schon geheilt ist, schneidet er weiter gegen den Umfang der Hornhaut hin ein zweites, später nöthigen Falls ein drittes, selbst ein viertes elliptisches Stück aus. Er rühmt dieser Operation nach: hinlängliche Verkleinerung, Vermeidung eines schlecht aussehenden Stumpfes, einmal sogar, bei einem Centralstaphylome, Verbesserung des Sehens, indem nun eine klare Stelle in die Mitte der Hornhaut gebracht wurde.] — *b* Abschneiden der ganzen Cornea, so weit die Degeneration reicht, welches Viele anrathen, z. B. Saint-Yves, Kortum, Beer, — dieser, bei zugleich vorhandenem Staphyloma scleroticae am Hornhautrande auch hinter diesem hinweg von der Sclerotica etwas abzuschneiden, — Weller, Juengken, Demours, [Chelius u. A.], ist nicht zu empfehlen. Dies Verfahren erregt unnöthige heftigere Schmerzen, stärkere Entzündung[4] und verkleinert den Augapfel so sehr, dass es dem Einsetzen eines künstlichen Auges hinderlich ist. Man hat sich zu diesem Zwecke sehr grosser Messer und der Hohlscheere bedient, Beer z. B. zuweilen eines breiteren, als sein Staar-

1) [Al. Clemens (*Monogr. tunicae corneae; Radius Script. ophth. minor. Vol. I. p.* 114.) berichtet, er habe in des Verfassers Klinik einmal nach dieser Operation das Loch durch eine, der Cornea ähnliche, nur etwas flachere, blaue Membran ausgefüllt gesehen.]

2) S. dessen Chirurg. Beobachtungen Bd II.

3) S. *Journal des connaissances médico-chirurgicales. 5me Année pag.* 55. (Schmidt's Jahrbücher 1839. Bd XXIV. p. 105.) u. *Gazette Médicale* 1837.]

4) Beer (Lehre v. d. Augenkrankhtn Bd. II S. 220.) sagt, wenn viele Varicosität dabei sei, besonders beim kegelförmigen, so stelle sich oft 2—6 Stunden nach der Operation eine schreckliche Scene dar, nämlich eine innere Blutung, welche die Chorioidea von der Sclerotica abtrenne, sie mit der Retina heraustreibe unter fürchterlichen Schmerzen, bis zu Convulsionen und mit fortdauernder Blutung, welche Zufälle aber sogleich aufhorten, wenn man den Klumpen abschneide, worauf dann der Augapfel bis auf einen kleinen Stumpf zusammenfalle. Auch andere Schriftsteller geben diese Schilderung. Ich habe dergleichen nie gesehen, weil ich den Schnitt nicht so gross mache.

messer,[1] Siebold eines noch breiteren, welches das Staphylom in einem Zuge abschneiden und die Scheere entbehrlich machen sollte,[2] Demours u. a. Franzosen eines Augenschneppers, dessen Klinge, nach einem, auf eine Feder angebrachten Drucke, vor einem, das Auge umgebenden und festhaltenden Ringe vorspringt und die Cornea in einem Male abschneidet.[3] Auch zum Fixiren des Augapfels haben Manche Vorkehrungen für nöthig erachtet: Beer fasste bei kleinen, besonders kegelförmigen Staphylomen und sehr unruhigen Augen die Spitze desselben mit einem Haken: [Chelius thut dies immer mit einer Hakenpincette: Pauli[4] fasst den Mittelpunkt mit einem Haken und trennt das Staphylom mit einem, von unten anfangenden Cirkelschnitte ab.] — *c*) Kreuzschnitt durch die Hornhaut, dann Abstutzen der Lappen-Ecken Woolhouse) oder gar Wegätzen derselben ist nicht zu empfehlen, da die Heilung dann langwierig ist, die Lappen manchmal wuchern und ein schlechter Stumpf zurückbleibt. — *d*) Kleinen Einschnitt und Druck rühmt Demours, als den Augapfel hinreichend verkleinernd, Exstirpation des Staphyloms und Einsetzen eines künstlichen Auges entbehrlich machend.

Ausser diesem wahren Hornhautstaphylome giebt es noch 4 andere Fehler, die man auch *staphyloma* genannt hat. Dies sind aber *Staphylomata spuria*, gar nicht einmal eigenthumliche und alleinige Leiden der Hornhaut.[5]

A. *Staphyloma iridis, Myiokephalon (Myocephalon*[6]*)* und *Myiokephalon racemosum*, das Irisstaphylom, der Fliegenkopf, das Mückenköpfchen. Franz. *Tête de mouche; Leukoma verrucosum s. nodosum,*[7] *Clavus, Hylon. Helos.*[8] der Nagelkopf. Franz. *Clou; Malum, Melon,*[9] das Apfelauge. Franz. *Pommette.)*

Abgebildet von Beer Lehre v. d. Augenkrankh. Thl II. Taf. I. Fig. 2—4. (Weller Taf. IV. Fig. 1.); von Demours Taf. XXXII. Fig. 2 u. 3. XXXIII. Fig. 2. LX. Fig. 2.

Das *Staphyloma iridis* ist nichts anderes, als ein Prolapsus iridis durch eine Oeffnung der Cornea hindurch, welcher mit den Rändern derselben verwachsen und überhäutet ist, so dass er einen Höcker auf der Cornea bildet. *Myiokephalon* hat man es genannt, wenn nur eine einzelne, rundliche, schwärzliche, oder bläuliche, einem Fliegenkopfe etwas ähnliche, Hervorragung da ist, *Clavus*, wenn sie grösser und platter, *Melon*, *Malum*, wenn sie noch grösser ist; *Myio-*

1) S. Loder's Journal Bd II St. 2. Taf. VI. Fig. 3.; Augenkrankh. Bd II Fig. 14. [(Blasius' Akiurg. Abbild. XVI. 50.)

2) Blasius XVI. 51.]

3) Dies Instrument ist der vergrosserte u. abgeänderte Guérin'sche Schnepper zum Hornhautschnitte bei Extractio cataractae. S. Demours Taf. LXIV. 2. XIV. 12. 13. [(Blasius XVI. 52.)

4) v. Ammon's Monatsschrift Bd I. H. 6.]

5) Mauchart stellte nicht weniger als 20 Arten und Varietaten des Staphyloms auf u. nannte *Staphyloma „vexatum nomen affectusque oculi difficilis ac intricatus."*

6) *Myiokephalon*, nicht *Myokephalon*, v. ἡ μυῖα, die Fliege, und τὸ κεφάλαιον, der Kopf.

7) So nennt es Benedict.]

8) Ἧλος, der Nagel.

9) Μῆλον, der Apfel. *Clavus, Melon, Malum, Helos, Hylon* sind veraltete, kleinliche Unterscheidungen.

kephalon racemosum dagegen, wenn mehrere neben einander liegende Löcher in der Cornea durch Geschwüre entstanden waren, durch welche eben so viele kleine Beutel der Iris Hervorragungen gebildet haben und so eine traubenförmige Gruppe von Mückenköpfchen darstellen. Anfangs nur mit einem dünnen Ueberzuge von plastischer Lymphe versehen und darum noch schwärzlich, werden alle diese Formen des verwachsenen Iris-Vorfalls, so wie das Exsudat dicker wird, blaugrau, oder schwarzgrau, oder bläulich, oder grau, oder weisslich. S. das Weitere bei *Prolapsus iridis.*

B. *Staphyloma corneae racemosum*, das trauben- (beer-) förmige Hornhautstaphylom.

Abgebildet von Beer Lehre der Augenkrankhten Taf. VI. Fig. 47.; Lehre v. d. Augenkrankhten Bd II. Fig. 1.)

Dies Uebel besteht aus hohlen Beeren, die theils Wasser, theils Blut enthalten, zuweilen einzelne Behälter bilden, zuweilen zusammenhängen, und wie eine Brombeere aussehen. Die ganze, durch sie gebildete, die Hornhautfläche überragende Geschwulst, hat eine schwärzliche Farbe. Zuletzt brechen die Beeren von selbst auf und schiesst aus den Hohlen empfindliches Fleisch hervor. Es ist nun offenbarer Krebs: das ganze Uebel war nur eine seltene Form, unter der dieser auftritt. — Frühzeitig muss die Geschwulst mit Messer und Scheere weggenommen werden: da die nachfolgende Blutung oft stark ist, so müssen *Styptica* bei der Hand sein; dann lege man Adstringentien auf, damit die Eiterung nicht zu viel vom Bulbus zerstöre. Jedoch ist die Prognosis schlecht. S. übrigens *Cancer oculi.*

C. *Staphyloma corneae sphaericum pellucidum*, das runde durchsichtige Hornhautstaphylom.

Eine gleichmässig ausgedehnte, kugelförmige, (nicht kegelförmige, wie bei Hyperkeratosis), durchsichtige, (nicht, wie bei dem wahren Hornhautstaphylome, dunkele,) Cornea hat man wohl *St. corneae pellucidum sphaericum* genannt. Dies ist aber nichts weiter, als die Wirkung einer übermässigen Menge von wässeriger Feuchtigkeit, *Hydrophthalmos anterior.* Die sich hier anschliessende angeborene oder erworbene zu grosse Convexität, mit zu geringer Convexität der Hornhaut verbunden, bewirkt durch eine zu grosse oder zu geringe Menge von *humor aqueus*, ist ein häufiger Grund der Kurzsichtigkeit und Weitsichtigkeit. S. hierüber *Myopia* und *Presbyopia.*

D. *Staphyloma corneae conicum pellucidum*

ist eine eigenthümliche Krankheit der Hornhaut. S. *Hyperkeratosis.* [1]

1) Burgmann *(Diss. epistolica ad Heistcrum de singulari tunicarum utriusque oculi expansione in fure suspenso post mortem secuta. Rostochii* 1729. 4. *Rec. in Haller Disp. chirurg. select. T. I. p.* 253*)* hat eine Hervorragung der Cornea beider Augen beschrieben, die er bei einem Erhängten gefunden hatte. Beide Corneae waren schwarz, so hart, dass sie wie Horner aussahen, und ragten bis zum Munde herab. Hierüber haben sich die Gelehrten die Köpfe zer-

VI. *Hyperkeratosis. Staphyloma conicum corneae pellucidum. (Ochlodes. Keratoconus.*[1]) die Hyperkeratosis, das durchsichtige kegelförmige Hornhautstaphylom. Franz. *Cornée conique, Staphylôme transparent de la cornée;* Engl. *Conical formed cornea, Sugar-loof cornea.*

Schriften.

J. Taylor In dessen *Nova nosographia ophthalmica. Hamb. et Lips.* 1766. *pag.* 21.

Léveillé In dessen Uebersetzung Scarpa's: *Traité sur les maladies des yeux. T. II. p.* 179. in's Deutsche übers. v. Martens. Thl II. S. 183 Note.

J. Ware In dessen Chirurg. Beobachtungen über das Auge, übers. von Runde. S. 61

Arth. Edmonstone In dessen *Treatise on the varieties and consequences of ophthalmia. Edinburgh* 1806. *pag* 184.

J. Wardrop In dessen *Essais on Morbid Anatomy of the Eye Vol. I. pag.* 117

Robert Lyall In *Edinburgh Medical and Surgical Journal* 1811.

Robertus Lyall *Diss. De staphylomate pellucido conico. Petrop.* 1816. 8.

Sir W. Adams Im *Journal of sciences and arts. Lond.* 1817. *No.* 4.

Demours In dessen *Traité des maladies des yeux. T. I. pag.* 316.

K. Himly In dessen Bibliothek für Ophthalmologie Bd I. St. 2. S. 345. (Auszüge aus obigen Schriften und Bemerkungen darüber.)

Radius In v Graefe und v Walther's Journal 1823 Bd VII. S 570

Elwert In Rust's Magazin 1829 Bd XXXI. S. 79.

v. Ammon In Oken's Isis 1828 Bd XXI H. 5 u. 6. S 548. In Hecker's Annalen 1829. Jan. S. 86. In seiner Zeitschrift Bd I. H. 1. S. 122.

Schoen In Rust's Magazin Bd XXIV. S. 136. In seiner Patholog. Anatomie d Auges S. 101.

Rosas In den Med. Jahrb. d. österr. Staates Bd XI. S. 162.

C. Schmidt (M. Jaeger) Inaug. Diss Ueber die Hyperkeratosis. Erlangen 1830 8. (v Ammon's Zeitschrift Bd I. H. 4. S. 544.

G. C. Wimmer *Diss. De hyperkeratosi. Lips.* 1831. (in v. Ammon's Zeitschrift Bd II. H. 4. S. 439.)

Gescheidt In v. Ammon's Zeitschrift a. a. O.

Heyfelder Ebendaselbst Bd IV H. 1. S. 189.

B. Seiler Ebendaselbst S. 207. und in seinen Bildungsfehlern des Auges S. 40.

S. auch die neuesten Schriften bei *Staphyloma corneae.*

Abgebildet von Wardrop: Demours Taf. LVII. Fig. 1.; Taylor: Gescheidt: v Ammon Klin. Darstell. Thl I. Taf III. Fig. 13—21.

Symptome. — Die Cornea bekommt allmählig eine kegel-zuckerhutförmige Gestalt: ihre, zuweilen abgestumpfte, Spitze liegt meistens in der Mitte, ist am deutlichsten bei Betrachtung von der Seite sichtbar, fast aber oft nur einige Linien weit vor und kann dann leicht unbeachtet bleiben; selten wird der Kegel so gross, dass er die Augenlider überragt, was der Herausgeber z. B. bei einem Kranken in W. Lawrence's Klinik zu London sah, dass die Cornea in der Mitte,

brochen. Richter (Anfangsg III. 155.) hielt widernatürliche Ausdehnung der Cornea. Brandis (Pathologie S 250.) Congestion nach dem Kopfe durch das Erlangen für die Ursache, gegen welches letztere Blumenbach (in Abhandl. d. physikal med. Societät zu Erlangen 1810. Bd I S. 471.) ein anderes, von ihm später beobachtetes Beispiel bei einem Enthaupteten anführt, dessen Kopf auf einem Pfahle gesteckt hatte. Heinlein (ebendaselbst) erklärte auch Blumenbach's Fall durch Ausdehnung der Hornhaut nach dem Tode: v. Ammon (Zeitschrift Bd I. S 412.) glaubt, dies Phänomen sei durch eine starke Ausdehnung der Conjunctiva entstanden. Die richtige Erklärung ist wohl die des Göttinger Scharfrichters: „Die Raben hauen dies Staphylom fabricirt."

[1]) *Hyperkeratosis.* von ὑπερ, über (übermässig) und κερας, das Horn. von mir zuerst so benannt (a. a. O.). *Staphyloma pellucidum conicum* von Syall. *Ochlodes* von Taylor. *Keratoconus* von v. Ammon

(nicht im ganzen Umfange, wie bei Hydrops oculi,) eine runde, halbkugelförmige Hervorragung bildet, ist ebenfalls selten beobachtet worden, Wimmer, Juengken's *Staphyloma pellucidum sphaericum*).] Die Cornea ist und bleibt völlig klar; nur sehr selten wird die äusserste Spitze allmählig trübe wegen Reibung der Augenlider. Weil eine so gestaltete Hornhaut nicht sämmtliche Lichtstrahlen hindurchtreten lässt, einen Theil derselben reflectirt, so funkelt sie krystallähnlich, hat oft, von vorn betrachtet, einen opalisirenden oder feurigen Schein, sieht aus, als läge in ihrer Mitte ein Krystalltropfen, eine helle Perle, und können die inneren Theile durch sie hindurch nicht deutlich erkannt werden. Wegen Zunahme der Wölbung wird der Kranke allmählig immer kurzsichtiger, so sehr, dass er ohne Hohlgläser kleine Objekte nur in der Entfernung zweier Zolle und etwas darüber erkennen kann, ihm dieselben trübe, neblicht, wie dem Nicht-Weitsichtigen die Objekte durch eine stark convexe Brille, erscheinen (Adams); er später sogar nur von der Seite nahe Objekte sehen kann, ferne vergrössert sieht (Lyall), grosse genau nicht einmal in der Erfernung einiger Fusse. Da er also fast blind ist, und ein Unkundiger dem Auge nichts ansieht, so kann dasselbe wohl für amblyopisch gehalten werden. Zuweilen sieht der Kranke verworren, [besonders in hellem Lichte, ferne Gegenstände, und wenn die Spitze verdunkelt ist,] zuweilen farbig, regenbogenfarbig, zuweilen doppelt, 3 bis 6fach — [einmal 50 bis 60fach eine Lichtflamme (Chelius).] Brewster (bei Wardrop) leitet sowohl diese Polyopie, als auch die Reflexion des Lichtes von einer grossen Menge mikroskopisch kleiner, sphärischer Erhabenheiten und Eindrücke her, die vorhanden sein müssten, weil ein 15″ weit vor der Cornea gehaltenes Licht sich vielmals in verschiedenen Gestalten und Grössen abspiegelte. Allein man hat solche polyedrische Gestalt nicht auffinden können. Mir scheint die öfters, freilich nur an Lebenden, beobachtete, bedeutendere Dicke, Dichtigkeit, darum geringere Durchsichtigkeit der Spitze des Kegels (Adams, Léveillé u. A.) die Adams mit der eines Krystalls verglich, berücksichtigt werden zu müssen. Wenn man kleine Objekte, z. B. eine kleine schwarze Linie auf weissem Grunde, noch besser eine weisse auf schwarzem, durch ein Glas betrachtet, auf dessen Mitte ein kleiner, schwarzer Punkt ist, oder wenn ein mit kleinem Central-Leukome der Hornhaut Behafteter nahe Objekte ansieht, so erscheinen sie in zwei Hälften getheilt. Je mehr sich nun die Oberfläche der Hornhaut erhebt, desto grösser wird ein solcher Einfluss des Mangels an Durchsichtigkeit der Spitze auf das mehrfache Erscheinen der Objecte sein. Auch durch Inflection des Lichtes an der Grenze der verdunkelten Stelle mögen sich verdunkelte und vervielfachte Bilder wohl erklären lassen, endlich auch durch die verschiedene Brechkraft der dickeren und dichteren Spitze und des dünneren durch Krankheit wenig veränderten Umfanges der Hornhaut. Keine Polyopie zeigt sich dann, wenn die Spitze nicht verdickt, nicht verdichtet, sondern dünner ist.[1] Die erste anatomische Untersuchung M. Jaeger's zeigte einen mittleren verdünnten

1) [Eine weitere Auseinandersetzung hat der Verfasser a. a. O. gegeben, woher der Herausgeber auch jene optischen Erklärungen hierher übertrug.

Hornhautkegel, umgeben von einem verdickten Ringe; das mittlere Drittheil der Hornhaut war dreimal dünner, als gewöhnlich, wie Briefpapier; die mittleren Lamellen der beiden äusseren Drittheile waren bedeutend verdickt, ihre äussersten und innersten nicht, die mittlere Substanz zeigte sich homogen. An der Oberfläche verlief die Verdickung allmählig in die Verdünnung, so dass die letztere den Durchmesser einer mässig erweiterten Pupille hatte. Auch am anderen Auge zeigte sich fast dasselbe Verhalten. [Walker[1]) fand nach dem Tode den hevorragenden Theil der Cornea bedeutend verdünnt.] In diesen Fällen näherte sich also das Wesen der Krankheit zum Theil der Keratokele. Gewiss waltet aber noch viele Verwechselung ob.

Die anderen Theile des Auges sind normal. [In einzelnen Fällen dabei beobachtete Cataracta, Amaurosis, Pannus, Blutgefässe in der Iris u. a. sind zufällige, unwesentliche Complicationen.] Die Krankheit entwickelt sich langsam binnen Monaten, Jahren; [Travers will sie binnen wenigen Wochen sich ausbilden gesehen haben.] Auf einem gewissen Punkte bleibt sie stehen; niemals bricht die Cornea von selbst auf.

Die Hyperkeratosis ist eine seltene Krankheit, welche bald nur an einem, bald an beiden Augen vorgekommen ist. Ert in neuerer Zeit wird sie genauer beachtet. Obwohl ihrer schon Taylor erwähnte und Léveillé, Ware und Edmonstone sie kurz beschrieben, so ward doch erst von Wardrop die Aufmerksamkeit besonders auf sie geleitet. Man hat aber oft die Krankheit so beschrieben, dass man an der Richtigkeit der Benennung zweifeln muss, namentlich wenn die Cornea als nicht durchsichtig, als gefleckt geschildert wird.

Das Wesen derselben ist noch nicht deutlich erkannt: es bedarf zur Aufhellung des noch darüber schwebenden Dunkels fernerer anatomischer Untersuchungen. Für *Hydrophthalmos* erklärt die Krankheit Lyall, der bei Paracentesis corneae ungewöhnlich viel wässerige Feuchtigkeit ausfliessen sah, ferner v. Walther, Meckel, Chelius u. A.] Danach müsste aber jeder Hydrops anterior oculi ein *St. conicum* bilden; [denn die, als Ursache dieser Verschiedenheit angegebene Dünne des Mittelpunktes der normalen Cornea würde ja bei jedem Hydrophthalmos Einfluss haben müssen, und Schwächung der Cornea an einer Stelle durch ein Geschwür kommt bei wirklicher Hyperkeratosis nicht vor.] Auch spricht der unveränderte, nicht erweiterte Stand der Pupille dagegen.[2]) [Ferner ist bei Hydrophthalmos die ganze Cornea gleichmässig verdünnt, hier aber, wenn Verdünnung Statt findet, nach Jaeger und Walker, ungleichmässig, dabei auch verdickt (Jaeger); Hydrophthalmos entsteht schneller, wölbt die Cornea viel bedeutender, bewirkt zuweilen endlich Platzen derselben, hier aber niemals, wenn nicht mechanische Gewalt hinzukommt (Wardrop); Hydrophthalmos ist oft von Varicosität begleitet, Hyperkeratosis nicht; er hat nicht den eigenen Crystallglanz der letzteren, wohl aber zuweilen etwas, dem Opalisiren desselben Aehnliches: der Kranke empfindet beim Bewegen des hydropischen Auges ein Gefühl von Spannung, oft

1) S. dessen *Principles of ophthalmic surgery. London* 1831. *pag.* 80.

2) Heyfelder schildert die Iris an der Cornea anliegend; Chelius die Pupille etwas erweitert, aber beweglich.

von stetem Drucke, hier nicht; das hydropische Auge sieht nicht doppelt oder vielfach, wird gewöhnlich später durchgängig trübe, ist bei gleichem Grade der Ausdehnung nicht immer so kurzsichtig; endlich ist bei ihm nicht bloss die Cornea vergrössert, sondern, je nachdem der Hydrops sich auf die Augenkammern beschränkt, die ganze vordere Hälfte des Augapfels, und je nachdem auch der Glaskörper Theil nimmt, das ganze Auge, wobei denn sehr selten eine kegelförmige Cornea vorkommen kann (s. Grellois bei Hydrops oculi anterior), hier aber ist die Cornea allein ausgedehnt und conisch. Dass Lyall, Jaeger u. A. bei Punctio corneae viel Wasser ausfliessen sahen, ist kein Beweis für Hydrops, denn der *humor aqueus* kann eben so gut Folge der Ausdehnung sein, da eine solche nothwendig Ausfüllung des erweiterten Raumes nach sich ziehen muss, da nie ein *Vacuum* entsteht.] — Für Hypertrophie, Wucherung der Cornea ohne Vermehrung der wässerigen Feuchtigkeit erklärt die Krankheit Adams. Eine Vergleichung der Beobachtungen scheint allerdings Verdickung darzuthun, so auch Jaeger's anatomische Untersuchung. [Fabini, v. Ammon, Juengken, Radius[1]) stimmen auch dafür, letzterer theils wegen der, besonders dann deutlichen, hornartigen Verdickung, wenn die Spitze der Cornea trübe geworden ist, theils weil ein seitlicher Einschnitt die Cornea beträchtlich dicker und den *humor aqueus* eher vermindert als vermehrt zeigt. — Für Wucherung und Hydrops, wegen Anhäufung von Wasser sowohl in der Augenkammer, als auch zwischen den Lamellen der Hornhaut halten sie Beck und Rau. Den angebornen Fehler erklärt auch Seiler für Hydrops anterior nebst Wucherung und Verdunkelung der Hornhaut, indem die letztere aus dem ersteren hervorgehe, sobald derselbe still steht. Jedenfalls würde blosse Wucherung nicht eine trichterförmige Gestalt der ganzen Cornea hervorbringen. — Für Folge irgend eines Absorptionsprocesses, wesshalb die Mitte der Cornea dem Drucke der wässerigen Feuchtigkeit weiche, hält den Fehler Walker. — Für eine Erweichung der Cornea, *Keratomalacia)*, besonders ihrer Mitte, hält der Herausgeber denselben. Wegen dieser kann die Cornea nicht widerstehen, wird sie vorgetrieben und zwar, da der Druck der Augen-Muskeln ringsum mitwirkt, nothwendig in der Mttte am meisten, also kegelförmig, und verdünnt, die Augenkammer also und damit auch die Menge ihres Inhaltes vergrössert, ohne dass darum ein Hydrops da ist. Nachdem Erweichung und Ausdehnung der Cornea einen gewissen Grad erreicht haben, stehen sie still, zuweilen weil der Druck der wässerigen Feuchtigkeit durch Reizung eine Uebernährung hervorruft, von welcher im Mittelpunkte, dem am dünnsten gewesenen Theile, noch nicht vollendeter, Jaeger's anatomische Untersuchung zeugt und die mit der Verdickung der Scheidenhaut durch Hydrocele zu vergleichen ist.

Ursachen. — Praedisposition scheinen die englische und die französische Nation mehr zu haben, als die deutsche,[2]) ferner das weibliche Geschlecht, das Al-

1) S. W. Walther, M. Jaeger und Radius Handwörterbuch der Chirurgie u. Augenheilkunde. Bd III.

2) Radius glaubt, bei den Engländern seien die Gewohnheit, stundenlang in's Kaminfeuer zu sehen, u. grobe Diätfehler an der Häufigkeit Schuld. Demours sen. u. jun. wollen den Fehler mehr als hundert Mal in Frankreich gesehen haben.

ter dagegen nicht, wenn gleich Phipps und nach ihm Andere die Pubertätszeit beschuldigen; denn der Fehler ist in allen Lebensjahren bis zum siebzigsten vorgekommen, sogar angeboren. Seiler, Gescheidt bei einem zweimonatlichen Fötus, zuweilen in Gesellschaft anderer Bildungsfehler, wie der Amaurosis, der Cataracta (nach v. Ammon in geringem Grade nicht selten, Schoen, M. Jaeger, Wimmer einer eigenthümlichen Form des Schädels, nämlich eines Spitzkopfes v. Ammon), den auch viele Engländer haben, oder eines flachen Vorder-, starken Hinterkopfes (Wimmer.) [Als Gelegenheits-Ursachen werden angesehen Entzündung der Conjunctiva corneae von Fr. Jaeger,[1] weil er 4mal die Krankheit mit einer Trübung der Cornea entstehen sah, Keratitis von Fabini dann, wenn die Spitze grau ist, während er abnormen Glanz der Cornea für Zeichen angeborner Wucherung derselben hält, alle Schädlichkeiten, welche Congestion, Reizung gefässhäutiger Gebilde, Vermehrung der Secretion der wässerigen Feuchtigkeit veranlassen, von Chelius, - heftiges Athmen, Schreien während der Wehen von Rawling, Keuchhusten von Heyfelder, — *O. menstrualis, arthritica* und heftige Augenblennorrhöen von Juengken, — Scrofeln von Radius, v. Ammon bildet ab durch chronische Entzündung entstandene mit einiger Trübung, durch anhaltende *O. scrofulosa* mit Blepharospasmus hervorgebrachte; Rob. Hull sah den Fehler bei einem Knaben entstehen, der lange an Scleritis gelitten.]

Prognosis. — Die meisten Beobachter halten das Uebel für unheilbar. Die günstigste Prognosis stellt Juengken dem aus Fehlern der Menstruation bei jungen Frauenzimmern hervorgegangenen. Auf Erkrankung des einen Auges folgt oft die des anderen.

Cur. — Die von mehreren Engländern, auch von Fr. Jaeger, v. Ammon, Rau u. A. vorgenommene *Punctio corneae* half nichts, oder wenig; [Juengken lobt sie als ein Mittel, welches die Wirksamkeit der anderen erhöhet; Chelius empfiehlt, sie viele Wochen fast täglich zu machen, bis die natürliche Wölbung erlangt sei, so auch Wardrop, Rosas u. A. Das Verfahren s. bei Augenentzündungen, Allg. Betrachtungen, Cur 13 und bei Entzündung der Descemet'schen Haut. Daneben soll man, je nach der wahrscheinlichen Ursache, Antirheumatica, Antarthritica, Antiscrofulosa, wiederholte Purganzen, Vesicantien im Nacken und hinter den Ohren, Salivation, Einreibungen grauer Quecksilbersalbe um die Augen herum, Betupfen der Cornea mit Höllenstein, nach der Entleerung der wässerigen Feuchtigkeit kalte Umschläge anwenden.] Ware empfahl 3–4mal täglich einige Tropfen eines starken Taback-Infusum, Gibson und Lyall Auflösung des *Alumen* in einem *Decoctum quercus, chinae* einzutropfeln, wodurch sie zwar dem Uebel Einhalt thaten, es aber nicht völlig tilgten. [Travers Eisen und Arsenik, kalte Augenbäder, Blasenpflaster, als von ihm mit Erfolg angewandte Mittel. Gegen Hyperkeratosis, durch *plethora abdominalis*, Congestion, rheumatisch-arthritisches Leiden und unterdrückte Fusschweisse entstanden, wandte Elwert Salivation durch Sublimat und Herstellung

1) Laut Thuns in v. Ammon's Zeitschrift Bd. V. S. 254.

2) *Cursory Notes on the morbid eye. Lond.* 1840.

der Fussschweisse durch Gehen mit gutem Erfolge an. — Die von Menstruationsfehlern herbeigeführte Krankheit heilte Juengken mehrmals durch Regulirung der Menses und kalte Umschläge. — Bedeutende Besserung erreichte Chelius bei einem 20jährigen Mädchen, dessen Leiden keiner bestimmten Ursache zugeschrieben werden konnte, durch ein Setaceum im Nacken, wiederholte Abführung, anhaltenden Gebrauch der *Spongia usta* und der *Digitalis*, Einreibungen der Jodsalbe. — Eine von Faris[1] mit Glück vorgenommene *Excisio corneae*, welche am liegenden Kranken und möglichst nahe dem Hornhautrande gemacht werden muss, verdient fernere Prüfung. Die Spitze eines zweischneidigen Keratoms senkt er von oben nach unten und von innen nach aussen in die Peripherie der Cornea so tief ein, dass dadurch ein 2 Zoll langer Einstich entsteht. Ein 2ter, nach unten und aussen gerichteter, stösst auf jenen ersten. Beide bilden so einen Vförmigen Lappen, dessen Spitze er nun mit der Scheere abschneidet. Nach 8 Tagen, binnen welchen der Kranke mit zugeklebten Augen in einem dunkelen Zimmer sich aufhält, ist die Wunde geheilt und die Cornea flacher geworden. Diese Operation wiederholte er an demselben Auge 3mal: nach 2 Monaten war die Cornea bedeutend platter und das völlig verlorene Sehvermögen so wieder hergestellt, dass der Kranke mit etwas concaven Gläsern sehr kleine Gegenstände erkennen konnte. Auch die, bei Leukoma erwähnte, Excision eines Hornhautstückes durch Dieffenbach muss bei einem so bedeutenden Grade des Uebels zu einem ähnlichen Verfahren auffordern. Tyrrell[2] unternahm 7—8mal mit glücklichem Erfolge zur Verbesserung des Sehvermögens die Verziehung der Pupille nach unten und aussen, schnitt auch wohl den künstlichen Prolapsus iridis vor der Cornea ab. — Der grossen Kurzsichtigkeit mehrerer Kranken half Adams ab durch Zerstückelung der Linse. Eine schöne Idee! Die Operirten konnten wegen der bedeutend convexen Cornea ohne Staarbrille gut sehen. Will man nicht die Staaroperation machen, so muss man Hohlgläser tragen lassen, nach Lyall von No. 4—16. [Rob. Hull empfiehlt ein Doppelglas, bestehend aus einem vorderen biconvexen, einem hinteren, kleineren, biconcaven.]

VII. *Atonia corneae*. die Erschlaffung der Cornea.

Symptome. — Rosas[3] schildert unter diesem Namen eine stumpfkegelförmige, schlaffe Hervortreibung, am häufigsten der Mitte, zuweilen einer Seitengegend der Cornea, welche ein mattes, glanzloses, gefleckles, höchstens nur an der erhabensten Stelle ein reines Ansehen hat, an dieser verdünnt ist, und nach der Verschiedenheit der Bewegungen des Auges ihre Form ändert. Die vordere Hälfte des Augapfels fühlt sich weich an; die vordere Augenkammer ist vergrössert, das Sehvermögen geschwächt und nur in der Nähe gestattet. — Ein Opalisiren der

1) S. *Memoriale della medicina contemporanea* (Neumeister's Allg. Repertorium d. medic. Journalistik. 1840. April S. 149.)

2) *On the diseases of the eye. London* 1840. *Vol. I. p.* 275.

3) S. dessen Handbuch Bd II. S. 733. Vergl. Salzburger Med. Zeitung 1819. No. 98. S. 314.

Hornhaut, wegen allgemeiner Schlaffheit und Auflockerung derselben ohne Entzündung beobachtete der Verfasser. S. Einleitung §. XXII, 1. S. 28.

Ursachen. — Augenblickliche starke oder anhaltende Anstrengung der Sehkraft an kleinen, weissen, glänzenden Objecten, Heben einer schweren Last, heftiger Husten, anhaltendes Erbrechen, schwere Geburt, langwierige Blennorhoe des Auges, Missbrauch erweichender Brei-Umschläge sind, nach Rosas, die Ursachen; manchmal soll Bersten, theilweise Zerstörung der innersten Lamellen der Hornhaut Schuld sein. — Der Herausgeber ist der Ansicht, dass schwerlich alle diese Ursachen allein eine so bedeutende Veränderung der Elasticität werden bewirken können. Es wird ihnen immer eine Erweichung der Cornea (*Keratomalacia*) vorausgehen müssen. Wo nicht, wie häufig müsste dann, bei der Häufigkeit jener Veranlassungen, die Krankheit sein! Es scheint diese Atonie eine zweite Form, die Hyperkeratosis die erste einer eigenthümlichen, nicht entzündlichen, auch nicht mit einer Kachexie, wie Markschwamm, s. Carron du Villards's Fall bei *F. medull. oc.*) in Verbindung stehenden, Keratomalacie zu sein, deren Wesen in einer Lockerung des Zusammenhanges ihrer Lamellen besteht, wobei aber, wegen Abwesenheit von Entzündung und Cachexie, die Cornea fast oder völlig ihre Durchsichtigkeit behält, ein characteristisches Zeichen, wodurch sich der Anfang dieser Malacie von dem Anfange des eigentlichen Hornhautstaphylomes unterscheidet.

Prognosis. — Sich selbst überlassen bleibt das Uebel oft zeitlebens unverändert. Unter günstigen Einflüssen und besonders bei einer zweckmässigen Heilmethode weicht es, nach Rosas, nicht selten grossentheils.

Cur. — Rosas räth an Verkleben beider Augen, nebst mässig comprimirendem Verbande, Auflösung des Alauns zu 2—6 Granen in destillirtem Wasser, mit 6—15 Tropfen *Spirit. vini rectific.* oder Aufguss frischer Tabacksblätter, in hartnäckigeren Fällen eine Salbe aus *Mercur. praecip. alb.* gr. jv—vj, *Tutia, Bolus* āā gr. jj—jv, *Butyr. insuls.* oder *cacao* 5jj, 2mal täglich eine Linse gross auf die Cornea zu streichen, Einreibungen von kölnischem Wasser, *Spirit. lavendul., anthos, aromaticus* u. dgl., bei allgemeiner Schwäche *Roborantia.* Punction der Hornhaut fand er nutzlos, glaubt aber, die Zerstückelung der Linse dürfe durch Reizung gut wirken. v. Castella [1] heilte ein „*Staphyloma corneae per dilatationem*" in Folge scrofulöser Ophthalmie bei einem chlorotischen Mädchen durch weiche Charpietampons, Adstringentia, den inneren Gebrauch der Eisenmittel und bitteren Mandeln.]

VIII. *Rhytidosis*, [2] *Subsidentia s. Corrugatio corneae*, die Eingefallenheit, Verschrumpfung der Cornea.

So nennt man ein, den oben betrachteten entgegengesetztes, Leiden, nämlich Runzelung, Einsinken und mattes Aussehen der Cornea. Dasselbe ist oft Folge zu geringer Anspannung und Ausdehnung der Hornhaut und diese kann wiederum ihren Grund haben: 1) entweder darin, dass das Auge zu wenig Flüssigkeit ent-

1) S. v. Pommer's Schweizerische Zeitschrift f. Natur- u. Heilkunde Bd III. 1838. H. 2.]

2) Ῥυτίδωσις, das Runzeln.

hält, wässerige oder gläserne verloren ging, oder 2) in mangelnder Compression des Auges durch die Augenmuskeln, z. B. bei eintretender Ohnmacht, bei Sterbenden, bei welchen letzteren aber auch mangelnde Secretion, selbst Verdunsten der wässerigen Feuchtigkeit durch die absterbende Cornea hindurch die Schuld mittragen mag. Dies sind also keine eigenthümlichen krankhaften Zustände.

Allein die Hornhaut kann auch wirklich schwinden, atrophisch werden. Selten wird sie für sich allein zu dünn, welk, runzlicht und vereitert sie dann wohl zuletzt; häufiger schwindet sie in Gesellschaft der übrigen Theile des Augapfels, bei *Atrophia oculi*.

IX. *Ossificatio et Lithiasis corneae*, die Verknöcherung und die Versteinerung der Cornea.

[Verhärtung der Cornea kann symptomatisch entstehen durch Entzündung und Ergiessung plastischer Lymphe zwischen den Lamellen derselben, als eine Art des Leukoma und der Macula corneae, ferner in einem späten Stadium des Hornhautstaphyloms, sie ist endlich selten angeboren. Von allem diesem war schon bei *Obscuratio*, bei *Staphyloma*, bei *Chondroma conjunctivae* Ryba's Fälle) die Rede. Sie kann auch durch das Alter herbeigeführt werden: s. *Arcus senilis* bei *Obscuratio corneae*. An sie schliesst sich die Verknöcherung derselben: Walter[1] fand zwischen den Lamellen der Hornhaut eines 60jährigen Mannes ein, 3‴ langes, 2‴ breites, 2 Gran wiegendes Knochenstück, Chelius[2] nicht selten phosphorsauren Kalk zwischen den leukomatösen Lamellen der Hornhaut alter Leute, Menot bei einem Alten sogar die ganze Cornea verknöchert.[3] Aber nicht allein das hohe Alter, sondern auch hartnäckige Augenentzündungen und mit ihr verbundene Verdunkelungen der Hornhaut führen selten Ablagerung von Knochenschüppchen mit sich. Wardrop gewann durch Maceration aus einer leukomatösen Hornhaut ein ovales, 2 Gran schweres Knochenstück; auch zwischen Chorioidea und Retina sass ein solches; d'Arcet[4] fand ein linsengrosses Knochenstück in der Mitte der Cornea, umgeben von einem undurchsichtigen Kreise und durch die ganze Dicke der Hornhaut hindurchgehend bei einem Manne, der viele Jahre an *O. aegyptiaca* gelitten hatte.

Steinbildung beobachtete v. Ammon[5] auf der staphylomatösen Hornhaut eines rhachitischen Knaben, der seit 3 Jahren an Augenentzündungen gelitten hatte.

Wegen Ursachen vgl. *Ossificatio bulbi oculi* und *membranae humoris aquei*, wegen Wirkung und Cur der Verknöcherung die *Obscuratio corneae*.]

X. *Mortificatio corneae*, der Brand der Cornea.

Nach Sanders kommt ein *Sphacelus* der Hornhaut bei alten und schwachen Leuten selten vor; bei sehr geringer Störung des Auges wird die Hornhaut trübe, verliert ihren Glanz, wird, wie ein todtes Auge, mit einer Art von Schleim bedeckt

1) Anatomisches Museum Bd I. No. 275.
2) Ueber die durchsichtige Hornhaut S. 50.
3) S. *Bibliothèque médicale* 1827. *Mai.*
4) *Journal hebdomadaire de Médecine. Paris* 1829. *No.* 51.
5) [S. Hecker's Liter. Annalen 1829. Jan. S. 87.]

und geht in Auflösung über. Auch bei Cholera-Kranken hat man selten die Hornhaut brandig werden gesehen. — Gangrän derselben, wobei sie weiss wird, an der Peripherie in einem ganzen Stücke, häufiger in einzelnen Lamellen schichtweise sich ablöset und aufblättert, bis auf ihr ein *Ulcus corneae penetrans* entsteht, kommt am häufigsten bei *O. gonorrhoïca* und *neonatorum* vor, also besonders bei solchen Entzündungen, die mit bedeutender Blennorrhoe und Auflockerung der Conjunctiva verbunden sind. Vermuthlich wirkt mit die ätzende Beschaffenheit des Schleims. Das Weitere s. bei den genannten Augenentzündungen. — Was sonst noch manche Schriftsteller Brand nennen, ist Auflockerung, Erweichung und Verjauchung bei Entzündung der Cornea.]

XI. *Decoloratio (Dyschroia) corneae*, die Verfärbung der Cornea.

[Ein hoher Grad von Gelbsucht färbt die Cornea gelb, ohne dass darum die Menschen gelb sehen. In einer Pest-Epidemie sah Biddloo[1] plötzlich in der Hornhaut rothe, weisse, bleifarbige, schwarze Flecken entstehen.]

Viertes Kapitel.

Gefäss-Erweiterungen in der Cornea.

Varicositas corneae, die Varicosität der Cornea. Engl. *Vascular cornea.*

[Auf der Oberfläche der Cornea liegen weite, dunkelrothe, langgestreckte, auch büschelförmige Blutgefässe. Sind sie gross, so sieht der Kranke Linien, die ihm ausserhalb des Auges zu liegen scheinen. Varicöse Gefässe kommen auch zwischen den Lamellen der Hornhaut vor (Scarpa, Wardrop u. A.), in der Mitte derselben sogar Blutextravasat. Sie begleiten ferner zuweilen Hornhaut-Geschwüre *(Ulcus varicosum)*, oft das Staphylom, immer Cirsophthalmos, Pterygion, Pannus, bei welchem letzteren sie zuweilen die ganze Cornea durchziehen.

Entstanden sind sie stets durch neue Gefässbildung während einer Keratitis, nach deren Verschwinden sie zurückblieben.

Die Behandlung der genannten Grundkrankheiten ist die Hauptsache. Scarificationen auf der Cornea, in deren Umfange, wenn sie oberflächlich liegen, Aetzen des Umfanges mit Höllenstein, wenn sie in der Tiefe sind (s. Saxson's Verfahren bei Pannus) und Adstringentien sind die gegen sie speciell indicirten Mittel. Jedoch ist das Uebel oft hartnäckig und ward es, wenn veraltet, namentlich bei Cirsophthalmos und Pannus, nie radical geheilt.]

1) [*Exercitationes anatomico-chirurgicae Lib. II. cap.* 8.]

Fünftes Kapitel.

Mehrzahl und Mangel der Cornea.

I. *Numerus nimius corneae,* die Mehrzahl der Cornea.

Zwei Hornhäute an einem Auge sind bei der *Cyclopia* vorgekommen. Siehe diese.

II. *Defectus corneae,* der Mangel der Cornea.

Ich fand an einem angeborenen Mikrophthalmos mit zu eng gespaltenen Augenlidern keine Spur von Hornhaut. Die hier bläulichte Sclerotica ging über die Stelle, wo die Cornea sein sollte, in gleicher Wölbung hinweg, ohne ein besonderes, der Cornea ähnliches, Kugelsegment zu bilden, ein Beweis, dass hier nicht bloss die Cornea verdunkelt war, wie Rudolphi es deutete.[1] — Einen ähnlichen Fall beobachtete Klinkosch.[2] — [Dieser Bildungsfehler ist Folge des Stehenbleibens auf einer frühen Entwickelungsstufe, indem er eine Periode des Fötuslebens giebt, wo sich die Cornea noch nicht aus der äusseren Hülle herausgebildet hat. Genetisch schliesst er sich an den Κληροφθαλμος an. Vgl. *Macula corneae.*]

Dritter Abschnitt.

Krankheiten der Sclerotica.

Erstes Kapitel.

Verletzungen der Sclerotica.

Wirkungen und Prognosis. — Sehr grosse Wunden bewirken Ausfliessen der Augenfeuchtigkeiten, Zusammenfallen des Augapfels, wobei die Sclerotica allmählig zusammenschrumpft: s. *Atrophia oculi.* — Weniger grosse ziehen bald einen Prolapsus des Glaskörpers nach sich, der sich entweder nur unter die Conjunctiva erstreckt, wenn z. B. ein Schlag auf das Auge einen Riss der Sclerotica, ohne Verletzung der Conjunctiva, bewirkt hatte, oder völlig nach aussen hervordringt, bald, wie eine klare Glasperle, ganz frei da liegend, bald noch bedeckt von der Chorioidea. Dies bedeutet in der Regel nicht viel. S. *Prolapsus chorioideae* u. *corporis vitrei.* Sehr selten entsteht so ein *Prolapsus iridis,* wovon bei diesem Beispiele, [noch seltener ward die Linse nach einem Schlage bis unter die Conjunctiva scleroticae vorgedrängt. (S. *Prolapsus lentis.*)] Verwundungen der Sclerotica

1) S. meine Ophthalmolog. Beobachtungen u. Untersuchungen. Bremen 1801. (Ophthalm. Biblioth. Bd I. St. 1. S. 113.) — Rudolphi's Grundriss d. Physiologie Bd II. Abth. 1. S. 174.

2) S. *Progr. quo anatomen partus capite monstroso proponit. Prag.* 1766.

in der Nähe des *Corpus ciliare* sind leicht verbunden mit Ablösung der Iris, des Ciliarkörpers, Verletzung der Linse, Blut-Ergiessung ins Auge. — Kleine, reine Stich- oder Schnittwunden sind ungefährlich, heilen bald durch Adhäsion; bedeutender sind solche gerissene, unreine.

Je weiter nach hinten die Sclerotica verwundet ist, desto mehr pflegt sie zu schmerzen und sich zu entzünden, weil dann die fleischige Ausbreitung der Augenmuskeln verletzt wird. Werden zugleich Ciliar-Nerven verwundet, so kann leicht Lähmung der Iris, Schiefheit der Pupille statt finden. [Wenn Erbrechen auf eine Verletzung des hinteren Theiles der Sclerotica folgt, welches Manche berichten, so ist daran, wenn nicht zugleich Kopf-Erschütterung Statt gefunden, auch wohl Verletzung eines Ciliar-Nerven Schuld; wird zugleich die Retina stark gereizt und entzündet, so entsteht leicht Blindheit.] — Auf gequetschte Wunden folgt oft allgemeine *Ophthalmitis*, Vereiterung und Atrophie des Augapfels, oder Hydrophthalmos, oder Amaurosis.

Cur. — Da man oft nicht vorher weiss, wie tief das verletzende Instrument eingedrungen ist, so muss mann solche Wunden vorsichtig behandeln. Man schliesse sogleich das Auge durch englische Pflaster-Streifen, mache kalte Umschläge, setze bei bedeutender Verletzung Blutegel, verdunkele das Zimmer, gebe allenfalls ein Purgirmittel, um Entzündung zu verhüten oder zu bekämpfen. Wegen Behandlung der Complicationen vgl. diese selbst.

Zweites Kapitel.

Fehler der Lage der Sclerotica.

S. *Staphyloma scleroticae.*

Drittes Kapitel.

Fehler der Production der Sclerotica.

I. *Scleritis, Sclerotitis (Sclerophthalmia)*, die Entzündung der Sclerotica und deren Folgen.

Abgebildet von v. Ammon Klin. Darstell. Thl I. Taf. XVI. Fig. 2.

Symptome. — Unter drückenden, spannenden, bei Bewegung des Auges zunehmenden, Schmerzen wird die Sclerotica geröthet, anfangs nur von einer zarten, allgemein verbreiteten, um die Cornea herum intensiveren Röthe gleichsam angehaucht. Die Conjunctiva leidet noch nicht, daher behält auch die Röthe ihren Platz bei, wenn man jene mit dem Finger verschiebt. Nimmt später auch sie Theil an der Entzündung, so scheint durch das, der Conjunctivitis eigene, verschiebbare Gefässnetz die tiefere, zarte Röthe in der Sclerotica, durchzogen von einzelnen, grösseren, nicht mit einander anastomosirenden, kurzen, bogenförmigen von Blut

mehr ausgedehnten Gefässen, hindurch. Bei der *Scleritis rheumatica* sind oft die Gefässe an einzelnen Stellen so dicht gedrängt, dass sie wie rothe, dem Extravasate nicht unähnliche Flecken erscheinen. Zuweilen wird um die Cornea herum ein, aus feinen, parallel neben einander liegenden Blutgefässen bestehender, Gefässkreis sichtbar, bei gleichzeitiger, heftiger Conjunctivitis unter einem eben solchen Kreise der Gefässe dieser Membran. Eine jede Augenentzündung, welche im höheren Grade ihrer Ausbildung einen solchen Gefässkranz zeigt, hat die Sclerotica mit ergriffen. Die grössere Zahl gedrängter Gefässe an dieser Stelle rührt von nichts anderem her, als von einer bedeutenderen Injection der Gefässe des Orbiculus ciliaris und der Anastomosen derselben mit den, dicht über ihm liegenden Scleroticalgefässen; denn gerade, wo der Orbiculus an der Sclerotica befestigt ist, findet sich der Gefässkreis. Seine Anwesenheit ist daher ferner ein Zeichen hohen Grades der Scleritis, an der auch die tieferen Theile des Auges, Iris, Chorioidea, wegen Mitleiden ihres Insertionspunktes, d. h. des Orbiculus, Theil zu nehmen geneigt sind. Umgekehrt bringen Iritis, Chorioideitis, Entzündung des Orbiculus auch secundär einen solchen Kranz in der Sclerotica hervor. [Jedoch ist die Bildung desselben nicht sehr häufig, und war der Verfasser nicht der Ansicht, dass gewisse Verschiedenheiten desselben so constant diese oder jene Augenentzündung charakterisirten; wie die meisten Schriftsteller mit grosser Bestimmtheit angeben. Vgl. die verschiedenen symptomatischen Ophthalmien.] Die Scleritis wird ferner von Thränenfluss und Lichtscheu begleitet, und die Schmerzen nehmen oft bedeutend zu, werden reissend und dehnen sich bis in die Tiefe der Augenhöhle, selbst bis in den Kopf aus: [Alles dies wohl wegen Reizung der Aeste des *N. trigeminus* selbst die Lichtscheu, da die Retina bei reiner Scleritis nicht leidet, das Sehvermögen nicht gestört ist, und die Conjunctiva, in der sich einzelne Aeste des *N. trigeminus* von den Augenlidern her verbreiten mögen, auch durch eine geringe, darum nicht beachtete Anschwellung der entzündeten Sclerotica oder Blutcongestion gereizt werden können.]

Diese Entzündung kann sich, wenn sie sehr heftig ist, auf die Cornea, Iris, Chorioidea, den ganzen Augapfel verbreiten, am leichtesten jedoch auf die Conjunctiva. Selten geht sie in Eiterung über, so dass sich ein, zuletzt aufbrechender Abscess bildet. Auch Verschwärung ist selten beobachtet worden, meistens in Folge eines Geschwürs der Conjunctiva. Ein Geschwür kann die Sclerotica durchbohren und einen *prolapsus* der inneren Häute veranlassen: Walther [1]) fand sie einmal durch Vereiterung gänzlich zerstört, jedoch widersteht sie, wegen geringerer Reaction und trägeren Lebens des Fasergewebes, bei allgemeiner Vereiterung des Auges unter allen Häuten am längsten. S. bei *Atrophia oculi* und *O. traumatica*. Häufiger folgt auf Scleritis Exsudation plastischer Lymphe in die Zwischenräume des Gewebes der Sclerotica und daher Verdickung, Hypertrophie derselben. Am häufigsten ist aber Zertheilung der Scleritis, selbst wenn die, von ihr ausgegangene, secundäre Entzündung in den benachbarten Gebilden die bedeutendsten Zerstörungen anrichtet.

1) Von der Einsaugung S. 92—94

Ursachen. — Idiopathische Entzündung der Sclerotica kann entstehen durch einen Stoss, Schlag, durch gerissene, gequetschte Wunde, besonders bei einem ungesunden Menschen; Augenoperationen durch die Sclerotica hindurch müssen sehr plump, quetschend, zerrend, oder an einem sehr kachektischen, namentlich gichtischen Menschen verrichtet sein, wenn sie Scleritis veranlassen sollen; — ferner kann sie herbeigeführt werden durch Erkältung, Zugwind, localen Rheumatismus. — Symptomatische Scleritis entsteht am leichtesten durch Rheumatismus und Gicht, auch *O. varicosa*, — sympathische leicht durch Entzündung benachbarter Theile.

Prognosis. — Sie richtet sich nach der Heftigkeit der traumatischen Einwirkung, nach der Gesundheit des Körpers, dem Grade der gichtischen, rheumatischen Entzündung. Während die Sclerotica selbst nicht bedeutend durch sie leidet, ist sie doch ein leichter, Gefahr bringender Leiter der Entzündung auf diejenigen zarteren Theile, die sie begränzt, auf Cornea, Iris, Chorioidea.

Cur. — Sie ist die der *O. traumatica, arthritica, rheumatica* u. s. w. [Velpeau behandelt Conjunctivitis nebst Scleritis oft mit einem auf die geschlossenen Augenlider gelegtem Blasenpflaster.]

II. Die Verdünnung und die Erweichung der Sclerotica Scleromalacia).

Bei manchen Menschen ist die Sclerotica überhaupt sehr dünn, behält sie die Zartheit der kindlichen harten Haut und damit auch die zarte, dem Kindesalter eigenthümliche Bläue. Andere stellenweise Verdünnung rührt her von theilweiser, übermässiger Ausdehnung, z. B. durch hinter ihr liegende, varicöse Gefässe der Chorioidea, — sogenanntes Staphylom der Sclerotica, wenn sie ausserdem vorgetrieben ist.

Besonders weich fühlt sich die Sclerotica atrophischer Augen an: allein dass man sie leicht eindrucken kann, ruhrt davon her, dass das Auge nicht mehr gehörig angefüllt ist. S. *Atrophia oculi*. [Jedoch mag es eine wirkliche Erweichung, Malacie der Sclerotica geben, bedingt durch ein tiefes Leiden der Ernährung derselben, vermöge welches ihre Atome sich lockerer berühren, so bei dem gleichen Leiden der Cornea, der *Atonia corneae*, bei dem *Staphyloma corneae*, wo sie das eigentliche Leiden sein mag, oft in Gesellschaft anderer Auflockerungen und Desorganisationen im Innern des Auges. Sie scheint von Contusionen, langwierigen Entzündungen herbeigeführt zu werden. Jedoch muss die pathologische Anatomie der Atonia corneae und des *Staphyloma scleroticae* noch Vieles aufklären.]

III. *Staphyloma scleroticae, (Atonia scleroticae)*, das Staphylom, die Erschlaffung der Sclerotica.

Schriften.

Jacobson *Supplementa ad ophthalmiatriam. Hafniae* 1821. Auch in den *Acta societatis regiae medicae Hafnensis recentiora. Hafniae* 1821.

Rau Ueber die Erkenntniss Entstehung u. Heilung der Staphylome. Heidelberg u. Leipzig 1828.

C. R. Luchka *Diss. de staphylomate sclerotícae. Lips.* 1830. *c. tab.* und in v. Ammon's Zeitschrift Bd II. S. 336

Rosenmueller *Diss. de staphylomate sclerotícae nec non de melanosi et cataracta nigra Erlang.* 1830. *c. tab.*

v. Ammon in Rust's Magazin f. d. gesammte Heilkunde Bd XXX. St. 2. In v. Graefe u. v. Walther's Journal Bd XIII. In seiner Zeitschrift Bd. II. H. 2. S. 247.

C. G. Fr. Muehlenbein *Diss. de staphylomate sclroticae. Gott.* 1834. 8. *c. tab.*

Herschel *Diss. de staphylomate scleroticae. Heidelb.* 1838.

Abgebildet von Scarpa Taf. II. Fig. 9 u. 10.; von Wardrop Taf. X. Fig. 3; von Demours Taf. L. Fig. 1. LII. Fig. 2. LXII. Fig. 3. LXIII. Fig 1.; von Jacobson Taf. I. Fig. 2.; von Lechla, Rosenmueller, Muehlenbein, v. Walther (v. Graefe u. v. Walther's Journ. Bd III. H. 1.).

Symptome. — Das Staphylom der Sclerotica ist, nach seinem Sitze und den nach diesem sich wiederum richtenden Symptomen, entweder ein *Staphyloma anticum* oder ein *posticum*.[1]

1) *Staphyloma anticum.* — Die Vorderfläche der Sclerotica bildet bald an dieser, bald an jener Stelle einen oder mehrere begränzte Hügel, von grauer oder stahlblauer, dunkelblauer, selbst schwärzlicher Farbe: man sieht das *Pigmentum nigrum* deutlich durchscheinen. Zuweilen erreicht er die Grösse einer halben Haselnuss, mitunter hat er das Ansehen einer Cornea. Das Auge ist nun schon mehr oder weniger blind, je nach dem Grade des Staphyloms, amblyopisch,[2] schmerzt etwas, besonders bei Bewegungen. Ein Einstich in die Hervorragung entleert helles Serum. Die Cornea ist zuweilen etwas trübe. Wird in dieser Periode der Krankheit die Section vorgenommen, so findet man die Retina hier sehr dünn oder gänzlich geschwunden, die Chorioidea in ihrem Baue sehr verändert, varicös, oder mit der Sclerotica verwachsen, den Glaskörper sehr ausgedehnt, in der Geschwulst zum Theil liegend, die Sclerotica sehr verdünnt, mehr oder weniger durchsichtig, weich, Radius,[3] Rau, v. Ammon,[4] M. Jaeger.[5] v. Ammon sah die Chorioidea an der ausgedehnten Stelle von der Sclerotica abgedrängt oder dort gänzlich fehlen. Die Färbung des Staphyloms hängt daher, nach ihm, nur von Verdünnung der Sclerotica ab. Beck,[6] welcher zwei $1\frac{1}{2}$‴ grosse, an einem und demselben Auge befindliche, beerenförmige Staphylome secirte, fand zwischen Chorioidea und Sclerotica eine grosse Menge seröser Flüssigkeit; beide Häute waren nirgend abnorm mit einander verbunden, wohl aber waren die venösen Gefässe der Chorioidea, die *Vasa vorticosa*, erweitert und das, die Chorioidea überziehende Zellgewebe verdichtet; alle übrigen Theile des Augapfels waren normal, bis auf einen mehrere Linien langen und breiten Fleck auf der inneren Fläche der Hyaloidea, der aus vielen sehr dünnen rothen Fasern bestand, die nach vorn verliefen. Auch M. Jaeger in Würzburg fand das durchsichtige *St. anticum globosum* dünn, gegen das Licht gehalten, wie eine Cornea, und zwischen Sclerotica und der gleichfalls

1) Rosenmüller nennt die *Ophthalmia scorbutica*, die *Synchysis*, den *Hydrophthalmos*, sogar die *Cataracta nigra* und Melanose *Staphyloma scleroticae totale*.

2) Walker *(Principles of ophthalmic Surgery p. 87)* sah einen Kranken, der an beiden Augen ein Staphylom der Sclerotica von der Grösse einer Maulbeere hatte, seine gewöhnlichen Geschäfte noch verrichten.

3) In v. Graefe und v. Walther's Journal Bd II. H. 4. S. 511.

4) In v. Graefe und v. Walther's Journa Bd XIII S. 112.

5) S. S. Fr. Rineker Die Entzündung der Gefäss-Nervenu. Glashaut. Würzb. 1834. 8. S. 16. 17. Auch in v. Ammon's Zeitschrift Bd V. S. 364.

6) *De mutationibus oculorum, quae cataractae operationem sequuntur, observatio. Friburg.* 1833. 4. Auch in v. Ammon's Zeitschrift Bd IV. S. 113.

sehr verdünnten Chorioidea Wasser, die Retina zu dünn, den Glaskörper klein, aber normal, die Cornea matt, das Auge amaurotisch.] — Zuletzt, meistens aber erst nach vielen Jahren, kann die kranke Stelle platzen, nachdem die Sclerotica immer dünner geworden, übrigens aber die Geschwulst sich wenig oder gar nicht verändert hatte: die Augenflüssigkeiten fliessen dann aus und es bleibt ein so genannter atrophischer Stumpf zurück. [Chelius beobachtete zweimal, dass sich die Oeffnung wieder schloss und das Staphylom aufs Neue sich bildete.]

Das *St. anticum* habe ich am häufigsten halbkugelförmig, *globosum* gefunden; ausserdem giebt es, der Figur nach, ein beerenförmiges, bei grösserer Ausdehnung traubenförmiges, *racemosum*, wo mehrere Buckel neben einander liegen, und ein ringförmiges, *annulare*, bei welchem der Ciliarkörper eine grosse Rolle spielt, weshalb dies Staphylom um den Hornhautrand herum vorkömmt, zuweilen nur an einer Seite, zuweilen rings herum; nicht selten eingekerbte, schwärzliche, bläuliche Wülste bildet, die wie eine Perlenschnur (s. Demours Taf. 63. S. 1. wie ein Ringkragen (s. Walther) aussehen; [die ganze obere Hälfte der Sclerotica einnehmend sah es Jaeger.] Die Sclerotica wird bei diesem letzteren Staphylome zuweilen so sehr verdünnt, dass man den *Orbiculus ciliaris* durchscheinen sieht. Die blaue Färbung des Staphyloms darf den Arzt aber nicht verleiten, diese Krankheit überall da zu ahnen, wo er die Sclerotica so gefärbt sieht, denn diese kann dabei gesund sein (s. *Decoloratio scleroticae*), und eine Art des Augenkrebses fängt mit schwarzen kleinen Hügelchen auf der Sclerotica an, jedoch immer kleiner und eine Traube bildend, welche manchmal wie ein Krähenfuss aussieht, weicher ist und früh schmerzhaft wird. Rührt das Staphylom, wie gewöhnlich, von Varicosität der Chorioidea her, so wird es von den Symptomen derselben, noch später von denen des Cirsophthalmos begleitet; jedoch bleibt es nicht selten auf einer frühen Stufe der Entwickelung stehen, und obgleich dann Varicosität in der Tiefe sein kann, wird sie doch äusserlich nicht, oder doch nur als Ausdehnung der Bindehautgefässe sichtbar. Auch Hydrophthalmos, Synchysis, seltener Staphyloma corneae kommt in seiner Gesellschaft vor. [Gingen dyskrasische Entzündungen vorher, so ist, nach Chelius, die ganze Sclerotica schmutzig, graublau.]

2 *Staphyloma posticum et laterale.* — Hinten oder an der Seite leidet die Sclerotica am Staphylome. Da sie dann innerhalb der Orbita ist, so wird die Krankheit meistens verkannt, erst bei einer Exstirpation des Auges vor oder nach dem Tode entdeckt. Gewöhnlich bildet sie sich an der Schläfenseite, ziemlich nahe dem Eintritte des *N. opticus*, wie Scarpa zuerst auffand.[1] Manche nennen daher ein solches Staphylom *St. posticum Scarpae*. Der ganze Bau der Augenhöhle, die Insertion des Sehnerven mehr nach der inneren Seite hin scheint mir diese Stelle ganz besonders der Krankheit auszusetzen, wenn eine Vergrösserung des Glaskörpers überhaupt entsteht. [Nach v. Ammon ist die Mitte des *fundus bulbi* diejenige Stelle, welche sich erst nach der Geburt der Menschen consolidirt, die Lieblingsstelle des *St. posticum* nicht allein, sondern des *St. scleroticae* überhaupt.]

1) S. Scarpa *Ed. Léveillé Vol II. pag.* 188. *Tab. II. Fig.* 9. 10.

Auch diese Form führt Blindheit mit sich; nach und nach wird das Auge hervorgetrieben und für einen gewöhnlichen Hydrophthalmus gehalten; Scarpa[1] fand den Augapfel ovaler und grösser, als gewöhnlich, die Hervorragung länglicht, von der Grösse einer kleinen Nuss, im *St. posticum* selbst die Chorioidea sehr dünn, entfärbt und ohne ihre Gefäss-Textur, die erweiterte Stelle der Sclerotica dünn, wie ein Blatt Papier, so dass das Licht durch sie hindurch ins Innere des exstirpirten Auges schien, die Retina an dieser Stelle fehlend, den Glaskörper aufgelöset, die Linse etwas gelblich; Demours fand die der erweiterten, nach unten und aussen in der Augenhöhle liegenden Stelle der Sclerotica (Taf. LXIV. Fig. 3) entsprechende, Stelle der Retina verdünnt und desorganisirt, den Theil der Chorioidea, welcher die Höhle des Staphyloms auskleidete, blass und seine Textur verändert; Jacobson sah ein hinteres Staphylom in Gesellschaft des *Hydrops chorioideae* und der mit letzterem verbundenen Verdrängung der Retina (vgl. Wassersucht d. Chorioidea.); Schoen[2] fand die Retina, nicht aber die Chorioidea im Staphylome, mangelnd, zwischen Chorioidea und ausgedehnter, dünner Sclerotica eine ziemliche Menge hellen Wassers angesammelt, Glaskörper und Linse völlig gesund.

Das Wesen dieser Krankheit ist ein ganz anderes, als das des *St. corneae*. Durch Entzündung sah ich nie reines *Staphylom* der Sclerotica entstehen, obgleich der angrenzende Theil dieser Membran in eine totale staphylomatöse Metamorphose der Cornea mit hineingezogen werden kann; das Staphylom der Hornhaut ist dagegen ein Entzündungs-Product. Bei dem letzteren verliert ferner die Cornea an Durchsichtigkeit, beim Staphylom der Sclerotica gewinnt letztere daran.

Das *Staphyloma sclroticae* ist keine eigenthümliche Krankheit, sondern nur die Folge einer andern, tiefer im Auge liegenden. Die Benennung ist daher nicht glücklich, man könnte den Fehler eher *St. chorioideae*, auch *corporis ciliaris*, oder *Cirsophthalmos partialis* nennen, [oder zu Zeiten *St. orbiculi ciliaris* (?)], denn dies ist eigentlich die Krankheit. Wahrscheinlich ist sie aber auch ursächlich bedingt durch übermässige Anhäufung von Säften, von *Hydrops corporis vitrei*. Wo es durch Quetschung entstand, bewirkte diese vermuthlich nicht allein den Hydrops, sondern schwächte sie zugleich die Stelle der Sclerotica, Chorioidea und Retina, wesshalb nun die Geschwulst sich besonders dahin ausdehnt. Durch dies allgemeine Leiden des Augapfels, durch Druck auf die ganze Retina wird auch allein das frühe Erblinden hinlänglich erklärt. — [Houthuyn,[3] Beer, Beck, Benedict, Weller, v. Graefe[4] u. A. halten varicöse Ausdehnung der Chorioidea und des Ciliarkörpers und beständigen Druck der erweiterten Gefässe auf die Sclerotica, wesshalb diese allmählig verdünnt werde, schwinde, für das Wesen der Krankheit oder doch für die hauptsächlichste Grundursache. Jacobson meint, es sei Wasser zwischen Chorioidea und Retina ergossen — *Hydrops chorioideae internus* — so auch Mackenzie, wegen

1) S. dessen Augenkrankheiten Bd II. S. 146.
2) v. Ammon's Zeitschrift Bd IV. S. 81.
3) In den *Memoires de l'Acad. de Berlin* 1769
4) Die Angiektasie S. 32.

Varicosität und Entzündung der Chorioidea, v. Ammon [1] hält dagegen eine Wasser-Anhäufung zwischen Chorioidea und Sclerotica — einen *Hydrops chorioideae externus* — für die wahrscheinliche Ursache vgl. *Hydrops chorioideae*, auch Erweichung der Chorioidea und centrale Verknocherung der Retina. [2] Radius, Rau, Lechla meinen, das Wesen der Krankheit beruhe auf einer, durch voranggegangene Entzündung bedingten Erweichung der Sclerotica, auch eines Theiles der Chorioidea oder des Ciliarkörpers. Lechla [3] und zugleich auch Varicosität. — Rosas beschreibt einzeln *a* Erschlaffung der Sclerotica (*Atonia s. Staphyloma scleroticae.*) Verdünnung und Ausdehnung besonders um den Hornhautrand, Weichheit des Augapfels, hellblaue, graue Färbung, bei hydropischer und phthisischer Anlage oder nach langen Blennorhoeen; — *b* Bruch der Sclerotica (*Hernia scleroticae*): eine runde oder längliche, weiche, von einer runzeligen Narbe umgebene, hellblaue oder blaugraue Geschwulst durch ein impetiginöses, scrophulöses oder ziehtisches Geschwür entstanden; — *c Varices chorioideae*, welche die Sclerotica ausdehnen. Nach Chelius entsteht das Leiden durch vermehrte Ansammlung der Flüssigkeiten, bei Verwachsung der Sclerotica mit Chorioidea, und Ausdehnung: Varicosität ist eine begleitende Erscheinung. Nach Jüngken ist jene Ektasie durch Wasser das häufigste Moment, Varicosität mag aber zuweilen wirksam sein können. Rosenmüller unterscheidet: *a St. racemosum anticum et totale*, entstanden durch Erweichung und Verdünnung, an manchen Stellen mit Verwachsung der Chorioidea und mit einer Anhäufung von Pigment oder Flüssigkeiten in den zelligen Zwischenräumen; — *b St. anticum*, entstanden durch Verwachsung der Sclerotica mit dem erweichten und verdickten Ciliarkörper, beinahe ohne Erzeugung von Flüssigkeit; — *c St. globosum et posticum*, entstanden durch Anhäufung von Flüssigkeit zwischen Sclerotica und Chorioidea, hierdurch Ausdehnung und Verdünnung der Sclerotica. — Erwägt man die bedeutende Festigkeit der Sclerotica und die grosse Beschränktheit ihrer Ausdehnung, so scheint es klar zu sein, dass weder Ansammlung von Wasser, noch Varicosität, noch allgemeine Erweichung das Wesen der Krankheit sein könne. Eine einzelne Stelle der Sclerotica muss primär erweicht sein. Durch den anhaltenden Druck der Augenmuskeln, welche den Inhalt des Auges gegendrängen, wird desshalb diese einzelne Stelle sehr allmählig [3] ausgedehnt. Die Erweichung ist nun, als tiefes Leiden der Ernährung, oft in Gesellschaft anderer Leiden der Production, wie der Auflösung, Entmischung, Atrophie der Retina, der Chorioidea, des Glaskörpers, der übermässigen Absonderung von Serum durch die Chorioidea, des Ciliarkörpers. Keinesweges sind diese aber die Ursache des Staphyloms. Eben daher rührt die grosse Verschiedenheit der

1) Zeitschrift Bd II. S 344.

2) *De usu et genesi maculae luteae* p. 10.

3) Lechla berichtet, einmal sei das Staphylom bei einem Holzhauer schon nach einer 3tägigen *O. rheumatica* entstanden. Indess ist es die Frage, ob der Mensch nicht schon seit langer Zeit an einer Schwächung einer Stelle gelitten hatte, oder ob vielleicht gar das Staphylom früher schon unbeachtet existirte; denn vor zwei Jahren war dem Menschen ein Holzsplitter gegen das Auge geflogen

anatomischen Ergebnisse. Findet sich nur im Staphylome selbst eine kleine Menge Serum, so ist dies sogar nicht einmal für eine wesentliche Complication zu halten, sondern für eine Anfüllung desjenigen kleinen Raumes, welcher zuweilen durch eine Ablösung der Chorioidea von der Sclerotica während der Ausdehnung der letzteren entstanden ist, eine Anfüllung, welche, sobald im Körper eine abnorme Höhle entsteht, stets statt findet durch etwas beträchtlicheren Zufluss serösen Dunstes. Dies ist dann etwas anderes, als die bedeutende Wasserbildung, die zwischen den Häuten des Auges selten beim Staphylome der Sclerotica vorkommt, aber auch als reiner Hydrops chorioideae statt finden kann.]

Ursachen. — Die Krankheit entsteht manchmal in Folge eines Stosses, einer Quetschung, [des Stiches in die Sclerotica bei einer Augenoperation, laut Beobachtungen von Molinari und Carron du Villards.] als Folge-Krankheit, [neben?] der Varicosität, chronischer Entzündung der Chorioidea, des Ciliarkörpers, seltener des Cirsophthalmos, des Hydrophthalmos, in der Nähe des Hornhautrandes selten als Mitleiden des Hornhautstaphyloms; — nach irgend einer Kachexie, seltener nach Augenentzündungen, besonders kachektischen. Nach v. Ammon (*de iritide*) ist die syphilitisch-gichtische Iritis geneigt, es zu bilden, weil darnach leicht ein „*Hydrops scleroticae anterior*" entstehe, wegen Leidens der sogenannten *Membrana serosa scleroticae*, d. h. *fuscae* (vgl. *Hydrops chorioideae*)]

Prognosis und Cur. — Die Ausbildung der Krankheit geschieht langsam. In der Regel bleibt sie auf einem gewissen Punkte stehen. Platzt das Staphylom ja, so geschieht dies doch erst nach vielen Jahren. Das Sehvermögen ist stets völlig oder grösstentheils verloren. [Andere Schriftsteller reden auch von Uebergang der Krankheit in Atrophie des Auges, in Krebs.]

Cur. — Prophylaxis ist die Hauptsache, richtige Behandlung der Quetschung durch öfteres Ansetzen von Blutegeln, kalte Umschläge, späteres Gegenspritzen kalten Wassers, die Augendouche. Diese Mittel, so wie der Alaun, das Decoctum *corticis salicis*, kalt angewandt, sind auch angezeigt, wenn das Uebel schon im Entstehen ist. In anderen Fällen ist richtige Behandlung der Entzündung, der Varicosität das Wesentliche. S. Cur der genannten ursächlichen Krankheiten. Mackenzie sah nach dem *Natron-Arseniat*, zu $\frac{1}{3}$ gr. anfangs 3mal täglich, bedeutende Besserung erfolgen. Ist aber das Uebel schon weit gediehen, so ist es incurabel. Verursacht es viele Schmerzen, so muss man die Geschwulst einschneiden oder einstechen. Jedoch sammelt sich die Flüssigkeit bald wieder an. Durch Wiederhohlung der Punction gelingt es zuweilen, die Geschwulst allmählig zu verkleinern. [Ist das Staphylom gross, ein *St. annulare*, so hat man es auch wohl, oder hinter ihm hinweg die ganze Vorderhälfte des Auges, auf beim *St. corneae* erzählte Weise, abgeschnitten. Aetzen mit Aetzkali, mit Säuren, mit *Butyrum antimonii* ist schadlich; Pétréquin[1]) erzählt jedoch, er habe durch tiefes Aetzen der starksten Knoten mit Hollenstein und Unterhalten der Eiterung nicht allein ein *St. corporis ciliaris* geheilt, sondern auch das Sehvermögen erhalten.]

1) In der *Gazette Médicale* (v. Froriep's Neue Notizen 1838. Bd VII. No 16).]

IV. *Papula, Caruncula (Epanastema) et Fungus scleroticae*, das Knötchen und der Schwamm der Sclerotica.

Abgebildet von v. Ammon Klin. Darstell. Thl I. Taf. XXI. Fig. 12—14.

[*Papula scleroticae* möchte der Herausgeber, nach Analogie der *Papula conjunctivae*, einen unbedeutenden Fehler der Sclerotica nennen, dessen Ruppius und v. Ammon erwähnen.(1) Es ist dies ein kleines Knötchen von der Grösse eines Hirsekorns, von der Farbe und Dichtigkeit der Sclerotica, bedeckt von der beweglichen Conjunctiva. Es schadet nichts weiter als dass es ein lästiges Gefühl von Reibung der Augenlider hervorbringt — Warzenartige oder sarkomatöse Carunkeln der Sclerotica kommen selten vor. Hart und nicht schmerzhaft von der Grösse einer Wallnuss hat sie Beer(2) bei einer 22jährigen Frau beobachtet; sarkomatös, $1\frac{1}{2}'''$ lang, in der Gegend der *M. abducens* hervorgewachsen fand sie Saint-Yves.(3) — Eine Wucherung der Sclerotica neben Cornea, die mit Aetzmitteln behandelt war, bildete einmal einen *Fungus scleroticae*, welcher die Cornea fast überragte, von den Augenlidern nicht verdeckt werden konnte, lilafarbig war; zuweilen blutete und einige Blutausschwitzungen enthielt; die Conjunctiva war geröthet, an der andern Seite der Cornea noch ein anderer weisser Auswuchs der Sclerotica. (v. Ammon.)

Die *Papulae* und *Carunculae* sind partielle Wucherungen der Sclerotica, vermuthlich entstanden durch auflockernde Blennorhoen. Jahre lang behalten sie dieselbe Grösse. Man kann sie mit der Hohlscheere wegschneiden, hinterher mit Höllenstein die Stelle betupfen, Ruppius ätzte sie mit *Butyrum antimonii* erfolgreich weg. — Schwamm der Sclerotica ist nicht mit Aezmitteln zu behandeln, sondern mit der Scheere oder dem Bistouri wegzuschneiden, auf welche Weise obiger mit Erfolg operirt wurde. (v. Ammon.)

Andere feste Hervorragungen sind Narben, die man an ihrer unebenen, meistens länglichen Gestalt, weisseren Farbe, dichterem Gewebe und an der vorausgegangenen Verschwärung oder Verwundung erkennt. — Endlich bilden Krebs, Mark- oder Blutschwamm, *Melanosis* Hervorragungen eigenthümlicher Art, worüber bei diesen Krankheiten und bei *Staphyloma scleroticae*.]

V. *Ossificatio scleroticae*, die Verknöcherung der Sclerotica.

[Da in den anderen fibrösen Häuten des Körpers Verknöcherungen häufig vorkommen, ist es auffallend, dass erst ein einziges Beispiel von Verknöcherung in

1) S. v. Ammon's Zeitschrift Bd I. S. 345.— Ist, was v. Ammon (S. 348) *Pterygium sclerotica* nennt und Rosas (a. a. O. Thl II. S. 308) zur *Pinguecula* rechnet, nicht ein *Pannus?* Auf einem oder an beiden Augen, immer an der äusseren Seite, erhob sich, am Rande der Cornea breit anfangend, nach dem Augenwinkel hin spitz zulaufend (also das Umgekehrte von *Pterygium conjunctivae*) ein *Pterygium*, was oft mit einer *Pinguecula* bedeckt und sehr hart war. Zuweilen hatte es Neigung zu chronischen Entzündungen, wobei es meistens rosenroth ward. Er hält das Uebel für ein *Noli me tangere*. Ein Operationsversuch bewirkte einen *Fungus oculi*, der mit dem Ciliarkörper zusammenhing.

2) Lehre der Augenkrankheiten Bd I. S. 396.

3) L. Kortum Bd II. S. 44.]

der Sclerotica bekannt ist, welches Blasius[1] beschrieben hat. — Absonderung einer weissen kalkartigen Materie durch die Conjunctiva zu beiden Seiten der Hornhaut beobachtete Piringer[2] bei einem Gichtischen; schon seit vielen Jahren ward sie abgesondert; nachdem sie abgewischt worden, blieb ein rother, nicht blutender Fleck, zurück, wurde aber die Kalkmasse in 12 Stunden wieder ersetzt.]

VI. *Decoloratio (Dyschroia), scleroticae,* die Verfärbung der Sclerotica.

Kinder, Leute mit sehr dünner Sclerotica, Weiber, Menschen, welche an der Auszehrung leiden, haben oft eine sehr hellblaue Sclerotica. Stahlblau erscheint sie stellenweise beim Staphylom der Sclerotica, weil das Pigment der Chorioidea durchscheint, beim Staphylome (Varicosität) des Ciliarringes oder des Ciliarkörpers ringförmig um die Cornea herum, so aber auch bei manchen gesunden, zarten Frauen. Ein solcher rother Ring zeigt eine bedeutende Entzündung an, wobei namentlich Sclerotica, Orbiculus ciliaris und Iris leiden. [Nach Wardrop bleibt sie nach *Scleritis* immer etwas gelblich gefärbt.] Bedeutender *Icterus* färbt sie durch und durch gelb.

Vierter Abschnitt.

Krankheiten und Missbildungen der Iris.

Erstes Kapitel.

Verletzungen der Iris.

Schriften.

Beger Die Verwundbarkeit der Regenbogenhaut, nach Versuchen an Thieraugen. In v. Ammon's Zeitschrift Bd III. S. 147.
Abgebildet von v. Ammon Klin. Darstell. Thl I. Taf. XIV. Fig. 1—7.

Wirkungen und Prognosis. — Wird die Iris durch die Cornea oder durch die Sclerotica hindurch mit einem scharf schneidenden Körper zerschnitten und legte sich darauf kein bedeutender Theil des Glaskörpers oder der Linse zwischen die Wundränder, so heilt die Wunde sehr gut. Die Neigung zum Verheilen ist so stark, dass sie dem Operateur, der gern eine Wunde offen erhalten möchte, zur Bildung einer künstlichen Pupille oft sehr ungelegen kommt. Die Blutung ist unbedeutend, die entzündliche Reaction nicht beträchtlich. Je näher eine solche

1) *Observationes medicae rariores. Amstelodami* 1667. *pag.* 78.

2) In den Medic. Jahrbüchern des österreich. Staates. Neueste Folge. Bd V. H. 4.]

Wunde der Pupille ist, desto besser schliesst sie sich durch plastisches Exsudat und unmittelbare Vereinigung. Am grossen Irisringe hält dies schon etwas schwerer, vielleicht weil die Wunde während der Bewegungen der Iris weniger Ruhe hat. Ob die Wunde eine queere oder eine senkrechte ist, macht in der Heilbarkeit keinen Unterschied. — Gerissene und zequetschte Wunden der Iris, Wunden mit Substanzverlust heilen schlechter. Jene ziehen leicht starke Entzündung, starke plastische Exsudation und dadurch gestörte Beweglichkeit der Iris, auch Eiterung nach sich, diese lassen leicht eine widernatürliche Pupille zurück. — Trifft ein Stoss das ganze Auge, so kann schon durch die Erschütterung, ohne alle Verwundung, ein Theil der Iris vom Ciliarringe abgelöset werden und eine widernatürliche Pupille zurücklassen, dabei eine starke Blutung erregen s. *Haemophthalmos*; ebenso kann ein zerrendes Werkzeug, z. B. ein Dorn, ein Haken, durch Cornea und Sclerotica hindurch wirken s. *Pupilla abnormis* und Koremorphosis. Solche Ablösungen ziehen nicht leicht Entzündung nach sich. — Ist die Iris am äusseren Rande verletzt worden, sei die Wunde, von welcher Art sie wolle, so hat die Verheilung durch plastische Lymphe viel weniger nachtheilige Folgen, als wenn sie am inneren Rande verwundet wurde. Im letzteren Falle kann die Pupille durch Erguss plastischer Lymphe vom Pupillarrande aus verengert oder gänzlich geschlossen s. *Synezesis pupillae*), oder kann sie durch Exsudat zwischen die Fasern der Iris verzogen werden, d. h. eine eckige oder ovale Gestalt bekommen, oder durch zu knappes Verheilen der Wundränder zu weit werden, überhaupt aber kann die freie Beweglichkeit der Iris leiden. — [Eine oft böse Complication sind fremde, in der Iris steckende zeddichene, Körper: sie erregen leicht bedeutende Eiterung: selten werden sie jedoch durch plastische Lymphe eingekapselt und dadurch oft unschädlich gemacht, z. B. Pulverkörner, die nur schwarze Flecken zurücklassen. Juengken sah auf der Iris sitzen zeddichene kleine Steinchen, die beim Steinschlagen ins Auge geflogen waren, keine weiteren Folgen nach sich ziehen, als starke Reizbarkeit und heftige Schmerzen bei Anstrengung des Auges. S. weiter unten v. Ammon.]

Ursachen. — Ein, durch Cornea oder Sclerotica eindringender, stechender oder schneidender Körper, meist selten ein hineingerathenes Messer, ein Dorn, Holz-, Glas-, Stein-Splitter oft bei Maurern, Chausseearbeitern, absichtliche Operationen an der Iris, zufällige Verwundung derselben während der Operation an einem anderen Theile des Auges, ein Schlag, Stoss, Wurf, Peitschenhieb, Erschütterung des ganzen Körpers, auch ohne äussere Verletzung, können die Ursache sein: s. ferner bei *Pupilla abnormis*.

Cur. — Wunden der Iris erfordern grosse Aufmerksamkeit und dieselbe Behandlung, wie die Wunden des Augapfels im Ganzen, besonders Ruhe, Abhalten des Lichtes, Vermindern oder Mässigung der heftigen Entzündung, Liegen auf dem Rücken, wenn eine Hornhautwunde einen Prolapsus der verwundeten Iris befürchten lässt. Das Weitere s. bei Wunden des Augapfels und künstlicher Pupillenbildung. [Sorgfältig muss untersucht werden, ob ein fremder Körper zu entfernen ist mit der Pincette. Sollte dazu die Hornhautwunde zu klein sein, so muss man sie

nöthigenfalls mit dem Staar- oder Sichelmesser dilatiren. Ein hineingedrungenes Stück Stahl, welches zwar aussen hervorragt, aber nicht hinreichend, um gefasst werden zu können, versuche man mit dem Magnete auszuziehen.(1) Sind die fremden Körper klein, staubartig, körnig, so kann man sie sitzen lassen, wenn sie nicht leicht entfernt werden können. Hindern sie aber nach geschehener Heilung der Wunde den Gebrauch des Auges, so räth Juengken, sie zu entfernen; er öffnet da, wo der Körper sitzt, die Hornhaut dicht am Rande der Sclerotica mit dem Staarmesser durch einen langen, mit dem Rande parallelen Einschnitt, geht dann mit einer feinen Pincette in's Auge ein und sucht den Körper vorsichtig von der Iris abzulösen. Gelingt dies nicht, so darf man sie nicht weiter reizen. Er fasst dann den Körper sammt der Iris, zieht beide aus der Hornhautwunde hervor und schneidet die ganze Pseudo-Membran, die den fremden Körper eingekapselt hat, von der Iris mit einer feinen Cooper'schen oder mit der Daviel'schen Scheere weg, worauf die Iris reponirt und das Auge behandelt wird, wie nach der künstlichen Pupillenbildung.(2) Zusammenziehen einer, doch wohl, nicht in sehr grosser Ausdehnung, vom Ciliarringe abgelöseten, Iris gegen den letzteren hin und Verwachsen damit beförderte Baratta(3) durch Eintröpfeln der Auflösung des *Extr. hyoscyami* oder *belladonnae*. S. ferner Iridodialysis.]

Zweites Kapitel.

Fehler der Lage der Iris.

Prolapsus iridis (Ptosis iridis, Hernia, Procidentia iridis, Ucatio), der Vorfall der Iris. Franz. *Providence, Chûte de l'iris.*

Abgebildet von v. Ammon Klin. Darstell. Thl I. Taf. IV. Fig. 1—3. 6.

Symptome. — Ein Theil der Iris ist durch eine Oeffnung in der Hornhaut oder in dem, dicht an diese gränzenden, Theile der Sclerotica hervorgedrängt, welches letztere ich einmal nach einem Stosse mit einer Scheere beobachtet habe(4)

1) Meyer in Minden gelang es mit einem 30 Ø. tragenden Magnete bei einem, durch die Sclerotica bis unter die Iris glühend eingedrungenen langen, schmalen Stahlstücke. S. Med. Zeitung v. Verein f. Heilk. in Preussen 1842. No. 11.

2) [v. Ammon (Klin. Darstell. XIV. 1.) bildet ein von plastischer Lymphe völlig bedecktes, in der Iris eingekapseltes Steinchen ab; durch einen T förmigen Einschnitt am oberen Hornhautrande ward es ausgezogen, wonach weiter keine böse Folgen entstanden, als eine verzogene Pupille.

3) *Osservazioni practiche sulle principale malattie degli occhi. Tom. I. pag.* 139.]

4) [Der Herausgeber fügt diesen, vom Verfasser schon in Rund's Uebersetzung der Chirurg. Beobachtungen über das Auge von Ware Bd I. S. 18. Anmerk. 11 mitgetheilten Fall, wegen seiner Seltenheit hier bei. Ein 5jähriger Knabe stach sich mit einer sehr spitzen Scheere in die Sclerotica dicht hinter dem Insertionspunkte der Iris. Nach einigen Tagen fand der Verfasser einen nicht grossen Prolapsus der Iris durch diese Wunde hindurch und vielen Eiter in der Augenkammer. Nach der dreisten örtlichen Anwendung der Opiumtinctur, des Bilsenkrautes u. s. w. wurde aller Eiter resorbirt. Der Vorfall zog sich theils zurück, theils wurde er von coagulabler Lymphe bedeckt und hineingeheilt. Die Pupille zog sich von Monat zu Monat mehr in die Mitte und ward zuletzt fast ganz regelmässig: der Kranke sah vollkommen, und von der ganzen Verletzung blieb fast nichts übrig, als ein ganz feines schwarzes Punkt-

Der Prolapsus durch die Cornea hindurch ist der bei weitem häufigste: die Iris ist hier vorwärts gedrängt durch die ausfliessende wässerige Feuchtigkeit. Bei dem seltenen Prolapsus durch die Sclerotica hindurch ist dagegen die Iris von der, gegen die Wunde derselben hin abfliessenden, Feuchtigkeit in die hintere Augenkammer und dann durch die Wunde selbst, zurückgedrängt worden.[1]

In beiden Fällen bildet der vorgefallene Theil der Iris einen kleinen Beutel in der Oeffnung, und zeigt er sich als ein schwarzes, weiches, sehr empfindliches Knötchen oder ein breiteres Wülstchen, je nach der Grösse der Oeffnung und der Heftigkeit des Hervortreibens von der Grösse eines Stecknadelknopfes bis zu der eines Fliegenkopfes und darüber. Der Kranke kann vor Lichtscheu und Schmerz das Auge nicht öffnen: sind die Augenlider geschlossen, so hat derselbe das Gefühl eines fremden Körpers. Manchmal ist ein Theil des Circulus major, manchmal ein Theil des Circulus minor des Pupillarrandes selbst, selten die ganze Iris durch eine grosse Oeffnung in der Mitte der Hornhaut, zuweilen auch etwas vom Glaskörper, vorgefallen, z.B. nach Extraction des Staares: unten z.B. liegt der Pupillarrand und darüber ein Theil des Glaskörpers. In beiden Fällen ist ferner die Gestalt der Pupille verändert: die Ränder derselben sind verzogen gegen die abnorme Oeffnung hin. Manchmal ist sie sogar schmal wie eine Linie, oder ganz geschlossen, weil ihre Ränder auf einander liegen. [In der Oeffnung ist der vorgefallene Theil anfangs beweglich oder unbeweglich, je nach der Grösse und Ausfüllung derselben durch ihn.] — Mehr und mehr entzündet sich nun die Iris, weil sie von der Luft berührt, von den Augenlidern gerieben, von den Rändern der Oeffnung eingeklemmt wird; die Entzündung kann bis zur Absonderung von Eiter heftig sein, der sich dann in die vordere Augenkammer ergiesst. [Wegen der entzündlichen Anschwellung wird die Iris immer mehr eingeklemmt und nun mit den Rändern des Loches organisch verbunden.] Ist der vorgefallene Theil sich selbst überlassen, so verändert sich immer mehr sein eigenthümlicher Bau, wird fester, härter, unempfindlicher; sondern er, und die eingeklemmten Ränder, die sich gleichfalls entzündet haben, coagulabele Lymphe ab, die den Prolapsus mit einem weissen Häutchen überzieht, einkapselt, immer mehr zusammendrückt, zurückdrängt, so dass er nun zusammenschrumpft und zuletzt bloss als ein kleines, weissliches, knorpliches Hügelchen, als eine *Macula corneae* mit einem schwarzen Punkte, dem Reste des Prolapsus, übrig bleibt. Dies ist dann das sogenannte *Myiokephalon*, Mücken-

chen. — Einen zweiten Fall theilt Schön mit (Pathol. Anat. S. 231). Ein spitzer Stein hatte etwa $1\frac{1}{2}$''' vom Hornhautrande ein *Staphyloma scleroticae* von der Grösse einer Erbse hervorgebracht. Hinter einem durchsichtigen Bläschen auf der Spitze des Staphyloms sah Sch. eine kleine runde Oeffnung, gegen welche hin die Iris so verzogen war, dass sie eine Linie breit am Hornhautrande völlig fehlte; die Pupille war oval und schrag, wie ein Kolobom gestaltet. Einen dritten Fall bildet v. Ammon ab (Klin. Darstell. Thl I. Taf. XIV. Fig. 7), dabei anfangendes *Staphyloma corneae*.

1) Vorwärtsdringen der Iris in die vordere Augenkammer, ein Symptom entzundlicher Anschwellung oder Wirkung hinter ihr liegender Cataracta mollis, pyramidata, oder des Hydrophthalmos posterior, oder abnormer Geschwülste, welche sie hervortreiben, so wie das Zurücktreten derselben, ein Symptom entzündlicher Anschwellung, oder von Adhasionen oder der Lähmung der Ciliar-Nerven bei mancher Amaurosis.] ohne Heraustreten der Iris oder eines Theiles derselben aus dem Auge nennt man nicht *Prolapsus*.

köpfchen, wenn ein einzelnes Knötchen da ist, das *Myiokephalon racemosum*, wenn mehrere nahe beisammen liegen. Vgl. *Staphyloma iridis* bei den Krankheiten der Cornea. Entweder bleibt nun die Iris mit diesem Punkte fortwährend in Verbindung, *Synechia anterior*, wobei die Pupille zuweilen nach und nach eine richtigere Stellung und etwas rundlichere Gestalt annimmt, in der Regel aber schief bleibt; oder in höchst seltenen Fällen löset sich die Iris wieder los, indem sie von den heilenden Wundrändern abgeschnürt wird, und nimmt sie ihre natürliche Lage wieder ein;[1] oder wegen der Anspannung nach vorn, löset sich die Iris an einer einzelnen Stelle vom Ciliarringe allmälig los und bekommt so eine ziemlich brauchbare abnorme Pupille: dies letztere beobachtete ich zweimal. Nicht immer zeigt sich aber die Natur in ihrer Heilkraft so herrlich thätig, denn die Entzündung kann sich auf die ganze Iris verbreiten, Verschliessung der Pupille, *Synizesis pupillae* bewirken, auch andere Theile des Auges mit ergreifen, das ganze zerstören.

Ursachen. — Eine Wunde der Cornea, sei sie zufällig entstanden, oder absichtlich gemacht; z. B. beim Hornhautschnitte behufs der Extraction des Staars bei der *Iridenkleisis*, *Iridectomie* behufs künstlicher Pupillenbildung, besonders eine grosse Wunde, eine gerade hindurch dringende, eine Wunde der Sclerotica neben dem Hornhautrande, ein penetrirendes Hornhaut-Geschwür sind die Ursachen. Contusionen des Augapfels, heftige Bewegungen, Erschütterungen, z. B. durch Husten oder Erbrechen, Lage nach vorn, krampfige Zusammenziehungen der Augenmuskeln befördern und vergrössern den Prolapsus.

Prognosis. — Diese richtet sich anfangs namentlich danach, ob der Fall ein frischer, daher die Iris noch reponibel ist und dann das ganze Uebel zu einer oft leicht heilenden Wunde oder Geschwüre der Hornhaut wird, oder nicht, späterhin davon, ob heftige Entzündung eintritt oder nicht, ob diese den Prolapsus dauernd befestigt, die Hornhaut trübt, ob die Lage der Iris wieder natürlich wird, ob die Entzündung sich auf das ganze Auge verbreitet, ob Eiterung eintritt, ob der Kranke das Auge schont; ob unvorsichtige, heftige Curversuche gemacht wurden, oder nicht; ob der Prolapsus in der Mitte der Cornea oder an ihrem Rande liegt, welches letztere immer am wenigsten das Sehen stört und am häufigsten vorkommt, während ersteres die Wirkungen eines Centralleukoms der Hornhaut hat. (Vgl. *Obscuratio corneae.*)

Cur. — So wie ein Prolapsus entstanden ist, lasse man sofort die Augen schliessen, klebe beide mit englischem Pflaster zu, lasse sorgfältig jede Erschütterung verhüten, den Kranken Tage lang in einem dunkelen Zimmer auf dem Rücken liegen. Man kann hierauf, wenn kein Krampf der Augenmuskeln vorhanden, auch die Wunde nicht gross ist, allenfalls da, wo der Vorfall liegt, sanft mit dem Finger auf den geschlossenen Augenlidern reiben, um die Iris zur Zusammenziehung zu reizen, was schon Mauchart angerathen hat.[2]

1) Das von Lorch erzählte Beispiel bei *Synechia anterior.*

2) Sonst ward angerathen, den Prolapsus mit dem Daviel'schen Löffel zurückzuschieben, [von Mauchart *(Diss. de staphylomate)* mit einer feinen Sonde, von Heuermann (Abhandlung von den vornehmsten Operationen Bd II. Kap. 26) mit einer fischbeinernen ihn zu reponiren]. Dieser Rath

Ist die Wunde frisch und klein, drohet keine Vergrösserung des Prolapsus, so kann man auch versuchen, durch plötzliches Einfallen eines Lichtstrahls in's Auge die Pupille zu verengern und dadurch die Iris zum Zurückziehen zu bringen, (Richter) aber auch nur, wenn jenes Statt findet. Ist der Prolapsus nicht neu, schon geschwollen, verklebt, so würde es nicht einmal rathsam sein, ihn zurückzubringen, denn die Iritis würde doch noch fortdauern und im Innern des Auges werden vielleicht weit schlimmere Verwachsungen entstehen.

[Janin, Pellier,] Ware, Wardrop und Gibson haben den Prolapsus durchstochen[1] und so die wässerige Feuchtigkeit ausgelassen, die den Theil der Iris nach vorn drängte: sie sahen ihn dann zurückgezogen werden. Bei einem ganz frischen Falle kann es helfen; nicht aber wenn schon Adhäsion da ist.

Am besten thut man wirklich, ausser dem Schliessen des Auges, nichts weiter als dass man Auflösung des *Extr. hyoscyami* anwendet, [eintröpfelt oder mit Charpie auf das geschlossene Auge legt, oder um das Auge herum einreibt, und die eine oder die andere Anwendungsart nöthigenfalls wiederholt.] Hiernach zieht sich ein frischer Prolapsus zuweilen zurück. Ausserdem behandele man das Hornhaut-Geschwür, die Hornhaut-Wunde, nach den in den betreffenden Kapiteln angegebenen Regeln.

Adhärirt der Vorfall schon, und hat er seine grösste Empfindlichkeit verloren, so lasse ich entweder öfters *Tinct. thebaïca* eintröpfeln, oder etwas davon mit dem Pinsel auf ihn streichen. In späteren Stadien, wenn noch ein hartes Knötchen von ihm zurückgeblieben ist, was schon gänzlich die Eigenschaften der Iris verloren, kann man die, den Kranken belästigende Erhabenheit dreist abschneiden mit der Hohlscheere, (s. Fig. 24.) deren Convexität der Cornea zugewandt wird, oder es mit *Lapis infernalis* wegätzen. Dies Mittel erregt eine leichte Entzündung, zieht stärkere Ernährung nach sich und hierdurch gewinnt der Theil wiederum die Kraft, dem Andrängen der Feuchtigkeit zu widerstehen. —

Man hat den Prolapsus auch wohl abgebunden, [Guy de Chauliac, Verduc, Maitre-Jean] wenn er gestielt war, wie Einige ihn fanden. Ich habe aber solcher Mittel nie bedurft; da die Opiumtinctur mir hinreichte, die adhäsive Entzündung und Einkapselung zu beschleunigen und die Hervorragung zu contrahiren. Man muss sich nur nicht scheuen, sie gleich, so wie die erste Empfindlichkeit verschwunden ist und die Adhäsion sich bildet, verdünnt, allmählig verstärkt mehrmals täglich mit dem Pinsel aufzudrücken.

ist schädlich, denn durch eine solche Berührung der reizbaren Iris wird ein Augenmuskel-Krampf erregt, der immer dieselbe noch weiter hervorpresst. Höchstens passt er, wenn eine breite Wunde z. B. zur Extraction des Staars mit einem Staarmesser gemacht worden ist (Richter); aber auch dann drängt der Glaskörper nach.

1) S. Himly's Bibliothek für Ophthalmologie Bd I. St. 1. S. 52. [Schon Schlichting (In *Acta Naturae Curiosorum Vol. VIII. Obs.* 25) stach ihn ein, bestrich ihn mit *Oleum myrrhae per deliquium* und comprimirte dann.]

Drittes Kapitel.

Verwachsungen der Iris.

I. *Synechia*,[1] die Verwachsung der Iris mit den benachbarten Theilen; Franz. *Adhérence de l'iris, Synechie;* Engl. *Adhesion of the Iris.*

Abgebildet von Demours Taf. XIX. Fig. 2. XXXVIII. Fig. 1. 2. XXXIX. Fig. 1. XLV. Fig. 1. XLIX. Fig. 2. LXII. Fig. 2. LXIII. Fig. 2. 3.

Symptome. — Die vordere Fläche der Iris ist mit der hinteren Fläche der Cornea — *Synechia anterior* —, oder die hintere Fläche der Iris ist mit der vordern der Linsenkapsel, seltener mit dem Ciliarkörper, häufig mit beiden, in Ermangelung der Linse auch wohl mit Resten der vorderen oder der hinteren Kapselwand; wenn auch diese fehlt, mit der tellerförmigen Grube des Glaskörpers verwachsen — *Synechia posterior.* Die vordere, wie die hintere ist entweder *partialis* oder *totalis.* Jene wird bald bewirkt durch Flächen-Adhäsion, bald durch graue oder bräunliche Fäden plastischer Lymphe, die von der einen zur andern Membran an einer auch wohl an mehreren Stellen ausgespannt sind. Diese ist Verwachsung der ganzen beiderseitigen Flächen mit einander, welche hinten durch eine graue Pseudomembran zwischen Uvea, Kapsel und Ciliarkörper hervorgebracht wird. Die totale Synechie ist seltener, als die partielle. Jene sowohl, als auch die *Synechia marginis pupillaris* in seinem ganzen Umkreise mit der Cornea oder mit der vorderen Kapselwand bewirkt Unbeweglichkeit der Iris. Es ist dann eine Art von *Synizesis* da. Ist dagegen nur ein Theil des Randes der Pupille angewachsen, so wird dieselbe dahin verzogen, eckig oder länglicht und bleibt sie am freien Theile beweglich. Die vordere partielle ist theils hieran leicht erkennbar, theils durch Ansicht von der Seite, bei welcher die Neigung der Iris nach vorn und die Verwachsung mit der Hornhaut, gewöhnlich als sogenanntes Mückenköpfchen (s. *Myiokephalon,*) wahrgenommen wird; die mitleidende, verdunkelte Hornhaut ist noch mehr verdunkelt durch die dicht an ihr liegende Iris. Seltener ist die Verwachsung der Mitte der Iris oder ihres äusseren Umfanges mit der Cornea. Die hintere partielle, namentlich, wenn sie nicht gerade am oder neben dem Pupillarrande, sich befindet, sondern an einer mehr nach der Peripherie hin liegenden Stelle der Uvea, ist oft nur erkennbar bei bedeutender Erweiterung der Pupille durch *Extr. hyoscyami* oder *belladonnae* an der dann sichtbaren, ungleichmässigen, eckigen Zusammenziehung der Iris, deren Grund in einer Verwachsung nach vorn augenscheinlich nicht liegt, theils an den zuweilen, besonders durch die Loupe sichtbaren Verbindungsfäden, zumal wenn sie vom Pupillarrande zur Kapsel gehen.[2] Manchmal ist die Synechie verbunden mit *Myosis,*

1) Von συνεχειν, zusammenhaften.

2) Fr. Ph. Walther (s. dessen Abhandlungen aus dem Gebiete der pract. Medicin Bd I. S. 67) beobachtete die Entstehung einer hinteren Synechie nach anhaltender innerer Entzündung des Auges so: angelaufene und an ihrer Spitze wuchernde Blutgefässe treten von der Linsenkapsel und von der Hinterfläche der Iris her gegen einander; jene

nämlich dann, wenn auch im Gewebe der Iris Ausschwitzung Statt gefunden hatte, oder wenn die Adhäsionen die Pupillenränder gegen einander ziehen, seltener mit *Mydriasis*, wenn die Adhäsionen so sitzen, dass sie die Pupillarränder von einander ziehen. Mit hinterer Synechie ist ferner oft *Cataracta membranacea* verbunden, mit der vorderen vorhergegangener Prolapsus iridis, ein Hornhaut-Staphylom, ein Hornhaut-Fleck oder ein Leukom, mit beiden Synechien oft Structur- und Form-Veränderung der Iris selbst (Vgl. Iritis.) — Das Sehvermögen wird durch die Synechie immer etwas gestört, besonders wenn das freie Spiel des Pupillarrandes durch sie gelitten hat. Noch mehr haben aber die genannten Complicationen daran Schuld, welche leicht Blindheit verursachen können.

Ursachen. — Einige Male sah ich die *S. anterior* angeboren, vielleicht als Bildungsfehler, [da ja ursprünglich im Fötus-Auge keine vordere Augenkammer vorhanden ist, die Iris dicht an der Cornea liegt,] vielleicht zuweilen als Folge einer Augenentzündung des Fötus, von der ich mitunter glaube Spuren gesehen zu haben. Einmal fand ich eine totale, vordere Synechie in einem unvollkommen gebildeten Mikrophthalmos. Die nach der Geburt entstandene ist immer Folge einer vorhergegangenen adhäsiven Entzündung. Sie bildet sich am häufigsten partiell nach einer penetrirenden Wunde oder einem penetrirenden Geschwüre der Hornhaut, worauf die wässerige Feuchtigkeit ausfloss, ein Prolapsus iridis in die Oeffnung hinein entstand und später mit den Rändern derselben verwuchs; partielle auch totale kann seltener bloss aus einer heftigen Augenentzündung hervorgehen, während welcher Cornea und Iris so angeschwollen sind, dass sie einander berührten, beim Staphyloma corneae. — Die *S. posterior partialis* oder *totalis* entsteht gleichfalls nach örtlichen Verletzungen, z. B. bei Staar-Operationen. Oefter ist sie aber schleichend herbeikommende Folgekrankheit einer langwierigen, heftigen Augenentzündung, namentlich der *Ophthalmia ex arthritide incongrua*, wobei sich in der Regel auch Kapselstaar ausbildet. Nicht allein die Iris hat in diesem Falle an Entzündung gelitten, sondern auch die Linsenkapsel und die *Membrana humoris aquei* der hinteren Augenkammer. —

Synechia anterior capsularis könnte man den von Fr. Ph. Walther beschriebenen Fall nennen, nämlich Verwachsung eines Restes der Linsenkapsel mit der Cornea. Nach einer tiefen Verwundung durch die Hornhaut hindurch war die Linse aufgesogen, aber ein verdunkeltes Stück der Kapsel in der unteren Hälfte der Pupille zurückgeblieben und mit der Hornhaut-Narbe verwachsen, während es nach hinten an den Pupillarrand der Iris angewachsen war. Das Kapselstück war sehr dicht, lederartig, an seiner hinteren Oberfläche braunschwarz und von einem bewunderungswurdigen Gefässgespinnste überzogen. — Sollte nicht, wenn man aufmerksam ist, eine ähnliche *Synechia anterior capsularis* angeboren gefunden wer-

versenkten sich in diese, diese in jene: die neuen Verbindungsgefässe hatten einen schiefen, gegen die Axe des Augapfels hin sich neigenden Verlauf und bildeten niemals grössere Stämme. Hierdurch unterscheiden sie sich von den, die entzündete Kapsel selbst überziehenden, von der Peripherie derselben herkommenden, Gefässen. Er sah selten ein Gefäss vom Pupillarrande selbst entspringen: meistens fing das flockige Gefässgespinnst 1‴ von demselben entfernt an, was er mit der Loupe durch eine künstlich erweiterte Pupille hindurch beobachtete. Daher ist, nach ihm, Adhasion des Pupillarrandes selbst an der Linsenkapsel selten.

den, entstanden durch frühe Entzündung, als die verhältnissmässig noch sehr grosse Linse dicht an der Cornea lag?]

Prognosis. — Nur wenn das Uebel noch frisch ist, lässt es sich durch pharmaceutische Mittel heilen, veraltete Synechien können nur durch Operationen gehoben werden; da diese jedoch oft recht schwer auszuführen sind, so ist die Prognosis zweifelhaft. Die *Synechia totalis* ist incurabel. [Eine partielle Synechie heilt die Natur zuweilen am besten, wenn sie nämlich Folge eines Prolapsus war, der in der Hornhaut festgewachsene Theil abstirbt durch allmähliges Einklemmen der Wundränder, und er dadurch befreit wird.[1]

Cur. — Gegen eine frische Synechie versuche man Einreibungen von *Ungt. mercuriale*, [Jod-Salbe,] und *Extr. belladonnae* um das Auge herum, Eintröpfeln von aufgelöstem *Extr. hyoscyami* oder *belladonnae*, Aufstreichen von *Ungt. mercuriale* auf den Augapfel mit einem Pinsel, [den inneren Gebrauch der *Radix senegae.*] Vgl. *Iritis.* — Helfen diese nicht, so kann man zuweilen zur Operation schreiten. Ungeachtet Beer die Zerschneidung einzelner Adhäsionen an der Cornea widerrieth, weil diese zu fest seien, so habe ich dennoch mehrere Male mit meinem Sichelmesser (s. Fig. 9), welches ich in der Nähe der partiellen *Synechia anterior* in die Hornhaut einstach, diese Verwachsungen mit glücklichem Erfolge getrennt, nämlich dann, wenn der Pupillarrand in Folge eines Prolapsus iridis oder durch einzelne Fäden, Stricke mit der Cornea vereinigt war und dadurch die Pupille sehr verengert, geschlossen hatte. Vor der Operation tröpfelte ich *Extr. belladonnae* ein. Mit der zweischneidigen Nadel gelingt diese Operation nicht so gut: diese löst viel eher einen Theil der Iris vom Ciliarrande los, als dass sie die Adhäsion zerschneidet. In der Regel ist die Operation aber schwierig. Ist daher die Pupille noch hinreichend offen und einer hellen Stelle der Cornea gegenüber, so unternehme man sie nicht. Gelang die Zerschneidung nicht, so kann man sofort die Iridectomie machen. Auch Adams zerschneidet die Adhäsionen mit seinem Irismesser (s. dessen Methode bei Iridectomie), Donegana mit einer hakenartigen Nadel (Blasius Akiurg. Abbild. XVII. 94), Maunoir mit seiner Scheere (vgl. seine Methoden bei Iridectomie); Juengken empfiehlt nur die Iridectomie. S. ferner Guthrie's Verfahren bei Iridektomie, Gibson's bei Iridectomie]. — Ist die *Synechia anterior partialis* hinter einem Leukome der Hornhaut, so dass die Pupille durch letzteres versteckt wird, hilft auch nicht das Eintröpfeln von *Extr. hyoscyami* oder *belladonnae*, um die Pupille etwas hinter ihm wegzubringen (vgl. Cur 8 der *Macula corneae*), so muss die künstliche Pupillenbildung vorgenommen werden, [je nachdem ein beträchtlicher Theil des Pupillarrandes noch frei und das Leukom vor ihm nicht gar zu gross ist, durch Verziehen der Pupille oder durch Ausschneiden eines Stückes des Pupillar-

1) Lorch hat einen interessanten Fall der Art beschrieben und abgebildet (v. Ammon's Zeitschrift Bd V. S. 40). Drei, nach Prolapsus mit Hornhautgeschwüren verwachsene Theile der Iris hatten eine völlige Synechia hervorgebracht. Nach mehreren Wochen hatten sich die Adhäsionen gelöst, obgleich die drei schwarzen Mückenköpfchen zurückgeblieben waren, und war die Pupille zwischen diesen drei Punkten wieder frei geworden.]

randes; wenn die Iris sehr angespannt ist, durch Iridectomie mit dem Sichelmesser, wenn diese Umstände nicht da sind, durch Iridodialysis nebst Reclinatio cataractae.] S. das Weitere bei den Indicationen zur Wahl unter den Methoden der künstlichen Pupillenbildung, 1. und 2. Fall, und die Methoden selbst. —

Die *Synechia capsularis anterior* ward von Walther mit glücklichem Erfolge so operirt: Mit der, durch die Sclerotica eingestochenen, Staarnadel zertrennte er die Adhäsionen, fasste dann das Kapselstück mit der Fläche der lancettförmigen Nadel, zog es in die hintere Augenkammer und reclinirte es hier.]

Die *Synechia posterior* operirt man, wenn Linse und Kapsel noch klar sind, gar nicht. Sind sie verdunkelt, so mache man die *Reclinatio cataractae per scleroticam*, wobei die Synechie zuweilen schon gelöset wird, wo nicht, der Operateur suchen muss, sie absichtlich mit der Nadel zu zerschneiden: vgl. das bei *Cataracta adhaerens* angegebene Verfahren und Indicationen zu den Pupillenbildungen, dritter Fall. Sehr verwerflich ist der von Arneman gegebene Rath, den Hornhautschnitt zu machen, einen im rechten Winkel gebogenen Drath (Γ) durch Wunde und Pupille hindurch einzuführen und ihn hinter deren Rande hinweg rund herum zu drehen. [Juengken empfiehlt auch hier nur Iridektomie und Extractio cataractae, L. Strohmeier Iridektomie nach seiner Methode (s. dieselbe bei Iridektomie per corneam), Rieke Iridektomie per scleroticam (s. seine Methode bei dieser), v. Onsenoort Verziehung der Pupille durch die Sclerotica, sowohl bei *Synechia posterior* als auch bei *anterior partialis* (vgl. *Irideukleisis* durch die Sclerotica).

II. *Synizesis iridis*, die Verwachsung der Pupillarränder mit einander.

S. hierüber *Atresia pupillae*.

Viertes Kapitel.

Fehler der Production der Iris.

I. *Iritis*, *Inflammatio iridis*, die Entzündung der Iris. Franz. *Inflammation de l'iris*. Engl. *Inflammation of the iris*, und deren Folgen,

II. Plastische Exsudation der Iris,

III. Abscess der Iris,

IV. Geschwur der Iris, u. a.

Schriften.

Joh. Ad. Schmidt Ueber Iritis u. Nachstaar. Wien 1801. 4. (Himly u. Schmidt's Ophthalmolog. Biblioth. St. 1. S. 140. Eine treffliche Schrift, welche die Iritis besonders würdigte, die man sonst unter dem allgemeinen Namen der *Ophthalmia interna* begriffen hatte.

Ph. Fr. Walther In dessen Abhandlungen aus dem Gebiete der Medicin Thl I. S. 12 ff.

Ph. Fr. Walther's Merkwürdige Heilung eines Eiterauges. Landshut 1819.

Saunders In dessen *Treatise on some practical points relating to the diseases of the eye. London* 1811. 8. S. 21—40. (Himly's Biblioth. f. Ophthalmol. Bd I St. 1. S. 116.

M. F. Edwards *Diss. sur l'inflammation de l'Iris et sur la cataracte noire. Paris* 1814. 4.
M. Travers in dessen u. A. Cooper's *Surgical Essays T. I. London* 1818.
Gierl Das Hypopyon. Augsburg 1825.
H. B. Schindler *Diss. de iritide chronica, a keratonyxide orta. Vratisl.* 1829. 4. (Langenbeck's Neue Bibliothek Bd II. St. 3.)
H. B. Schindler Die chronisch-entzündlichen Formen der Iris und der *Capsula humoris aquei.* In v. Graefe und v. Walther's Journal Bd XXVIII. (1832.) H. 4.
Klemmer *Diss. de iridonecsi. Dresdae* 1836. 8. (Deutsch in v. Ammon's Zeitschr. Bd V. S. 263.)
F. A. ab Ammon *De iritide commentatio, praemio ornata. Acc. in tab. aën. II. fig. pictae* 18. *Lips.* 18. gr. 4.
Abgebildet von Beer, Travers, Klemmer, v. Ammon a. a. O. u. Klin. Darstell. Thl I. Taf. III. XIII. XIV. XV. a. m. O.

Symptome. — Der Kranke fühlt in der Gegend der Augenbrauen und im Auge einen dumpfen, drückenden Schmerz, gleichsam als ob jemand mit dem Finger auf diese Theile fest drückte.(1) Das Auge ist bedeutend lichtscheu, viel mehr, als man nach den übrigen Symptomen der Entzündung, nach der Röthe des Auges z. B., erwarten sollte. Ist ein Auge sehr lichtscheu, ohne bedeutend roth zu sein ohne Conjunctivitis, ohne Hornhautgeschwür, ohne Blepharospasmus, so ist an die Anwesenheit einer Iritis zu denken. Der Kranke sieht ferner undeutlich, wie durch einen Nebel hindurch, mit Schmerzen und Thränenfluss. [Am allerbedeutendsten sind Thränenfluss und Lichtscheu bei Iritis syphilitico — scrofulosa (v. Ammon). Sie, so wie die Schmerzen, sind von der unmittelbaren Reizung der *N. ciliares* und durch sie des sehr empfindlichen *N. trigeminus* herzuleiten, setzen keineswegs immer eine Mitleidenschaft der Retina voraus. (Vgl. Photophobia). Schmerzen, Empfindlichkeit des Augapfels, Lichtscheu und Trübheit des Sehens dauern bis zur Akme der Krankheit fort und nehmen zu, letztere bis zur Blindheit (oft unter Farben und Funkensehen), wegen Congestion des Blutes und Ueberreizung der Retina, oder nur wegen vollkommener Myosis pupillae, oder wegen Trübung der Linsen-Kapsel.]

Die Farbe der Iris verändert sich frühzeitig, zuweilen an der ganzen Fläche, häufiger nur an einem Segmente, manchmal nur am äusseren Rinde, öfter nur am inneren, entweder kreisförmig oder auch hier nur ein kleines Segment, gleichsam nur ein Zwickel. Die Iris wird dunkeler; desshalb fällt die Farben-Veränderung am frühesten an einer grauen oder blauen Iris auf. Die hellfarbige Iris wird grünlich, mattstahlgrau, graubräunlich, je nachdem die Iris blau oder grau war; die dunkelfarbige, braune oder schwarze Iris wird rothbraun, zuweilen röthlich.(2) [s. Beer Taf. I. Fig. 5. 6. v. Ammon. *De iritide* Taf. I. Fig. 1. 4. 7. 8. II. 5. 6.', nach Sichel, allmälig wohl orangenfarbig.] Dabei verliert die Iris ihr klares Ansehen, ihren natürlichen Glanz, erscheint sie matt, trübe. Sowohl die Farbenveränderung, als auch der Verlust des eigenthümlichen Glanzes rührt her von der Ausdehnung der Irisge-

1) v. Ammon sagt: „Zuweilen sind die Schmerzen im Auge und in der Augenhohle unertraglich heftig und dauern so mehrere Tage in einem fort, zuweilen sind sie mässig. Sie erreichen in der Nacht den höchsten Grad, haben ihren Sitz bald in den Augenbrauen, bald in den Schlafen, bald in den Wangen, scheinen in den Knochen zu sein: während eines solchen Paroxysmus der Iridalgie pflegen plastische oder puriforme Ausschwitzungen vor sich zu gehen." Die Art und Ausdehnung des Schmerzes variirt etwas nach der Ursache der Entzündung. Vgl. hierüb. die verschied. Ophthalmien.]

2) Hiermit sind jedoch die Schattirung und verschiedene Farbung einzelner Theile der Iris nicht zu verwechseln, die als angeborene Abnormitäten vorkommen. (S. Einleitung §. XXII. 3.)

fässe durch vieles Blut, dessen Farbe mit derjenigen der Iris selbst jene verschiedenen Mischfarben bildet, [nach v. Ammon von krankhafter Anhäufung und veränderter Beschaffenheit des Blutes, weshalb die Absonderung des Farbestoffes der Iris entweder vermehrt oder vermindert oder verändert werde. Besonders braune Regenbogenhäute erschienen ihm nicht selten wie mit einem sehr glänzenden Pulver dick bestäubt.] In höherem Grade der Entzündung unterscheidet man in gutem Lichte, besonders mit Hülfe der Loupe, deutlich einzelne Blutgefässe oder ein Gefässnetz (s. Beer Taf. II. Fig. 2; v. Ammon *de iritide* Taf. I. Fig. 4), am häufigsten und frühesten den inneren Gefässkreis: vgl. Einleitung §. XXII. [Besonders dann sind Gefässe sichtbar, wenn der seröse Ueberzug, die Descemet'sche oder Wasserhaut, neu entstandene enthält, weniger deutlich, wenn die eigentliche Iris allein leidet, am wenigsten, wenn zufällig deren oberflächlichste Gefässe nicht sehr mit Blut angefüllt sind. Bei Affection der Wasserhaut sah v. Ammon Gefässe, wenn die Entzündung chronisch und die Haut hypertrophisch wurde; sie liefen geschlängelt vom Ciliar- bis zum Pupillar-Rande, einzelne waren kürzer; selten gaben sie Aeste an die benachbarten Gefässe ab. Bei Entzündung der Iris allein sah er schon zu Anfange der Krankheit die schönsten Gefässnetze, besonders in der Mitte und am Ciliarrande. Sichel schildert sie so: an der Gränze des grossen und kleinen Cirkels ist ein äusserst feiner, rother Gefässkranz, dessen Gefässe den äusseren Biegungen des kleinen Cirkels folgen. Von ihm gehen, sich mehrmals spaltende, Gefässzweige zum äusseren Irisrande und sehr feine, parallele zum Pupillarrande. Schon zu Anfange der ersten Periode entstehen sie, und von ihnen, so wie von einem serös-cruorischen Ergusse rührt, nach ihm, die Färbung her. Zuweilen erscheinen einzelne Stellen ganz blutroth, was aber auch selten von extravasirtem Blute herrührt (s. v. Ammon Taf. I. Fig. 3. 8.), wenn die Gefässe der Iris im höchsten Grade der Entzündung ausserordentlich ausgedehnt waren und einzelne desshalb zerrissen; selbst ein Hämophthalmos kann durch Ergiessung des Blutes in die Augenkammern entstehen (1)] Dabei ist die Iris sehr wenig beweglich, die Pupille eng (2) und meistens eckig. (3) Sieht man die Iris von der Seite an, so findet man oft den Pupillarrand, meistens jedoch nur einen Theil desselben, vorzüglich bei Iritis syphilitica, dick, wulstig aufgetrieben, gewöhnlich am bedeutendsten gegen die hintere Augenkammer zu aufgewulstet; bisweilen ist er nach vorn hin ge-

1) Meistens treten jedoch nur so kleine Blutströpfchen hervor, dass sie, nach v. Ammon's Beobachtung, vertrocknen. (also im Gewebe der Iris eingeschlossen sind) und dann einen braunen oder schwarzen Fleck bilden, dies am leichtesten, wenn das Gewebe der Iris schon erkrankt war, oder wenn die Iritis dyskrasisch, z. B. gichtisch ist, oder wenn eine acute Iritis öftere Rückfälle macht. Selten sah er die Extravasate strahlich, faserig. In der Regel wird das Blut jedoch, namentlich wenn die Iris früher gesund war, resorbirt, bei *I. arthritica* nicht leicht (v. Ammon).

2) Es kann zwar eine entzündete Iris eine erweiterte Pupille haben, allein nicht wegen ihrer Entzündung, sondern entweder wegen gleichzeitiger Entzündung und Wucherung der Linsenkapsel, welche die Pupillarränder auseinanderdrangt, oder wegen sich bildender Verwachsung zwischen Uvea und Ciliarfortsätzen, welche die Iris gegen die Peripherie mehr und mehr hinziehen.

3) Der Herausgeber ist *apriori* davon überzeugt, dass diejenigen Praktiker, welche nicht durch Autoritäten und Schulbegriffe befangen sind, keinen Unterschied finden werden in der Richtung der Verziehung der entzündeten Iris, mag die Iritis nun rheumatisch oder gichtisch oder syphilitisch sein.

schwollen. Durch jene Anschwellung nähert sich die Iris ungewöhnlich der Linsenkapsel und bekommt die Pupille leicht ein trichterförmiges Ansehen, indem der Pupillenrand tief nach hinten steht, der mittlere Theil der Iris aber nach vorn gewölbt erscheint (s. Beer Taf. I. Fig. 5. Taf. II. Fig. 1; durch diese wird sie der Cornea genähert. Auf diese Weise kann die Iris die Linsenkapsel, seltener im höchsten Grade der Entzündung, besonders wenn zugleich Keratitis und Anschwellung der Hornhaut da ist, die letztere berühren. [Der Pupillarrand ist nicht selten dunkeler, als im Normalzustande und erscheint zackig, beides, nach v. Ammon, wegen zu bedeutender Absonderung des Pigments; 1—2‴ von ihm entfernt fand er die Iris zusammengeschnürt (Iridoperisphinxis), so dass Kreisfalten entstanden waren.]

Sehr oft ergreift nun die Entzündung auch die benachbarten Theile: Ciliarring, Ciliarkörper, Strahlenkranz, Linsenkapsel, Linse, Glaskörper, vorzüglich dessen tellerförmige Grube, was man beobachten kann, wenn die Entzündung sich weiter verbreitet in einem Auge, dessen Linse durch eine Operation war entfernt worden; besonders aber ergreift sie leicht die Descemet'sche Haut, als Ueberzug der Iris, [z.B. bei der mercuriellen, gichtischen, venerisch-gichtischen, venerisch-scrofulösen, traumatischen Iritis,] und durch diese wiederum die Hinterfläche der Cornea, was man an ihrem matten Aussehen erkennt, welches man wohl mit dem eines angehauchten Glases verglichen hat,[1] ferner die Vorderfläche der Linsenkapsel, wesshalb der Hintergrund der Pupille graulich getrübt ist. [Gleichzeitige oder bald auf einander folgende Entzündung der Iris und ihres hinteren serösen Ueberzuges ist häufiger, als die des vorderen. Ueber die Entzündung der Wasserhaut der Uvea für sich s. bei *Inflammatio membranae humoris aquei.*] Die Secretion der wässerigen Feuchtigkeit wird nun verändert: häufig wird sie trübe und ertheilt sie der Augenkammer ein rauchiges Ansehen, so dass man Iris und Boden des Auges nicht mehr deutlich übersehen kann, obgleich die Hornhaut oft noch nicht verdunkelt ist; im höheren Grade wird die wässerige Feuchtigkeit milchig, eiterähnlich abgesondert, wegen Uebermaasses an Eiweissstoff, selbst an Faserstoff (Hypopyon spurium, Hypolympha vgl. Turbiditas humoris aquei), was auf den ersten Blick das Ansehen eines Onyx oder eines Hornhautfleckens gewährt, von denen die Krankheit sich aber durch die, bei *Onyx* und *Macula corneae* angegebenen, diagnostischen Kennzeichen unterscheidet; auch die Menge der wässerigen Feuchtigkeit kann zunehmen, eine Art von Augenwassersucht entstehen. Allmälig wird die abnorme wässerige Feuchtigkeit resorbirt.

Die Sclerotica spricht sehr oft ihren Antheil an der Entzündung durch Rosenröthe, [Mennig, Ziegel-, Scharlach-, blaue Röthe aus, je nach der Ursache der Entzündung (vgl. die Ophthalmien), bald durch einen so gefärbten Anflug, Hauch, bald durch einzelne, kurze oder allgemeiner verbreitete und sich verzweigende, Gefässe z.B. bei *I. syphilitica*;] in der Nähe oder dicht um die Cornea herum findet man einen rothen, aus dicht gedrängten, zarten Blutgefässen bestehenden, Kreis, Gürtel,

1) Das Aussehen der Cornea bei Iritis scrofulosa-syphilitica beschreibt v. Ammon als schmutzig grünlich, halbdurchsichtigem Glase ähnlich und wie mit dem feinsten Mehlstaube bestreut.

Kranz. Wo man bei Ophthalmien einen solchen sieht, da achte man ja besonders auf die Iris. [Vermuthlich rührt ein solcher Gefäss-Kranz immer von einer Entzündung des Orbiculus ciliaris her, welcher gerade in dieser Gegend ringsum mit der Sclerotica und Iris genau verbunden ist, daher leicht von der Iris her entzündet werden und die Krankheit auch auf diesen angränzenden Theil der Sclerotica fortpflanzen kann. Zeigt sich der Gefässkranz dicht um die Cornea herum, so mögen die inneren Gefässe des Ciliarringes und deren Anastomosen in der Sclerotica, zeigt er sich etwa ½ Linie weit von der Cornea abstehend, so mögen die äusseren Gefässe desselben besonders mit Blut angefüllt sein.(1)] — Die Conjunctiva wird späterhin gleichfalls roth und ihre Gefässe erscheinen ebenfalls am dichtesten gedrängt um die Cornea her; sie schwillt mitunter bedeutend auf. — Im höchsten Grade sind auch Chorioidea, Retina, alle Theile des Auges entzündet: es wird die Krankheit zur allgemeinen Ophthalmitis. (Vgl. *Ophthalmia traumatica.)*

1) Sehr häufig schwitzt Faserstoff aus den Gefässen der Iris und daraus gehen verschiedene Wirkungen der Entzündung hervor. *a)* Geschieht die Ausschwitzung in der Iris selbst oder an ihrer Oberfläche, so wird der Bau derselben verändert: sie verliert ihr netzförmiges Ansehen, wird einer gewöhnlichen, einförmigen, [grauweissen, bläulich-weissen, seltener bräunlichen, schwärzlichen, röthlichen] Membran ähnlich, indem bald die kleinen Zwischenräume ihres Netzwerkes, ihrer Fasern mit deutlich darin zu erkennender plastischer Lymphe angefüllt werden, die Iris verdickt, übernährt wird, zuweilen neu gebildete rothe Blutgefässe enthält, [bald ihr seröser Ueberzug verdickt, übernährt oder selbst von einer Pseudomembran bedeckt wird, welches dann statt findet, wenn er mit an der Entzündung leidet,(2) s. *Inflammatio membranae humoris aquei.*] Die Iris verliert

1) M. J. Weber (in v. Graefe u. v. Walther's Journal Bd IX. H. 3. S. 293.) nimmt sogar zwei normale Gefässkreise des Ciliarringes an den genannten Stellen an. — Dass die Iris nur durch die Gefässe des Ciliarringes Gefässkreise in der Sclerotica sichtbar machen könne, geht daraus hervor, dass die Iris nur mit dem Ciliarringe, nicht aber mit der Sclerotica selbst in directer Verbindung steht. — Ueber den blauen, entzündungsfreien Kreis zwischen dem Gefässkranze und dem Hornhautrande bei *I. arthritica* s. *Ophthalmia arthritica.* — Nach v. Ammon kommt zuweilen ein blauer ohne rothen Gefässkranz vor, z. B. bei *I. mercurialis*; diesen leitet er von Ueberfüllung des *Circulus venosus iridis* her, eines, von neueren Anatomen wiederum angenommenen, menschlichen *Canalis fontanae*, dicht um die Cornea herum (s. Arnold's Untersuch. über das Auge S. 10); den blauen bei *I. traumatica* aber schreibt er der Entzündung des Ciliarkörpers zu.

2) Wenn die Iris früher Gefässe sichtbar werden liess, so verschwinden diese sehr oft wieder unter dem plastischen Exsudate. Schoen (in v. Ammon's Zeitschrift Bd IV. S. 84) fand jetzt die glatte, nicht mehr faserige Iris viel heller gefärbt, als die gesunde. Zuweilen aber hat das plastische Exsudat selbst einen röthlichen Schein, weil wenige Blutkügelchen mit dem Faserstoffe durch die Gefässwände hindurch getreten waren; Beispiele der, noch seltener im Exsudate selbst entstandenen neuen rothen Gefässe s. bei Saunders (S. 30: ein die Pupille umgebendes plastisches Exsudat allmählig scharlachroth werdend durch neue sichtbare Gefässe); v. Walther bei *Synechia;* Klemmer (Fig. 4): v. Ammon sah solche neue Gefässe geschlangelt, blau oder schwarzroth und so ausgedehnt, dass sie leicht Blut ergossen, entweder *per diapaedesin* oder *per diabrosin*, zwischen den Hervorragungen des Exsudats verlaufend, nicht selten in der Nähe des Pupillarrandes einen Gefässkreis bildend, von dem einzelne Aeste durch die Pupille gegen die hintere Augenkammer sich hinwandten.

Die, auf Veranlassung v. Ammon's verfasste, Dissertation Klemmer's beschreibt genau die Anfüllung mit plastischer Lymphe und Verdickung des Parenchyms der Iris unter dem, von Ammon dieser interstitiellen Exsudation gegebenen Namen

dadurch alle innere Beweglichkeit (Vgl. Einleitung §. XXVI). Die Pupille ist noch mehr unveränderlich, als vorher. — *b)* Eine zweite, gleichfalls häufige Wirkung der plastischen Exsudation ist Adhäsion der Iris an der Linsenkapsel, auch an dem Ciliarkörper, sobald auch diese Theile sich mit entzundet hatten, zumal wenn die entzündlich angeschwollene Iris ihnen sich näherte. Bald ist diese Verwachsung partiell; nur einzelne Fäden oder Bänder plastischer Lymphe heften den Rand oder die Hinterfläche der Iris an eine einzelne Stelle der Linsenkapsel (v. Ammon Taf. I. Fig. 1), die selbst mehr oder minder verdunkelt ist *(Synechia posterior partialis)*. Bald ist der ganze Pupillarrand mit der Kapsel, in Ermangelung dieser, z. B. nach Staaroperation, mit Resten der vorderen Kapselwand, oder mit der hinteren, oder, wenn auch diese nicht mehr da ist, mit der tellerförmigen Grube des Glaskörpers verwachsen; oder die ganze Hinterfläche der Iris ist oft durch eine zwischen ihr, Linsenkapsel (oder Glaskörper) und Ciliarkörper ausgeschwitzte, weisse Pseudomembran mit den genannten Theilen innig verbunden *(Synechia posterior totalis)*. Zuweilen ist eine solche Anheftung der Hinterfläche der Iris und namentlich des Irisrandes noch locker, mehr eine Verklebung: durch die Anstrengung der Iris, sich zusammen zu ziehen, wird diese schwache Adhäsion getrennt, werden die etwa schon entstandenen Fäden lang gezogen und zuletzt zerrissen; alsdann bleibt wohl ein kleiner, schwärzlicher Kreis auf der verdunkelten Linsenkapsel zurück, ein Abdruck der Hinterfläche des verengerten Pupillarrandes, das auf jener haften gebliebene Pigment, vermischt mit plastischer Lymphe.[1])

Iridoncus, Iridoncosis (später nannte v. Ammon ihn *Irideuxesis)*: „Die Verdickung charakterisirt sich durch erhabene Flecken an der Vorderfläche der Iris, welche, je nach der Gestalt des Theiles derselben, an dem sie erscheinen, etwas verschieden gestaltet sind, oft dreieckig, aber auch als Streifen, als Strahlen, wellenförmig, oval, rund, mit Erhabenheiten und Vertiefungen versehen, wegen ungleicher Ablagerung und Resorption der ergossenen plastischen Lymphe; die Erhabenheiten, welche nicht contractionsfahig sind, werden von den nicht verdickten, noch contractionsfähigen Theilen der Iris gleichsam eingeschnurt und daher wie von einem Rande umgeben; die Farbe der erhabenen Flecken ist gewohnlich graublau, weissblau, schwarzgrau, schwarz marmorirt. Zu Zeiten fand sie Klemmer nicht vom Parenchym der Iris ausgehend, sondern von ihrem Ueberzuge, der Descemetschen Haut. Zuweilen hatte die Verdickung, Uebernährung die ganze Iris ergriffen." — Fr. Jager, der die Flecken (laut Froriep *Diss. de corneitide scrofulosa)* schon früher unter dem Namen „*Staphyloma iridis*" ausgezeichnet hatte, fand sie immer schwarz, wie eine Pupille, und leitet sie her von der Uvea, die er für eine eigene Membran ansieht. Diese soll durch die verdünnte, geschwächte Iris-Substanz, als eine kleine Erhabenheit, hindurch gedrängt werden, es soll also ein *Prolapsus uveae* sein. — v. Ammon beobachtete, dass die plastische Lymphe um so schneller fest, zähe, trübe wurde, je geringer ihre Menge war. Meistens blauweiss, sah er sie nach und nach schwarze Punkte, haufiger gelbe absondern, gelblich werden, zuweilen Fäden zur Kapsel oder Cornea hin bilden, oft eine dreieckige Form annehmen und so über den Pupillarrand hinüberragen, besonders wenn Uveitis da war (vgl. Entzündung der hinteren Fläche der Iris bei Entzündung der *Membrana humoris aquei)*, oder Knötchen an diesem Rande bilden, auch ein Exsudat von der Iris zum Ciliarringe und von da ein ähnliches über die aussere Fläche der Chorioidea sich erstrecken. Die interstitiellen Exsudata fand er selten in der Mitte der Iris, meistens am grossen oder kleinen Kreise, sie schwellten den Pupillarrand auf und näherten ihn der Cornea. Die Iris sieht wie todt aus, bekommt eine aus Gelb, Weiss und Schwarz, oder aus Röthlich und Braun gemischte Farbe, erscheint unter dem Mikroskope verdickt und von ungleicher Oberfläche und Gestalt. Nach *Iritis arthritica atonica* sah v. Ammon bei einer Untersuchung nach dem Tode die Iris in eine, aus dichtem Zellgewebe bestehende Membran umgewandelt, in der keine Gefasse zu sehen waren.

1) Die Hinterfläche der Iris wuchert zu-

Dieser Kreis wird sichtbar, wenn später die Pupille wieder weit wird. Man nannte das früher (Pellier de Quengsy u. A.) fälschlich *Cataracta chorioidealis (dea)*, weil man meinte, es rühre von einer Verlängerung der Chorioidea her (Vgl. hiermit *C. dendritica* bei *Cataracta*). Eine solche Verwachsung der Iris mit der verdunkelten Kapsel oder dem verdunkelten Glaskörper nach einer Staaroperation bildet ferner häufig eine Art des sogenannten Nachstaars. Vgl. *Cataracta* wegen der Symptome der Synechie, diese selbst. — *c)* Schwillt die Iris besonders nach vorn hin an, war zugleich die Entzündung auf die Haut der wässrigen Feuchtigkeit in der vorderen Augenkammer und somit auch auf die Hinterfläche der Cornea übergegangen, so entsteht eine partielle oder totale Verwachsung der Iris mit der Cornea. — *Synechia anterior*, von deren Verhalten bei ihr selbst die Rede ist. [Sogar eine völlige Anfüllung der vorderen Augenkammer mit plastischer, nach v. Ammon oft mehrere Wochen, ja Monate lang gelatinös, etwas durchsichtig bleibender, Lymphe hat man bei acuter arthritischer und syphilitischer Iritis bemerkt]. — *d)* Eine weitere häufige Wirkung der plastischen Exsudation ist Verschliessung der Pupille, *Synizesis pupillae*, die gleichfalls partiell oder total sein kann. Die totale entsteht entweder, indem die Ränder der sehr verengten Pupille unmittelbar mit einander verwachsen, oder häufiger, indem die Pupille durch eine Zwischensubstanz, d. h. bald einen, von den Rändern ausgeschwitzten und aus fest gewordener, plastischer Lymphe bestehenden, Faserstoff-Pfropf von grauer oder gelblicher Farbe, bald eine dünnere Membran, bald ein Netzwerk verstopft, verschlossen wird. Die noch häufigere partielle entsteht durch einzelne, spinnwebartige oder dicke Fäden, die von einer Seite der Pupille zur anderen sich hinüberziehen. Häufig ist gleichzeitig die Linsenkapsel verdunkelt und mit den Pupillarrändern verwachsen. Vgl. *Synizesis pupillae*. Bei der totalen Verschliessung bekommt die Iris auch eine krankhafte Richtung: meistens sinkt sie zurück, zuweilen wird sie übermässig vorwärts getrieben, convex. Jenes scheint durch zu geringe Absonderung der wässerigen Feuchtigkeit in der hinteren Augenkammer, nach geschehener Verschliessung der Pupille, zu entstehen, kann aber auch in gleichzeitiger hinterer Synechie seinen Grund haben, wodurch dann die Iris trichterförmig nach hinten gezogen ist. Dieses rührt vielleicht von einer nicht gestörten, [im Gegentheile vermehrten] Absonderung in der, von der vorderen völlig getrennten, hinteren Augenkammer her, oder von der, nun nicht mehr wirksamen, absorbirenden Thätigkeit der, jetzt isolirten, vorderen Kammer, wesshalb die Absonderung in der hinteren relativ zu bedeutend wird. s. über diese Beer'sche Hypothese Staphyloma corneae, Symptome, Entste-

weilen; entweder entstehen durch Exsudation neue Gefässe vom Pupillarrande mit anfangs freien Enden, die nach und nach gegen die Linsenkapsel hin wachsen (Vgl. Entzündung der Kapsel), oder ein Theil der Hinterfläche wuchert im Ganzen und tritt deshalb mit der Kapsel in Verbindung. Schon (a. a. O.) sah z. B. den Pupillarrand einer entzündeten Iris durch eine längliche, schwarze Wucherung der Uvea mit der Kapselwand verbunden, die daselbst schwärzlich-grau getrübt war, weiter nach aussen aber bläulich-weiss aussah. Im Glaskörper war eine Seltenheit — eine unzählige Menge schneeweisser Pünktchen und Streifen zerstreut, entweder Folge der Entzündung und plastischen Exsudation, oder vielleicht zufällig daneben vorhandene Hydatiden, oder sonstige Entozoen? Die Hinterwand der Linsenkapsel war theilweise getrübt und gefleckt.

hung: 2) oder von einer gleichzeitigen Wucherung der Linsenkapsel. Ist zugleich die Cornea entzündet, so kann daraus ein *Staphyloma corneae* hervorgehen. Nicht selten sind mehrere der genannten Wirkungen plastischer Exsudation, zusammen da, wodurch das Sehvermögen so aufgehoben wird, dass der Kranke nur noch Licht und Dunkel unterscheiden kann; ja, wenn die Entzündung auch auf Chorioidea oder Retina, oder auf beide übergegangen war, wenn auch diese plastische Lymphe aufnahmen oder von ihr bedeckt wurden, so fehlt die Wahrnehmung selbst des geringsten Lichtstrahls. [Besonders gereizt zur plastischen Exsudation ist die traumatische, die syphilitische, die scrofulös-plicöse Iritis v. Ammon's, d.h. diejenige, welche bei Menschen vorkommt, die in Schmutz und Liederlichkeit leben, und bei deren Kindern.]

2) Selten wird im höchsten Grade der Entzündung Blut in die Augenkammern ergossen — *Hypoaema*, *Haemophthalmos* — ohne Zerreissung von Gefässen, durch eine Absonderung blutiger wässeriger Feuchtigkeit. Nachdem hierdurch die Augenkammern blutroth erschienen, wird die Flüssigkeit allmählig resorbirt, bekommt sie dann einen gelblichen Schein und die blaue Iris desshalb einen grünen, bis zuletzt sie wieder farblos, durchsichtig wird. [Bedeutende Ekchymosen und Hämophthalmos entstehen, nach v. Ammon besonders bei *I. scrofulosa-psorica*. Die Iris nahm dadurch einmal eine eigenthümliche schwarze Farbe an. (Klin. Darstell. Taf. XV. Fig. 17).]

3) Mitunter geht die Entzündung in Eiterung über, unter Vermehrung der Schmerzen, der Lichtscheu, [der Scleritis und Conjunctivitis, unter Entstehung von Flammen- und Funkensehen, zuweilen auch unter Fieber-Erscheinungen. Es bilden sich ein oder mehrere Abscesse in der Iris. Am häufigsten ist *Iritis syphilitica* dazu geneigt. Mit dem Abscesse zeigt sich oft zusammen plastische Exsudation; auch kann er selbst, wenn er am Pupillarrande sitzt, eine Synizesis pupillae herbeiführen. Will er entstehen, so wird eine Stelle der Iris ungewöhnlich aufgetrieben zu einem Beutel, der nach und nach eine weissgelbe Farbe annimmt: von einem Gefässkranze umgeben ist, dann platzt und Eiter ergiesst, während früher vorhandene, klopfende Schmerzen nachlassen. Allein auch ohne Abscess-Bildung, und zwar häufiger als mit ihr, kann Eiter-Absonderung durch die Flächen der Iris, vielmehr auch durch deren serösen Ueberzug, die Descemet'sche Haut, geschehen. [und zwar bei heftiger, gichtischer, syphilitischer, traumatischer Entzündung rasch, besonders des Nachts, während die Entzündung etwas exacerbirt.] Beiderlei Eiter-Ergiessung nennt man *Hypopion verum*. Die wässerige Feuchtigkeit wird dadurch weissgelb. Der Eiter senkt sich aber, vermöge seiner grösseren specifischen Schwere, immer nach der jedesmal tiefsten Stelle der Augenkammer, und wird allmählig resorbirt. Vgl. *Hypopion* und wegen Diagnosis Onyx und *Macula corneae*. Die Ränder eines zerrissenen Eitersackes sieht man noch einige Tage nach dem Platzen in der wässerigen Feuchtigkeit, bei Bewegung des Auges hin und her bewegt, dann gleichfalls resorbirt werden. [Ausgefüllt wird nun die Stelle, nach v. Ammon's Beobachtung, durch plastische Lymphe von gelber, gelbweisser, oder schwarzer

Farbe; letztere giebt ihr den Anschein einer abnormen Pupille, (v. Ammon *de iritide* Taf. I. Fig. 2,)]

4) Ein seltenerer Ausgang, als der Abscess, ist die Bildung eines Geschwürs. Es kommt in der Regel am Pupillarrande vor, z. B. wahre Chanker bei der syphilitischen Iritis, in der denselben eigenthümlichen Gestalt. [Weller sah durch ein Geschwür die untere Hälfte der Iris zerstört, die Pupille ausgezackt werden, ohne einen Erguss von Eiter in die Augenkammer; es war in Folge einer *O. scarlatinosa* entstanden und äusserte sich als eine immer zunehmende Vertiefung in der Iris. Gilibert beobachtete sogar Vereiterung der Iris im ganzen Umfange der Pupille, ohne Bildung eines Abscesses, in Folge einer *O. scrofulosa*. In der Mitte der Iris entstehen sie seltener: Hays sagt, sie bildeten oft abnorme Pupillen;[1] Rosas[2] schildert ihre Ausbildung so: bei fortwährender Convexität der Iris, bei dunkeler werdender Röthe und unstäten, klopfenden Schmerzen im Auge erscheinen entweder blosse Excoriationen der Oberfläche, oder bilden sich, gewöhnlich in der Nähe des Pupillar- auch des Ciliarrandes, gelbrothe Flecken, die dann zu Pusteln werden, hierauf entweder durch Resorption schwinden, oder aufbrechen und Eiter entleeren.]

5) Ferner entstehen durch chronische, namentlich syphilitische Entzündung der Iris selten Tuberkeln, Knötchen am Pupillarrande oder in dessen Nähe, nicht bloss an der vorderen; sondern auch an der hinteren Fläche der Iris, die dann in die Pupille hineinragen. Sie sind in der Regel klein, $\frac{1}{2}$‴ dick, gelb, roth, braunroth, entstehen zuweilen mit einer breiten, zuweilen mit einer schmalen Basis, haben zuweilen einen dünnen, in einen dickeren Kopf auslaufenden Hals.[3] Ragen die Tuberkeln über den Pupillarrand hinuber, so werden sie bei Bewegung des Auges mit bewegt; sitzen sie mit breiter Basis mehr gegen die Mitte der Iris hin, so sehen sie zuweilen wie Flecken aus, und können nur durch eine Seitenansicht als Hervorragungen erkannt werden.[4] Die an der Uvea entstehenden sind nur dann zu erkennen, wenn sie den Rand überragen. v. Ammon sah selten nur einen, öfter dagegen sogar bis 10 neben einander; fast immer bewirkten sie Synizesis oder totale hintere Synechie und somit Blindheit. Wenn die Tuberkeln von der Uvea her allmählig in die vordere Augenkammer hineinkriechen, so entstehen sehr oft auf der Vorderfläche der Iris kleine Häutchen, die, wie Pterygien, gegen die Mitte der Linsenkapsel hin wachsen, so dass die Pupille nach und nach mit diesen Afterorganen angefüllt wird und ihre Ränder mit der Kapsel verwachsen, letztere auch verdunkelt wird. Blieb die Pupille rund, so erscheint sie nun sternförmig; oft wird sie aber oval, eckig. (Taf. II. Fig. 5. 6.)

1) S. *Philadelphia Medical and Physical Journal* 1827. *Aug. p.* 225.

2) a. a. O. Bd II. S. 443.

3) v. Ammon Taf. II. Fig. 4. 6. 7. 8.

4) Carron du Villards sagt (Handbuch II. 378.): „Ich sah solche Vegetationen syphilitischer Art wie zu einer Traube oder wie Blumenkohl vereinigt; sie trieben die Iris nach vorn und brachten sie mit der Cornea in Berührung. Zuweilen schieben sie die Iris seitwärts, lösen sie vom Ciliarkreise ab und drängen in die hintere Kammer, wo sie bedeutende Störungen anrichten. Verbreiten sie sich auf die Seite, so verdünnen sie die Sclerotica und drängen sie nach aussen."

6) Ein anderer seltener Ausgang chronischer Iritis ist varicöse Verbildung der Iris. Es sollen sich hierbei, nach Rosas, auch neue Blutgefässe bilden, in Gestalt schwärzlicher, vom Pupillarrande bis zur Linsenkapsel laufender Fäden, die in der Regel mit Lymphfäden unterwebt sind. Hieraus entwickelt sich später Varicosität des Ciliarkörpers.

7) Ferner kann eine Atrophie der Iris auf Entzündung derselben folgen. Theils äussert sie sich durch grosse Mürbheit des, dabei missfärbigen, schmutzig graublauen oder gelbbraunen, gefleckten, rostfarbigen, matt und todt aussehenden, gar nicht oder doch nur wenig plastische Lymphe in seinen kleinen Zwischenräumen enthaltenden, gleichsam verwischt, nicht mehr fäserig-zellicht aussehenden, Iris-Gewebes, wesshalb solche Irides bei einer, an ihr vorgenommenen Operation mit Leichtigkeit, wie mürber Zunder eingerissen werden, ein, der plastischen Exsudation und damit verbundenen grossen Zähigkeit des Gewebes entgegengesetzter Zustand, der sich vor der Operation der künstlichen Pupillenbildung nicht mit Gewissheit vorher sagen lässt. Theils äussert sich die Atrophie durch Verdünnung der Iris, die v. Ammon so schildert: „Die Iris ist dünner, als sie sein sollte, ihre Beweglichkeit vermindert oder völlig aufgehoben, ihre Farbe zu blass und gleichsam todt, die Pupille zu klein und ihre Ränder ungleich.“ Einmal sah er bei einem schwachen Greise am Irisrande etwas fehlen, auch einen Theil desselben von der übrigen Iris abgerissen. Der Farbestoff der blauen Iris wird aschgrau: v. Ammon fand die Atrophie, die er *Iridaraeosis* nennt, nur an blauen Augen alter Menschen, die früher an chronischer Iritis gelitten, mehrmals aber auch an blauen scrofulösen, verwundet gewesenen Kinder-Augen. (Taf. II. Fig. 9.) *I. scrofulosa-psorica* soll besonders Atrophie zur Folge haben, dafür selten plastische und purulente Exsudation.[1] Zuweilen war Schwanken der Iris, zuweilen Cataracta dabei. Die pathologische Anatomie muss hier noch Vieles aufklären, namentlich die nächste Ursache des Uebels: vermuthlich ist eine durch Entzündung hervorgebrachte Obliteration der ernährenden Gefässe Schuld; bei Greisen mag aber eher die Atrophie nicht entzündlicher Natur sein.[2]

1) Ein von I. scrofulosa-psorica ergriffenes Auge zeigte v. Ammon bei der Section Folgendes: Die Iris äusserst dünn, erweicht, das Pigment der Iris, der Chorioidea rothbraun, die Ciliarfortsätze roth, die Linsenkapsel getrübt, gefleckt, der Glaskörper schmutzig-grün, die Retina sehr dünn, leicht im Wasser zergehend. Der vordere Theil der Iris war am Pupillarrande schwarz, melanotisch. —

2) J. N. Fischer (a. a. O. S. 385. Taf. VII.) beobachtete einen Mann, der zwei Tage nach einer heftigen Erschütterung des Kopfes amblyopisch mit dem einen Auge ward: mehrere Tage darauf bildete sich eine *Cataracta capsularis arborescens*. Nach vielen Jahren fand Fischer „das Auge völlig amaurotisch und auf der entfärbten, strahlenlosen Iris nebst zwei ziemlich grossen und vielen kleinen Rostflecken eine schwarze Stelle von bedeutendem, zackigem Umfange. Beim Einfallen des Lichts zeigte diese schwarze Stelle lebhafte Beweglichkeit u. vergrösserte sich.“ Fischer glaubt nun, es sei hier ein Theil der vorderen Schicht der Iris aufgesogen, und bloss das hintere Blatt, die Uvea vorhanden. Nach etwa einem Jahre hatte der Umfang der schwarzen Stelle noch etwas zugenommen: es zeigten sich nun 4 mehr runde als spitzige, aber grossere Winkel, die dem Ciliarrande näher standen. Die lebhafte Beweglichkeit der bloss gelegten Uvea war noch vorhanden und die Rostflecken hatten sich mehr ausgebreitet.“ — Die auf der Tafel dargestellte Erweiterung sieht aus wie ein zackiges Loch. Es kann in diesem Falle chronische Entzündung der Iris, so wie acute der Linsenkapsel und der Re-

8) Schwanken der Iris, *Iridodonesis* sah v. Ammon nicht selten auf chronische Iritis folgen; auch wohl in Begleitung von *Cataracta natatilis*.

9) Ferner glaubt er, aus wiederholter Iritis Bildung von Hydatiden gesehen zu haben.

10) Verknöcherung der Iris scheint sehr selten von chronischer, besonders wohl von arthritischer Iritis zu entstehen. *S. Ossificatio iridis.*

Während die bisher betrachteten Degenerationen die Iris selbst treffen, können in anderen Theilen des Auges durch Verbreitung der Entzündung und deren Wirkungen leicht mannichfache andere Krankheiten entstehen, auch nach dem Verschwinden der Iritis als Folgekrankheiten zurückbleiben: durch Affection der Membran der wässerigen Feuchtigkeit: Verdunkelung, Entzündung, Abscess, Verschwärung und Staphylom der Hornhaut, Kapsel- und Linsenstaar; durch Verbreitung der Entzündung auf den Glaskörper, Cataracta hyaloidea und Glaukom; durch Verbreitung derselben auf den Ciliarkörper, auf die Chorioidea Wassersucht der Chorioidea,[1] Varicosität, Ossification dieser Theile, Staphylom der Sclerotica, Cirsophthalmos, Amaurosis; durch Verbreitung auf die Netzhaut: plastisches Exsudat oder Varicosität in ihr und daher Amaurosis; durch Verbreitung auf alle Theile des Auges; völlige Zerstörung des Augapfels, Auslaufen seines Inhaltes, auch wohl eine wirkliche Atrophie des Augapfels, sich äussernd durch Verkleinerung seines Umfanges, besonders der vorderen Augenkammer, länglichte Gestalt und geringe Wölbung der Cornea, Arcus sic dictus senilis der Cornea, verzogene Pupille, Weichheit und leichte Reizbarkeit des Augapfels, Amblyopie oder Amaurosis, — Zeichen statt gefundener theilweiser Zerstörung oder Verschliessung der ernährenden Gefässe. — Die Augenlider leiden weniger an einer Blepharophthalmia glandulosa, wenn die Entzündung die Conjunctiva des Augapfels ergriffen hat. Mehr kann das allgemeine Befinden des Körpers krankhaft sein, fieberhaft mit Magen-Affectionen, belegter Zunge, auch wohl Uebelkeit, Erbrechen verbunden, wegen der Reizung der Ciliarnerven und des Gehirns, wegen der Kopf-Schmerzen. Jedoch setzt dies immer einen bedeutenden Grad der Entzündung voraus.[2]

tina durch die Erschütterung entstanden sein. Alle die genannten Leiden kann aber auch die Erschütterung unmittelbar bewirkt haben, indem sie die Atome der Theile verrückte, den Tonus und die Ernährung verminderte. Walker (a. a. O.) sagt: „Grosse braune Flecken habe ich immer in Gesellschaft irgend eines Leidens des Sehvermögens gefunden.“ Er erklärt sie wie Fischer.

1) Auf diese hinteren Theile dehnt sich besonders die arthritische, die skrofulös-psorische und syphilitisch-skrofulose Iritis (v. Ammon) aus.

2) Manche Schriftsteller haben die Iritis verschiedentlich eingetheilt, z. B. Benedict, Weller in *I. acuta*, *subacuta* und *chronica*. Unter *I. subacuta* verstehen sie die Entzündung der Descemet'schen Haut. Ausserdem nimmt Weller mit Simeons (s. v. Graefe u. v. Walther's Journal 1828. S. 398 ff.) noch eine eigene *Uveites acuta* und *chronica* an. — Schindler (s. v. Graefe u. v. Walther's Journal Bd XVIII. S. 609) heilt dann wieder die *I. chronica* genauer ein in: 1) Chronische Iritis in Folge einer Entzündung der Membran der wässerigen Feuchtigkeit; — 2) Chronische parenchymatöse Iritis; — 3) Chronische Iritis, wahrscheinlich im serösen Ueberzuge der Iris allein; — 4) Chronische Iritis, mit chronischer Retinitis verbunden. (Vgl. Entzündung der Haut der wässerigen Feuchtigkeit.) — v. Ammon handelt besonders ab *Iritis traumatica*, *I. serosa* (d. h. Entzündung des vorderen Descemet'schen Ueberzuges), *I. parenchymatosa* (eigentliche Iritis), *I. serosa poste-*

Ursachen. — Iritis kann entstehen primär, idiopathisch durch mechanische Verletzung z. B. eine Quetschung des Auges, eine penetrirende Wunde, [einen in der Iris stecken bleibenden Körper,] eine Operation, vorzüglich oft die Extraction des grauen Staars, zuweilen durch Schuld des Arztes, wenn er zu viel Luft in's Auge dringen liess, wenn er noch operirte, wenn der Staar mit Mühe und die Iris quetschend, zerrend, durch die Pupille hervorgezogen oder gedrückt wurde, zuweilen aber ohne seine Schuld, wegen schlechter Constitution des Operirten, wegen zu bedeutender Grösse des Staars, nicht ganz selten durch die Keratonyxis, entweder zunächst wegen Entzündung der, dabei verletzten Membran der wässerigen Feuchtigkeit, oder weil das Instrument auf die Iris drückte, zuweilen durch die *Reclinatio cataractae per scleronyxin;* durch künstliche Pupillenbildung, am seltensten, wenn diese durch Iridodialysis *per scleroticam* vollzogen wird, weil dann die Luft abgehalten und der, gewöhnlich weniger desorganisirte und weniger empfindliche grosse Kreis der Iris verletzt wurde. (Vgl. Operation des Staars und Pupillenbildung.) — Auch ein Prolapsus iridis kann Entzündung nach sich ziehen. — Nach Unterdrückung gewohnten Nasenblutens, der Hämorrhoiden, der Menstruation hat man sie entstehen gesehen.] — Krankheiten, welche hauptsächlich Membranen und absondernde Flächen ergreifen, wie Gicht, Rheumatismus und Syphilis, können eine primäre Iritis hervorrufen. — Nach Travers entsteht sie besonders leicht durch Missbrauch des Quecksilbers und wird sie dann wohl mit der venerischen verwechselt. Auch ich sah diese Art mehrmals: in England, wo das Quecksilber häufig im Uebermasse gegeben wird, kommt sie öfter vor als in Deutschland. In allen diesen Fällen, besonders bei Gicht und Syphilis, sind die äusseren Theile des Auges vor Entstehung der Iritis wenig afficirt und ist die Krankheit desshalb um so tückischer. — Ausser dieser primären Affection der Iris giebt es selten eine secundäre, sympathische, entstehend in Folge einer Ophthalmie, welche mehrere Theile des Auges vorher ergriffen hatte, hauptsächlich wegen allgemeiner Kachexie, Scrofeln, Gicht, Syphilis, Mercurialkrankheit, unterdrückter chronischer Ausschläge Geschwüre, Fussschweisse, unzeitig abgeschnittenen Weichselzopfes; ferner bei *Ophthalmia variolosa, scarlatinosa* u. a. Augenentzündungen. — Eine jede auf der Oberfläche anfangende Augenentzündung, besonders wenn sie Hornhautgeschwüre und Vorfall der Iris bildet, wenn die rheumatische, die gichtische mit kalten Umschlägen misshandelt wird und eine Art von Metaschematismus entsteht, kann in Iritis übergehen, letztere in einer Nacht. — Auch Complicationen der genannten

rior s. Uveitis. Die *I. serosa* wird von ihm wiederum abgetheilt in *I. serosa-scrofulosa, I. serosa-rheumatica* und *serosa-cachectica mixta;* — die *I. parenchymatosa* in *I. parenchymatosa simplex* (d. h. *I. arthritica, syphilitica)* u. *complicata s. mixta* (d. h. *I. syphilitica-mercurialis, syphilitica-arthritica, syphilitica-scorbutica, scrofulosa-syphilitica, scrofulosa-psorica, scrofulosa-plicosa;* — die *Uveitis* endlich ist bald *primaria*, am häufigsten aber *secundaria*, entstanden aus *I. parenchymatosa* oder *serosa anterior.* — Sichel hat eine *I. serosa*, eine *I. parenchymatosa s. phlegmonosa* u. eine *Uveitis.*

Hier ist nun aber bloss von der eigentlichen Iritis die Rede und von der secundären Entzündung ihres serösen Ueberzuges, in so weit beides einander erläutert und nicht getrennt werden kann. Die primäre und die einfache Entzündung der Descemetschen Haut findet der Leser weiter unten für sich abgehandelt.

Kachexien, die dann gemischte Symptome erzeugen, (vgl. die Augenentzündungen.) können sie bewirken, so wie am leichtesten Verletzungen, welche die Iris eines Kachektischen treffen. Entzündung kann sich von der Descemetschen Haut her, [von der Chorioidea durch den Ciliarring] auf die Iris verbreiten. —

Prognosis. Iritis ist wegen ihrer verderblichen Folgen immer eine sehr bedeutende Krankheit. Wird sie nicht zeitig wenigstens beschränkt, so tritt keine völlige Zertheilung ein und bleiben die genannten Folgekrankheiten zurück, die das Sehen entweder stören oder vernichten. Am schlimmsten ist die Prognosis, wenn die Entzündung sich auf alle Theile des Auges verbreitet, wozu eine heftige traumatische Neigung hat, die sogar consensuel das zweite, nicht verwundete Auge, durch Veranlassung heftiger Congestion zum Kopfe, nach sich zu ziehen vermag, und am leichtesten völlige Zerstörung des Augapfels bewirkt. In Beziehung auf das Sehvermögen ist Iritis sehr schlimm, wenn Chorioidea und Retina mitleiden. [Eiterung der Iris, die nicht sehr bedeutend ist, sich namentlich der Cornea u. s. w. nicht mittheilt, ist dem Sehen nicht so gefährlich,] als die Bildung mancher, den Ciliarkörper, die verdunkelte Linsenkapsel, den Glaskörper mit der verwachsenen Pupille und der Uvea verbindender, Pseudomembranen in der hinteren Augenkammer, welche, wenn einmal organisirt, incurabele Blindheit bewirken können, oder die Entstehung eines totalen Hornhaut-Staphyloms. Bildet sich auf der Höhe der Entzündung in der Pupille eine weisse Trübung bloss durch einen zarten Anschuss von Eiweiss- und Faserstoff, oder war vielleicht die Pupille selbst frei, die Trübung durch gleichzeitige Entzündung der Linsenkapsel oder (in deren Ermangelung) des Glaskörpers entstanden, so kann das Sehvermögen noch wiederkehren, wenn mit der Iritis das Trübende, Aufgelockerte oder Ergossene in jenen Theilen gleichfalls durch Aufhören der Entzündung oder durch Resorption des noch nicht völlig fest Gewordenen verschwindet. Ist der Eiweiss- und Faserstoff aber schon organisirt, fest geworden, bevor die Entzündung abnimmt, so wird hinterher zuweilen wohl etwas resorbirt, es bleiben jedoch Fäden oder Netze in der Pupille zurück (*Cataracta spuria arachnoidea* Aelterer). Nicht selten aber verändern sich Synizesis und Synechie, so wie auch das in den Zwischenräumen des Irisgewebes ergossene plastische Exsudat gar nicht. Spurloses Verschwinden des letzteren ist höchst selten; denn kaum giebt es eine Iritis mit interstitieller Exsudation, die nicht wenigstens zeitlebens bleibende Verziehung, eine oft nur geringe, theilweise Unbeweglichkeit der Pupille nachliesse. — Der Verlauf der Krankheit ist sehr verschieden. Sie währt manchmal sehr lange, Monate lang, nicht allein die kachektische, sondern auch die traumatische Art. Auch zu Rückfällen hat sie Neigung, wobei denn immer mehr ihr Gewebe entartet. Alles dies erklärt sich durch die Zartheit, leichte Reizbarkeit und Beweglichkeit des Theiles. Die chronische Iritis ist in ihren Wirkungen nicht so rasch gefährlich, als die acute, kann aber schleichend durch Erzeugung plastischer Exsudate um so gefährlicher sein, als ihre Krankheits-Erscheinungen weniger deutlich sind und desshalb leichter verkannt werden. Nach v. Ammon leidet das linke Auge leichter Gefahr durch innere Ursachen eine Iritis zu bekommen, als das rechte, wegen des unmittelbaren Ursprun-

ges der *A. carotis sinistra* aus dem Arcus aortae. Selten leiden beide Irides zugleich daran; selten springt die Entzündung von einem Auge auf das andere über, z.B. die *I. rheumatica*. Einäugige leiden, nach v. Ammon's Beobachtung, grosse Gefahr, durch Iritis das einzige Auge zu verlieren, da sie immer sehr heftig bei ihnen sich zeigt.] — Ueber die Prognosis der einzelnen Arten nach ihren Ursachen vgl die Prognosis der verschiedenen Ophthalmien, wegen ihrer speciellen Disposition zu den verschiedenen Ausgängen s. oben diese selbst.

Cur. — Um der Entstehung einer Iritis vorzubauen, ist eine recht ernstliche Behandlung jeder bedeutenden Augenentzündung das beste Mittel. Die schon entstandene primäre oder secundäre Iritis muss gleichfalls, wie eine jede Ophthalmie im Allgemeinen, behandelt werden, aber recht ernstlich und kräftig, eine *I. traumatica* wie eine *O. traumatica*, eine *I. rheumatica, arthritica* u.s.w. wie die gleichnamigen Ophthalmien. Oft ist wiederholtes Ansetzen von Blutegeln nöthig. Wo man einen rothen Gefässkranz rings um die Cornea und grosse Lichtscheu wahrnimmt, setze man lieber ein Dutzend Blutegel zu viel, als einen zu wenig; denn dann ist Gefahr vorhanden. Auch muss man mit Blutentziehungen nicht zögern: sechs bis zehn Blutegel, theils in die Schläfe, theils hinter das Ohr gesetzt, fand ich dann in der Regel hinreichend. Man setze sie nicht näher an's Auge, weil sie dort Congestion erregen.(1) Selten war ich genöthigt, Aderlass zu machen.(2)

Was nun aber gerade der Sitz der Entzündung speciell indicirt, ist: 1) Besonderer Schutz vor hellem Lichte, theils wegen der grossen Empfindlichkeit des Auges dafür, theils um die verengerte Pupille möglichst weit zu erhalten, und so sie vor Verwachsung zu schützen; — 2) Eintröpfeln einer Auflösung des *Ext. hyoscyami* oder des stärker wirkenden *Extr. belladonnae*, als der vorzüglich zweckmässigen Mittel zur Verhütung der Verwachsungen und der Verengungen der Pupille. Man nehme für gewöhnliche Fälle von ersterem ℈j in ʒjj *Aqua destillata*; wirkt dies zu reizend auf ein sehr empfindliches Auge, so lasse man Umschläge machen von einem *Infusum herbae hyoscyami*. ʒß—j auf ℥vjjj Colatur oder reibe *Extr. hyoscyami* in die Augenbrauen-Gegend, unter dem unteren Augenhöhlenrande ein.(3) Auch Adam, Schmidt, Saunders(4) und viele Neuere fanden Hyoscyamus

1) Gierl setzte sogar in den inneren Augenwinkel 3—6 Blutegel.

2) Saunders dagegen liess seinen kräftig genährten, vollsäftigen Engländern sogar immer aus der Schläfen-Arteria zur Ader. S. meine Bemerkungen dagegen in meiner Bibliothek für die Ophthalmologie Bd I. St. 1. S. 117. [Auch v. Walther, Jungken, v. Ammon u. A. ziehen den Aderlass vor; letzterer räth, wiederholte Venaesectionen zu machen, bis der Schmerz in der Stirn und der Druck im Auge nachgelassen, hierauf erst Blutegel nöthigenfalls zu setzen.

3) Vom Verfasser wurde die Anwendung des *Extr. hyoscyami* bei Verengerung der Pupille *(Synizeris)*, die nicht mit Verklebung der Iris und Kapsel verbunden ist, zuerst in Vorschlag gebracht, im Jahre 1801 in seinen Ophthalmolog. Beobachtungen u. Untersuchungen S. 27. S. ferner Himly in seiner Bibliothek f. Ophthalmologie Bd I. St. 1. S. 124 ff.]

4) Ueber den Nutzen der Belladonna gegen drohende Pupillen-Sperre schrieb Ad. Schmidt (Ueber Nachstaar und Iritis, Wien 1801. s. Ophthalmolog. Bibl. Bd II. St. 1. S. 142. Bd III. St. 1. S. 178), Saunders (a. a. O. und Ueber die Entzündung der Iris und die Wirkung des *Extr. belladonnae*, die Schliessung der Pupille zu verhüten, übers. von Tuckermann in Langenbeck's N. Bibliothek Bd II. S. 211 ff.). Man lasse sich nicht durch dasjenige abhalten, was Manche gegen den Gebrauch dieser Mittel angeführt haben, dass sie nämlich als Irritabilität schwächende nicht

und Belladonna trefflich wirkend. Ist die Krankheit schon weit fortgeschritten, hat schon die plastische Exsudation die Iris gleichsam in ein Leder umgewandelt, sind schon bedeutende Verwachsungen des Pupillarrandes da, so können diese Mittel freilich keine Erweiterung der Pupille mehr bewirken, jedoch wirkt *Hyoscyamus* auch dann noch nützlich durch seinen Einfluss auf die Blutgefässe der Iris. — 3) Ein anderes, oft trefflich wirkendes Mittel ist Quecksilber, als der beginnenden adhäsiven Entzündung begegnend, selbst das Krankheitsproduct auflösend. Ich gebe daher gegen heftige Iritis, nach erfolgter Blutausleerung, innerlich *Mercurius dulcis* bis zum Purgiren, und lasse in die Augengegend *Unguentum mercuriale* mit oder ohne *Extr. hyoscyami* oder *belladonnae* einreiben,[1] oft lasse ich auch nur einreiben. Travers hält Quecksilber fast für ein Specificum: [dass aber Salivation entstehen müsse, wenn das Quecksilber gut wirken soll, wie namentlich Engländer meinen, ist nicht gegründet.] Sollte die Iritis eine *I. mercurialis* sein, so darf man natürlich nichts Mercurielles geben, sondern muss gerade Antidota reichen (s. *Ophthalmia mercurialis*). — Nimmt die Entzündung ab, wollen sich aber Ausschwitzungen im Parenchyme der Iris und Adhäsionen bilden, so suche man die Iris oft in Bewegung zu setzen, damit entstandene Verklebung sofort wieder getrennt, völlige Verwachsung mithin verhütet werde. Dies bewirke man durch Hyoscyamus und Belladonna, nicht durch öfteren Wechsel von Licht und Dunkel, da auch jetzt noch das Licht zu reizend wirkt. Einreibungen einer Salbe von *Mercur. solubil. Hahnemanni* ℈j und *Unguentum simplex* ʒjj, wochenlang in die nächste Umgebung des Auges gemacht, sah ich treffliche Dienste leisten. Auch lasse ich wohl etwas Quecksilber-Salbe, etwas Salbe aus *Mercur. praecip. ruber* mit dem Pinsel auf den Augapfel streichen, später eine Auflosng von *Mercur. sublimat. corrosiv.* gr. j in *Aqua destillata* ℥jv—vj eintröpfeln, dem ich auch wohl *Extr. hyoscyami* ʒj—jj zusetze. — 5) [Carmichael zuerst wandte das *Oleum terebinthinae* gegen *Iritis syphilitica* an. ℞: *Ol. terebinth. rectif.* ℥j, *Vitelli ovi* No. 1. *tere simul et adde gradatim Emulsionis amygdalinae* ℥jv, *Syrup. cort. aurant.* ℥jj, *Spirit. lavendulae composit.* ℥ß *Olei cinamomi* gtt. jv *MS.* 2—3mal täglich 1 Esslöffel voll.[2] Auch Guthrie[3] hat zuweilen das Terpenthinöl gegen Iritis und Chorioideitis trefflich wirken gesehen, besonders, wenn die Entzündung venerisch oder gichtisch war. Er giebt es 3mal täglich zu ℥j *pro dosi* mit *Nitrum* und *Gummi arabicum*, freilich daneben auch Quecksilber, lässt Blut und legt *Empl. belladonnae* auf.[4]] — 6) Die Behandlung

bei Entzündung anzuwenden seien. Man hat da übersehen, dass, wie schon die Alten sagten, Hyoscyamus und auch Digitalis keine erhitzende Mittel sind: die Narcotica wirken sehr verschieden, und Hyoscyamus namentlich wird auch gegen manche Lungenentzündung mit Nutzen gegeben.

1) Vgl. Himly a. a. O. [Andere empfehlen gegen die Schmerzen Einreiben von Opium mit Speichel, mit *Ung. mercuriale.*]

2) S. oben Augenentzündung: allgemeine Cur.

3) S. Johnson's *Medical and Surgical Review* 1829 *p.* 525.

4) Flarer, Professor zu Pavia (s. *Bulletin de Thérapie T. XIII. p.* 266) fand das Mittel wirksam gegen chronische und subacute *Iritis rheumatica, arthritica, traumatica*, z. B. nach Staaroperationen entstandene, auch wenn Keratitis u. Hypopyon dabei waren. Er gab ℞ *Ol. terebinth.* ℥ß, *Vitell. ovor.* ʒj, *Emuls. amygdalar.* ℥jv, *Syrup. cort. aurant.* ℥jj, *Essent. cinnamom.* gtt. jjj—jv. *M. S.* Esslöffelweise in einem Tage z. n. Man kann auch ʒß—℥¼ auf 6—8 Unzen Vehikel täglich in 3 Malen nehmen lassen. Die Verdauungsbeschwerden, die es wohl hervorbringen kann, da

der Nachkrankheiten s. b. *Synechia*, *Synizesis*, *Cataracta*, *Staphyloma* u. s. w. Die gegen dieselben vorzunehmenden Operationen dürfen erst dann gemacht werden, wenn die Iritis selbst völlig verschwunden ist, nach mehreren Monaten. — 7) Das Hypopyon erfordert in der Regel keine besondere Behandlung, da der Eiter von selbst bei fortdauernder, entzündungswidriger Behandlung durch Resorption verschwindet. Drohet Platzen der Cornea, so muss die Punction derselben vorgenommen werden. S. hierüber Cur des *Hypopyon* bei *Secretio humoris aquei perversa*. 8) Auswüchse, Kondylome erfordern die Behandlung der Grundkrankheit, syphilitische z. B. eine gründliche Quecksilbercur, bei der sie welk werden, zusammenschrumpfen und verschwinden. — 9) Die Behandlung gleichzeitig vorhandener Entzündung der Membran der wässerigen Feuchtigkeit s. bei dieser. — 10) Als auflösendes Mittel gegen plastische sowohl, als wie gegen purulente Exsudate haben Schmalz, v. Ammon, Chelius u. A. den inneren Gebrauch der *Radix senegae* sehr empfohlen; ausserdem hat man wohl noch angerathen den innern Gebrauch der *Rad. arnicae*, *sarsaparillae*, der *Hba. digitalis*, des *Decoctum Zittmanni*, des *Tartarus stibiatus*, *Mercur. dulc.*, *sublimat. corrosiv.*, *praecip. ruber*, *Natron* und *Kali*, *Natron hydrijodin.*, *Oleum jecoris Aselli*, ein Brechmittel, das *Oleum terebinthinae*, *Empl. vesicator. perpet. Janini*, *Empl.* oder *Ungt. antimoniale* im Nacken, Fussbäder, welche Derivantia jedoch mit Vorsicht und nicht bei allen Arten anzuwenden sind, da sie manchen Kranken zu sehr reizen oder erkälten. — 11) v. Ammon hat neuerdings wieder die *Baryta muriatica* und *Hba. cicutae* gerühmt, nicht bloss zur Heilung der scrofulösen Iritis, sondern überhaupt dann, wenn ihr vorderer Ueberzug leidet: ℞. *Baryt. muriat.* ʒß *solve in Aq. laurocerasi* ʒj, *Extr. cicutae* gr. x *MS.* 2mal täglich 8 Tropfen, jeden Tag um 1 Tropfen zu steigen. Es soll dies langsam, aber sicher wirken, wenn die Antiphlogistica nichts leisteten. Den *Tartarus stibiatus*, aufgelöset in Wasser, in *Decoct. graminis* oder in einem anderen, der Grundkrankheit angemessenen Vehikel, täglich zu gr. jj—jjj und steigend gegeben, empfiehlt er gegen die rheumatische Art, Andere das *Colchicum autumnale*. — 12) *Tonica* werden von Manchen als Nachcur angerathen und sind allerdings bei allgemeiner Körperschwäche, Kachexie, lang gedauerter Gicht, Syphilis, Scrofeln oder Hautausschlägen zweckmässig zur Verhütung von Recidiven.]

V. *Sarkoma*, *Polypus et Kondyloma iridis*, die Fleischgeschwulst, der Polyp und das Kondylom der Iris.

Abgebildet von Beer Thl I. Taf. II. Fig. 4.; von Saunders Taf. I. Fig. 1. 2.; von Ritterich (Jährliche Beiträge (Taf. I. Fig. 5. 6.; von Weller Taf. IV. Fig. 6.; v. Ammon *(De iritide)* Taf. II. Fig. 4. 6. 7. 8.

[Schwammige, fleischige, polypenartige, gelbe, rothbraune, röthliche, graue, gelbbraune Gewächse kommen selten an der Iris vor. Sie haben bald eine gleichförmige, bald eine körnige, himbeerartige (Ritterich) Oberfläche. Ihre Grösse ist

so grosse Dosen mehr auf den Darmkanal, als ' Zusatz einiger Grane basisch kohlensauren Na- auf die Nieren wirken, werden am besten durch ; trons verhütet.]

verschieden, meistens nur wie die eines Stecknadelknopfes. Sybel sah in Meckel's Sammlung ein polypöses Gewächs die Pupille verdecken, Ritterich ein gelblichgraues Sarkom von der Grösse einer Erbse am unteren Pupillenrande sitzen, welches von varicösen Gefässen überzogen war und fast die ganze Augenkammer anfüllte. — Hahnenkammförmige Kondylome zeigen sich zuweilen während einer *Iritis syphylitica* (s. *Iritis* und *Ophthalmia venerea.*) Sie sind aber auch als Wirkung allgemeinner Syphylis ohne Entzündung beachtet worden, entstehend als rothbraune, höckerige Knötchen.]

VI. *Ossificatio iridis,* die Verknöcherung der Iris.

[In krebsigen und in markschwammigen Augen enthält mitunter die Iris Knochenschuppchen. Walter sah aber 2mal ohne solche Mischungsfehler die Iris verknöchert: Das eine Mal bildete die Ossification in beiden Augen einen 3‴ langen knöchernen Kegel, der mit seiner Spitze an der Linsenkapsel befestigt war. Vermuthlich war dies Wirkung einer Iritis und Synechia posterior: die aus plastischer Lymphe bestehenden Stränge hatten nach und nach Knochensubstanz in sich aufgenommen.]

VII. *Decoloratio (Dyschroia) iridis,* die Verfärbung der Iris.

Schriften.

Simon Portius *De coloribus oculi. Florent.* 1550. 4.
Plempius In seiner *Ophthalmographia. Lovanii* 1648. *p.* 18.
Canstatt In den *Annales de Médecine belge.* 1835. *Mars.* (Schmidt's Jahrb. Suppl. I. S. 435.)

Von der krankhaften Färbung, welche die Iris durch Entzündung bekommt, war bei Iritis schon die Rede;[1] vom angeborenen Mangel ihres Pigments, d. h. von der Weisssucht, wird bei den Krankheiten der Chorioidea gehandelt werden. — Die Farbe der Iris ändert sich auch wohl mit den Jahren, so dass die stahlgraue (— hellblaue, bestimmt kornblumenblaue, sah ich bei Neugeborenen nie —) oft braun wird, zuweilen partiell, so dass schmale oder breite Segmente von brauner Farbe auf grauem Grunde entstehen, zuweilen symmetrisch, und bald in einem bald in beiden Augen. Im hohen Alter werden die Regenbogenhäute blasser, wie die Haare weiss werden. Der Neugeborene hat unbestimmt gefärbte, trüb-dunkele Augen; erst nach und nach wird die Farbe entschieden. Gefleckte Iris[2] findet

1) Canstatt, welcher die Ursache der Verfarbung durch Iritis nicht allein in der Ablagerung verschieden gefarbter plastischer Lymphe in's Gewebe der Iris, sondern auch in Pigment-Absonderung sucht, halt es, wegen der mannichfachen angeborenen Farbung der Iris, zwar für schwer, die krankhafte allein zur Diagnosis der verschiedenen Arten der Iritis zu benutzen; jedoch scheint ihm Iritis syphilitica durch braunröthliche Färbung, namentlich des inneren Iris-Ringes, I. arthritica in der Regel durch Bleifarbe sich auszuzeichnen. — Nach Jungken sind die rheumatischen Exsudate in der Pupille weiss, die syphilitischen braunroth.

2) Osborne (im *Dublin Journal* 1835. *March)* berichtet uber einen Mann, dessen Irides auf lichtgelbem Grunde eine Menge runder, röthlichbrauner Flecken, wie die einer Schildkrötenschale hatten: seine 15 Bruder und 5 Schwestern (alle von einem Elternpaare), seine Mutter, deren 4 Geschwister und die ganze Familie seiner Grossmutter hatten denselben angeborenen Fehler. — Die an einer und derselben Iris befindlichen Schattirungen, Flecken könnten denjenigen Arzt, der zum ersten Male das Auge betrachtet, wohl verleiten, eine Iritis anzunehmen, wenn er die übrigen Zeichen nicht berucksichtigt.

man zuweilen zusammen mit scheckigen Augenbrauen und Wimpern; mitunter ist die eine Hälfte hell, die andere dunkelbraun; der äussere Ring ist häufig etwas dunkeler, als der innere, ein anderes Mal die Iris des einen Augapfels nicht so gefärbt, als die des andern, [z. B. die eine blau, die andere braun (Borelli 2mal[1]) die eine dunkelpommeranzenfarbig, die andere blau (Sybel.)[2]]

[Giebt es eine *Trichiasis iridis!* Einem Klempner drang ein Draht durch die Cornea hindurch etwa $\frac{1}{2}$ Zoll tief in's Auge; die wasserige Feuchtigkeit lief aus, Eingenommenheit des Kopfes, Schwindel, Erbrechen, Augenentzündung, Verdunkelung der zerrissenen Linsenkapsel, theilweise hintere Synechie, ungleiche Pupille nach Anwendung eines Mydriaticum waren die nächsten Folgen. Vier bis sechs Wochen nach dem Unfalle und lange nach dem Verschwinden der Entzündung fand der ihn von Anfang an behandelnde Arzt 5 Haare von verschiedener Länge, deren eines, dem inneren Pupillarrande nahe und in der unteren Hälfte aus der Iris hervorragte und bis zum oberen Ciliarrande hin frei auf der Iris lag, während die vier anderen in der hinteren Augenkammer, zwei von ihnen durch die Pupille nach aussen hervorgetreten waren, zwei andere kürzere dagegen auf einem Wärzchen der zerrissenen und verdunkelten Kapselwand sassen. Die so von Gundlach, K. Himly und Ruete gesehenen Haare wurden für daselbst entstandene gehalten (laut Gundlach bei Stilling in Holscher's Annalen Bd IV. (1839.) Hft 3, abgebildet Hft 4, und Ruete in v. Ammon's Monatsschrift Bd II. (1839.) Hft 1.; Himly namentlich soll an der Hinterfläche der Iris eine Geschwulst vermuthet haben, aus der das Haar entsprossen. Während nun für diese Annahme sprechen theils das so späte Erscheinen der Haare, theils das, vom ersten Arzte zu verschiedenen Zeiten beobachtete, offenbare Wachsen derselben der Länge nach, theils eine Empfindung des Kranken, als würde das Innere des Auges mit einer Nadel gereizt, zu einer Zeit, als das eine Haar den äusseren Irisrand erreicht hatte, die aber aufhörte, nachdem sich seine Spitze gebogen und auf die Iris gelegt, theils ein, bei den Krankheiten der Linsenkapsel als problematische Trichiasis capsulae erwähntes Gegenstück, welches, wie es scheint (— das Original kennt der Herausgeber nicht —), ohne äussere Trennung des Zusammenhanges entstanden war, theils die Erzeugung anderer Aftergebilde im Auge, der Entozoen, so hat doch Stilling die Meinung aufgestellt, die Haare seien hineingetriebene Wimpern (er fand auch nur noch drei) und hierfür angeführt, theils die Möglichkeit solchen Hineintreibens, die aus Lerche's Beobachtung in v. Ammon's Zeitschrift Bd V. H. 2. 3. hervorgeht, theils die grosse Aehnlichkeit dieser Haare mit Wimpern, theils dass das Haar auf der Iris zwei völlig freie Enden, deren eines, das Wurzelende, jedoch ohne Zwiebel ist, die aufgesogen sein soll und nirgends einen Anheftungspunct hat, theils den Mangel an anderen Haarbildungen im Auge.]

Fünftes Kapitel.

Gefäss-Erweiterungen in der Iris.

Varicositas iridis, die Varicosität der Iris,

Abgebildet von v. Ammon Klin. Darstell. Thl I. Taf. XV. Fig. 2.

[Von übermässiger Auftreibung, Erschlaffung, Erweiterung der Venen der Iris herrührende, blaue Geschwülste, welche in die vordere Augenkammer hineinragen,

1) S. dessen *Hist. et Obs. med. physic. Francof.* 1670. *Cent. II. Obs.* 63. *Cent. IV.*

2) a. a. O. S. 46.]

zuweilen die Hornhaut berühren, sind entweder von Anfang an oder nach und nach in Gesellschaft ähnlicher Geschwülste in anderen Häuten des Auges: sie bilden dann mit diesen den Cirsophthalmos. Am häufigsten sind sie Folge arthritischer oder hämorrhoidalischer Augenentzündung, welche vorzüglich die Iris afficirte. S. das Weitere bei *Cirsophthalmos*, bei *O. arthritica* u. *haemorrhoidalis*, bei Iritis.]

Sechstes Kapitel.

Fehler der Bewegung der Iris.

I. *Immobilitas iridis*, die Unbeweglichkeit der Iris.

Symptome. — Die Unbeweglichkeit der Iris äussert sich theils durch eine starre, unbewegliche Pupille, theils durch eine Unbeweglichkeit der Fasern des Netzwerkes der Iris selbst, von der eben jene Veränderlichkeit des Standes ihres Pupillarrandes abhängt. Da jene Wirkung am deutlichsten wahrznnehmen ist, so wird auch in der Regel nur auf sie geachtet. Um diese zu erkennen, dazu bedarf es schon grösserer Aufmerksamkeit, oft der Betrachtung durch die Loupe. Die Unbeweglichkeit des Pupillarrandes kann total, sie kann partiell sein. Im letzteren Falle verliert die Pupille ihre runde Gestalt, wird sie eckig. Dies bemerkt man am deutlichsten, wenn man das Auge abwechselnd beleuchtet und beschattet, wenn man das andere Auge schliesst und öffnet, oder wenn man *Extr. hyoscyami* eintröpfelt. Bei der totalen Unbeweglichkeit des Pupillarrandes, z. B. bei der Synizesis, kann man doch zuweilen noch jene inneren, kleinen Bewegungen der Fasern, Maschen des Iris-Gewebes, besonders gegen den äusseren Rand hin, sehen. Im höchsten Grade fehlt aber auch diese und die ganze Iris ist eine einzige, straffe Membran. Der geringste Grad der Unbeweglichkeit der Iris hat auf das Sehen kaum oder gar keinen Einfluss, der höhere und höchste schwächt aber das deutliche Sehvermögen.

Ursachen und Arten. — 1) Eine häufige Ursache ist Adhäsion der Iris, eine Synechie oder eine Synizesis oder ein Prolapsus der Iris. S. diese und Iritis. — 2) Wenn die innere Beweglichkeit fehlt, so ist durch Iritis der ganze Bau verändert worden: die Iris hat das strahlige und netzformige Ansehen verloren, ist membranös; sie ist entweder von einer Pseudomembran überzogen oder die einzelnen Fasern und Maschen sind abnorm durch plastische Lymphe mit einander verbunden, welche zwischen ihnen sich gebildet hat, sie ist dadurch verdickt, übernährt, wie ein Stück Fell. Dabei ist auch die Farbe verändert. Aber wenn die Iritis auch noch nicht exsudativ ist, leidet doch die Beweglichkeit der Iris schon durch Ueberfüllung mit Blut, durch wulstige Anschwellung. Vgl. Iritis. Bei dieser, wie bei der ersten Art, ist zuweilen die Pupille weit, zuweilen eng. — 3) Die Iris ist gelähmt durch Dehnung, Quetschung, z. B. durch einen sehr grossen Staar, der sich durch sie hindurch zwängte, oder durch Verletzung bedeutender Ciliar-Nerven, auch bei Augenoperationen, durch *Narcotica* und andere Stoffe, durch Lähmung der

Hirnthätigkeit u. a. S. *Mydriasis*. Zuweilen ist die Paralysis Folge eines Leidens des *Ganglion ophthalmicum* und begleitet sie die Amaurosis, das Glaukom. 4) Eine jegliche *Mydriasis* und *Myosis* ist mit einer, wenn auch unbedeutenden Unbeweglichkeit der Iris verbunden. — 5) Die Iris ist ganz gesund, aber die Linse ist krank, kuglicht, übermässig dick und sperrt den Pupillarrand aus einander, bewirkt also zugleich *Mydriasis*.

Unbeweglichkeit der Iris ist also nur Symptom vielfacher Krankheiten, verdient aber, wegen ihres Einflusses auf die Diagnosis derselben, besondere Beachtung.

Prognosis und Cur s. bei den angegebenen Krankheiten.

II. *Mobilitas nimia iridis: Hippus* und *Iridodonesis*[1] die übermässige Beweglichkeit der Iris, die Oscillation, und das Schwanken der Iris. Franz. *Oscillation de la pupille.* Engl. *Undulatory motions of the iris.*

Schriften.

Becquet Ueber das Zittern der Iris, den Vorfall der Linse und Zurückbringen derselben. Im *Journal général de Médecine. Paris. Tome XXVII. No.* 134. (In Hartes Journal Bd II. St. 1.)

Symptome und Ursachen. — Die Beweglichkeit der Iris ist übermässig gross. Sie kann sein:

1) *Hippus*, eine äusserst rasch wechselnde Erweiterung und Verengerung der Pupille, also eine zu grosse Beweglichkeit der Iris gegen ihre Peripherie und ihr Centrum hin. In einem und demselben Lichte zieht sich die menschliche Iris, wie die der Papageien, bald zusammen, bald erschlafft sie. Dieser seltene Fehler ist meistens in Gesellschaft von *Nystagmus*, einer ähnlichen krankhaften Bewegung des ganzen Augapfels, und immer Zeichen gesteigerter Sensibilität des Auges. [Der Willkür unterworfene Beweglichkeit der Iris ist sehr selten, als angeborene Anomalie, vorgekommen, z. B. bei dem berühmten Fontana.[2] Vermuthlich gehen dann Aeste vom *N. oculomotorius* geradeswegs zur Iris, ohne das Ganglion ophthalmicum zu berühren.]

2) *Iridodonesis*. Man sieht die Iris von vorn nach hinten und von hinten nach vorn schwanken, sobald der Mensch den Augapfel bewegt. Am deutlichsten lässt es sich von der Seite sehen. Fehlende Anspannung der Iris am Ciliarringe,[3]

1) Von ἡ ἶρις und ἡ δοπησις, das Schwanken.

2) [Laut Bellingeri in *Omodei Annali universali di Medicina*, 1834. *Maggio et Giugno.*

3) Nach einem Aufsatze in der *London Medical Gazette* 14. *Aug.* 1830. (Froriep's Notizen 1831. Bd XXIX. No. 3.) wird das Schwanken der Iris durch eine Irritation oder Verletzung eines oder mehrerer *N. ciliares* hervorgebracht: „Es entsteht oft nach Operationen durch die Sclerotica oder durch die Cornea hindurch, wobei die Iris verwundet, die Sclerotica an einer solchen Stelle angestochen ist, wo gerade ein Ciliarnerv liegt. Es entsteht aber auch ohne alle mechanische Einwirkung, ward z. B. neben Paralyse des Körpers ohne Störung des Sehvermögens gefunden." Was nun ferner gesagt wird, schliesst sich an Himly's Ableitung von mangelnder Anspannung an. Jener Verfasser sagt: „Auch dürfte zu erwägen sein, dass die Membran der wässerigen Feuchtigkeit nicht allein dem Zwecke der Absonderung und Aufsaugung zu dienen scheint, sondern auch wohl der Iris dieselbe Unterstützung, wie eine Fascia den Muskeln, gewährt." Anatomische Untersuchungen sind zum Feststellen der Theorie nöthig. v. Ammon hat den Fehler bei Atrophie der Iris, wegen Verdünnung derselben u. nach chronischer Iritis bemerkt: Diese hat dann vielleicht die Iris und Membran

Erschlaffung derselben [auch des serösen Ueberzuges, des Ciliarringes,] ist eine Ursache dieses Fehlers, in anderen Fällen aber Mangel der Linse, seltener Verringerung der Menge des Glaskörpers, also eines gehörigen Gegenhaltes von hinten. Becquet hat, als Familienfehler, ein Vorschiessen und Zurückweichen der Linse und der Iris beschrieben. Er meint, viel zu allgemein, Schwanken der Iris rühre immer von Verminderung der Menge und Consistenz des Glaskörpers her: derselbe wird, nach ihm, fast kugelrund, verliert seine tellerförmige Grube und lässt die Linse gegen die Iris vorfallen, Glaskörper und Linse werden bei den Bewegungen des Auges hin und her geworfen und somit die Iris von hinten nach vorn und von vorn nach hinten in Zittern versetzt: die Iridodonesis soll gewöhnlich nach dem 7. Jahre ohne Vorboten eintreten, von bedeutender Kurzsichtigkeit begleitet sein, und noch vor dem 35. Lebensjahre soll Blindheit erfolgen.

Prognosis und Cur. — [*Hippus* verhält sich, wie *Nystagmus* und wie die mit diesem verbundenen allgemeinen krampfigen Krankheiten. *Iridodonesis* ist ein incurabeler Fehler.]

Siebentes Kapitel.

Abnormitäten der Pupille.

I. *Mydriasis (Platycoria)*,[1] die krankhafte Erweiterung der Pupille. Franz. *Dilatation de la pupille.* Engl. *Dilatation of the pupil.*

Schriften.

Christ. Vater *Diss. De visus laesionibus, in specie de Myosi et Mydriasi. Viteb.* 1706. 4.
B. D. Mauchart *Diss. De mydriasi. Tubing.* 1745. 4. *(Reuss Diss. sel. Tubing. Vol. VII.*
O. Kunhardt Ueber Mydriasis. Erlangen 1832.
Werneck In Clarus und Radius Wöchentlichen Beitragen Bd III. No. 9.
K. Canstatt Beiträge zur Pathologie der Mydriasis und anderer Neurosen des Nervus trigeminus und des Nervus oculomotorius. In v. Ammon's Monatsschrift 1839. Bd V. H. 2. S. 97 ff.
So ferner die über Mydriatica handelnden Schriften in der Einleitung §. IV. Anmerkung.

Symptome und Ursachen. — Mydriasis nennt man eine krankhafte Erweiterung der Pupille, verbunden mit verminderter oder völlig aufgehobener Beweglichkeit derselben. In der Grösse der Pupille herrscht manche Verschiedenheit nach der Constitution des Menschen. Je geringer die Sensibilität ist, um so weiter pflegt die Pupille zu sein; Menschen mit sanguinischem und cholerischem Temperamente haben meistens eine engere Pupille, als phlegmatische und melancholische; desgleichen haben braune Augen meistens eine engere, als blaue und graue, wahrscheinlich, weil bei jenen das Gefässsystem mehr entwickelt ist, wie die grössere Menge des abgesonderten Pigments nachweiset.

Eigentlich krankhafte Erweiterung der Pupille ist Symptom verschiedener Leiden: 1) Das Schloch wird mechanisch erweitert durch Vergrösserung der Linse,

der wässerigen Feuchtigkeit, besonders am Ciliarringe, aufgelockert, erschlafft.]

1) „Μυδρίασις *Graeci vocant. Pupilla dif-* | *funditur et dilatatur, aciesque ejus hebetescit ac pene caligat.*" *Celsus Lib. VII. Sect.* 7. *Platycoria* von πλατυς, breit, u. ἡ κορη, die Pupille.

einen kuglichten Staar, durch Wassersucht der Augenkammern oder des Glaskörpers, durch Markschwamm, durch einen *Prolapsus lentis*, wenn die gelöste Linse zufällig in der Pupille stecken bleibt, [durch Verwachsung des Pupillarrandes mit dem Rande der Linsenkapsel, dem Ciliarkörper, während die Pupille eben erweitert war.] — 2) Es wird erweitert durch gewisse narcotische Pflanzen, die einen eigenthümlichen, specifisch auf die Iris einwirkenden, Stoff, *Mydriaticum s. Mydrias*, enthalten müssen, da ihnen verwandte Pflanzen dennoch nicht diese Wirkung äussern. Vgl. hierüber die Einleitung §. IV. Anmerkung. Sie wirken so, als Solution des Extractes eingetropfelt, als Einreibung des Extractes um's Auge herum, als Pflaster eben dahin gelegt, [*Hyoscyamus* und *Belladonna* auch, wenn sie in grossen Dosen in den Magen gebracht, oder wenn sie längere Zeit im Munde gehalten werden, Coniin als Dunst.][1] Mydriatisch wirken ebenso Blei-Vergiftungen, sehr grosse Dosen von Zink, von bitteren Mitteln, von Kampher, S. die Einleitung §. XLI. — 3) Die Pupille wird erweitert durch allgemeine Krankheiten mit übermässiger Irritabilität, z.B. bei Kindern; welche zu Krämpfen geneigt sind, mit oder ohne Würmer, denn dass letztere für sich Mydriasis erzeugten, ist ein unbegründeter Glaube (Wurm-Kinder sind aber leicht krampfig); bei Apoplexie, bei mancher Asphyxie, z.B. der durch Kohlendunst bemerkten. — 4) Dasselbe ist der Fall wegen Lähmung der Ciliar-Nerven[2] bei einer Art von Amblyopie und Amaurosis, bei Glaukom, [zuweilen bei Hämeralopie, entweder weil diejenige Ursache, die die Amaurosis, das Glaukom, die Hämeralopie herbeigeführt hatte, sich auch auf die Ciliarnerven unmittelbar geworfen hat, oder wegen Druckes auf dieselben, z.B. durch die entzündete, variköse Chorioidea, durch Wassersucht des Glaskörpers, der Augenkammern, oder durch Erkrankung solcher Hirntheile, von denen die Ciliarnerven entspringen, Desorganisationen des *N. oculomotorius*, des *trigeminus* und deren Ursprungsstellen, *Hydrops cerebri*.] — 5) Sie kann durch Verwundung der Ciliarnerven entstehen, z.B. bei Staaroperationen, bei künstlichen Pupillenbildungen, [durch Verwundung des *N. supraorbitalis* und anderer Zweige des *trigeminus*, wegen des Antheils desselben am *Ganglion ophthalmicum* und der Uebertragung der Lähmung auf den bewegenden Theil des *Ganglion*, den es vom *N. oculomotorius* erhält.[3] — 6) Man hat bei Neuralgien des *N. nasalis*, *supra-orbitalis*, *frontalis* zuweilen Mydriasis wahrgenommen, z.B. in Gefolge einer Neuralgia intermittens mit starkem Froste

1) Folgende, dem Herausgeber vom K. Hannov. Leib-Arzte Spangenberg mitgetheilte, Thatsache verdient die Beachtung der Militär- u. Gerichtsärzte: Das häufige Vorkommen der Mydriasis bei Osnabrückschen Militärpflichtigen erregte Verdacht; man nahm sie desshalb in's Hospital auf und alle Effecten ihnen ab; allein demungeachtet dauerte das Uebel fort, bis warme Bäder ihm plötzlich abhalfen, und nun die Betrüger gestanden, auf Anrathen eines Thierarztes Belladonna-Extract angewandt zu haben, welches sie unter dem Nagel der grossen Zehen verborgen hatten. Vgl. damit des Verfassers Besorgniss Bd I. S. 22. Note 1.

2) Warnatz nennt (in Schmidt's Jahrb. 1842. II. 2. S. 256.) Masturbation eine häufige Ursache.

3) Wegen der Verbreitung des *N. trigeminus* in der Conjunctiva und wegen der Reflexion auf den Bewegungsnerven wirkt z.B. die Cauterisation der Conjunctiva, wegen Uebertragung vom *N. nasociliaris* her, wirken starke Niesmittel und andere Reizung der inneren Nasenfläche vorübergehend mydriatisch.

zu bestimmten Zeiten: Rosas sah sie mit achttägigem Typus.] — 7 Sie entsteht zuweilen durch Quetschung der Iris und darauf folgende Lähmung derselben, wenn ein grosser Staar durch die Pupille sich hindurch gezwängt hatte. Vgl. Extraction des Staars, Vorfall der Linse. — 8 [Sie zeigt sich bei Blepharo- und Ophthalmoplegie, durch Lähmung, namentlich rheumatische, des *N. oculomotorius.*] — 9 Durch langen Aufenthalt im Dunkeln, z.B. in finsteren Gefängnissen, wird die Pupille bleibend weit durch eine Contractura iridis e consuetudine. — 10 Wenn man das eine Auge schliesst, so erweitert sich die Pupille des anderen. Dasselbe ist bleibend der Fall, wenn das eine Auge blind ist. Daher haben Einäugige ihr sehendes Auge vor zu blendendem Lichte zu bewahren. [Dass das letztere bloss von der Mydriasis herrührt, nicht von einem Leiden der Retina, wird dann klar, wenn der Mensch durch ein kleines Loch in einem Stückchen Papiere deutlicher sieht.][1]

Prognosis und Cur. — Sie richten sich nach den ursächlichen Momenten der Grundkrankheit, nach der Möglichkeit, diese durch Arzneimittel oder durch Operation zu heben. Während der Cur muss der Kranke sich vor starkem Lichte in Acht nehmen, bei bedeutenderem Grade einen Augenschirm oder Flor tragen. Die Mydriasis durch Narcotica vergeht nach und nach von selbst: Heise empfiehlt Eintröpfeln concentrirten Tabacks-Decoets. — [Gegen die idiopathische, durch Lähmung des *N. oculomotorius* entstandene, sind empfohlen worden Eintröpfeln von Aether, Ammonium-Dämpfe, Cauterisation der Cornea, Lisfranc, Serre, Sanson, Velpeau.][2] Soubeiran und Turnbull halten das Aconitin für ein, die Pupille verengerndes Mittel. Eine von ihm für idiopathisch gehaltene Lähmung der Iris heilte Kochanowski[3] durch Secale cornutum gr. jjj 4mal täglich als Pulver, ge-

1) Rosas theilt die Mydriasis ein in 1) *M. spastica* und 2) *M. paralytica*: Canstatt in 1) *idiopathica n. oculomotorii*; 2) *sympathica e neuralgia n. trigemini*; 3) *sympathica e neuralgia n. optici s. amaurotica*; 4) *abdominalis s. nervi sympathici* — Physiologie und Anatomie können in der Mydriasis nur entweder ein mechanisches Aufsperren der Pupille oder eine Unthätigkeit der Iris erkennen. Auf welche Weise ohne entfernte Ursachen diese hervorbringen, ist in der That noch nicht völlig erforscht.

2) Serre (s. *Bulletin de Thérapie T. VII. Livr. 1.*) behupft den untersten Rand der Cornea so lange mit Hollenstein, bis die Stelle trübe wird, und wäscht dann das Auge mit Wasser ab. Sanson wendet den Hollensteinring im Umfange der Cornea an (vgl. *Pannus*, Cur). Ersterer behauptet (*T. XII Livr. 1. 2.*), wenn man die Cornea nach und nach in ihrem Umfange an 5—6 Stellen mit Höllenstein betupfe, so gebe sie der Iris ihre Contractilität wieder, ohne eigentlich eine Entzündung der Cornea zu bewirken, das Aetzen errege bloss ein Fieber im Auge, setze dessen Nerven und Gefäss-Apparat in Thatigkeit, bewirke reichliche Absonderung von Nasenschleim, von Thränen, Schmerzen in Wange und Stirn, Anschwellung der Haargefässe, Verengerung der Pupille, Lichtscheu, bei manchen Erbrechen; in schlimmen Fällen müsse man Entzündung der Cornea absichtlich hervorrufen, indem man das Mittel tiefere Schorfe bilden lasse. Auch durch eine eingestochene Nadel die Iris zu reizen („*titillation de l'iris*") hat er vorgeschlagen: Canstatt fand dies, sogar wenn die Nadel erhitzt worden, an Kaninchen zwecklos, wohl aber sah er bei ihnen die Pupille verengert werden durch Anwendung der Keil'schen electro-magnetischen Rotations-Maschine, deren einer Pol auf die Stirn, der andere auf eine, der Cornea nahe liegende, Stelle der Sclerotica angebracht wurde; er halt dies für das kräftigste und gefahrloseste Mittel.

3) Die Mydriasis kam bei einer Frau vor, die an Hämorrhoiden und unregelmässiger Menstruation litt; da alle gegen Hämorrhoiden gerichtete Mittel nichts wirkten, so erklärte er das Uebel für idiopathisch. S. Memoiren der Warschauer Medic. Gesellschaft 1837, auch in Sachs' Medic. Central-Zeitung 1838. Dasselbe Mittel ward alle 3 Stun-

stiegen bis zu ℈j *pro dosi.* — Rheumatische Mydriasis, vermuthlich durch Entzündung oder serösen Erguss im Neurileme des *N. oculomotorius* entstanden, erfordert antirheumatische Behandlung, besonders Hautreize, auch Moxen in die Gegend des Foramen infra- und supra-orbitale; J. N. Fischer gab auch Extr. pulsatillae nigricantis.][1]

II. *Myosis.*[2] *(Phthisis pupillae, Spasmus iridis, Iridospasmus.)* die krankhafte Verengerung der Pupille; Franz. *Rétrécissement de la pupille, Myosie;* Engl. *Unnatural contraction of the pupil.*

Schriften.

Christ. Vater *Diss. de visus laesionibus, in specie de myosi et mydriasi. Viteb.* 1706. 4.
C. Behr *Diss. de spasmo iridis. Halae* 1817.

Symptome und Ursachen. — *Myosis* ist der, der Mydriasis entgegengesetzte Fehler: die Pupille ist zu eng und dabei die Beweglichkeit der Iris, wie dort, verringert, weil die Iris-Fasern in einer zu kleinen Ausdehnung vibriren. Die Grösse der Pupille ist sehr verschieden, zuweilen nur, wie die eines Stecknadelknopfes. Dieser Fehler hat Verschlechterung des Sehvermögens, besonders in der Dämmerung zur Folge, wenn nicht, wie oft es vorkommt, zugleich *Oxyopia*, als willkommene Compensation der Natur, vorhanden ist.

Myosis kann sein: 1) Ein seltener, angeborener Fehler, entstanden durch unvollständiges Verschwinden der Membrana pupillaris, (s. *Atresia pupillae*). Angeborene Anlage zur Myosis haben ferner diejenigen Temperamente, Beschaffenheit des Körpers und der Iris, welche denen der Mydriasis entgegengesetzt sind: vgl. daher diese. — 2) *Myosis e consuetudine* entsteht bei Leuten, die sich sehr viel mit kleinen glänzenden Objekten beschäftigen, z. B. bei Uhrmachern, Goldschmieden, Steinschneidern, Kupferstechern, Miniaturmalern, bei Menschen, die sich häufig des Vergrösserungsglases bedienen,[3] bei solchen, die sich sehr starkem Lichte fortwährend aussetzen. — 3) Die Pupille ist immer enger, wenn die Sensibilität des Körpers im Allgemeinen gesteigert ist, [durch Uebereizung der *N. ciliares*]; daher finden wir sie bei einer Art der Amaurosis, zuweilen bei Hysterischen, noch stärker bei Wasserscheuen, bei schwerem Typhus; nach innerem Gebrauche der *Daphne Mezereum* (Hahnemann), grosser Dosen der *Semina cantonici*, nach örtlicher Anwendung der *Nicotiana Tabacum* (Heise), des *Aconitin*; s. Einleitung §. XLII. — 4) Sie ist Begleiterin einer jeden *Ophthalmia typhosa*:

den zu gr. vj — ℈j in Pulver-, später in Pillenform mit glücklichem Erfolge von Haumann einem Manne gegeben, dessen eines Auge ein halbes Jahr nach heftiger Erkältung mydriatisch und presbyopisch geworden war: nach 6 Wochen war das Uebel verschwunden. Nebenbei wurde das Dzondi'sche Pflaster einige Male hinter das Ohr gelegt, *Naphtha aceti* gegen das Auge verdunstet. S. v. Ammon's Monatsschrift Bd II. H. 6.

1) S. Med. Jahrbücher des Oesterreich. Staates, Neueste Folge Bd 17. St. 2.]

2) Von *μυειν*, verschliessen.

3) Ein Hauptmann, den ich behandelte, hatte durch Miniaturmalen unter dem Vergrösserungsglase eine solche Myosis bekommen, dass sie ihm beim Exerciren, bei Musterungen sehr hinderlich war. —

5) ferner einer jeden *Iritis*, durch Ueberfüllung mit Blut, Anschwellung des Gewebes der Iris, auch wohl ungewöhnlichen Blutreiz, [einer jeden Entzündung solcher Theile, welche die Iris begränzen, der Descemetschen Haut, des Orbiculus ciliaris, heftiger, acuter Chorioideitis, Retinitis, Hyalitis, Scleritis.] — 6) Auch nach dem Verschwinden der Entzündung kann Myosis zurückbleiben, wegen der Producte und Folgekrankheiten der Entzündung: die während der Iritis zu eng gewordene Pupille bleibt so, entweder weil die Iris selbst übernährt wurde, plastisches Exsudat sich zwischen ihre Fasern ergossen hatte, oder weil die Iris mit der Linsenkapsel verwuchs, während die Pupille gerade verengt war. Totale Adhäsion der Pupillarränder verhindert dann fortwährend die Iris, sich zusammen zu ziehen; ist die Adhäsion partiell, so wird die Pupille dadurch eckig. — 7) Die Pupille wird klein, eckig, aus der Mitte gezogen, wenn die Iris einen Prolapsus durch die Hornhaut, seltener durch die Sclerotica erleidet.[1]

Prognosis und Cur. — Sie richten sich gänzlich nach der, der Myosis zum Grunde liegenden Krankheit. Entfernung dieser hebt auch jene. Jedoch ist dies nicht immer möglich. — Palliativ kann man durch Eintröpfeln einer Auflösung des *Extr. hyoscyami* oder *belladonnae* und durch Beschattung des Auges helfen, sobald die Unbeweglichkeit der Iris nicht zu bedeutend ist. Diese Mittel sind auch eine gute Beihülfe der Haupt-Behandlung.

III. *Pupilla abnormis: — excentrica (Korektopia[2]) et irregularis*, die excentrische und die unregelmässige Pupille.

Schriften.

A. Geschneidt in v. Graefe u. v. Walther's Journal Bd XXII. H. 2.

Abgebildet von Demours Taf. LXIII. Fig. 3. Taf. LXIV. Fig. 1.; von Oelhelius (in Abhdl. d. Schwed. Acad. d. Wissensch. Bd XXVII. Taf. II. Bd XXIX. Taf. IV.); von v. Ammon (Zeitschrift Bd I. Taf. III. Fig. 5.; von Seiler (Bildungsfehler Fig 10.).

Die Pupille liegt zuweilen von Geburt an nicht in der Mitte und hat auch nicht die gehörige Gestalt, jedoch kann sie auch eckig, verzogen werden bald nach der Geburt durch *Ophthalmia neonatorum* und ist dann von Unachtsamen mit jener leicht zu verwechseln, wenn nicht auf die bei letzterer gleichzeitigen Veränderungen der Textur der Iris geachtet wird. — [Angeborene, sehr excentrische Pupillen nach innen hat Demours beschrieben und abgebildet: beide Augen wurden dadurch entstellt, ihr Sehvermögen aber nicht gestört. Nach aussen und oben gleichsam verschoben sah sie Beer,[3] nach innen und unten nahe am Ciliarringe Poenitz[4] bei einem Mikrophthalmos; bei einem solchen fanden sie auch Seiler und Mueller[5] excentrisch, letzterer in so bedeutendem Grade, dass das Kind nicht abwärts sehen konnte, indem dann das untere Augenlid die tief unten liegende Pupille bedeckte.

1) [Rosas theilt die *Myosis* ein in 1) *spastica*, 2) *paralytica*.]

2) Von ἡ κόρη, die Pupille, ἐκ aus, auswärts, ὁ τόπος die Stelle.

3) S. Rosas Handbuch Thl I. S. 284.

4) S. Dresdener Zeitschrift f. Natur- u. Heilkunde Bd II. H. 1. S. 60.

5) S. Würtenbergisches Medic. Correspondenzblatt Bd V. No. 14. S. 108.

Sollte dies sehr hinderlich sein, so wäre ein künstliches *Ektropion* wohl vorzuziehen. Der Albino Gamber hatte eine oben befindliche Pupille. (Seiler) — Eine ovale, senkrechte Pupille, wie bei Katzen beschrieben Tode,[1] Knackstedt,[2] Pellier,[3] Behr,[4] Seiler. Eine solche, zum *Coloboma iridis* den Uebergang bildende Pupille unterscheidet sich dadurch von diesem, dass die Katzenpupille eine gleichsam verzogene, normale ist, das Colobom aber an der normalen, runden Pupille einen Längenausschnitt darstellt, in den jene Rundung übergeht. Auch der von Demours beschriebene, theilweise Irismangel gehört hierher. (S. *Defectus iridis.*)] — Eckige, gezackte Pupillen kommen nicht selten angeboren vor. Ich fand den Pupillarrand mehrmals bis zur Tiefe einer Linie eingekerbt, einmal siebenfach, wodurch der Rand sieben kleine Bogen bildete: Bei Staarkranken ist dies, wegen des hellen Hintergrundes, am leichtesten bemerkbar. Es rührt her von den geschlängelten Gefässen, vielleicht wegen ungleichen Verschwindens der Pupillarhaut und ungleichen Zurückziehens ihrer Gefässe. (S. Ophthalm. Beob. u. Unters. S. 49.)

Häufiger als angeborene Unregelmässigkeiten, finden sich ovale, eckige, spaltförmige Pupillen in Folge einer Iritis durch Erguss plastischer, noch nicht organisirter Lymphe und durch Anschwellung des Parenchyms der Iris, vollends wenn eine Adhäsion des Pupillarrandes entstanden ist. — Prolapsus iridis bewirkt gleichfalls Excentricität und falsche Form der Pupille, so lange er nicht sich zurückgezogen hat, bleibend, wenn er zum Staphylom der Iris wird, ebenso Ablösung eines grossen Theiles der Iris vom Ciliarringe; [ausgezackt wird sie selten durch Vereiterung ihres Randes.] Ueber die symptomatishen Formveränderungen bei Iritis, Glaukom, Chorioideitis und Amaurosis s. diese.

Oft macht der Augenarzt eine abnorme Pupille absichtlich, wenn die normale entweder nicht mehr vorhanden oder doch zum Hereinlassen der Lichtstrahlen nicht geeignet ist. Dies erreicht er durch die herrliche Operation der

Künstlichen Pupillenbildung, *Formatio pupillae artificialis (vicariae), s. Koremorphosis artificialis.*[5]

Schriften.

Th. Woolhouse In *Expériences des différentes opérations manuelles. Paris* 1711. und in *Mauchart Diss. de pupillae phthisi et synizesi (Haller Disp chirurg. sel. Vol. I).*

W. Cheselden In den *Philosophical Transactions Vol. XXXV. Year* 1728. *May. June. No.* 402. und in seiner *Anatomy of the human body. Ed. 4th. Appendix* (auch besonders gedruckt). *London* 1732. und in den folgenden Auflagen: Erklärung zu Taf. XXXVI. Fig. 1.

1) In den *Opuscula medica societatis med. Havniensis. Collectio II. p.* 146. (Richter's chirurg. Bibl. Bd IV. S. 330.)

2) Anatomische Beschreibung einer Missgeburt Petersb. 1791. S. 9.

3) *Recueil de Mémoires etc.* (Richter's Chir. Bibl. Bd VIII. S. 38.)

4) In Hecker's Literar. Annalen Bd XIII. S. 375.

5) Von ἡ κόρη, die Pupille, und ἡ μορφή, die Gestalt: *Coremorphosis* nannte sie Wagner zuerst recht gut; jedoch gehört der Zusatz „*artificialis*" dazu.

Reichenbach *Cautelae et operationes circa extractionem cataractae et nova methodus synizesin operandi. Tubing.* 1767.

Demours In *Recueil périodique de la société de Médecine. Tome VIII. p.* 321.

Demours *Sur une pupille artificielle, ouverte tout auprès de la sclerotique. Paris* 1801. 8. (Ophthalmolog. Bibliothek von Himly u. Schmidt Bd III. H. 2. S. 194.)

Toché-Couléon *Diss. Sur les pupilles artificielles. Paris* 1803. 8.

A. Schmidt u. K. Himly In deren Bibliothek Bd II. St. 1. S. 1. Jena 1804. 8.

Beer Ansicht der staphylomatosen Metamorphose des Auges u. der künstlichen Pupillenbildung. Wien 1805. Nachtrag dazu Wien 1806. m. Kpf.

Forlenze *Considérations de l'opération de la pupille artificielle. Strassb.* 1805. (Nicht bedeutend: s. Himly's Ophthalmolog. Bibliothek Bd III. St. 3.)

K. Himly Abanderung der Nadel zur Koretodiaylysis und ihrer Führung für besondere Fälle. In der Ophthalmolog. Bibliothek Bd II. St. 2. S. 153.

C. Donegana *Della pupilla artificiale. Milano* 1809. *c. tav.* 8.

Benedict *De pupillae artificialis conformatione libellus. Lips.* 1810. *c. tab.* (Sind die Beerschen Ansichten.)

Benj. Gibson *Practical Observations on the formation of the artificial pupil. Lond.* 1811.

Assalini *Ricerche sulla pupilla artificiale. Milano* 1811. In's Deutsche übersetzt von Pönitz. Dresden 1813.

Maunoir *Sur l'organisation de l'iris et l'opération de la pupille artificielle. Paris* 1812.

W. Adams *Practical Observations on Ectropium, Artificial Pupil and Cataract. Lond.* 1812.

Muter *Practical Observations on various novel methods of operating on Cataract and of forming an Artificial Pupil. London* 1813. 8.

L. Schmid *et* Authenrieth *Diss. De pupilla artificiali. Tubing.* 1814.

Faure *Sur une pupille artificielle. Paris* 1814.

Kunstmann S. Jüngken in v. Graefe u. v. Walther's Journ. Bd I. H. 3. S. 519.

Evans *Observations on cataract and closed pupil. London* 1815.

Bonzel in Hufeland's Journal d. pract Heilkunde 1815. St. 1. S. 47.

Gaetano Frattini *Sulla maniera di formare la pupilla artificiale. Parma* 1816.

Reisinger In dessen Bairischen Annalen Bd I. S. 121. Taf. 3.

Reisinger Darstellung eines neuen Verfahrens, Mastdarmfisteln zu unterbinden, und eine leichte und sichere Methode, künstliche Pupillen zu bilden. Augsburg 1816.

K. Himly Wiederherstellung des Gesichts bei Centralleukomen durch Verziehen der Pupille. In seiner Bibliothek für Ophthalmologie Bd I. St. 1. Hannover 1816.

C. J. M. Langenbeck In dessen Bibliothek für Chirurgie Bd I. St. 1. In dessen Neuer Bibliothek f. Chirurgie u. Ophthalmologie Bd I. St. 1. S. 196. St. 3. S. 454. St. 4. S. 676. Bd II. St. I. S. 106.

J. Ch. Jüngken Das Coreoncion, ein Beitrag z. kunstl. Pupillenbildung. Berlin u. Leipzig 1817.

Weber *Diss. sist. observationes in coretodialysin, pupillamque in sclerotica aperiendo. Tubing.* 1817.

Guil. Wagner *Commentatio de coremorphosi. Gotting.* 1818. 8. *c tab.*

Clemens Frochaux *Diss. de formatione pupillae artificialis. Viennae* 1818.

Jac. Emden *Diss. de raphiankistro, novo instrumento ad novam coremorphoseos methodum perficiendam. Gott.* 1818. *c. tab.*

Schlagintweit Ueber den gegenwärtigen Zustand der künstlichen Pupillenbildung in Deutschland. München 1818.

Nowicki *Tractatus de pupilla artificiali. Varsov.* 1818.

van Onsenoort *Verhandeling over de graauwe staar, den konstigen Oogappel etc. Amsterdam* 1818. Fortgesetzt in *Mott en van Eldik Tydschrift voor de Geneeskunde. Suppl. B. I. Gorinchen* 1823.

Ryan In den *Dublin Hospital Reports* 1818. *Vol. II.*

Dzondi In seiner Geschichte des klinischen Instituts zu Halle 1818. Taf. 1. Fig. 1—4.

Ph. v. Walther Merkwürdige Heilung eines Eiterauges. 2te Auflage, mit einer Abhandlung über die Therapie des Eiterauges und über die künstliche Pupillenbildung. Landshut 1819.

Donegana *Ragionamento sulla pupilla artificiale. Milano* 1819.

Faure *Mémoire sur la pupille artificielle et le Keratonyxis. Paris* 1819.

Dzondi Beschreibung eines neuen Instruments zur Pupillenbildung. Halle 1819.

W. Adams *A treatise on the most approved modes of restoring vision by the formation of an artificial pupil. London* 1819. 8. *pl*

G. J. Guthrie *Treatise on the operation for the formation of an artificial pupil. Lond.* 1819. 8 *pl.*

C. H. Weller Ueber künstliche Pupillen und eine besondere Methode, diese zu fertigen. Berlin 1821. m. Kpf.

Giuseppe Giorgi *Memoria sopra un nuovo instrumento per operare la cataratta e per formare la pupilla artificiale. Imola* 1822.

Carmel Pugliotti *Riflessioni di ottalmiatria pratica che concernono la pupilla artificiale e la cataratta. Messina* 1822 8.

W. Wagner Kritische Revision der neueren Verhandlungen üb. d. künstl. Pupillenbildung. In v. Graefe u. v. Walther's Journ. 1822. Bd III. S. 112.

Werneck In der Salzburger Medic. Zeitung 1823. Bd I. S. 131.

Moessner (Rilcke) *Diss. de conformatione pupillae artificialis. Tubing.* 1823.

J. C. M. Mueller *Historia methodorum et instrumentorum ad pupillam artificialem formandam. Jenae* 1825. 4. *c. tab.*

Aug. Dav. Krohn *Diss de iridodialysis operatione instrumentisque in ea adhibendis. Berol.* 1826.

Lusardi In dessen *Mémoire sur la cataracte congémiale etc. Brux.* 1827.

Carron du Villards *De variis pupillae artificialis instituendae methodis Comment. acad.*

W. Mensert *Geschiedkundige Verhandeling over de operatie det vorming een konstigen oogappel etc. Amsterdam* 1828. (S. Gerson u. Julius' Magazin 1829. S. 480.)

C. Heiberg *Commentatio de coremorphosi. Christianiae* 1829. 8.

C. Chr. F. Gruelmann *Diss. de nova coreoncii forma. Gotting.* 1829. 8. *c. tab.*

van Onsenoort *Bydragen tot der Geschiedenis ter vorming van een konstigen oogappel. Utrecht* 1829. (S. v. Graefe u. v. Walther's Journal Bd XIV. 1830. H. 3. S. 522.)

Carron du Villards *Quelques réflexions pratiques sur l'opération de la pupille artificielle. Paris* 1834. (Aus dem *Journal des connaissances médicales.)*

Indicationen zur künstlichen Pupillenbildung überhaupt. — In der Kürze sind diese so zu stellen: die Operation ist zu machen, wenn 1) dem Eintritte der Lichtstrahlen in die Pupille beider Augen ein Hinderniss entgegensteht durch Fehler entweder a) der Hornhaut, oder b) der Iris, oder c) der Linsenkapsel, oder d) der Linse, oder e) mehrerer dieser Theile zusammen, und dies Hinderniss selbst nicht gehoben werden kann, hingegen durch künstliche Pupillenbildung dem Lichte Zutritt zur Retina zu verschaffen ist, ferner 2) das Auge noch Sehkraft hat, (nicht amaurotisch ist) und 3) die Möglichkeit der richtigen Vollendung der Operation vorhanden ist. Die einzelnen Fälle s. weiter unten bei den Indicationen zu den verschiedenen Methoden der Koremorphosis, und bei den einzelnen Krankheiten, welche diese Operation erfordern.

Contraindicationen gegen die künstliche Pupillenbildung überhaupt. — Sie ist nicht zu machen: 1) Wenn das Auge amaurotisch ist, auch nicht so viel Licht und Dunkel unterscheiden kann, als ein gesundes Auge durch die geschlossenen Augenlider hindurch schimmern sieht. Zweckmässig ist es daher, ehe sie beschlossen wird, die Sehkraft mit Sonnenlichte zu prüfen, welches man durch einen Spiegel reflectiren lässt. Auch wenn das Auge ganz atrophisch, klein, sehr weich oder wenn es sehr hydropisch ist, kann man gleichzeitige Amaurosis voraussetzen. Jede künstliche Pupillenbildung würde in diesen Fällen vergeblich sein. — 2) Wenn der Kranke mit dem anderen Auge noch gut sieht. Durch die gelungenste Operation gewinnt man in diesem Falle nur schlechteres, verwirrtes Sehen, des Schielens wegen,[1] welches eintritt, wenn man die

1) Die mit diesem verbundene Anstrengung war einmal so schmerzhaft, dass Gerold künstliches

Pupille nicht in der Mitte bilden kann (wie dies häufig ist), auch ein schlechteres Aussehen des Auges. Es ist daher unnütze Geschäftigkeit, wenn man solche Menschen operirt. — 3) Kleine Kinder sind nicht gut zu operiren, wegen Unruhe des Auges und Neigung zu bedeutender Entzündung, auch wegen zu grosser Productivität, wesshalb die künstliche Pupille durch plastisches Exsudat leicht wieder geschlossen wird. Man verschiebe daher die Operation auf spätere Jahre, selbst wenn der Mensch so lange blind bleiben sollte. — 4) Wenn bedeutende Kachexien da sind, jedoch mit Unterschied; an gichtischen Augen z. B. gelingt die Operation doch oft recht gut.

Indicationen und Contraindicationen sind weitläufiger und oft nicht richtig, zu einseitig, nur für eine einzelne Methode passend aufgestellt worden von Assalini, Adam Schmidt, Gibson. Von den Neueren geben sie unter Anderen Guthrie, Juengken und Rosas einzeln an.

Da die Fälle von gesunder Sehkraft der Retina und dennoch vorhandener Blindheit wegen Hindernisse, die dem Eintritte des Lichtes entgegenstehen, häufig sind, so ist es wunderbar, dass die künstliche Pupillenbildung nicht vor dem Jahre 1728 vorgenommen wurde. Von dieser Zeit an hat diese Operation viele Verehrer, aber desshalb und auch wegen der Zartheit, mit der das operative Verfahren vorgenommen werden muss, auch mannichfache Abänderung erlitten. Im Allgemeinen giebt es 4 Haupt-Methoden der künstlichen Pupillenbildung: 1) *Iridentome*, 2) *Iridektome*, 3) *Iridodialysis*, 4) *Iridenkleisis*. Mit einander verbunden, gaben diese Metdoden wiederum folgende Modificationen: 5) *Iridodialysis cum iridentome*, 6) *Iridodialysis cum iridektome*; 7) *Iridodialysis cum prolapsu iridis artificiali (cum Iridenkleisi)*; 8) *Iridentome cum prolapsu iridis artificiali (cum Iridenkleisi)*.

I. *Iridentome (Iridotome, Iridentomia, Iridotomia*[1]) das Einschneiden in die Iris.

A. Durch die Sclerotica hindurch.

1 Cheselden's Methode. Die Iridentome ist die zuerst angewandte Operation. Der Erfinder derselben und somit der künstlichen Pupillenbildung überhaupt war der Leibarzt des Königs von England, Thomas Woolhouse, in so fern er die Idee (a. a. O. angab, bei incurabeler Verschliessung der Pupille mit einer Staarnadel, wie bei *Depressio cataractae*, in die hintere Augenkammer hineinzudringen, dann die Spitze der Nadel in die verschlossene Pupille zu stechen und diese nach allen Richtungen hin zu öffnen. Jedoch sein Schüler Cheselden war es, welcher diese Idee erweiterte und zuerst im Jahre 1728[2] an einem Menschen

entgegengesetztes Schielen nach unten und aussen durch vollige Zerschneiden des *Rectus internus* und eines Theiles des *superior* bewirkte: das Sehen wurde sogleich gebessert. (S. Med. Zeitung v. Vereine f. Heilk. in Preussen 1840. No. 52.]

1) Auch *Koretome*, *Coretome*, *Coretomia*, *Coretotomia* früher genannt, aber falsch, da man in die Pupille (κόρη) in ein Loch, nicht hineinschneiden kann, sondern nur in die Iris: ἶρις, ἴριδ. u. τομή, Iris-Einschnitt.

2) Wie Sharp in seinem *Treat. on the operations of surgery*, *Lond.* 1751. p. 168. bezeugt.

ausführte. Er stach sein einschneidiges, nicht voll 1‴ P. breites und spitzes Messerchen [s. a. a. O. (u. Blasius Akiurg. Kupfert. XVII, 1) mit senkrecht nach unten gerichteter Schneide,] 1‴ vom äusseren Hornhautrande entfernt durch die Sclerotica hindurch, dann sofort, nicht fern vom Orbiculus ciliaris, von hinten her durch die Iris, schob nun dasselbe in der vorderen Augenkammer quer fort, vor der Iris, fast bis zum inneren Ciliarrande derselben, und zog es dann wieder zurück, [bildete mithin durch einen einfachen Einstich einen senkrechten Schlitz in derselben,[1] oder er stach das Messerchen auf ganz gleiche Weise hindurch, jedoch mit wagrecht nach hinten gerichteter Schneide, wendete, in der Gegend des inneren Ciliarrandes der Iris mit der Spitze angelangt, die Schneide mehr nach hinten gegen die Iris und zerschnitt sie, während des Zurückziehens, wagrecht. Nur dies letzte Verfahren, welches auch Sharp befolgte, ist wahrscheinlich das rechte Cheselden'sche gewesen.[2]] War ein Staar da, so schnitten Cheselden und Sharp

Cheselden selbst erwähnt der Operation nur ganz kurz zuerst in den, [dem Herausgeber vorliegenden] *Philos. Transact. V.* 1728. *Vol. XXXV. Lond.* 1729. *Art. VIII. p.* 451. durch eine „*Explication of the instruments used in a new operation on the Eyes. AB represent the Figures of two Eyes, on which a new operation was performed, by making an Incision thro' the Iris, which had contracted itself in both Cases so close, as to leave no pupil open for the Admission of Light. The Perforation in the Eye A was made a little above the Pupil, the closing of which ensued upon the putting down a Cataract which not knowing, how low it might be lodged, I made the Incision a little higher than the Middle, lest any Part of it should lie in the Way. The Eye B was one I couched not long before, where the Patient had been blind but a few Years. C is a sort of Needle with an Edge on one Side, which being passed thro' the Tunica Sclerotis, is then brought forwards thro' the Iris a little farther than E* (d. h. bis etwa 1‴ P. vom innern Hornhautrande). *This done, I turn the Edge of the Naedle and cut thro' the Iris, as I draw it out.*" Abermals ganz kurz erwähnt er seines Verfahrens in der Erklärung einer Abbildung zur 4ten Aufl. seiner *Anatomy of the human body. Lond.* 1732. [In der 7ten, welche dem Herausgeber vorliegt, heisst es Taf XXXVI. Fig. 1.: „*A knife, passed trough the tunica sclerotis, under the cornea before the iris, in order to cut an artificial pupil, where the natural one is closed. This operation I have performed several times with good success; indeed it cannot fail, when the operation is well done, and the eye no otherwise diseased, which is more than can be said for couching a cataract. In this operation great care must be taken, to hold open the eyelids without pressing upon the eye, for of the aqueous humour is squeezed out, before the incision es made in the iris, the eye grows flaccid and renders the operation difficult.*" — Dies ist Alles, was er selbst beschrieben. Die Abbildung im einen, wie im andern Werke zeigt ein Messerchen (nicht eigentlich eine „Nadel") von nicht voll 1‴ P. Breite, 1‴ P. hinter dem äusseren Hornhautrande, mit nach unten gerichteter Schneide, durch die Sclerotica, dann etwa $\frac{1}{2}$‴ weit von demselben Hornhautrande von hinten her durch die Iris durchgestochen, durch die Cornea hindurchscheinend, seine Spitze 1‴ weit vom inneren Hornhautrande entfernt.] — Dann schrieb Morand darüber in seinem *Eloge de Mr. Cheselden* (s. *Mém. de l'Acad. de Chir. Vol. III.*). Eine grosse Kritik schrieb Daddel.

1) Die oben in der Anmerk. genau beschriebenen Abbildungen der Position des Messers lässt wenigstens keine andere Richtung des Schlitzes denken, da ein breites, plattes, senkrecht gehaltenes und eingeschobenes, Messer innerhalb des Auges sich nicht drehen lässt, Cheselden auch in der *Anatomy* nichts mehr sagt von einem Anderswenden seiner Schneide (vgl. die beiden Citate mit einander).

2) Denn a. a. OO. ist der Schlitz der operirten Irides wagrecht, einer querliegenden Katzenpupille ähnlich, abgebildet. Die Abbildung der Position des Instruments im Auge kann alsdann nicht anders als eine unrichtige sein. Wer die Original-Werke vor Augen hat, wie der Herausgeber, nicht bloss nach höchst verschieden ausgefallenen Berichten Anderer urtheilt, wird dieser Deutung beipflichten, falls obiger treuer Bericht nicht schon ihn überzeugen sollte.] — Manche, wie Voltaire, Buffon, Le Cat, auch Haller haben behauptet, Ch. habe die Operation gar nicht gemacht. Dies beruhete auf einer groben literarischen Uebereilung, indem man die Erklärung des Kupfers in den *Philos. Transact.* nicht beachtet, sondern das Kupfer

nicht gerade in der Mitte, sondern etwas über ihr die Iris durch. Obgleich nun Janin und Viele andere, besonders Franzosen, Cheselden's Methode befolgten, so verliess man sie doch wieder, weil schon Sharp und Janin gefunden, dass die Wunde leicht wieder zuheilte oder die Iris vom Ciliarringe abriss, und weil man später bessere und leichtere Methoden erdachte. Sie war schon zur Antiquität geworden, als Weinhold, vorzüglich aber W. Adams, auch Baratta sie, etwas modificirt, hervorzogen.

2 Weinhold's Methode.[1] — Er machte mit einem eigenen, schwerfälligen Instrumente, seiner Staarnadelscheere s. über diese *Reclinatio cataractae*), durch die hintere Augenkammer hindurch einen horizontalen Einschnitt in die Iris und reclinirte zugleich die Linse. Um sie aber auch vertical einschneiden zu können, gab er demselben Instrumente gebogene Blätter.

3 Sir W. Adams's Methode. — Er operirt beinahe wie Cheselden. Ein, fast 1‴ breites, ½″ langes, scalpellförmiges Messer mit scharfer Spitze, vorn etwas convexer Schneide und einem von der Spitze an etwa 3‴ weit gleichfalls schneidenden, geraden Rücken a. a. O. Taf. III. Fig. 1. 2. Blasius XVII. 8.) stösst er, *a*) wenn die Pupille einfach verengert oder geschlossen oder mit Cataracta complicirt ist, die Schneide nach hinten gekehrt, vom äusseren Augenwinkel her, ungefähr 1‴ weit vom Ciliarringe, von hinten durch die Iris hindurch und schiebt es hierauf in der vorderen Augenkammer so weit nach dem inneren Augenwinkel hin, dass dessen Spitze fast den inneren Ciliarrand der Iris erreicht. Jetzt zieht er das Messer, sanft gegen die Iris drückend damit sie sich nicht ablöse), geradesweges zurück, und durchschneidet während dem die Iris in deren Mitte. Kann er nicht mit einem Schnitte eine hinreichend grosse Oeffnung bewirken, so wiederholt er diesen Handgriff, bis der Zweck erreicht ist. Dies war häufig nöthig. Um nun dem Verwachsen der Wundränder zuvorzukommen, zerstückelt er auch die Linse, mag sie verdunkelt sein oder nicht, in möglichst kleine Theile, wirft einige derselben durch die künstliche Pupille hindurch in die vordere Augenkammer, damit sie dort leichter im *humor aqueus* aufgelöset werden, schiebt aber eins derselben gerade in die Wunde der Iris hinein, damit es bis zum Verharrschen der Wundränder, diese wie ein Pflock auseinandersperre. Ein schöner Gedanke, dessen Ausführbarkeit er durch einige glückliche Fälle beweiset! Wird sich aber das Einschieben immer bewerkstelligen lassen? Wird das viele Arbeiten im Auge diesem nicht schaden? Wird das Linsenstück die Wundränder nicht zu viel reizen? Ryan fand es gefährlich und unnöthig. [Carron du Villards gefährlich und unausführbar.] Und wenn nun die Linse nicht mehr da ist! Wird nicht eher Iridodialysis entstehen, als Iridentome? Adams gesteht es selbst. Geschieht die Resorption der Linse nicht völlig, so wiederholt er später deren Zerstückelung. *b*) Wenn Pupillensperre mit

selbst mit einem, dicht vor der Erklärung gedruckten, Aufsatze Cheselden's in Verbindung gebracht hatte, in welchem seine Beobachtungen an einem 13—14jährigen, von Jugend an staarblinden, damals von Ch. durch Depressio cataractae geheilten, Jünglinge niedergelegt waren.

1) Anleitung, den verdunkelten Krystallkörper mit seiner Kapsel umzulegen. Meissen 1809.

Verdunkelung der Hornhaut verbunden ist, so macht er die künstliche Pupille auf dieselbe Weise hinter einer klaren Stelle der Hornhaut, am liebsten in der Nähe des äusseren oder des unteren Irisrandes. Der Schnitt muss sich von der Grenze des Hornhautfleckes fast bis zum Ciliarrande der Iris erstrecken. Ist von der Cornea kaum 1‴ noch hell geblieben, so stösst er sein Messer am oberen und äusseren Theile des Augapfels ein, zur Verhütung des Ausfliessens der wässerigen Feuchtigkeit, und macht einen perpendiculären Einschnitt durch den äusseren Rand der Iris so lang, als die helle Stelle der Cornea reicht. c Ist eine partielle Synechia anterior da, so räth Adams, sein Messer durch die Cornea einzustechen und die Adhäsion abzuschneiden; ist sie aber verbunden mit bedeutender Verengerung oder völliger Verschliessung der Pupille, so operirt er von der Sclerotica her, führt durch die Iriswunde die Spitze des Messers hindurch und zerschneidet von da aus die Adhäsion. Im Allgemeinen empfiehlt er, den Schnitt durch die Iris möglichst gross zu machen, da sich die Oeffnung doch immer verkleinere, und doch die zu starke Blendung des Lichtes durch stärkeres Schliessen der Augenlider verhütet werde. Sollten die Irisfasern seit Jahren ihre Irritabilität durch plastisches Exsudat verloren gehabt haben, so berührt Adams die Schnittränder mit der Messerspitze, um sie zu stärkeren Zusammenziehungen und dadurch Erweiterung der Wunde anzureizen. — Ihm folgten Lusardi, zum Theil Ryan.

4) Baratta's Methode. B. geht mit einer lanzenförmigen Nadel durch die Sclerotica ein und zerschneidet die Iris senkrecht und wagerecht, so dass beide Schnitte einen Vförmigen Irislappen bilden, damit eine dreieckige Oeffnung zurückbleibe.

B. Durch die Cornea hindurch.

1) Sharp's Methode. — Da er Cheselden's Verfahren oft ohne glückliche Folgen angewandt hatte, so schlug er vor, mit dem Messer Cornea und Iris in eins zu durchstechen. (a. a. O. Taf. II.)

2) Janin's Methode.[1] — Janin machte den Hornhautschnitt mit Wentzel's Staarmesser, hob den Hornhautlappen mit einem Löffelchen in die Höhe, führte eine gekrümmte Scheere unter ihm ein, deren untere scharfe Spitze er etwa 1‴ vom unteren Rande und gegen den Nasenwinkel hin in die Iris einstiess, schob dann die Spitzen der Scheere nach oben bis etwa ½‴ weit von der verschlossenen Pupille und durchschnitt mit einem einzigen, 2½‴ langen Schnitte, die Iris senkrecht. Er verfuhr so in der Idee, dass nach einem senkrechten Schnitte die künstliche Pupille leichter offen bleibe, da er die Radien der Irisfasern quer zerschneide, während ein horizontaler Schnitt mit ihnen parallel laufe, erreichte einige Male seine Absicht, andere Male nicht, und gestand selbst, dass zuweilen die Wundränder sich entzündeten und mit einander verwüchsen. Janin hatte sich durch Beobachtungen, die er bei, zufällig während einer Extraction des Staars vorgekommenen, senkrechten Verwundungen der Iris gemacht hatte (wenn er genöthigt war,

1) *Mém. sur les maladies de l'oeil. Lyon* 1772. In's Deutsche übers. Berlin 1788. S. 171.

mit der Scheere den Hornhautschnitt zu dilatiren', zu einem Fehlschlusse verleiten lassen. Wenn in jenen Fällen der Scheerenschnitt offen blieb, so kam dies davon her, dass eine gesunde Iris zerschnitten war; da aber, wo eine künstliche Pupille gebildet werden soll, ist die Iris oft entzündet gewesen, in ihrem Baue verändert, kann sie sich daher nicht mehr kräftig bewegen, die Wundränder nicht so stark auseinander ziehen, und ist sie reizbarer. — Von Heuermann[1] wurde die Hornhaut mit einer Lancette geöffnet, die Iris durchstochen und diese Stich-Oeffnung dilatirt. — Reichenbach rieth a. a. O.' nach gemachtem Hornhautschnitte, eine Staarnadel von oben nach unten in die Mitte der Iris einzustechen und dann zu dilatiren. — Faure a. a. O. bediente sich einer sehr spitzen, kleinen, wie eine Staarnadel geformten Scheere, deren Blätter durch eine Feder von einander entfernt wurden. Eine Stellschraube erlaubt, die Scheere mehr oder minder zu öffnen; ist selbige nach dem Bedürfnisse des vorliegenden Falls gestellt worden, so wird ein Hornhautschnitt mit dem Staarmesser gemacht, die Scheere geschlossen eingeführt; jetzt die Blätter von einander entfernt, das eine durch die Iris hindurchgestossen, hinter der Iris hinreichend fortgeschoben, die Blätter neu geschlossen, und so ein horizontaler Einschnitt gemacht.

3 Guérin's Methode.[2] — Nach gemachtem Hornhautschnitte bildete er mit einem kleinen Messer einen Kreuzschnitt. Flajani[3] macht den Kreuzschnitt mit einer zweischneidigen Nadel, die er durch den unteren Theil der Cornea einsticht.

4 Pellier de Quengsy's Methode. Von ihm wurde angerathen, bei Centralleukomen der Hornhaut einen kleinen Einschnitt in den durchsichtigen Theil der letzteren zu machen, eine feine Hohlsonde durch denselben einzubringen, auf dieser eine Scheere einzuführen und mit ihr nach dem inneren und äusseren Augenwinkel hin, die Pupille zu vergrössern.

Hierauf folgten Aerzte, die, wie oben Sharp, keinen Hornhautschnitt vorher machten, sondern sofort das Instrument, mit dem sie die Iris einschneiden wollten, durch die Cornea hindurch einstiessen.

5 Richter's Methode. — Richter empfiehlt die Iridentome, *a* wenn die Pupille durch einen Vorfall der Iris oder der gläsernen Feuchtigkeit, oder durch irgend eine äussere Verletzung aus der Mitte gezogen, nahe am Rande der Hornhaut befindlich, und dabei verengert, verschlossen oder auch offen ist. Auch im letzteren Falle in der Mitte eine künstliche Pupille zu machen ist, nach ihm, rathsam, weil die offene Pupille so nahe am Hornhautrande ist, dass der Kranke nur sehr unvollkommen durch sie sehen kann und weil sie sich gemeiniglich vollends schliesst, sobald eine kunstliche in der Mitte gemacht worden. Richter giebt hier der Iridentome den Vorzug, weil die Iris widernaturlich angespannt sei, der Schnitt folglich gewiss offen bleibe, und weil andere Methoden nicht gut anwendbar seien. Den Schnitt machte er nach Umständen horizontal oder per-

1) Abhandlung von den chirurg. Operationen. Leipzig u. Kopenh. 1756. Thl II. S. 493.

2) *Traité s. l. malad. d. yeux. Lyon* 1769 *p.* 235.

3) *Collezioni di Osservazioni Vol. IV. p.* 129.

pendiculär. — *b*) Wenn eine leucomatöse Hornhaut nahe am Rande eine noch durchsichtige Stelle hat, so räth er Cheselden's Messer durch den leukomatösen Theil, nahe dem durchsichtigen durchzustossen und nun einen recht grossen Schnitt zu machen, der bis hinter die durchsichtige Stelle reicht, weil ein solcher nicht leicht wiederum sich schliesse.

6) Beer's Methode.[1] — Derselbe durchstiess mit einem schräg gehaltenen kleinen, lancettförmigen Messer Hornhaut und Iris mit einem einzigen Stiche von oben herab, wenn die Pupille verschlossen war; auf diese Weise ward die Wunde der Iris tiefer angelegt, als die der Cornea.

In der neueren Zeit ward die Iridentome mehr verlassen; Einige redeten ihr aber das Wort; unter ihnen ist Maunoir derjenige, dessen Methode den meisten Beifall fand:

7) Montain's Methode.[2] — Dieser sticht eine Scheere, deren Ränder nach aussen schneidend sind, geschlossen durch die Cornea und Iris, öffnet sie dann und schneidet somit nach beiden Seiten hinein.

8) Langenbeck's Methode.[3] — Er hat ein Messer erfunden, welches einer gekrümmten Staarnadel ähnlich ist: von der Spitze an bis dahin, wo es anfängt, wie eine Staarnadel geformt zu sein, ist es schneidend; der messerförmige Theil des Instruments ist $2\frac{1}{2}$—$2\frac{1}{4}$‴ lang und $\frac{1}{4}$‴ breit, die Spitze lancettförmig. Dies Instrument wird, wie beim Hornhautschnitte zur Extraction des Staars, durch die vordere Augenkammer fortgeschoben, mit aufwärts gerichtetem Rücken und abwärts gerichteter Schneide, so weit bis die Spitze das Ende der Augenkammer im inneren Augenwinkel erreicht hat; hierauf wird die Schneide gegen die Iris hin gewandt, diese durchbohrt, und, während des Zurückziehens des Messers, vom inneren bis zum äusseren Augenwinkel gespalten. Er verfährt mithin von der Cornea her, wie Adams von der Sclerotica aus, operirte. Langenbeck empfahl diese Methode nur in denjenigen Fällen, wo die Fasern der Iris sich in der stärksten Expansion befunden, also das Ausfliessen von etwas wässeriger Feuchtigkeit der zum Zerschneiden erforderlichen Anspannung der Iris nicht schadet.

9) Weller's Methode. — Wenn die Iris mit der verdunkelten Kapsel und mit dem Ciliarkörper verwachsen, desshalb von der Iridodialysis kein Heil zu erwarten ist, so hat Weller früher Folgendes vorgeschlagen und auch einmal mit Glück ausgeführt: durch eine, mit dem Staarmesser $\frac{1}{2}$‴ vom äussern Rande gemachte, Hornhaut-Wunde schob er eine eigene Hakennadel, d. h. eine haken- oder sichelförmig gebogene, am äussersten Ende lancettförmige Staarnadel, (a. a. O. u. Blasius XVII. 5.), deren Spitze nach oben gekehrt, schnell durch die vordere Augenkammer hindurch bis 1‴ über den verwachsenen Pupillarrand hinaus, gegen den inneren Augenwinkel hin, wandte sie dann, so dass die Spitze in der inneren und oberen Gegend die Iris berührte und machte nun einen oberflächlichen, perpendi-

1) Ansicht der staphylomatösen Metamorphose S. 103. Fig. 4. (Blasius XVII. 2.)

2) S. *Leroux Journal de Médecine* 1817. und Wenzel Ueber den gegenwärtigen Zustand der Augenheilkunde in Frankreich. Nürnb. 1815. S. 124.

3) Neue Biblioth. f. Chir. u. Ophthalmol. Bd I. St. 2. S. 256. Taf. I. Fig. 11. (Blasius XVII. 3.)

culären Einschnitt in sie. Jetzt führte er das Instrument von unten nach oben bis in die Mitte des Einschnittes zurück, durchstach mit der Spitze die Iris, fasste sie fest und zog sie nach dem Eingangspunkte etwas hin, wodurch eine ziemlich lange, aber noch durch die Cataracta getrübte Spalte in der Iris gebildet wurde. Mit der Spitze nach oben gerichtet, ward von ihm die Nadel hierauf wieder in die künstliche Pupille eingeführt und so gewendet, dass der Linsenrand damit gefasst werden konnte, endlich das Instrument so gedrehet, dass die Spitze halb nach innen und oben hingekehrt war, gegen die Hornhautöffnung hin zurück- und so die ganze Linse mit ihrer perpendiculären Axe in die neue, jetzt noch grösser werdende, Pupille hineingezogen, so dass der innere Linsenrand der vordere, der äussere der hintere ward. Durch Bewegungen mit dem Instrumente suchte Weller den Staar zu zerreissen; endlich zog er, ihn in der künstlichen Pupille stecken lassend, das Instrument aus dem Auge heraus. Nach 3 Wochen war der Staar resorbirt und die Pupille klar. Später[1]) hat Weller diese Methode nicht ferner angeführt. Er ist überhaupt kein Freund der Iridentome.

10) Mauvoir's Methode. — Sie hat Aehnlichkeit mit der Janin'schen. Er macht einen kleinen Lappenschnitt unten oder seitwärts in die Hornhaut mit dem Staarmesser, auf die, bei Extraction des Staars übliche Weise. Der Lappen darf nicht über ein Drittheil des Umfanges der Hornhaut betragen, und muss derjenigen Stelle entgegengesetzt gemacht werden, an der die künstliche Pupille angelegt werden soll, also z. B. nicht fern vom Schläfenrande der Hornhaut, wenn die Pupille an der Nasenseite der Iris sein soll. Nun wartet er zur Erhohlung des Kranken einige Secunden. Dann wird von ihm eine eigene, zarte, wenig gebogene Kniescheere, deren ein Blatt spitz ist, deren anderes in ein olivenförmiges Knöpfchen sich endigt, [2]) geschlossen in die vordere Augenkammer eingeführt, jetzt behutsam geöffnet, mit dem unteren, spitzen Blatte nun die Iris in der Mitte durchstochen, dies Blatt hinter der Hinterfläche der Iris so weit fortgeschoben, bis das vor der Vorderfläche befindliche, geknöpfte Blatt bis zum Hornhautrande reicht und nun die Iris zweimal zerschnitten, so dass beide Schnitte einen Vförmigen Lappen bilden was Baratta von der Sclerotica aus verrichtet. Wenn sich später, in 5—6 Tagen, die, von ihm angenommenen excentrischen, strahligen Muskelnfasern der Iris zusammenziehen, so wird die nach der Mitte der Iris gerichtete Spitze des Lappens nach aussen aufgerollt, und entsteht dann ein rautenförmiges Loch. — *a* Ob die Schnitte nach aussen oder innen, nach unten oder oben geführt werden sollen, hängt von derjenigen Stelle der Cornea ab, welche ungetrubt ist. — *b* Liegt der Fehler bloss in einer Verschliessung der Pupille, ist die Cornea normal, so ist es immer besser, den V-Schnitt nach in-

1) In seinem Handbuche.

2) [a. a. O. (Blasius XVII. 6.) Guthrie ruhmt nicht bloss zu Operationen an der Iris, sondern auch zu andern Zwecken die von Wollaston angegebenen Scheeren mit lancettförmigen Schneiden, als nicht quetschend. Carron du Villards (Handbuch Bd II. Taf II. Fig. 5. 6. 7.) hat der Maunoir'schen einknopfigen Scheere zwei lange hölzerne Griffe, zwischen denen eine Sperrfeder, gegeben, ebenso einer dergleichen geraden und einer zarten, vorn runden, Hohlscheere.]

nen hin in die Quere zu machen, so dass seine Spitze möglichst in die Mitte der Iris zu liegen kommt. — *c*) Bei verschlossener Pupille und beträchtlicher Synechia posterior oder bei gleichzeitiger Cataracta durchbohrt Mauvoir mit der Spitze der Scheere die Iris an ihrem grossen Ringe und schiebt jene so weit hinter der Iris weg, dass sie Kapsel und Linse durchbohrt. Sind nun die Scheerenblätter bis zu der, dem Einstiche entgegengesetzten, Stelle gelangt, so schneidet er in eins Iris, Kapsel und Linse durch und macht sofort den zweiten Schnitt. Die Stücken der Kapsel und Linse zeigen sich jetzt in der Oeffnung, fallen, nach einem schwachen Drucke auf den Augapfel, in die vordere Augenkammer, wenn die Cataracta hart ist, und werden nun mit der Pincette entfernt. Ist dagegen der Staar weich, so werden die Stücken mit einem Löffelchen oder mit einer gefensterten Pincette herausgenommen, ebenso auch die Kapselstücken. Ein mit dem Irislappen verwachsenes Kapselstück zieht sich mit jenem zurück. Sollten doch noch Staarreste in der künstlichen Pupille zurückbleiben, so löset sie Mauvoir späterhin mit einer krummen, durch die Sclerotica eingestochenen Staarnadel von der Iris ab und schiebt sie in die vordere Augenkammer hinein, damit sie dort im *humor aqueus* aufgelöset werden. — *d*) Ist die Pupille nicht verschlossen, aber verengert und verzogen, so führt Mauvoir eine, an beiden Spitzen geknöpfte Scheere auf dieselbe Weise in sie ein, und schneidet die Iris an der einen Seite quer durch. — Mauvoir legt bei seinen Operationen den Kranken horizontal, mit dem Kopfe etwas höher. Die Hornhautwunde schliesst sich bald wieder. Manche loben Mauvoir's Verfahren, z.B. Scarpa, Rosas, Carron du Villards.

11) Frattini's Methode. — Dieser will eine künstliche Pupille bilden, indem er eine gekrümmte Staarnadel durch die Cornea und Iris sticht, und durch Auf- und Niederbewegen derselben die Iris durchschneidet.

12) [Heiberg's Methode. — Obgleich kein Freund der Iridentome, hat er doch ein eigenes Instrument dazu erfunden, nämlich ein Messerchen, welches die Gestalt des Beer'schen Häkchens hat, also eine Sichel darstellt. (s. a. a. O.)]

13) Juengken's Methode.[1] — Er will die Anwendung der Iridentome auf den äusserst seltenen Fall beschränkt wissen, wo die Pupillarmembran zurückgeblieben ist, wo es also nur auf Zerreissen derselben ankommen würde, damit sie dann resorbirt werde. Er schlägt vor, einige Stunden vor der Operation von einem *Infusum belladonnae* einzuträpfeln, damit die Pupillarmembran durch die Thätigkeit der Iris stark gespannt sei, hierauf mit einer gekrümmten Nadel, deren man sich zur Zerstückelung der Linse *per Keratonyxin* bedient, wie bei dieser Operation durch die Cornea einzudringen und die Pupillarmembran durch einen Kreuzschnitt zu zertrennen, mit der Vorsicht, die Linsenkapsel nicht zu verletzen.

14) [Velpeau's Methode.[2] — Velpeau verfährt, wie Wenzel bei der Iridektome, schneidet aber den Iris-Lappen nicht ab. Vgl. Wenzel's Methode bei Iridektome.]

1) Augenkrankheiten. 2. Aufl. S. 690.

2) [S. *Malgaigne Manuel de Médecine opératoire. Paris* 1834.]

15) Guthrie's Methode. — *a*) Wenn eine hintere Synechie durch Zerschneiden der plastischen Fäden sich hat lostrennen lassen, die Pupille aber doch zu klein bleibt, wegen Ausschwitzung der Lymphe im Iris-Gewebe selbst, so schneidet er den Pupillar-Rand von der Sclerotica her mit einem Iris-Messer ein und zerstückelt hierauf die Linse. Ist aber letztere zu hart und verdunkelt, so räth er, entweder die Iridodialysis zu machen, oder (— was *stricte* hierher gehört —) von der Cornea her durch eine Lappenwunde, die $\frac{1}{3}$ des Umfanges der Cornea beträgt und am äusseren Augenwinkel gemacht ist, an der, der Hornhautwunde entgegengesetzten Stelle die Iris mit der Scheere zu zerschneiden, entweder zugleich die Linse mit zu trennen, indem das spitze Blatt durch die Iris bis hinter die Linse eingestochen wird, und die Linsenstücke dann mit einem Haken auszuziehen, oder mit einem stumpfspitzigen Messer einen weiten Schnitt in die Iris zu machen, und dann die Linse auszuziehen, wenn nöthig, auch 2 Schnitte zu machen. — *b*) Ist die Pupille durch eine leere Linsenkapsel verschlossen, so soll sie von der Sclerotica her zusammen mit der Iris zerschnitten, und sollen wo möglich Stückchen derselben in die vordere Augenkammer geschoben werden; wenn sie weniger adhärirt, trennt er sie los und bringt sie nach vorn, oder deprimirt sie; ist sie zähe, lederartig, ihre vordere Wand mit der hinteren verwachsen, so macht er in späterer Zeit die Extraction von vorn, mit einem Haken oder mit einer Pincette, die einen Schieber hat, will sogar nöthigenfalls die Kapseln um diese wickeln und ausziehen (s. unten Ausziehung des Staars mit der Kapsel.) — *c*) bei Verdunkelung der Hornhaut zieht er die Iridektome nach Beer oder Gibson vor. — Auch die Iridodialysis cum Enkleisi schliesst er nicht aus.

16) Heily's Methode. — Nur wenn die Linse und Linsenkapsel nicht mehr vorhanden sind, die Pupille aber durch Entzündung oder durch früheren Prolapsus iridis, der mit der Cornea verwuchs, geschlossen, die Iris desshalb sehr gespannt ist, sich also leicht zerschneiden lässt, und wenn ihr Bau nicht sehr verändert ist, habe ich zuweilen die Iridentome gemacht, und dann mit gutem Erfolge. Ich steche mein Sichelmesser (s. Fig. 9) oder das Adams'sche Messer geradezu durch Cornea und Iris quer hindurch und ziemlich tief, da hier Verletzung der Kapsel nicht zu befürchten ist. Der Schnitt in der Iris wird dann durch die Zusammenziehung der Irisfasern erweitert.

II. *Iridektome*[1] *(Iridektomia)*, das Ausschneiden eines Stückes aus der Iris.

Gründer dieser Operationsart war Wenzel, der Vater, im Jahre 1780, wo nicht schon Guérin (s. Mulder's Methode); sie wurde aber, wie Cheselden's Iridentome, vielfach abgeändert.

1) Von ἡ ἰρις und ἡ ἐκτομη der Ausschnitt, statt des früher gebräuchlichen ***Corectomia***.

S. *Iridentome*, Ueberschrift, Anmerk.

A. In der vorderen Augenkammer.

1) Wenzel's Methode.[1] — Er machte einen halbmondförmigen Schnitt durch die Cornea und einen eben solchen, aber kleineren, durch die Iris, beides am unteren Theile, indem er sein Staarmesser einstach, wie bei der Extraction des grauen Staars, aber dessen Spitze in der Entfernung einer $\frac{1}{2}$‴ von der Mitte der Iris sofort durch die Iris hindurch senkte, hierauf durch Bewegung der Hand nach hinten hin das Messer $\frac{1}{4}$‴ weit hinter der Iris, parallel mit ihr, fortschob, an der anderen Seite wieder durch die Iris bis in die vordere Augenkammer hinein-, dann auch durch die Cornea herausdrang, und auf diese Weise zu gleicher Zeit den Lappen der Hornhaut und der Iris bildete. Dann hob er den Hornhautlappen in die Höhe und schnitt den Irislappen mit der Scheere ab. War die Linse verdunkelt, so zog Wenzel sie hinterher aus. Auf diese, von ihm mit Glück ausgeführte, Methode ward er geleitet durch das zufällige Ausschneiden eines Stückes der Iris bei dem, behufs der Staarextraction gemachten Hornhautschnitte.

Obgleich nun die Iridektome den Nachtheil hat, dass sie leicht vereitelt werden kann durch plastisches Exsudat, welches die Wundränder ausschwitzen und wodurch die Oeffnung wieder geschlossen wird, so wurde sie doch sehr gebräuchlich, in Deutschland bis 1801: auch später kamen Manche auf sie wieder zurück. Von den Modificationen der Wenzel'schen Methode fand namentlich die Beer'sche Beifall. Unter den Neueren preisen sie vorzüglich Benedict, Juengken, Rosas. [Als Vorzüge der Iridektome hat man hervorgehoben: *a*) Man verletze nicht Linse, Linsenkapsel, Ciliarkörper, Chorioidea, *b*) man könne Alles übersehen, was man vornimmt, *c*) eine entstehende Blutung störe nicht, weil das Blut aus der Hornhautwunde abfliesst, *d*) selbst die Ausschwitzung plastischer Lymphe folge nicht so leicht auf eine geschnittene Wunde, als auf eine gequetschte, gerissene, welche die Iridodialysis macht, *e*) die Pupille könne leicht in der Mitte angelegt werden, und pflege selbst etwas beweglich zu sein: vgl. hierüber *Numerus nimius pupillarum.*]

2) Sabatier's Methode.[2] — Sabatier wich von Wenzel in so fern ab, als er mit dem Messer nur die Hornhaut durchschnitt, wie bei Extractio cataractae, dann die Iris in der Mitte mit einer Zange fasste, den angezogenen Theil wegschnitt, während der Gehülfe den Hornhautlappen mit dem Daviel'schen Löffel in die Höhe hielt. — Forlenzo schnitt ohngefähr $\frac{2}{3}$ der Hornhaut und mehr ab, fasste die Iris gleichfalls mit einer Pincette, an deren Spitze ein Doppelhäkchen ist, oder auch mit einer feinen gewöhnlichen Pincette, und schnitt von der Iris ohngefähr ein Drittel mit der Scheere weg. Auch extrahirte er hinterher sofort Kapsel und Linse durch die künstliche Pupille hindurch. Besser hätte er gethan, wenn er sie zerstückelt hätte. Gegen Blut-Extravasat spritzte er warmes Wasser in's Auge(!) — Assalivi machte bei vorderer Synechie mit Verengerung der Pupille den Hornhautschnitt, brachte nun eine eigene Zange ein (vgl. unten bei Iridodialy-

1) *Traité de la cataracte. Paris* 1786. Sein Vorläufer war sehr entfernt (Reichenbach a. a. O.), indem er vorschlug, mit einer scharfkantigen Rohre, einem Locheisen ein Stück aus der Iris auszutrepaniren (!).

2) Lehrbuch der operativen Chirurgie f. pract. Wundärzte, übers. v. Borges. Thl III. S. 89.

sis durch die Cornea und suchte damit die Adhäsion zu lösen: gelang dies aber nicht, so führte er eine feine, stumpfe Scheere ein, schnitt die Adhäsion los und somit ein Stück aus der Iris heraus.

3 Demours's Methode.[1] — Eine leukomatöse Hornhaut öffnete Demours dicht an ihrem Rande mit dem Staarmesser und schnitt mit einer Scheere, deren eines Blatt er durch die Iris hindurch bis in den Glaskörper stiess, dicht an der Sclerotica, wo die Cornea noch durchsichtig war, mit zwei Schnitten ein Stück aus der Iris aus. Späterhin ging er aber von der Iridektome wiederum ab.

4 Arnemann's Methode.[2] — Er rieth, mit einer gebogenen Hohlscheere einen Cirkel-Ausschnitt aus der Iris zu machen. [Guthrie sagt, Travers habe diese Methode zweimal mit Glück befolgt, indem er die Cornea, besonders von der Seite her, abtrennte, die Iris mit einem Haken fasste, mit einer stumpfen geraden Scheere den Cirkel ausschnitt, und so eine centrale Pupille bildete; Maunoir berichtet, auch Jurine habe so operirt.]

5 Mulder's Methode.[3] — Wie Guérin bei Iridentome, so verfährt Mulder anfangs bei der Iridektome. Er schneidet nämlich, nach gemachtem Hornhautschnitte, mit der Scheere die Iris kreuzweise durch. Nun aber stutzt er die vier Läppchen mit derselben ab. Ja, nach Deshais-Gendron's Zeugnisse soll Guerin schon die ganze Mulder'sche Iridektome mit gutem Erfolge gemacht haben. [Indess spricht Guérin selbst[4] nur von einem kreuzweisen Einschnitte, nicht vom Abschneiden der Läppchen.]

6 Weinhold's Methode.[5] — Mit seiner, auf die Fläche gebogenen Staarnadelscheere, einem verwerflichen, schwerfälligen Instrumente, schneidet er, nach gemachtem Hornhautschnitte, ein halbmondförmiges Stück aus der Iris heraus. Wenn aber die Iris hierfür zu murbe, durch vorhergegangene Entzündung zu sehr entartet ist, so soll man den feststehenden Arm seiner Staarnadelpincette durch die Iris stossen, den beweglichen darauf gegen jenen andrücken, endlich durch rotirende Bewegung ein Stück der Iris um diese vereinigten Arme wickeln und es herausziehen (!).

7 Reisinger's Methode. — Durch die geöffnete Hornhaut räth er seine Hakenscheere[6] geschlossen einzubringen, dann die schwach gebogene Hohlscheere dieses Instruments zu öffnen, hierauf die Hakenzange desselben vorzuschieben, in die Iris einzuhaken, zurückzuziehen, die Scheere endlich zu schliessen, und so ein kegelförmig aufgehobenes Stückchen der Iris abzuschneiden.

8 Mensert's Methode. — Dieser öffnet die Hornhaut mit Wenzel's Staarmesser und führt eine eigene löffelförmige, hohl geschliffene Lancette durch

1) Im *Journal de Médecine* 1800. *Juin.*

2) S. dessen System d. Chirurgie Thl II. (Blasius XVII. 17.)

3) S. Wachter a. a. O.

4) [In seinem *Traité des maladies des yeux. Paris* 1767.]

5) Ideen über die abnorme Metamorphose der Highmorshöhle. Leipzig 1810. Vorrede S. 15.

6) a. a. O. (Blasius XVII. 18.) Kunstmann's Hakenscheere hat ein einfaches Hakchen. S. Sprengel's Gesch. d. Chir. Bd II.. Rust's Magaz. Bd IV. St. 2., v. Graefe u. v. Walther's Journ. Bd I. H. 3. S. 519.

die Wunde hindurch längs der Iris bis zu derjenigen Stelle ein, an der er die Pupille machen will; hier sticht er sie, mit der hohlen Seite nach der Mitte gekehrt, etwa 2‴ tief durch die Iris und bildet dadurch einen halbrunden Einschnitt. Jetzt zieht er sie aus dem Auge heraus, bringt dagegen eine, von ihm erfundene, eigenthümliche Scheere geschlossen ein, steckt die eine Spitze derselben in die Iris-Oeffnung und schliesst dann die Scheere. Hierdurch wird von selbst ein rundes Stück aus der Iris ausgeschnitten, dasselbe zugleich in das Instrument eingeklemmt und beim Zurückziehen mit ausgezogen. Auch hat er eine gerade Lancette und eine andere Scheere angegeben, um ein dreieckiges Stück ausschneiden zu können.[1]

9) [L. Stromeyer's Methode.[2] — Wenn die Iris mit einem Staare in bedeutender Ausdehnung verwachsen ist, so empfiehlt Str., mit einem einzigen Stiche die Hornhaut, wie bei der Staarausziehung, auf- und ein Stück aus der Iris auszuschneiden. Ein zu diesem Zwecke von ihm erfundenes „Korektom" besteht aus zwei, auseinandernehmbaren (nach Art des Jaeger'schen, durch den Instrumentenmacher Bopp in München veränderten, Doppelmessers), neben einander verschiebbaren, Instrumenten: das fest stehende ist eine gefurchte, am oberen Rande scharfe, am unteren stumpfe Lanze, das hinter jenem Bewegliche ist ein Staarmesser, welches, wie das Baurdt-Beer'sche, eine schräg-gerade Klinge hat, an deren geraden Rücken jedoch gleichsam noch ein schmaleres, hinten gerades, im vorderen Drittheile aber convex gegen die Spitze sich hinaufziehendes Stück Klinge sitzt. Dies Stück liegt an der ausgehöhlten Fläche der Lanze dicht an und wird zum grössten Theile völlig von ihr gedeckt: nur sein vorderer, sich zur Spitze heraufziehender, convexer Theil bildet mit dem Beer'schen freien, ungedeckten Hauptstücke eine freie, nicht gedeckte, zweischneidige, convex-gerade Messer-Spitze. Die Lanze bezweckt theils, die Hornhaut vorläufig zu öffnen, damit der Humor aqueus durch deren Rinne ausfliesse und dadurch die Iris sich an die Hornhaut und resp. die vor ihr steckende Lanze anlege (was sie vermuthlich immer thun wird, wenn sie hinten nicht überall adhärirt), theils durch ihren innen schneidenden Rand mit der convexen Rücken-Schneide des Staarmessers gleichsam eine Scheere zu bilden, welche den mittleren Theil der Iris zwischen sich hat, mithin zerschneidet (wenn sie nicht bloss klemmt). Der erste Act der Operation ist, die Lanze allein, nachdem das Messer völlig zurückgezogen worden, an einem Hornhautrande ein-, am entgegengesetzten wieder auszustechen, mithin vor der Iris zu bringen. Der zweite Act ist, das Staarmesser vor- und somit hinter der nun vorgedrungenen Iris hinweg zu schieben. Ohne weiteres Zuthun des Operateurs schneidet dies nun durch seine schräg gerade Schneide einen Theil der Hornhaut und gleichzeitig den peri-

1) a. a. O. (Blasius XVII. 19—34.) Eine ähnliche hohle Lancette ist an v. Onsenoort's Instrumente längs einer, mit Lancettspitzen versehenen, Zange verschiebbar; s. a. a. a. O. u. Blasius XVII. 32—38.

2) [S. Allgemeine Zeitschrift f. Chirurgie, innere Heilkunde u. s. w. 1841. No. 22. (besonders abgedruckt: L. Stromeyer, das Corectom u. s. w. Augsburg. m. Kpf.; auch Schmidt's Jahrbücher 1842. H. 3.)]

pherischen Theil der vorgedrungenen Iris nach Wenzel'scher Weise halbmondförmig ab, während seine convexe Rücken-Schneide längs dem schneidenden Rande der Lanze hinweg die Iris in ihrem Queerdurchmesser gerade abschneidet. Das Irisstück bleibt an der Klinge kleben. Seine Grösse hängt von der Elevation der Staarmesserspitze über der Lanze ab. „Sollte die Zukunft lehren, dass es nothwendig sei, letztere variabel zu machen, so ist dies leicht zu erreichen durch Einschieben eines anderen Staarmessers mit mehr oder weniger aufstrebender Spitze, wodurch dann ein grösserer resp. kleinerer Lappen entstände. Um an beiden Augen nach Belieben den oberen oder unteren Hornhautschnitt machen zu können, muss man zwei Exemplare des Instruments haben mit umgekehrter Stellung der Lanze zum Messer. Hat man nur eins, so muss man am einen Auge den Schnitt nach oben, am andern nach unten machen." Str., der erst einmal die Zweckmässigkeit dieses Instruments an einer Lebenden durch den Hornhaut- und Iris-Schnitt nach oben geprüft, gewann damit „bei anscheinend fast totaler Verwachsung des Pupillarrandes mit der Kapsel" eine 1‴ breite, 3½‴ lange künstliche Pupille, durch welche hindurch, nachdem die Iris-Blutung aufgehört hatte, er dann noch mit einer geraden Staarnadel die Kapsel zerschnitt, um die nicht hervortretende Linse zu entfernen: der Iris-Lappen zeigte freilich in diesem Falle unter dem Mikroscope „den grössten Theil des Pupillarrandes wohl erhalten und frei, nur in der Mitte einen weisslichen Fetzen hängend, der für eine Adhäsion zu halten war."]

B. Vor der Cornea.

Da die bisher genannten Verfahren den Uebelstand mit sich führen, dass die Hornhaut weit geöffnet und die Linse häufig verletzt wird, so erfand Beer ein anderes, welches diese Nachtheile zu vermeiden bezweckte. Mehrere machten dann auch an dieser Methode wiederum Abänderungen. [Nach Mueller[1] war Joh. Chr. Stark der erste, welcher so verfuhr.]

1 Beer's Methode. — Beer machte seit 1796 an einer grösseren, noch durchsichtigen Stelle der Cornea solcher Augen, deren Hornhaut theilweise verdunkelt war, mit seinem Staarmesser einen Lappenschnitt,[2] dessen Länge er 1817 auf wenigstens 1‴ angab,[3] möglichst nahe am Rande der Sclerotica, um der Cornea die, mit der Vernarbung leicht verbundene, Verdunkelung zu ersparen. Hierauf fasste er mit einem kleinen Staarhaken die Iris, zog sie unter dem Hornhautlappen hervor und schnitt die vorgezogene Parthie sehr schnell weg. Wenn aber nur eine sehr kleine Stelle am Rande der Cornea hell war, die wegen ihrer bedeutenden Kleinheit nicht einmal eine Oeffnung erlaubte, so empfahl er Schmidt's Iridodialysis. — Beer's Verfahren gelingt oft und hat im Allgemeinen einen sehr grossen Vorzug vor der Wenzel'schen Methode besonders desshalb, weil Beer den kleinen Kreis der Iris nicht einschneidet, wo oft Iritis am stärksten gewesen war und den Bau verändert hatte, oder wo sie am heftigsten noch entstehen kann. [Später hin (1817) gab Beer drei Modificationen dieses Verfahrens an:[4] *a*) Wenn

1) [*J. C. Mueller Diss. cit. pag.* 16.]

2) Ansicht der staphylomatösen Metamorphose des Auges. Wien 1805. S. 115. 16.

3) Lehre v. d. Augenkrankh. Bd II. S. 200.

4) [Am zuletzt angeführten Orte.

die Iris mit der Cornea nirgends in krankhafter Verbindung ist und sie durch die wässerige Feuchtigkeit der hinteren Augenkammer zwischen die Wundränder sogleich vorgedrängt wird, so fasst er diesen Theil sofort mit seinem kleinen Staarhaken und zieht ihn noch weiter vor, worauf er ihn mit der Daviel'schen Scheere abschneidet; — *b*) Wenn derjenige Theil des Pupillarrandes nicht mit der Hornhaut verwachsen ist, in dessen Gegend die künstliche Pupille angelegt werden soll, so räth er die Operation zu machen, die der Verfasser Iridektome marginalis nennt (s. unten 3: Himly's Methode); — *c*) Ist die Iris auch an derjenigen Stelle mit der Cornea verklebt, wo die Pupille angelegt werden muss, so bringt er durch die Hornhautwunde seinen kleinen Staarhaken oder eine feinspitzige, gezähnte Pincette ein, fasst damit die Iris in ihrem grossen Ringe, zieht sie als einen kleinen Kegel in die Wunde hinein und will nun noch innerhalb der Hornhautwunde die Spitze des Kegels abgeschnitten wissen, weil die Iris durch stärkeres Hervorziehen zerrissen werden würde.][1] — v. Walther, Weller, Rosas, Juengken machen einen grösseren Hornhautschnitt, damit die Iris leichter durch ihn hindurch vorfallen könne; v. Walther z. B. bildet einen $1\frac{1}{2}'''$ langen Lappen nach unten oder schräg nach oben gegen den inneren oder äusseren Augenwinkel hin, indem er sein Staarmesser von unten nach oben einsticht. Erfolgt der Prolapsus dennoch nicht von selbst, so machen sie einen solchen durch Vorziehen mit dem Häkchen. Juengken befolgt Beer's Methode bei centraler Verdunkelung der Hornhaut mit oder ohne partielle vordere Synechie, wobei jedoch noch ein Theil des Pupillarrandes frei ist. — Benedict[2] hatte (1810) Beer's Methode darin etwas abgeändert, dass er mit einem kleineren, kaum $2'''$ breiten Messer einen kleineren Hornhautschnitt machte. Ein anderes mehr myrthenblattförmiges Messer, welches er, gleichsam wie einen Meissel, einstiess, hat er auch angegeben, um damit eine noch kleinere Oeffnung zu machen, wenn man, wegen ausgedehnter Verdunkelung der Hornhaut, eine grosse sehr zu scheuen hat. Später[3] hat er aber vor dem Gebrauche eines anderen, als des Staarmessers, selbst gewarnt, dagegen eine 1810 gleichfalls von ihm angegebene Abänderung der Beer'schen Methode beibehalten: bei grosser Verdunkelung, wo nur ein schmaler Rand der Hornhaut hell geblieben, hält er es nämlich für rathsam, den Schnitt auch durch den hervorspringenden Rand der Sclerotica, der sich über den Hornhautrand hinüberlegt, zuführen, wodurch er eine jede Zunahme der Verdunkelung zu verhüten strebt; die etwas länger anhaltende Geschwulst und spätere Heilung der Wunde ist, nach ihm, von keiner Erheblichkeit. Dies Verfahren beobachtete auch Faure (1814).

1) Schlagintweit, der Beer selbst operiren sah, berichtet, derselbe sei diesen Indicationen keineswegs in der Praxis gefolgt, in der Regel habe er das Ausschneiden des Pupillarrandes vorgenommen — welches zur Regel zu machen, nach Himly, nicht gut sein wurde, da dann gerade die oben gelobte Schonung des kleinen Irisringes wegfiele, und wenn der ganze Pupillarrand verwachsen war, so habe er die Iridodialysis mit Reisinger's Hakenpincette gemacht. Das Abschneiden innerhalb der Hornhautwunde kann ohne nachtheilige Reizung der Wundränder kaum ausführbar sein.]

2) a. a. O. Taf. I. Fig. 1 u. 2. (Blasius XVII. 12. 13.)

3) In seinem Handbuche Thl III. S. 322.

2) Gibson's Methode (1811).[1] — Sie ist fast wie Beer's: nachdem mit einem Staarmesser 1‴ vom Hornhautrande ein, gegen 3‴ langer, Einstich in die Cornea gemacht worden, bringt er, wenn dann die Iris nicht von selbst vorfällt, mit linkem Zeige- und Mittelfinger einen sanften Druck auf den oberen und inneren Theil des Augapfels an, und sucht dadurch die Iris als einen Beutel von der Grösse eines Stecknadelknopfes vorzudrängen, den er dann mit der Scheere abschneidet. Ist nicht genug weggeschnitten, so zieht er den geschnittenen Rand mit dem Häkchen nochmals hervor und schneidet noch etwas ab. Reisst das Häkchen aus, so geht er mit der Scheere in die vordere Augenkammer und schneidet dort ein Stück aus. Will gar kein Prolapsus sich bilden, so zieht er mit dem Häkchen oder mit einer eigenen Iris-Pincette, deren einer Arm einen langen Stiel hat, und welche durch eine Feder geschlossen wird (dem Assalini'schen Instrumente ähnlich), die Iris hervor. Ist der ganze Pupillarrand verwachsen mit der Cornea, so trennt er die Adhäsion, indem er mit Ware's Staarmesser den Hornhautschnitt macht, und bringt dann eine eigene Iris-Scheere, deren Blätter durch eine Feder von einander gehalten werden, wovon eines stumpfspitzig und kürzer ist, als das andere, auch einen langen Stiel hat, geschlossen und flach ein, sticht mit der längeren Spitze ein Loch in die Iris, öffnet jetzt die Scheere, bringt ihr stumpfes Blatt durch die Oeffnung zwischen Kapsel und Uvea, das spitze zwischen Iris und Cornea, und schneidet endlich ein dreieckiges Stück aus der Iris aus. Es sind plumpe Instrumente. Der Gedanke Fingerdruck anzuwenden ist gut, wenn er behutsam gemacht wird.

3) Himly's Methode. — Eine Iridektome zu zwei Zeiten, d.h. zuerst Reclination der Linse, nach einigen Wochen Beer'sche Iridektome mit meinem Sichelmesser (s. Fig. 9), mit dem Häkchen (s. Fig. 31) und mit der Scheere, oder nach Gibson mit Sichelmesser, gelindem Drucke und Scheere habe ich zuweilen in schwierigen Fällen mit Glück ausgewandt: s. Indicationen zu den verschiedenen Methoden, dritter Fall. *Iridektome marginalis* ist eine andere, von mir mit Glück ausgeführte, Operation: nachdem der Rand der noch offenen Pupille an einer Seite mit dem Häkchen durch eine Hornhautwunde hervorgezogen worden, schneide ich zuweilen mit der Scheere ein Stückchen aus dem *margo pupillae* aus, vergrössere also die natürliche.[2] Vgl. Verziehung der Pupille wegen des Technischen.

C. Durch die Sclerotica.

Riecke[3] hatte die Idee, man sollte mit einer lanzenförmigen Staarnadel in die Sclerotica einstechen, durch diese Wunde eine, der Weinhold'schen oder Kunstmann'schen ähnliche Nadelscheere, die aber auf die Fläche gebogen sein soll,

1) a. a. O. und Himly's Bibliothek f. Ophthalmologie Bd I. St. 1. S. 49.

2) [Der Herausgeber ist nicht im Stande, das Jahr der Erfindung anzugeben, kann daher auch nicht sagen, ob der Verfasser so zuerst operirte oder Beer, welcher, laut Augenkrankheiten Bd II. S. 202, den 12. Juni 1812 so operirt hat (vgl. oben Beer's Methode). Baratta (Uebers. S. 190) sticht seinen Staarnadelhaken durch die Cornea, fasst mit ihm den Pupillarrand, zieht ihn heraus und schneidet ihn ab.]

3) Mösner a. a. O.

in die hintere Augenkammer einführen, die Linse damit deprimiren, hierauf mit den Scheerenblättern eine Falte der Iris fassen, während man die Cornea mit dem Finger gelinde drücke, und sie abschneiden. Er empfahl diese Operationsart dann, wenn die vordere Augenkammer sehr eng, oder die Iris mit der Kapsel verwachsen, oder das Auge fast immer in entzündlichem Zustande ist, man daher Verwundung der Hornhaut vermeiden müsse. [v. Onsenoort[1]) erfand eine Staarnadelzange, einer breiten, lanzenförmigen Staarnadel ähnlich, nach aussen 2schneidig, nach innen gezähnt; geschlossen, als Staarnadel eingeführt, wird im Augenblicke und an der Stelle, wo die Pupille angelegt werden soll, aus ihr eine Zange gebildet, durch Zurückschieben eines Schiebers, dessen Mechanismus an der Vereinigung der Blätter in einer silbernen Kapsel ist und durch ein darum liegendes Ringelchen in Bewegung gesetzt wird. Auch durch die Cornea soll man damit Iridektome machen.]

D. Durch die Sclerotica und Cornea.

Muter macht zuerst mit der horizontal eingestochenen Depressionsnadel dicht am Rande der Cornea eine, die Sclerotica durchdringende Wunde, mit der Vorsicht, die Linse nicht zu verletzen, bringt dann das feine, mit stumpfer Spitze versehene Blatt einer eigenen Iris-Scheere, deren Blätter durch eine Feder geöffnet werden und deren eines einen langen Griff hat, in die Wunde, sticht das andere, spitze Blatt durch die Hornhaut nahe an ihrem Rande in die vordere Augenkammer, schiebt hierauf die Scheere vorwärts bis zum Pupillarrande, so dass mithin das eine Blatt durch die hintere, das andere durch die vordere Augenkammer geschoben wird, beide die Iris zwischen sich haben. Nun erst wendet er die Scheerenblätter gegen den unteren Pupillarrand hin, schliesst sie und zerschneidet so die Iris von ihrem Umfange an bis zum unteren Rande der Pupille. Einen ähnlichen Schnitt macht er dann nach dem oberen Pupillarrand zu. Hierauf wird die Scheere aus dem Auge herausgezogen und der gebildete 3eckige Iris-Lappen mit dem Häkchen entfernt.[2])

III. *Iridodialysis*,[3]) die Ablösung eines Theils der Iris vom Ciliarringe. Franz. *Décollement de l'Iris.*

Obgleich Assalini, als Student in Paris, im Jahre 1786 diese dritte Hauptmethode der Koremorphosis erdacht, und sie, als Hospitalchirurg zu Reggio im Jahre 1787, zuerst ausgeführt,[4]) dann Buzzi zu Mailand 1788 sie gleichfalls gemacht hatte, so war dennoch die Iridodialysis bis zum Jahre 1801 nicht öffentlich bekannt geworden, da Assalini erst 1811 sein und Buzzi's Verfahren nachträglich bekannt machte. Unabhängig von diesen beiden und von einander selbst kamen Joh. Adam Schmidt in Wien 1792 u. 1802 und Ant. Scarpa in Pavia 1801[5]) auf die

1) [*Bydragen tot de Geschiedenis etc.*]

2) a. a. O. [Diese, das Auge zweimal verwundende, sehr künstliche Methode würde also nur dann anwendbar sein, wenn die Pupille nicht geschlossen ist.]

3) Von $\eta\iota\varsigma$ u. $\delta\iota\alpha\lambda\upsilon\sigma\iota\varsigma$, ablösen: so heisst die Operation richtiger, statt des früher gebräuchlichen *Coretodialysis*, *Coredialysis*. Vgl. oben *Iridentome:* Ueberschrift, Anmerk.

4) S. Assalini a. a. O. S. 15.

5) Schmidt fasste die Idee 1792, führte sie aber erst 1802 aus, und machte sein Verfahren durch eine Vorlesung in der Josephinischen Akademie, 1803 durch einen Aufsatz in der Ophthal-

Idee der Iridodialysis, führten sie aus und schrieben darüber. Letztere beide wurden auf diesen herrlichen Gedanken gebracht durch die Beobachtung, dass zufällig durch einen Stoss entstandene Ablösungen der Iris vom Ciliarringe dem Sehen nicht schaden. Je nachdem man durch die Sclerotica oder durch die Cornea eingeht, zerfällt auch diese Methode in zwei Arten.

A. Durch die Sclerotica.

1) Buzzi's, Schmidt's und Scarpa's Methode. — Nach Assalini's Zeugniss[1] stach Buzzi zuerst (1787) eine gerade, lanzenförmige Nadel durch die Sclerotica und durch den oberen Theil der Iris, etwa 1‴ weit von der verschlossenen Pupille entfernt, hindurch, drehete die Spitze derselben dann nach unten, bewegte sie gegen die Mitte des Glaskörpers hin, und zog auf diese Weise $\frac{1}{3}$ der Iris vom Ciliarringe ab. Scarpa bediente sich dazu einer sehr stark gekrümmten Nadel, die jedoch schwer durch die Sclerotica hindurchdringt. Schmidt machte anfangs den Hornhautschnitt, fasste dann die Iris mit der Pincette und zog sie eine Strecke lang vom Ciliarringe ab (s. Iridodialysis durch die Cornea). Bald aber brachte er seine sehr wenig gekrümmte Staarnadel[2] durch die Sclerotica in die hintere Augenkammer ein, wie beim Niederdrücken des Staars, vor der Vorderfläche der Linsenkapsel vorbei, schob sie bis zu derjenigen Stelle vor, wo er die künstliche Pupille machen wollte, drehete ihre Spitze nach vorn und stach sie etwa $\frac{1}{4}$ Linie vom Ciliarringe entfernt durch die Iris hindurch. Nun machte er eine hebelförmige Bewegung vom Ciliarringe weg und rückwärts, so dass die Spitze der durchgestochenen Nadel durch einen langsamen Zug die Iris vom Ciliarringe ablösete. Dieser Zug ward so lange fortgesetzt, bis ein hinreichendes Stück abgetrennt war. Hierauf ward die Nadel aus dem Auge langsam herausgezogen. Bei Anwesenheit einer Cataracta rieth er, diese zugleich zu deprimiren oder zu reclíniren; sollte eine helle Linse durch die Operation sich trüben, so empfahl er, nöthigenfalls in einer späteren Zeit die Staaroperation nachfolgen zu lassen.

2) Himly's Methode.[3] — Ich bediene mich einer zweischneidigen Nadel, welche rücksichtlich der Krümmung für gewöhnliche Fälle die Mitte zwischen der Scarpa'schen und der Schmidt'schen hält (s. Fig. 29 *b*), wähle jedoch, je nachdem die Umstände es erfordern, Nadeln mit anderer Krümmung, je enger die vordere Augenkammer ist, um so stärker gebogene (s. Fig. 29 *a*, *c*, *d*, *e*.). Ferner hat meine Nadel einen kleinen Querbalken, der von der Spitze entfernter ist, als der an meiner Staarnadel befindliche, so weit, dass er nicht das Auge berühren kann, wenn die Nadel in voller Thätigkeit ist. Obgleich man vor Bildung des künstlichen Schloches im Dunkeln, hinter der Iris, operirt, so kann man dennoch, je nach dem Abstande des Querbalkens der eingestochenen Nadel von der Oberfläche des Auges

molog. Bibl. Bd II. St. 1. S. 30 bekannt. Scarpa hat wahrscheinlich die Idee nicht früher gehabt, als Schmidt, wohl aber sie früher ausgeführt, wie sein schon 1801 erschienenes Buch darthut (*Saggio di Osservazione e d'Esperienze sulle principale Malattie degli Occhi*. Rec. v. Schmidt in der Ophthalmol. Bibl. Bd III. S. 119.)

1) S. auch *Consulto inscritto nelle memorie di Giannini* 1802. *Febbrajo.*

2) a. a. O. Taf. I. *a.b.* Aehnlich ist die Biegung der Fig. 29. *e.* dieses Buches dargestellten Nadel.

3) Der Verfasser war einer der Ersten, welche die Iridodialysis ausübten. S. Ophthalmolog. Bibliothek Bd II.

bequem taxiren, wie tief man in dasselbe eingedrungen ist, viel leichter, als nach dem entfernteren Hefte der Nadel: man kann Augapfel und Querbalken mit einem einzigen Blicke übersehen. Ausserdem zeigt derselbe an, wohin die Schneiden der Nadel gerichtet sind; steht er horizontal, so sind sie nach hinten und vorn gekehrt, steht er dagegen senkrecht, so sind sie es nach oben und unten. Um auch genau zu wissen, ob ihre Convexität oder ihre Concavität nach hinten oder nach vorn hinter der Iris gekehrt ist, befindet sich vorn am Hefte meiner Nadel ein Punkt, auf der, der Convexität entsprechenden Seite. Ist der Querbalken an der einen Seite anders gearbeitet, als an der anderen, z. B. an jener platt, an dieser dreieckig, so kann er auch die Stelle jenes Punktes vertreten. Das Heft, am besten von Ebenholz, welches sich sicherer fassen lässt, als Elfenbein, ist an den, den Flächen der Nadel entsprechenden Seiten breiter, als da, wo die Schneiden sind, ein Parallelogramm mit abgestumpften Ecken (vgl. Staar-Extraction: 2te Forderung, i.). — Hat man die Wahl, so ist es am zweckmässigsten, die künstliche Pupille nach der Nasenseite hin anzulegen; der Mensch schielt dann weniger, fast unmerklich, weil Jedermann ohnehin beim Ansehen eines Gegenstandes beide Augenaxen immer etwas gegen die Nase hin richtet. Auch operirt es sich hier am bequemsten, indem man von der Schläfe her am leichtesten ankommen kann, die Nase nicht hindert. Oft kann man aber nur nach aussen, nach der Schläfenseite hin die Pupille machen, z. B. wenn die Cornea nur hier hell ist. Ferner ist es, wenn man die Wahl hat, immer rathsam, die Pupille unten anzulegen, je mehr desto besser. Verdunkelungen des unteren Theiles der Cornea, Adhäsionen der Iris daselbst können uns aber nöthigen, sie oben anzulegen. Dann sieht aber der Mensch nicht so gut durch sie, weil sie zum Theil vom oberen Augenlide verdeckt wird; der Kranke muss sich in diesem Falle erst gewöhnen, das Auge so tief herabzudrehen und das obere Augenlid so sehr in die Höhe zu ziehen, dass die Pupille freier wird. Assalini räth, die Iridodialysis so viel als möglich, zwischen der Insertion der *M. recti oculi* zu machen; da, wo die Muskeln sich inseriren, ist, sagt er die Iris fester an den Ciliarring geheftet, also schwerer abzulösen: auch soll dort eine stärkere Hämorrhagie entstehen. Dies verdient keine Berücksichtigung. Die Grösse der künstlichen Pupille darf nicht zu gering sein, muss gegen $\frac{1}{3}$ des Umfanges der Iris betragen, weil sie sich meistens wiederum etwas verkleinert. Macht man sie zu klein, so läuft man Gefahr, vollends wenn Iritis und plastische Exsudation nachfolgen sollte, sie sich wieder schliessen zu sehen. Zu gross darf sie aber auch nicht sein, weil sonst die Blendung des Lichts zu bedeutend wird und der Operirte dann einen Schirm tragen muss. — Der Operateur steche die Nadel, mit nach unten gekehrter Spitze und nach ihm hin gekehrter Schneide, in der Regel am äusseren Augenwinkel, in der Mittellinie des Bulbus, etwa 1‴ hinter dem Hornhautrande in die Sclerotica ein, wie bei der Reclinatio *cataractae*, und schiebe sie hinter der Iris fort in schräger Richtung nach innen und oben. Ist er, (was die Entfernung des Querbalkens vom Auge nur angiebt,) in die Nähe des oberen und inneren Ciliarrandes mit der Spitze der Nadel gekommen, so dreht er die Spitze nach vorn gegen die Uvea zu, bis sie durch die Iris hindurchdringt, aus ihr nahe am Cilian-

rnge hervorragt. Dies muss jedoch bei gutem Lichte geschehen, weil er sonst leicht die Spitze zu weit hindurchschiebt, und in der Cornea sie sich dann verhakt. Nun drehe er die Spitze etwas hakenförmig herab und zurück, indem er die Hand erhebt: dieser Handgriff verhindert das Abgleiten der Iris von der Nadel. Jetzt mache er durch hebelförmige Bewegung einen Druck abwärts und später auch rückwärts, achte darauf, ob sich nun ein schwarzer Raum in der Iris bildet, und vergrössere dies Loch, indem er den Druck nach unten und nach hinten so lange fortsetzt, bis sich das Drittheil der Iris abgelöset hat; hierbei drehe er die Spitze der Nadel wieder etwas nach hinten, um mit ihr die Iris noch mehr hakenförmig zu fassen. Fast immer entsteht eine kleine innere Blutung, sieht man kleine Blutströmchen: dann muss man die Operation beeilen, damit das Blut den Operateur am Sehen nicht hindere. Niemals bringt die Blutung Gefahr: nach 14 Tagen ist alles Blut, durch welches das Auge wie ein rother Carneol aussah, resorbirt; zuweilen ist auch die Blutung ganz unbedeutend. Bei dem Abreissen der Iris empfindet der Operirte einen geringen Schmerz. Mitunter ist nun das Abtrennen sehr leicht. Will die Iris sich aber nicht ablösen lassen, dehnt sie sich zu sehr, so ist sie nicht nahe genug am Ciliarrande gefasst: dann ziehe man die Nadel, der Krümmung ihrer Spitze gemäss zurück, steche sie abermals durch die Iris, aber nun näher an ihrer Insertion, und trenne sie ab, indem man die Nadel auf sie legt und so die Iris nach unten drängt. Eine Iris, die oft entzündet war, zumal am grossen Cirkel, sitzt häufig sehr fest, so dass man mitunter nur eine kleine Oeffnung bilden kann; indess bleibt auch eine solche gewöhnlich offen und ganz brauchbar. Nachdem endlich die Nadel, wie sie eingeführt worden, so auch behutsam wieder aus dem Auge herausgezogen ist, klebe man beide Augen, auf die in der Einleitung Cap. III. angegebene Weise zu und öffne sie in mehreren Tagen nicht. Sehen kann der Operirte nicht eher, als bis das Blut resorbirt ist; der Arzt muss ihn daher zur Geduld ermahnen. Im Augenblicke des Lostrennens der Iris, vor Bildung des Extravasates, hat er aber meistens von seiner Fähigkeit zu sehen, sich schon überzeugen können. - Ich bin wohl derjenige gewesen, der in Deutschland die Iridodialysis am meisten gemacht hat, und war sehr glücklich mit ihr.

Abänderungen meines Verfahrens. — *a*) Wenn man gezwungen ist, die künstliche Pupille an der Schläfenseite der Iris zu machen, so operirt man am bequemsten und sichersten über die Nase hinweg mit meiner Bogennadel[1] (s. Fig. 30), mit der man an der Nasenseite den Einstich zu machen im Stande ist. Wollte man von der Schläfenseite her an der Schläfenhälfte der Iris operiren, so würde das Hypomochlion der hebelförmig wirken sollenden Nadel derjenigen Stelle, gegen die sie wirken muss, viel zu nahe sein, ja, wenn nur eine einzige helle Stelle der Cornea nahe an ihrem äusseren Rande ist, unmittelbar daneben liegen, gerade da, wo man einstechen wollte; der Operateur hätte daher gar keine Kraft zum Drücken. Der Einstichspunkt muss derjenigen Stelle, wo die Pu-

1) Zuerst beschrieben und abgebildet in der Ophthalmolog. Biblioth. Bd III. St. 2. S. 153. Taf. I. Fig. 3. 4. Vgl. auch die Einleitung dieses Buches §. XCII.

pille gebildet werden soll, immer gegenüber liegen. Ungeachtet Einige, z.B. Beer, behaupten wollten, es liesse sich mit meiner Bogennadel nicht operiren, so habe ich es doch oft mit gutem Erfolge gethan; [da aber die sie indicirenden Fälle nicht häufig vorgekommen, so wandte der Verfasser diese Nadel nicht häufig an.] — *b*) die Iris liegt zuweilen so dicht an der Cornea, dass die Nadel die Cornea mitfasst: dies sieht man daran, dass bei einem Versuche, die Iris abzulösen, eine Grube in der letzteren entsteht, eine Beule nach innen hin eingebogen wird, und fühlt man daran, dass die Nadel etwas fest sitzt. Wenn ich dies befürchten musste, so stach ich eine schwächer, wie Fig. 30 *b*. oder wie die Schmidt'sche gekrümmte, an der gewöhnlichen Stelle der Sclerotica ein, schob sie dann aber sogleich, schon am Einstichspunkte durch die Iris hindurch, schlich mich mit ihr, die convexe Seite nach der Cornea, die Spitze und concave Seite nach der Iris hin gekehrt, [folglich nachdem die Nadel, die beim Einstechen in's Auge ihre Convexität nach oben hatte, jetzt ein Viertel um ihre Axe ist gedreht worden], in der vorderen Augenkammer vor der Iris weg bis zu der entgegengesetzten, abzulösenden Stelle des Ciliarrandes derselben, und drückte nun mit der hier eingesetzten Spitze von vorn nach hinten und unten dieselbe vom Ciliarringe ab.[1] — *c*) Wenn die vordere Augenkammer sehr klein ist, so will die Iridodialysis zuweilen nicht gelingen. In diesem Falle reclinire ich bloss zuerst die Linse, suche mit der Convexität der Staarnadel die Iris etwas wegzudrängen, bringe die Linse aus ihrer Lage oder zerstückele sie (s. *Reclinatio* und *Discissio cataractae*).

Da ein geringes Zerdrücken, Zerstückeln der Linse, zur hinreichenden Resorption genügt, es keines vollständigen Fortbringens derselben bedarf, so lässt sich diese Operation auch im Dunkeln hinter der verschlossenen Pupille, in diesem Falle besonders leicht, verrichten. Nach einigen Wochen wird hierauf die vordere Augenkammer allmälig grösser, weil nun die Iris Platz gewonnen, sich nach hinten hin zurückzubeugen, was sie beim Mangel der Linse immer thut. Nun lässt sich desshalb die Iridodialysis auf die gewöhnliche Weise recht bequem und sicher machen. Dies ist demnach eine Iridodialysis zu zwei Zeiten. — *d*) An einem jeden Auge, welches noch eine Linse hat, an dem z.B. keine Staaroperation sie früher fortgeschafft hatte, rathe ich, gleich bei der Operation der Iridodialysis auch die Reclination des Staars mit derselben Irisnadel vorzunehmen.

1) Zuerst beschrieben in der Ophthalmol. Bibl. Bd III. St. 2. S. 160., und ging ich das erste Mal (den 10. Juli 1804) mit der Spitze durch eine, in der Pupille befindliche, Pseudomembran hindurch in die vordere Augenkammer hinein. Zehn Monate nachher (den 16. Mai 1805) verrichtete Beer dieselbe Operation, und beschrieb sie in seinem Nachtrage zur Ansicht der staphylomatösen Metamorphose des Auges. Wien 1806. S. 117. [Seine Beweggründe waren aber von dem, oben angeführten, einzigen Grunde des Verfassers verschieden, nämlich 1) weil man das operirende Instrument so übersehe, 2) weil man die Iris so sicherer und fester fassen könne und dabei doch nicht die Cornea verletze, 3) weil so eine adhärirende Cataracta viel leichter verschoben werden könne, indem man mit grösserer hebelförmiger Gewalt auf die Iris einzuwirken vermöge, ohne die Linse zu durchbohren. Diese Beweggründe Beer's sind aber von Jüngken (das Coreoncion S. 51.) und von Chelius (Handbuch d. Augenheilk. Bd II. S. 104.) auch dem Verfasser theilweise zugeschrieben worden. Beer selbst erwähnt in seiner Lehre von den Augenkrankheiten dieses Verfahrens überall nicht mehr.]

Ich mache in diesem Falle zuerst die Reclination und schreite dann, ohne das Instrument aus dem Auge zu entfernen, zur Iridodialysis, indem ich die, bei meinem Reclinations-Verfahren zuletzt nach oben gekehrte, Spitze, während ich mit der Convexität der Nadel den Staar nochmals niederdrücke, gegen die Iris richte, nach oben und vorn hin bewege.[1] Entfernt man die Linse nicht, so läuft man Gefahr, durch dieselbe später die künstliche Pupille versperrt zu sehen: entweder nämlich, wenn das Auge früher an Entzündung gelitten hatte, wegen deren Folgen man die künstliche Pupille bilden will, war auch die Linsenkapsel mit entzündet worden und ist sie desshalb schon verdunkelt, kann also den freien Eintritt des Lichts in die künstliche Pupille etwas stören, oder bei der Iridodialysis verletzt man Kapsel und Linse und daraus kann später eine Verdunkelung entstehen, die man denn doch durch Reclination fortschaffen müsste. Gewiss hat man auch oft bei der Iridodialysis unvermerkt, ohne es zu wollen, die Linse mit entfernt; indess darf man sich doch dieser Ungewissheit nicht aussetzen. Bei diesem Verfahren hat man auch noch den Vortheil, dass, wenn man wegen Adhäsion der Linsenkapsel am Pupillarrande der Iris und wegen daher rührender Versperrung der Pupille, die Iridodialysis vorzunehmen beabsichtigt, manchmal während des Reclinirens des Staars die abnorme Verbindung zwischen Iris und Kapsel zerreisst, der Pfropf, der in der Pupille steckt, sich loslöset nnd so die normale Pupille schon wieder hergestellt wird. Man hat denn gar nicht nöthig, eine künstliche zu bilden. Ist ein Staar sehr fest mit der Iris verwachsen, und schafft man denselben gleich mit fort, so wirkt er endlich nützlich, wie ein Gewicht, indem seine Schwere den losgelöseten Theil der Iris niederhält. — *e)* Wenn die Iris gleich nach dem Ablösen immer gegen den Ciliarring sich wieder hinzieht und sie dadurch die künstliche Pupille wieder verengert, so hat der Operateur in der Regel Schuld: er hat die Pupille nicht gross genug gebildet. In diesem Falle kann er den Fehler verbessern, indem er die Iridodialysis cum iridenkleisi entweder auf einmal oder zu zwei Zeiten oder die *Iridentome cum iridenkleisi* macht. S. diese beiden Methoden.

Vorzüge der Iridodialysis durch die Sclerotica und Cautelen dabei. — Die Iridodialysis hat in der Regel viele Vorzüge vor den anderen Methoden: 1) die Pupille, selbst wenn sie nur klein gerathen, bleibt leichter und vollständiger offen, weil sie nicht durch einen Schnitt in einen einzigen Theil, sondern durch dehnende Trennung zweier verschiedenartiger Theile, nämlich der Iris und des Ciliarringes, entstanden ist.[2] 2) Man kann die Pupille leicht sehr gross machen. — 3) Es fällt nicht etwas vom Glasskörper in sie, und erzeugt also nicht neue Verschliessung, neue Trübung. Das Hineindringen des Glaskörpers in die Iris-

1) Einen wahren, aber nicht gerügten Mangel hat meine Bogen-Nadel in diesem Falle. Man kann wegen ihrer Krümmung nicht gut mit ihr recliniren. Will man daher in diesem Falle die Iridodialysis an der äusseren Seite machen, so muss man auch hier, wie im dritten Falle, erst recliniren, und nach einigen Wochen mit der Bogen-Nadel die künstliche Pupille machen.

2) Dies, so wie manches andere, von mir in den Vorlesungen Vorgetragene, hat einer meiner Zuhörer, Wagner, durch seine Dissertation schon bekannt gemacht.

Wunde und eine Entzündung der Hyaloidea mag oft Ursache nachfolgender Schliessung der auf andere Weise gebildeten Pupille sein, worauf vor mir niemand geachtet hat. — 4) Diejenige Stelle der Iris, welche hier verwundet wird, der grosse Kreis derselben ist oft nicht so sehr in ihrem Baue durch Entzündung verändert, und entzündet sich auch nicht so leicht nach der Operation, als dies nach der Mitte der Iris hin, am kleinen Irisringe zu sein pflegt, gegen den man bei Iridentome und Iridektome mehr wirkt. — 5) Weil man durch die Sclerotica operirt, setzt man den oft nur sehr kleinen, hell gebliebenen Theil der Cornea nicht in Gefahr, sich zu entzünden, zu verdunkeln und so die Operation zu vereiteln, und wird: — 6) die Luft vom Innern des Auges abgehalten, und auch desshalb entsteht nicht leicht Entzündung der Iris und des ganzen Auges nach dieser Operation. In den allermeisten Fällen ist daher die Iridodialysis die beste Art der Koremorphosis. — Ungeachtet aber Theorie und Praxis ihre Vorzüglichkeit zeigen, so hat sie dennoch an manchen Schriftstellern Widersacher gefunden, [selbst Scarpa hat sie späterhin nicht mehr gerühmt und sich der Maunoir'schen Iridektome zugewandt.[1]] Man hat ihr folgende Nachtheile vorgeworfen: 1) Es entstehe danach heftige Entzündung. Ich sah aber nie bedeutende entstehen; viel leichter entsteht sie nach Hornhautschnitt und Iridek- oder Iridentome, aus den eben angegebenen Gründen. — 2) Die Operation sei zu schwer, weil man im Dunkeln operiren müsse, ohne das Instrument übersehen zu können. Freilich ist die Operation eine feine; aber eine leichte Hand und Geschicklichkeit muss und kann sich der Augenoperateur auch zu dieser Operation durch Uebung an Thieraugen und menschlichen Leichen erwerben; ausserdem hilft mein Querbalken viel (s. oben), so wie die schon gegebene Regel, die Iris nur hebelförmig abzudrücken, nicht zu ziehen, um das Abgleiten der Nadel zu verhüten; endlich wirke man immer mit der Nadel im richtigen Winkel. Um sich dies zu erleichtern, stelle man sich



in Gedanken ein Dreieck im Auge vor: an der einen Ecke (*a*) sei der Einstichspunkt in der Sclerotica, an der zweiten (*b*) der Punkt, an welchem man die Iris durchsticht, an der dritten (*c*) derjenige, bis zu dem man die Iris hinabdrücken will; je nachdem man mehr abzulösen beabsichtigt, denkt man sich den Punkt *c*. tiefer herabliegend. — 3) Es sei sehr schwer, gerade den Ciliarrand der Iris mit der Nadel zu treffen. Sticht man aber aus Ungeschicklichkeit, Mangel an Uebung einmal fehl, so schadet dies gar nichts; man ziehe nur die Nadel behutsam wieder zurück und steche sie von neuem an der richtigen Stelle ein. — 4) [Man könne leicht die Cornea verwunden oder gar durchstechen, und Verwundungen können nur bei sehr enger vorderer Augenkammer zu befürchten sein: diesem helfen aber die zweite und dritte, vom Verfasser eben angegebene Abänderung (*b. c.*) der Iridodialysis ab.] — 5) Das entstehende Extravasat und die dadurch etwas verzögerte Herstellung des Sehvermögens hat man auch als Einwurf benutzt. Dies ist sehr unerheblich, da der Operirte bald sehen lernt, und ich halte es gerade für einen

1) [S. die französische Uebersetzung von Fournier. Pescay und Bégin Vol. II. p. 169.]

Vorzug dieser Methode, dass jenes Blutextravasat die Wundränder auseinander hält. Die Störung des klaren Ueberblickes während der Operation ist für den geübten Operateur keine Contraindication: derselbe vollendet die Dialysis dann rasch nach der ihm bekannten Richtung hin (s. oben bei 2. das Dreieck.) — 6) Die Oeffnung helfe den Menschen nichts wegen der Ciliarfortsätze, die hinter ihr lägen und das Licht abhielten (Beer). Einestheils sind aber die Ciliarfortsätze im lebenden Auge nicht so lang, als im todten, anderentheils werden sie bei der Operation aus ihrer natürlichen Lage gerissen, verschoben, und ziehen sie sich zurück, [werden sie später mangelhaft ernährt, resorbirt,] da sie ihre Adhäsion verloren haben,[1] ferner braucht man nur die Pupille hinlänglich gross zu machen, $\frac{1}{2}$ der Iris abzudrücken, um sie vor die Linse oder die tellerförmige Grube des Glaskörpers zu bringen, so können die Fortsätze vollends nichts schaden, falls die Cornea nicht gerade in der Mitte verdunkelt ist. [Sollte nur eine kleine Stelle am Rande der Cornea hell sein, so kann man ja allenfalls eine absichtliche, kleine Bewegung mit der Nadelspitze in der Gegend der Fortsätze machen, die sie hinreichend fortschaffen wird (Heiberg).] Endlich findet sich noch ein kleiner, heller Zwischenraum zwischen dem Ende der Ciliarfortsätze und dem Rande der Linsenkapsel, vgl. die Abbildungeu v. Soemmering, auch Buchhorn, (die Keratonyxis) Jüngken (a.a.O.) — Wenn auch nicht die Ciliarfortsätze, so würde doch das schwarze Pigment, welches auf dem Strahlenblättchen liege und sich kaum mit Wasser abwaschen lasse, das Sehen hindern. (Beer). Ein solcher Abdruck des Pigments lässt sich aber nach der Iridodialysis nicht bemerken: Strahlenblättchen und Pigment scheinen sich im lebenden Auge anders zu verhalten, als im todten. Ausserdem könnte man diesem Einwurfe durch hinlänglich weites Ablösen der Iris in der Mehrzahl der Fälle begegnen. — 8) Die Linsen-Kapsel und Linse seien dem Sehen im Wege, da sie entweder schon verdunkelt seien, oder doch durch die Operation es würden. Diesem hilft die zugleich vorgenommene Reclination ab. — Werde zugleich reclinirt, so schade das dem Sehen. Allein dem Mangel der Linse lässt sich durch eine Staarbrille abhelfen, die gar mancher Weitsichtige ohnehin trägt. — 10) [Die Iridektome, auch die Iridentome, namentlich Mauvoir's, setze den Operateur in den Stand, wenn nicht Verdunkelung der Hornhaut oder Adhäsion gerade in der Mitte es verhindere, die Pupille in der Mitte des Auges einzulegen, welches die Iridodialysis nicht im Stande sei. Macht man eine grosse Pupille nach der letzteren Methode an der inneren Seite und gewöhnt sich der Mensch allmählig daran, sein Auge nach der Lage jener Pupille zu richten, wie das bald geschieht, so ist der Uebelstand nicht sehr bedeutend. Dass gerade das Verletzen der Mitte der Iris Nachtheile mit sich führt, welche diesen kleinen Uebelstand bedeutend überwiegen, darüber s. Vorzüge der Iridodia-

1) Wagner sagt *(de coremorphosi pag. 59)*, diese meine Behauptungen, deren Richtigkeit er nicht leugnet, habe er nicht vorher gewusst. Ich habe sie aber immer in meinen Vorträgen ausgesprochen. Ein anderer ehemaliger Zuhörer, Jüngken, hat meine Ansicht weiter ausgeführt, sich stützend auf eigene Experimente und anatomische Untersuchungen. Er sagt, Beer (Staphylomatöse Metamorphose S. 124.) möchte wohl zu kurze Zeit nach der Operation die Augen untersucht haben, ehe die Ciliarfortsätze wegen ihres aufgehobenen Zusammenhanges geschwunden gewesen. S. Jüngken Das Coreoncion S. 126.

lysis: 4).] — 11) Die künstliche Pupille werde allmählig kleiner, indem das abgelösete Stück sich dem Ciliarringe wieder nähere. S. hierüber die 5te Abänderung der Iridodialysis (*e*) und Iridentomedialysis. — In seltenen Fällen ist allerdings die Iridodialysis nicht immer zweckmässig: *a*) Wenn die Iris so fest am Ciliarringe haftet, dass sie sich nicht loslösen lässt, sondern nur einreisst: die Iris ist in ihrem Baue verändert, verdickt, so dass man kaum die Nadel durch sie hindurchstechen kann. — *b*) Die Iris lässt sich ablösen, aber hinter ihr entsteht dennoch kein klarer, durchsichtiger Hintergrund, das gebildete Loch erscheint nicht schwarz, weil hinter der Iris eine, durch vorhergegangene Entzündung gebildete, Pseudomembran liegt. — *c*) Es ist eine krankhafte, feste Adhäsion mit den Ciliarfortsätzen vorhanden, die desshalb bei der Operation der Iris nachfolgt, und sich dann hinter und in das Loch legt. Allein diese, oft zusammen vorkommenden Abnormitäten sind unter den, künstliche Pupillenbildung indicirenden Fällen die seltensten und treten nur nach einer so heftigen Iritis ein, welche sich auch bis zur Peripherie der Iris erstreckte. Findet man nun den Bau und die Farbe der Iris sehr verändert (vgl. Iritis), Zeichen sehr heftiger, früherer Entzündung am grossen Kreise der Iris, so kann man versuchen, mit der Nadel wenigstens ein kleines, mehr oder weniger rundes Loch hineinzureissen, was häufiger offen bleibt, als ein längliches, und zum Sehen hinreicht (durch ein mit der Stecknadel in ein Blatt Papier gestochenes Loch kann man ja schon gut und deutlich sehen). Will man aber diesen Versuch nicht erst machen, oder misslingt er, weil eine Pseudomembran hinter der Iris liegt, so muss man eine andere Methode der Pupillenbildung in Anwendung bringen. In diesem einzigen Falle ist dann die Iridodialysis wirklich unzweckmässig. Dafür sind aber die anderen Methoden viel häufiger unpassend, wie zum Theil selbst Beer eingestand.[1] Vgl. ferner die Indicationen zu den verschiedenen Operations-Methoden.

3) Riecke's Methode.[2] — Dieser macht mit dem Staarmesser an derselben Stelle, wo Scarpa und Schmidt die Nadel einstechen lehrten, einen Einstich in die Sclerotica, schiebt nun erst die Nadel durch diese Wunde ein, hinter der Linse hinweg, durch den Glaskörper hindurh, bis zum Ciliarrande der Iris und verrichtet die Iridodialysis.

B) Durch die Cornea.

1) Assalini's Methode (1787). — Die erste Iridodialysis, welche überhaupt je verrichtet wurde (s. oben), machte Assalini mit einem eigenen Instrumente, welches dem alten, von Gosky zur Extraction des grauen Staars erfundenen, ähnlich ist,[3] nämlich eine Zange, deren einer platter, an einem Stiele sitzender Arm in einer stumpfen Spitze sich endigt, und deren anderer, viel kürzerer, an jenem beweglicher, sehr spitz ist: das Ende der Arme ist gezähnelt. Ist das Instrument in Ruhe, so werden beide durch eine zwischen ihnen hinter dem Gewinde befindliche Feder gegen einander gedrückt. Nachdem er die Hornhaut mit dem Staarmesser geöffnet und die geschlossene Zange in die vordere Augenkammer einge-

1) Staphylomatose Metamorphose S. 118.
2) S. Mosner a. a. O. S. 22.
3) S. Assalini a. a. O. Taf. V. Fig. 6. 8. (Blasius XVII. 41.)

bracht hatte, drückte er mit dem Finger auf den beweglichen Arm, öffnete dadurch das Instrument, stach, wenn die Pupille verschlossen war, den spitzen Arm durch die Iris fort bis zum Ciliarrande und liess nun mit dem Fingerdrucke nach, worauf die Feder die Zange schloss. Die hierdurch gefasste Iris ward nun von Assalini durch einen Zug abgelöset. War die Pupille nicht geschlossen, so brachte er den stumpfen, beweglichen Arm durch die Pupille hindurch, hinter die Iris bis zum Ciliarrande. — Ganz auf dieselbe Weise verfuhr später (1818) Dzondi.[1] Sein Instrument ist eine gestielte, federnde Pincette, mit schwach gebogenen Enden; das eine spitze ist kürzer, als das stumpfe, breitere, so dass dieses, sobald das Instrument geschlossen ist, jenes deckt: Helling's Instrument ist das Assalini'sche, nur mit dem Unterschiede, dass der eine Arm eine Speerspitze hat.[2]

2) Schmidt's Methode. — Dass Adam Schmidt durch Hornhautschnitt und Ziehen mit der Pincette zuerst die Iridodialysis einmal und glücklich verrichtet habe, davon war schon die Rede bei Iridodialysis durch die Sclerotica; er widerrieth sie aber doch, weil durch dies Verfahren die Kapsel und Linse keineswegs vor Berührung gesichert werde.

3) Himly's Methode. — Ich habe von allen Aerzten zuerst in meinen Vorlesungen den Vorschlag gemacht, wenn die vordere Augenkammer weit, und nicht zugleich eine Linse zu entfernen ist, die ganze Operation der Iridodialysis mit Hülfe der Iris-Nadel durch die Cornea hindurch zu verrichten, indem man die Cornea und Iris mit der Nadel durchstäche und, diese hierauf gegen sich anziehend, die Iris ablöseto,[3] oder indem man gegen die Iris drückte, sie dadurch abtrennte. An Cadavern und Thieren gelang es mir mehrmals sehr gut. Später, 1806, fand ich denselben Gedanken bei Buchhorn.[4] [Somit ist denn Himly der Erfinder der Iridodialysis per keratonyxin.] Dennoch wende ich sie nicht an, weil die Cornea gefährdet wird, und vollends halte ich sie nicht für zweckmässig, wenn die Linse noch da ist, weil man auf diese Weise nicht so gut auf Kapsel und Linse einwirken kann,[5] als bei der Operation durch die Sclerotica,

1) a. a. O. (Blasius XVII. 71.)

2) Blasius XVII. 42.

3) Wagner *(De coremorphosi p. 37.)* beschreibt dieses Verfahren Himly's so: „*peculiarem acum per corneam in oculum dirigens, iridem ab antica oculi camera ad posticam perfigens, et manubrio in adversum moto a corpore ciliari dissolvens.*"

4) Dies sind die eigenen Worte des Verfassers in einem alten vor Buchhorn vom Verfasser selbst, behufs seiner Vorlesungen, niedergeschriebenen Hefte. Buchhorn machte dieselbe Idee in seiner *Diss. de keratonyxide*, *Halae* 1806. bekannt, also später, als der Verfasser sie durch seine Vorlesungen *publici juris* gemacht hatte, was auch Wagner a. a. O. und in v. Graefe und v. Walther's Journal Bd III. S. 130. anführt. In der Einleitung sagt Buchhorn, dass er auch von Reil in dessen Vorlesungen über Augenheilkunde dieselbe Idee habe als ein Project aussprechen gehört, nachdem B. selbst sie schon gefasst hatte. Buchhorn ist der Urheber des Namens „Keratonyxis" (von το κερας, das Horn, und η νυξις, das Stechen, der Einstich) und Erfinder einer eigenen, sehr feinen Keratonyxisnadel, deren zweischneidige Spitze sehr wenig gekrummt, auch nicht breiter ist, als der Schaft, so dass dieselbe vom Hefte an ununterbrochen, ohne Absatz bis zum aussersten Ende allmahlig immer dunner wird. Er prufte seine Methode nur an Thieraugen, empfahl sie aber auch zur Staar-Operation (s. diese).

5) [Chelius, ein ehemaliger Zuhörer des Verfassers, sagt (a. a. O. S. 104.), die Leichtigkeit, die Bewegungen der Nadel zu übersehen, und durch den Zug, zur Ablösung der Iris auch auf die Verrückung einer zugleich bestehenden Cataracta einwirken zu können, hatten Beer und Himly dazu bewogen. Letzteres ist nicht richtig.]

und doch beide fortgeschafft werden müssen, wenn sie verdunkelt sind, und wenn man nicht (sollten sie gesund sein) Gefahr laufen will, dass durch die Operation, wegen leichter Störung der Linsenkapsel und des Strahlenblättchens, diese sich entzünden und durch Verdunkelung die künstliche Pupille unnütz machen. (Vgl. die vierte Abänderung *(d)* meiner Iridodialysis durch die Sclerotica hindurch.) Zuverlässig ist jedoch diese Operation, welche leichter ist, als die durch die Sclerotica, wenn die Linse fehlt, wenn z.B. die künstliche Pupillenbildung gemacht werden soll wegen *Synizesis pupillae*, die nach einer verunglückten Extraction der Cataracta entstanden war, und wenn die Hornhaut in einem grösseren Umfange hell ist, also eine etwa entstehende Keratitis oder Entzündung der Descemet'schen Haut nicht so sehr schaden kann, als wenn nur eine kleine Stelle klar ist. — In diesem Falle kann man auch auf folgende Weise operiren: Man macht einen Einschnitt in die Cornea, und schiebt durch ihn ein einfaches Irishäkchen (s. Fig. 31) ein, hakt mit diesem, nicht zu tief und nicht zu entfernt vom grossen Rande, in die Iris ein, und zieht sie ab auf die, bei Iridenkleisis und Iridodialysis cum iridenkleisi anzugebende, Weise. Mit einem Häkchen haben so auch Bonzel[1] und Langenbeck[2] operirt. Frattini hat angerathen, eine Nadel durch Hornhaut und Iris einzustechen und die Ablösung der letzteren vom Ciliarringe durch Auf- und Niederbewegen der Nadel zu bewirken. — Beer,[3] der überhaupt kein Freund der Iridodialysis war, hielt sie nur dann für angezeigt, wenn 1) in der hinteren Augenkammer gebildeter Faserstoff sich weit gegen den Ciliarring hin vom kleinen Irisringe her erstreckt, was man an Farbenveränderung der Iris, an ihrem Circulus major und an undeutlicher Lichtempfindung ziemlich leicht erkenne; 2) wenn ein, überall mit der Uvea verwachsener, Kapsel-Nachstaar oder Kapsellinsenstaar, oder eine Pupillensperre, durch Eiterstaar, Blutstaar bewirkt, vorhanden ist; 3) wenn die Cornea bis auf eine so kleine Stelle cicatrisirt oder unheilbar leukomatös ist, dass man die Iridektome nicht unternehmen könne. Zur Operation in den beiden ersten Fällen räth er nun, Schmidt's lanzenförmige gekrümmte Nadel, etwa eine starke halbe Linie vom äusseren Rande der Hornhaut entfernt, mit ihrer Concavität gegen die Iris gekehrt, bis in die vordere Augenkammer einzustechen, bis an den entgegengesetzten Hornhautrand sie vorzuschieben, die Nadelspitze hier, ohngefähr $\frac{1}{2}$''' von ihrem Rande entfernt, in sie einzustossen, und nun durch Bewegung der Nadel nach hinten gegen den Glaskörper, und gegen sich die Iris abzulösen.

4) Foché-Couléon's Methode. — Derselbe will Scarpa's Nadel, derjenigen Seite, an der er die Iridodialysis machen will, entgegengesetzt, durch Cornea und Iris zugleich einstechen, nun, unnöthiger Weise, durch die hintere Augenkammer fortgehen bis zu dem abzulösenden Irisrande und jetzt erst die Scarpa'sche Dialysis machen.

5) Baratta's Methode. — Er operirt mit einem sehr zarten Instrumente, einem viel zarteren, als das Assalini'sche ist, gleichsam einem armirten Coreon-

1) S. Hufeland's Journal 1815. Jan.
2) S. dessen N. Bibliothek Bd II. (1815.) S. 223
3) S. dessen Lehre v. d. Augenkrankh. Bd II. S. 204.

cion, was einige Aehnlichkeit mit Emden's Rhaphiankistron (s. weiter unten) hat, aber auch feiner, als dieses, ist.

IV. *Iridenkleisis*,[1] *(Koreparelkysis, Korenkleisis)*, das Verziehen der Pupille.

A. Durch die Cornea.

Auf diese Methode wurde ich zuerst[2] durch die Wirkung des Belladonna- und Hyoscyamus-Extractes geleitet, welche mit mässig grossen Centralleukomen behafteten Menschen durch Erweiterung der Pupille temporär das Gesicht wiedergeben, indem dann neben dem Leukome hinweg das Licht in's Auge fallen kann, ferner durch die Beobachtung eines Auges, an dem ausser einem Centralleukome ein Prolapsus iridis war, der die Pupille hinter dem Leukome hinweggezogen hatte. Ich benutzte diesen Wink der Natur. Ich öffne die Hornhaut an ihrem Rande nur eine starke Pariser Linie weit, gewöhnlich mit meinem Sichelmesser (s. Fig. 9). Mit diesem kann die Hornhaut an jeder Stelle leicht und zweckmässig eingestochen werden, was z. B. mit einem gewöhnlichen Staarmesser nicht der Fall ist. Hüten muss man sich aber, nicht bloss zwischen die Lamellen der Hornhaut zu gerathen, wesshalb gerade hindurchgestochen werden muss, sondern auch den Einstich nicht zu gross zu machen, lieber zu klein, da man einen solchen nöthigen Falls dilatiren kann. Nun bringe ich ein zartes Häkchen, welches vorn gehärtet, unterhalb der Krümmung aber weich und biegsam ist, durch die Oeffnung in die vordere Augenkammer. Die Biegsamkeit meines Häkchens (s. Fig. 31) ist sehr vortheilhaft, nicht bloss für diese Operation, sondern auch für manche andere künstliche Pupillenbildungen. Sie setzt den Operateur in Stand, den Hals des Häkchens, nach der jedesmaligen Lage der einzuhakenden Iris bei Verzerrungen, bei Prolapsus, bei Verwachsungen derselben so zu biegen, wie er es zum Erreichen jeglicher Stelle der Iris und zum Anziehen derselben am zweckmässigsten hält. Biegt man das Häkchen ohngefähr 4‴ vom gebogenem Ende in einen Winkel, so kann man mit ihm aller Orten hinkommen, die Pupille also überall hinziehen, wohin man will, [man wählt aber, wenn die Gestalt des Leukoms es erlaubt, möglichst die innere

1) [Von *ἴρις*, *ἴν*. in, ein, und *κλεὶς*, Schlüssel (Einschliessen, Einklemmen der Iris). „Verziehen der Pupille" nannte der Verfasser diese Methode in seiner Bibliothek für Ophthalmologie Bd I. St. 1. S. 175. Er hatte kein griechisches Wort dafür geschaffen. *Iridenkleisis* nannte sie denn Wagner, und später bezeichnete auch Himly in seinen Vorträgen die Operation so. Jungken (Augenoperationen S. 623), Weller, Rosas nennen sie *Coreparelkysis;* von Schreger wird sie *Corenkleisis* genannt.]

2) S. Bibliothek f. Ophthalmologie Bd I. St. 1. S. 175. [Wegen der Priorität der Erfindung und Ausführung dieser Operationsmethode bemerkt der Herausgeber, dass die Schriftsteller meistens angeben, W. Adams sei der Erfinder, dass aber Himly jedenfalls unabhängig von Adams die Methode erfand, dass letzterer sie zwar früher (1812) bekannt machte, als Himly (1816), dass aber demungeachtet Himly, wo nicht vor 1812, doch wenigstens in demselben Jahre auf die Idee mag gekommen sein, denn es heisst a. a. O. S. 176: „Als ich vor einigen Jahren ein Auge untersuchte, in welchem die Pupille durch einen früher erlittenen Vorfall der Regenbogenhaut schief gezogen und hierdurch hinter einen Centralflecken der Hornhaut glücklich hinweggerathen war, kam mir plötzlich der Gedanke, durch Kunst zu bewirken, was hier der Zufall geschenkt hatte. Ich habe seit der Zeit Gelegenheit gehabt, diese Operation mehrere Male zu machen und mit so gutem Erfolge, dass ich sie schon besonders empfehlen zu können glaube."

(Nasenseite) Seite oder die untere Hälfte der normalen Pupille.] Das Häkchen bringe ich mit seiner convexen Seite zuerst durch die Wunde in die Augenkammer; damit es sich in jener nicht verhaken könne, hake hierauf durch eine schwache Drehung den Pupillarrand der Iris da, wo er dem Einstiche am nächsten ist, an, ziehe ihn durch die Oeffnung in der Hornhaut vor, und löse nun ausserhalb des Auges das Häkchen durch sanfte Biegung der Hand von ihm ab. Diese Operation ist das Werk einiger Secunden. Ist nun die Hornhautwunde nicht zu gross gemacht worden, so klemmt sie die Iris ein und hält sie fest; will sich ja der Prolapsus etwas zurückziehen, so ziehe ich ihn mit einer feinen Pincette noch weiter heraus. Der eingeklemmte Pupillarrand verwächst bei einfacher Behandlung sehr bald mit den Wundrändern der Hornhaut. Nach acht Tagen ist oft schon die ganze Cur beendigt. Der Kranke bekommt durch die Verziehung eine ovale Pupille. — Ist aber der Einstich in der Hornhaut zu gross gerathen und liegt die Iris in ihm zu stark gespannt (was jedoch Schuld des Operateurs ist), so zieht sich der Prolapsus völlig wieder zurück, gleich nachdem man ihn vom Häkchen befreit hat: dann hole man ihn wieder heraus mit dem abermals eingeführten Häkchen und schneide ihn mit der Scheere vor der Hornhautwunde ab, mache also eine Art von Iridektome, eine *Iridektome marginalis*, welche den Pupillarrand trifft, und einen ausgeschweiften Ausschnitt aus ihm bewirkt. Vgl. oben Himly's Methode bei Iridektome *A.* 3.

Die Vortheile dieser Methode sind: 1) dass die künstliche Pupille der Augenaxe möglichst nahe liegt, was *caeteris paribus* am besten ist; — 2) dass die Operation fast schmerzlos ist; — 3) so unbedeutende Entzündung erfolgt, dass es mich anfangs selbst in Erstaunen versetzte, und der Kranke meistens schon nach einer Woche umhergehen kann; — 4) dass, wenn man fein operirt, Linse und Linsenkapsel nicht darunter leiden; 5) dass die Cornea nicht verdunkelt wird, kaum eine merkbare Trübung im Umfange der Wunde entsteht. Angezeigt ist daher das Verziehen der Pupille bei Central-Leukomen der Hornhaut, welche es möglich machen, die normale, [auch wohl die mit einem kleinen Theile ihres Randes an der Cornea adhärirende], Pupille zum Theil hinter ihnen weg nach einer hellen Stelle zu bringen. In anderen Fällen, z. B. bei *Atresia pupillae*, ist sie aber nicht anwendbar. (1)

[W. Adams (2) gebraucht bei Iridentome sein schon beschriebenes Iris-Messer zum Einschneiden der Cornea, drückt hierauf das Auge etwas mit seinem *Speculum oculi*, und wenn dann nicht schon die Iris so vorfällt, dass der Pupillarrand sich bis zu der Hornhautwunde erstreckt, so zieht er letzteren mit einer klei-

1) Ungeachtet des Beifalls, welchen diese so natürliche Art, Pupillen zu bilden, bei allen Ophthalmologen gefunden hat, sind Heiberg und Jüngken doch anderer Meinung. Ersterer hält sie für unnutz, dieser für unsicher, — unsicher, weil Jüngken das Zurückspringen des eingeklemmten Pupillarrandes für gewöhnlich, und theoretisch eine Zerrung für gefahrlicher hält, als eine Trennung. Er zieht daher die Iridektome marginalis Himly's vor. Chelius (a. a. O. S. 115) denkt sich, das Verziehen werde wohl in den wenigsten Fällen zweckmässig ausgeführt werden können, weil die Pupille leicht zu sehr verzogen, gespannt und dadurch verengert werde. Auch er zieht die Iridektome marginalis vor.

2) S. dessen *Practical observations on Ectropium etc. London* 1812. *pag.* 48.

nen Pincette behutsam hervor. Nachdem der Prolapsus mit der Wunde verheilt ist, entfernt er in kurzer Zeit den vorliegenden Theil der Iris durch 2—3mal tägliches Eintröpfeln einer schwachen Auflösung von *Argentum nitricum.*][1] [2]

B. Durch die Sclerotica.

Emden hat (1818) vorgeschlagen, die Pupille durch *Belladonna* zu erweitern, mit seinem Raphiankistron (s. hierüber *Iridodialysis cum Iridenkleisi*) von der hinteren Augenkammer her die Reclination der Linse zu machen, dann den Pupillarrand der Iris mit demselben Instrumente einzuhaken und in die Wunde der Sclerotica einzuklemmen. [v. Ovsenoort[3] hat des Verfassers Methode befolgt, aber bei Leukom, theilweiser hinterer oder vorderer Synechie auch Emden's. Er bedient sich zum Oeffnen der Sclerotica einer breiten, geraden Staarnadel und zum Verziehen eines Häkchens.]

Verbindungen dieser einfachen Methoden mit einander.

V. *Iridentomedialysis (Iridotomedialysis)*, das Einschneiden und Ablösen der Iris.

Donegana[1] schlug 1809 — [nachdem Rossi[5] schon 1807, bei Atresia pupillae nach Staaroperationen von der Sclerotica aus die Iris mit einer Staarnadel erst einzuschneiden, dann letztere zurückzuziehen und mit ihr die Iris abzulösen, gerathen hatte] — eine Methode vor, die ich *Iridentome-Dialysis* nenne, denn sie soll Iridentome und Iridodialysis mit einander verbinden. Weil die durch einfache Iridodialysis gebildete Pupille sich manchmal wieder verkleinert, indem der abgetrennte Rand sich gegen den Ciliarring wiederum hin begab, empfahl Donegana eine sichelförmige Nadel, mit der man die Sclerotica durchdringen, die Iris vom Ciliarringe ablösen und zugleich zerschneiden könne. Eine solche Sichel wird aber die beabsichtigte Wirkung nie haben, sondern entweder nur schneiden oder nur drücken, nicht aber beides zugleich thun. Allenfalls könnte man beim Herausziehen des Instruments das abgelöste Stück der Iris mit der Sichel durchreissen; jedoch würde auch dann leicht eine zu gewaltsame Störung entstehen. Eine reine Schnittwunde würde dagegen bald wieder verheilen. Ueberhaupt aber schliesst sich eine durch hinreichend grosse Ablösung der Iris gemachte Oeffnung nicht wieder. Ist die Iris gesund, so behält jene ihre Grösse, wogegen die etwa noch vorhandene

1) Einmal trennte er mit jenem Messer zuerst eine kleine Adhäsion der Iris an der Cornea, und machte dann durch den Hornhautschnitt hindurch die Iridenkleisis.

2) *A Guépin Monographie de la pupille artificielle, suivie de la description d'une opération nouv etc. Nantes* 1841. 8. Verziehung der Pupille hinter einen durchsichtigen Theil der Hornhaut, eine ihm neue Methode, bemerkt *G.* so: Er bildet am Hornhautrande mit einem schmalen Messer einen Hornhaut-Lappen, fünf Millim. gross. Folgt dann nicht von selbst Irisvorfall, so schneidet er den Lappen ab mit Messer, Scheere oder eigener Zange, deren einer, bei dem Verfahren ausserhalb der Cornea gehaltener, Arm gefenstert und scharf ist. Entsteht durch das halbrunde Loch nun noch kein Vorfall, so reibt er Belladonna-Extract in das obere Augenlid. Am 3.—4. Tage betupft er den Prolapsus mit Höllenstein, um adhasive Entzündung zu bewirken. — *Ad. Winter Collectan de method. coremorphos. et instrum. hunc in finem proposit. (Diss.) Lips.* 1814. 4.

3) *De operative Heelkunde Deel I. Amsterdam* 1822. *pag.* 267. Auch in *Wijdvager tot de Geschiednis etc.* 1829.

4) a. a. O. (Blasius XVII., 96.)

5) *Eléments de médecine opératoire. Turin* 1807.

normale Pupille zusammensinkt. Ja, nachdem das Blutcoagulum resorbirt worden, sieht man mitunter die Oeffnung noch grösser, als sie bei der Operation gewesen. War dagegen die Iris durch vorhergegangene plastische Exsudation recht starr geworden, so nähert sie sich allerdings zuweilen etwas wieder dem Ciliarringe, behält aber, wenn hinlänglich gross gemacht, dennoch einen hinlänglichen Umfang. (S. *Iridodialysis.*)

VI. *Iridektomedialysis*, das Ablösen und Ausschneiden eines Theiles der Iris.

A. Durch die Cornea.

Assalini hat im Jahre 1811 eine Operationsart angegeben, die er *Corectodialysis* nannte, die aber richtiger *Iridektome-Dialysis* von mir in meinen Vorlesungen benannt wurde. Er verfuhr, wie er bei der einfachen Iridodialysis verfuhr (s. oben), schneidet aber das abgelösete Stück der Iris ausserdem mit der Daviel'schen Scheere weg. Wenn die Ciliarfortsätze der künstlichen Pupille hinderlich sind, so schneidet er auch diese fort. Wenn bei einem grossen Leukome die Iris an der Cornea adhärirt, so schiebt er den spitzen Arm seiner Zange tiefer ein, um einen Theil der Ciliarfortsätze mitfassen und auch mit abziehen zu können. (Scarpa hatte schon angerathen, mit einer feinen Scheere durch die künstliche Pupille hindurch zu gehen und einige Processus quer durchzuschneiden, damit sie sich vom Blute entleerten und zusammenzögen, Alles dies, weil sie meinten, die Processus verhinderten das Einfallen des Lichts neben der Linse (vgl. oben Einwürfe gegen die Iridodialysis: *c*). Ist die Pupille durch eine Pseudomembran verschlossen, so entfernt er jedesmal durch die künstliche Pupille hindurch sogleich die Linse, mag sie trübe sein oder nicht, durch Depression oder Extraction. Diese Operation passt gar nicht, wenn die Linse noch da, wenn die Hornhaut zu schonen, und wenn starke Entzündung zu befürchten ist. — Lusardi verrichtete sie, seit 1812, wie er versichert, mit Hülfe seiner „Aiguille courbe à mecanique", einem, den späteren Coreoncien und Staarnadelzangen ähnlichen Instrumente, d.h. einer der Länge nach von der Seite her gespaltenen Staarnadel, deren vordere Hälfte am Hefte fest sitzt und eine schwach gekrümmte Spitze von 1‴ Länge hat, die nach hinten in einen spitzen Widerhaken nach unten hinabsteigt. Die hintere Hälfte ist vorn stumpf, an jener verschiebbar und füllt, wenn in Ruhe, die Höhlung (Kehle) jenes Widerhakens so aus, dass derselbe dadurch verschwindet, eine gewöhnliche Staarnadel entsteht: dies wird durch eine im Hefte befindliche Feder bewirkt. Soll das, geschlossen durch die Cornea und Iris eingestochene, Instrument geöffnet werden, um die Iris anzuhaken, so zieht der Operateur die hintere Hälfte zurück durch einen doppelten Schiebknopf am Hefte, mit dem nun frei gewordenen Widerhaken lässt er die hintere Hälfte dann vorspringen, und so das eingehakte Irisstück zwischen beiden Nadelheften eingeklemmt, zieht er jenes aus der Hornhautwunde heraus und schneidet ein beliebiges Stück vor ihr mit der Scheere ab [1]. — Graefe [2]

1) S. *Lusardi, Mémoire sur la cataracte congeniale. Ed.* 3. *Paris* 1827. 8. *Tab I.* (*Carron du Villards*, Handb. Bd II. Taf. II. Fig. 9. 10. u 13.

2) In dess. u. v. Walther's Journ. Bd II. S 564.

rühmt die Iridektomedialysis sehr, als am allermeisten anwendbar, wenn Himly's Verziehen des Pupillarrandes nicht möglich ist. Dem Orte gerade gegenüber, an dem die Iris abgelöset werden soll, und nie mehr als 2, höchstens 3‴ Par. vom Ciliarringe entfernt, öffnet er die Cornea mit einem ungefähr um zwei Drittel verkürzten, an der Spitze etwas auf die Fläche gebogenen Staarmesser.(1) Nun bringt er sein Coreoncion ein s. Iridodialysis cum iridenkleisi, macht damit die Iridodialysis auf die, bei Iridodialysis cum iridenkleisi anzugebende, Weise, zieht den gefassten Theil der Iris zur Hornhautwunde heraus und schneidet ihn da mit der Scheere ab. Bei grosser Mürbheit der Iris, die man an ungleicher, schmutziger Verfärbung derselben und an strahlenförmig gegen eine Synechie hin gekehrten, dünnen Spalten erkennen soll, reissen aber, nach Graefe, alle Haken aus. In diesem Falle führt er ein, von ihm erdachtes, sondenförmiges, gekrümmtes Staarzängelchen, mit gegen die Iris gekehrter Concavität, durch eine nicht zu kleine Hornhautwunde ein bis an den Ciliarrand, sticht die 1—2‴ von einander stehenden Enden der Zange dicht am Hornhautrande durch die Iris, schliesst jetzt dieselbe, zieht die Iris ab durch die Wunde heraus, und schneidet nun den Prolapsus mit der Scheere fort.(2) — Auch Rosas giebt der Iridektomedialysis den Vorzug vor der Iridodialysis und Iridodialysis cum iridenkleisi: er wendet sie an, wenn er nicht die Mauvoir'sche Iridentome, oder die Wenzel'sche, auch die Beer'sche Iridektome verrichtet, die er noch mehr vorzieht. Mit fast gradwinklicht aufgesetztem, etwas gegen die Auflosungsstelle hingeneigtem Staarmesser macht er einen 2‴ langen Schnitt in der Mitte der Cornea oder zunächst derselben, auch durch eine verdunkelte Stelle hindurch, da die kleine Wunde in der Regel doch gut heilt und eine neue Trubung dem Auge erspart wird. Hierauf biegt er sofort das Messer seitwärts, so dass die eingestochene Spitze parallel mit der Iris steht, rückt mit ihm in der Augenkammer vor bis zum abzulösenden Ciliarrande, hebt jetzt das Heft ein wenig in der Richtung des Messerrückens und zieht das Instrument schnell aus dem Auge heraus, damit die wässerige Feuchtigkeit nicht zu sehr abfliessen kann. Das Abziehen der Iris verrichtet Rosas mit dem einfachen Häkchen; das Abschneiden des gebildeten Prolapsus mit der Daviel'schen oder Louis'schen Scheere. — Baratta zieht die Iris mit seinem Staarnadelhaken hervor, entweder durch die Cornea und schneidet sie dann ab, oder verfährt ebenso.

B. Durch die Sclerotica.

[Auch Lusardi und Carron du Villards haben obige doppelte Staarnadel zur Iridektomedialysis per scleroticam gebraucht.]

VII. *Iridentome cum prolapsu iridis artificiali, (Iridentome cum iridenkleisi, Iridentomenkleisis)*, das Einschneiden und Einklemmen eines Theiles der Iris.

A. Durch die Cornea.

Wenn durch frühere Krankheit ein Prolapsus der Iris entstanden und dadurch

1) S. v. Gräfe d. epid.-contag. Augenblennorrhoe Aegyptens. Taf. V. Fig. 1. und unter Staarmesser.

2) S. Grafe die contagiöse Augenblennorrhoe S. 141

die natürliche Pupille geschlossen, daher die Iris stark angespannt ist, so lässt sich die Iridentome recht gut machen. Dies brachte mich auf die, schon 1814 in meinen Vorlesungen vorgetragene, Idee, dies künstlich zu bewirken, nämlich zuerst durch eine kleine Oeffnung in der Cornea die Iris vorzuziehen oder sie dahin vorzudrücken, sie in die Oeffnung einheilen zu lassen, also künstlich anzuspannen, nach einigen Wochen aber die Iridentome an der entgegengesetzten Seite, da, wo die Iris durch das erste operative Verfahren stark angespannt ist, zu verrichten. Jedoch ist in solchem Falle meistens auch die Iridektome Beer's practicabel, d.h. kann man das vorgezogene Stück sofort mit der Scheere abschneiden. [Dann hat Emden, ein Zuhörer des Verfassers (1819) vorgeschlagen, entweder durch eine Wunde der Cornea oder:

B. Durch die Sclerotica

die Iris mit seinem Raphiankistron (s. dies bei Iridodialysis cum iridenkleisi) hervorzuziehen und in die Wunde einheilen zu lassen, nachdem sie zuvor mit dem Instrumente eingeschnitten worden. Er räth dies dann zu thun, wenn die Iris sich nicht vom Ciliarringe ablösen lässt. v. Onsenoort (1829) hat ebenfalls sowohl durch die Cornea, als auch durch die Sclerotica hindurch die Iridentomenkleisis gemacht, indem er eine lanzenförmige, auf die Fläche gebogene Nadel (a. a. O.; Blasius XVII. 9. 11.) in die Iris eingestochen oder sie damit in mehrere Theile zerschnitten, und dann am Aussenrand des Einschnittes mit einem Häkchen in die Wunde gezogen.]

VIII. *Iridodialysis cum prolapsu iridis artificiali, Iridodialysis cum iridenkleisi (Iridenkleisis* mancher Schriftsteller), das Ablösen und Einklemmen eines Theiles der Iris.

A. Durch die Cornea.

Wenn die Iris nach geschehener Iridodialysis durchaus immer wieder in die Höhe geht und die künstliche Pupille wiederum schliesst, oder wenn zu befurchten ist, dass eine einfache Iridodialysis dies zur Folge haben würde (vgl. Indicationen zu den einzelnen Methoden), so kann man dem Uebelstande abhelfen oder zuvorkommen, indem man einen Prolapsus iridis an einer entgegengesetzten Stelle bildet, dahin die abgelöste Iris anspannt, sie dort festklemmt. Dies bezwecke ich durch eine Operation, die ich schon im Jahre 1814 erdachte, ausführte und in meinen Vorlesungen vortrug. Ich mache mit meinem Sichelmesser s. Fig. 9) in die Cornea einen kleinen, senkrechten Einstich (vgl. Verziehen der Pupille) an einer Stelle, welche derjenigen gerade entgegengesetzt ist, an der die künstliche Pupille angelegt werden soll. Durch die gemachte Oeffnung bringe ich nun ein feines, einfaches, biegsames, beim Verziehen der Pupille beschriebenes, Häkchen (s. Fig. 31), nöthigenfalls passend gebogen, in die vordere Augenkammer ein, auf die daselbst gleichfalls angegebene Weise, schiebe es dann flach weiter fort vor der Iris hinweg bis an diejenige Stelle des äusseren Iris-Randes, wo ich die Iridodialysis machen will, drehe nun seine Spitze gegen die Iris, hake es in dieselbe ein, ziehe die Iris vom Ciliarringe in gehöriger Ausdehnung ab, bis zur

Hornhautwunde an, drehe hier die convexe Seite des Häkchens nach vorn, klemme das eingehakte Irisstück in die Wunde ein, indem ich es, die Convexität des Häkchens voran, durch die Wunde hindurchziehe, und löse endlich dicht vor der Wunde das Häkchen los dadurch, dass ich das Heft desselben so wende und sanft gegen den Kranken zu bewege, wie es der jedesmalige Fall, der Einstichs- und Ablösungspunkt, die nothwendig oder nicht nothwendig gewesene Biegung des Häkchens erforderlich macht. Dieser künstliche Prolapsus des abgelöseten Iris-Lappens wächst hierauf für immer in der Hornhautwunde fest und sichert das Offenbleiben der künstlichen Pupille. Im Jahre 1815 gab Langenbeck dasselbe Verfahren an.[1] — Statt jenes Verfahrens kann man sich auch eines anderen,

1) In dessen N. Bibl. f. Chirurg. u. Ophthalmol. Bd I. St. 2. (1815). S. 223. — Eine sichere Hand kann mit dem einfachen Häkchen recht gut operiren; sie bedarf eines anderen, complicirten Instruments nicht. Je complicirter die Instrumente sind, desto umständlicher ist die Operation, desto leichter gefährden sie den Erfolg, desto leichter entzündet sich die Hornhaut, durch die sie eingeführt werden, desto leichter werden also die Ränder der Hornhautwunde verdunkelt, was oft von grossem Nachtheile ist, besonders wenn die Hornhaut nur an einer kleinen Stelle noch hell ist; ausserdem sind sie nicht an allen Stellen anzubringen, weil sie sämmtlich gerade sein müssen, man sie auch nicht biegen kann, wie mein Häkchen; einige haben ferner, damit sie nicht zu dick seien, einen so feinen Haken, dass derselbe eher die Iris einreisst, als abzieht; bei den mit Federn versehenen Instrumenten ist Vorsicht während des Operirens nöthig, damit sie nicht zu stark wirken und durchschneiden, mithin den gefassten Iristheil vom Instrumente loslassen. Obgleich später allerlei solche Instrumente zu diesem Zwecke sind erfunden worden, bin ich desshalb immer bei meinem einfachen Häkchen geblieben und habe ich nie ein anderes Instrument vermisst. [Friedrich Jäger in Wien bedient sich, (laut Zang, blutige Operationen Thl II, Beck, Handbuch S 265 und Thune in v. Ammon's Zeitschrift Bd V. S. 247) auch nur des einfachen Häkchens, ebenso Rosas. Weller zieht das einfache Häkchen oder Reisinger's Hakenpincette den complicirteren Instrumenten, Chelius das einfache Häkchen, und wenn dies ausreisst, eine feinere, etwas gebogene, gezähnte Pincette, allen anderen Instrumenten vor; da Ch. aber die gewöhnlichen Häkchen für zu klein und deren Spitze zu sehr nach innen gebogen hält, so bedient er sich eines nicht zu kleinen, nicht zu feinen, mehr wie eine Fischangel gebogenen.] Die für den genannten Zweck erfundenen complicirten Instrumente sind folgende:

a) Reisinger's Hakenpincette. — S. dessen Darstellung eines neuen Verfahrens, die Mastdarmfistel zu unterbinden u. s. w. 1816. Fig. A. B. (Blasius XVII. 47.) Der Erfinder, mein ehemaliger Zuhörer, fürchtete das Ausreissen eines einfachen Hakens und erdachte daher eine Pincette, deren beide Arme mit einem Häkchen sich endigen, und gegen einander federn. Wird das Instrument geschlossen, so stellt es einen einfachen Haken dar, und als solcher wird es eingeführt. Vor der abzulösenden Stelle der Iris wird die Spitze des noch einfachen Hakens gegen diese gewendet, und das Instrument, durch Nachlassen des Druckes auf die beiden federnden Arme, geöffnet, so dass jetzt beide Haken ungefähr 1''' weit von einander entfernt sind. Beide werden durch die Iris hindurch gesenkt, dann durch Druck wieder vereinigt, so dass die Iris durch sie auch, wie durch eine Pincette gefasst wird, hierauf die Iridodialysis gemacht vermittelst Anziehens des Instruments, dasselbe geschlossen aus dem Auge herausgezogen, und vor ihm aus dem gebildeten Prolapsus ausgelöset.

b) Gräfe's Coreoncion ging aus der Idee hervor, das Häkchen nach Bedürfniss decken zu können und dadurch das Verhaken desselben an ungehörigen Stellen, namentlich wenn das Auge nicht ruhig gehalten wird, zu verhüten. (S. Gräfe Bericht üb. d. klin. chirurg. Institut zu Berlin v. J. 1816. S. 4. u. 16, Jüngken *Diss. de pupillae artificialis per Coreoncion Graefeanum conformatione*, *Berolini* 1817, und Jüngken das Coreoncion, ein Beitrag zur künstlichen Pupillenbildung. Berlin u. Leipzig 1817). Es hatte nur ein feststehendes Häkchen, gegen welches ein beweglicher Hakendecker, vermittelst eines an diesem befindlichen Ringes, vorgeschoben werden konnte. Am anderen Ende des Heftes war ein kleines Hornhautmesser angebracht. — Später verband Gräfe gewisser Maassen den Reisingerschen Doppelhaken mit seinem Hakendecker und es entstand so ein neueres Coreoncion. Die beiden, aus gehärtetem Golde verfertigtem, Hakenfedern gehen, nachdem der Decker zurückgezogen worden, theils von selbst auseinander, theils werden sie von einander getrieben durch einen kleinen,

gleichfalls von mir erdachten und ausgeführten, bedienen. Man macht zuerst bloss den *Prolapsus iridis artificialis*, ohne eine Ablösung vom Ciliarringe vorzunehmen

auf der oberen Fläche des silbernen Deckers befindlichen Zapfen, der bei geschlossenem Instrumente in einer, unten zwischen den beiden Häkchen angebrachten, Lücke ruht, beim Zurückziehen des Hakendeckers aber zwischen beiden Haken sich fortschiebt. Die Spitzen der Häkchen treten in eine kleine Vertiefung am Ende des Deckers. Ferner ist im Griffe eine Spiralfeder, welche zusammengedruckt wird, sobald der Decker zurückgezogen worden, sich dagegen wieder ausdehnt und den Decker gegen die Häken vorschnellt, sobald der Fingerdruck nachlässt; Alles dies, um die Bewegungen desselben gleichmässig zu machen. Endlich lässt sich das Doppelhäkchen zum Reinigen des Instruments herausnehmen, auch kann man ein einfaches einsetzen. S. Jungken in Hufeland's Journ. 1818 Mai; Gräfe in seinem Berichte über das klin. chirurg. Institut zu Berlin 1819 und in Gräfe und v. Walthers Journale Bd II. S. 48. 565. Taf. II. Fig. 5—8. (Blasius XVII., 48—59). Vergl. Langenbeck in seiner Neuen Bibliothek Bd IV. 1822. S. 105. — Zuletzt ward das Coreoncion abermals dadurch verbessert, dass an der Spitze des Deckers eine Spalte in die die Haken hineintreten, angebracht, ausserdem der erwähnte Zapfen verändert wurde. S. Wagner in v. Gräfe und v. Walther's Journale Bd III. S. 135.

c) Langenbeck's Coreoncion. — Es ist dem Zwecke nach wesentlich wie das Gräfe'sche, hat ein einfaches Häkchen, und dies ist der verschiebbare Theil, während der Häkendecker der feststehende ist, also die, der Gräfe'schen entgegengesetzte Einrichtung. S. Langenbeck's N. Bibliothek Bd I. St. 3. 1817. S. 454. Fig. 5—7. (Blasius XVII. 67—70.) Dies Instrument besteht aus einem an einer cylinderförmigen, silbernen Scheide befestigten, goldenen Rohrchen, in welchem ein bewegliches, stählernes Häkchen mit langem Schafte steckt. Vermittelst einer an diesem Schafte sitzenden Knopfschraube kann es so weit vorgeschoben werden, dass es aus dem Rohrchen hervorragt. Ist nun das geschlossene Instrument ohngefähr bis zur Hälfte der vorderen Augenkammer, gleichsam wie eine Sonde, eingeführt worden, so schiebt man mit dem Zeigefinger die Knopfschraube, als auch das Häkchen vor, fasst mit diesem den Ciliarrand der Iris, und zieht den Zeigefinger nach und nach zurück, wobei eine, im Instrumente steckende, Spiralfeder das Häkchen gegen den Rand des goldenen Rohrchens bewegt, so das gefasste Stück der Iris zwischen Häkchen und Röhrenwand einklemmt. Ausserdem wird hierdurch das Häkchen gedeckt, indem dasselbe so dicht an der ausseren Fläche des Röhrchens anliegt, dass es nirgends hervorragt. Nun wird das Instrument vom Operateur etwas gegen sich ein, das abgelöste Iris-Stück aus der Hornhautwunde herausgezogen, worauf das Häkchen wiederum etwas vorgeschoben und von der Iris abgelöset wird. Zweimalige Verbesserungen, welche, die eine Langenbeck (Neue Bibliothek Bd I. 1818. St. 4. S. 676. Bdll St.2.), die andere der Instrumentenmacher Endler zu Göttingen (daselbst Bdll. St.4. S. 106 Fig. 1 4) daran vornahmen, bewirkten eine Verlangerung der Scheide, eine rauhe Hervorragung zum bequemeren Halten derselben, eine Verfeinerung der Rohre, damit die Hornhautwunde kleiner sein und der Prolapsus sich nicht wieder aus ihr zurückziehen könne, und Zerlegbarkeit des Instruments, behufs leichterer Reinigung.

d) Schlagintweit's Iriankistron (1818) a. a. O. u. Rust's Magazin Bd VIII.; Langenbeck's Neue Bibliothek Bd II. St. 1. (Blasius XVII., 60—66), diese 6te Variante des einfachen Häkchens ist das ältere Gräfe'sche Coriocion, nur mit dem Unterschiede, dass Schlagintweit's verschiebbarer Hakendeker nicht gegen die Spitze des Häkchens tritt, sondern dies dadurch deckt, versteckt, dass sein vorderes, stumpfes, abgeschliffenes Ende in die Krümmung desselben hineintritt, diese ausfüllt.

e) Wagner's Staarnadelzange. — Wagner hat 1818 *Diss. cit. c. tab.* (Blasius XVII. 88—92) ein Instrument erdacht, welches bald als Nadel, bald als Zange wirken kann (*„forceps acuformis"*). Es hat die Gestalt meiner älteren, dreischneidigen Iris-Nadel: diese ist von Wagner gleichsam von hinten nach vorn in zwei Hälften gespalten, welche, sich kreuzend, durch einen Stift mit einander verbunden werden. Zwischen den Griffen dieser beiden Hälften ist eine Feder angebracht, an der Seite eine Stellschraube. Werden beide Griffe gegen einander gedruckt, so ist das Instrument meine Iris-Nadel; lässt man mit dem Drucke nach, so drängt die Feder die Griff-Hälften auseinander, und wird das Instrument eine Zange; die Stellschraube dient dazu, den Grad der Entfernung beider Arme von einander, vor dem Gebrauche des Instruments, zu bestimmen. Als Nadel wird es durch Cornea oder Sclerotica (wie man will) eingestochen; das Charnier des Instruments liegt dann in der Wunde. Vor der Iris angekommen, wird es zur Zange gemacht, indem Wagner mit dem Fingerdrucke nachlässt. Die beiden, nun getrennten, Spitzen werden jetzt durch die Iris gestochen, die Arme dann gegen einander gedruckt, das zwischen beiden liegende Stück der Iris dadurch eingeklemmt, nun die Na-

men, und lässt ihn völlig in die Hornhaut einheilen. Später verrichtet man die Iridodialysis auf die gewöhnliche Weise durch die Sclerotica hindurch: man operirt folglich zu zwei Zeiten.

B. Durch die Sclerotica.

Wagner, Emden und Nowicki wollen ihre Instrumente (s. oben Anmerkung) auch durch die Sclerotica eingeführt wissen, die Linse soll erst entfernt und dann die abgelöste Iris in die Wunde der Sclerotica eingeklemmt werden. — Werneck machte mit einer geraden Staarnadel einen Einstich in die Sclerotica, brachte Beer's Häkchen durch die Wunde ein, verrichtete damit nahe am Ciliarringe die Iridodialysis etwa von der Breite zweier Linien, und klemmte sie in die Wunde ein.[1])

Obgleich nun die Iridodialysis cum iridenkleisi (die Iridenkleisis Anderer) sich in neuerer Zeit viele Freunde erworben hat, weil man durch sie am

del, wie bei der einfachen Iridialysis angewandt und das abgelöste Stück zur Wunde der Hornhaut (resp. Sclerotica) herausgezogen.

f) Georgi's Staarnadelzange (a. a. O.) ist gerade zweischneidig, das eine unbewegliche Blatt platt, das andere bewegliche nach aussen convex, kürzer als jenes, beide sind an ihrer inneren Fläche rauh gefeilt. Am unteren Theile des unbeweglichen Blattes ist eine Spalte, in die der Fuss des beweglichen passt. Um eine Zange zu bilden, drückt man auf eine kleine krumme Feder, auf der eine gerade am Stiele befestigte liegt und stösst dadurch den Fuss des beweglichen Blattes wenig vor, welches dann in umgekehrter Richtung verspringt. Eine krumme Gegenfeder an der anderen Seite des Instruments verhindert das zu weite Oeffnen der Zange.

g) Lusardi's *Aiguille courbe à mécanique* lässt sich, nach Carron du Villards, auch für diese Operation gebrauchen. S. die Beschreibung bei Iridektomodialysis. (Carron du Villards nennt auch noch das Häkchen Tyrrel's und ein eigenes!).

h) Emden's Rhaphiankistron: 1819. *Diss. cit.* (Blasius XVII., 72—77.) Er vereinigte Nadel und Häkchen an einem Instrumente, als Haken-Nadel (*βαφίς*, Nadel, *ἀγκιστρον*, Haken), um es, wie das Wagner'sche, zugleich zum Einstechen in die Sclerotica oder Cornea gebrauchen zu können. Auf einer geraden, speerförmigen Nadel liegt ein verschiebbares Häkchen, was erst innerhalb der vorderen Augenkammer durch einen, am Hefte befindlichen Knopf bis über die Nadelspitze vorgeschoben wird.

i) Geiger's Lanzenhaken — (Blasius XVII. 78—87) ist Emden's Instrument, mit zwei Häkchen, jedes an einer Seite der speerformigen Nadel, mit einer Spiralfeder, welche die vorgeschobene Nadelspitze zurückzieht und dadurch beide Hakchen, zum beliebigen getrennten oder vereinigten Gebrauche frei macht, sobald man auf die Griffe der Häkchen zangenartig drückt. Letzteres thut man, sobald das Instrument vor der Iris angelangt ist.]

k) Nowicki's *Labidobelonankistron.* — 1818 a. a. O. Dies Instrument besteht aus einer krummen Nadel und einem Häkchen, wirkt aber ausserdem, wenn beide gegen einander treten, als Zange. Nachdem mit einem lanzettförmigen Messer ein, 2‴ langer Schnitt in die Hornhaut ist gemacht worden, wird jenes Instrument von ihm geschlossen eingebracht, das Häkchen durch Fingerdruck auf den Griff und eine dann wirkende Feder von der Nadel entfernt, jetzt Nadel und Häkchen in die Iris eingestochen, mit dem Drucke hierauf nachgelassen, wodurch das Häkchen zurückspringt und das eingehakte Stück der Iris zwischen sich und der Nadel einklemmt. Das vorgezogene Stück kann man entweder in die Hornhautwunde einheilen lassen, oder abschneiden, oder man kann sich auch mit der Iridodialysis begnügen. Nowicki beabsichtigte durch diese Nadelhakenzange ein Instrument zu schaffen, welches so gut zur Keroto-, als wie zur Scleronyxis, so gut zum Schneiden als wie zum Anhaken und Reissen, zur Operation so gut an der Iris, als wie an der Linse geschickt sei.

l) Grullmann's Coreoncion. — 1829. *Diss. cit.* Dies ist ein vereinfachtes Langenbeck'sches Coreoncion. An einem ebenhölzernen, nur vorn hohlen Griffe ist eine bogenförmige Stahlfeder seitlich angebracht, durch welche, wenn sie gegen den Griff angedrückt wird, der Operateur das mit ihr in Verbindung stehende Häkchen nach vorn schiebt. Lasst der Fingerdruck nach, so springt es wieder zurück. [Wer möchte nicht mit v. Ammon ausrufen: *Quot chirurgi, tot coreoncia!?*]

1) S. Salzburger Medic. Zeitung 1823. Bd I. S. 131.

meisten gesichert ist vor der abermaligen Verschliessung der Pupille durch Anlegen des abgelöseten Stückes an den Ciliarring, obgleich es allerdings Fälle giebt, in denen die einfache Iridodialysis Schwierigkeiten darbietet, [obgleich, wie man aus desselben eigens niedergeschriebenen und oben treu angegebenen Worten ersehen kann, der Verfasser selbst die Iridodialysis cum iridenkleisi, (Iridenkleisis Anderer) erfand, eine Methode, die sich bald durch seine Schüler verbreitete und Früchte trug,] so ist dennoch meine Meinung, dass diese verwickeltere Operation in der Regel nicht nöthig ist, da eine in hinlänglicher Ausdehnung vollzogene einfache Iridodialysis durch die Sclerotica gewöhnlich genügt, dass es ferner ein Uebelstand ist, dass die oft mit erkrankte Linse durch die Enkleisis per corneam nicht sogleich mit entfernt wird, wesshalb man mitunter genöthigt ist, späterhin noch den Staar zu operiren, der die künstliche Pupille verdunkelt, dass endlich die Cornea selbst etwas mit verdunkelt wird durch Einheilen des Prolapsus, durch die Vernarbung, wenn man nicht bei fast totalem Leukome etwa dreist in die verdunkelten Stellen einstechen und dahin den Prolapsus bilden will. Vgl. die Indicationen zu den verschiedenen Methoden.

Indicationen zur Wahl dieser verschiedenen Operations-Methoden.

Nicht eine von allen beschriebenen Methoden ist für alle Fälle die beste. Der Arzt muss je nach der Verschiedenheit der Krankheitsfälle wählen. Allgemeine Regeln für diesen Zweck sind die folgenden:

Erster Fall: Der Kranke leidet an einem Central-Leukome, welches die normale Pupille versteckt, gegen den Rand der Hornhaut hin ist aber eine klare Stelle, hinter der die künstliche Pupille angelegt werden muss; Linsenkapsel, Linse und Iris sind völlig gesund. — Die beste Methode ist das Verziehen der Pupille: sie verschafft dem Kranken das Sehvermögen wieder, lässt die Linse unversehrt, nimmt ihm also nicht seine natürliche Sehweite. Die Iridodialysis durch die Sclerotica, verbunden mit Reclination der Linse kann gemacht werden, sie gelingt leicht, da die Iris nicht krankhaft adhärirt, sie stellt das Sehen vollkommen her, die künstliche Pupille schliesst sich nicht leicht wieder, aber der Kranke schielt danach etwas und wird weitsichtiger, muss bei seinen Arbeiten eine Staarbrille tragen. Die Iridentome ist unsicher, da die künstliche Pupille sich leicht wieder schliesst, oder, wenn sie offen bleibt, doch die Kapsel und Linse, die leicht dabei verletzt werden können, Gefahr laufen, sich zu entzünden und durch Verdunkelung den Erfolg der Operation zu vereiteln. Im letzteren Falle kann dann eine Staar-Operation späterhin nöthig werden. Die Iridektome setzt die Cornea sehr in Gefahr, auch die einzige noch helle Stelle durch Entzündung und Verdunkelung zu verlieren, besonders wenn die Cachexie, von der das Leukom herrührte, im Körper noch nicht völlig erloschen ist: die Ränder der grossen Hornhautwunde werden daher leicht speckig und bilden eine grosse Narbe. Will man sie ja machen, so muss es nach Gibson's Methode, mit kleiner Oeffnung und Druck

geschehen, um auch des Häkchens zu entbehren, nicht nach Wenzel's Methode, oder man muss die *Iridectome marginalis* vornehmen.

Zweiter Fall: Die Pupille ist durch eine vordere Synechie geschlossen, in Folge eines Prolapsus iridis oder eines Staphyloma corneae partiale: Linse und Kapsel sind auch hier häufig gesund, und die Iris ist nur an einer Stelle, da, wo die Synechie ist, durch frühere Entzündung verändert, an der dieser entgegengesetzten aber gerade am wenigsten. — Iridodialysis, mit gleichzeitiger Reclination der Linse, gelingt hier vortrefflich. Auch Iridentome darf in diesem Falle gemacht werden: sie hat oft guten Erfolg, weil die Iris sehr angespannt ist gegen die Stelle hin, wo die theilweise Synechie Statt gefunden hat. Man operire dann durch die Hornhaut hindurch, versuche erst die Adhäsion der Iris an die Cornea mit meinem Sichelmesser zu trennen, welches zuweilen gelingt, und worauf die Iris ihre normale Lage wiederum annimmt und die natürliche Pupille wieder hergestellt wird. Gelingt dies nicht, so mache man mit dem Sichelmesser Iridentome, jedoch ohne durch einen zu tiefen Einstich Kapsel und Linse zu verletzen. Dieser Einstich in die Iris braucht nicht gross zu sein. Iridektome verspricht weniger sicher guten Erfolg; zu dem nöthigen Hornhautschnitte ist meistens nicht genug freier Raum da. Iridektome marginalis ist zuweilen anwendbar.

Dritter Fall: Es ist *Atresia pupillae* da, wegen vorhergegangener Iritis, dabei ist zugleich die Linsenkapsel verdunkelt und mehr oder weniger mit der Iris verwachsen, *(Atresia pupillae cum cataracta adhaerente);* die Textur der Iris ist häufig völlig verändert, sie ist zu einer festen Membran geworden. — Hier sind mehrere Verschiedenheiten zu beachten und danach die Operationsmethode zu wählen: *a*) Zeigt sich der Bau der Iris nicht bedeutend verändert, namentlich nicht in ihrem Umfange, so gehe man mit der Nadel durch die Sclerotica ein und suche vorläufig auf den Staar zu wirken. Gelingt die Entfernung desselben durch Reclination, so wird die Pupille zuweilen frei, wenn er allein dieselbe verschlossen hatte, indem er wie ein Pfropf aus ihr zurückgebracht wird. Mitunter bleibt aber, trotz der Entfernung der Linse, in der Pupille noch ein grauer Schleier zurück. Auch diesen kann man zuweilen noch mit der Spitze der Nadel zerschneiden, zerreissen, so die natürliche Pupille aufräumen. Gelingt dies nicht, so mache man sofort die Iridodialysis, die dann besonders guten Erfolg hat, wenn der, an der abgelöseten Iris sitzen gebliebene Staar durch seine Schwere dieselbe in der Tiefe zurück-, also die künstliche Pupille dadurch besonders offen erhält. Diese Operationsmethode hat also vor den übrigen den Vorzug, dass man in einer und derselben Sitzung auf diese oder jene Weise das Sehvermögen wieder herstellen kann, während bei den anderen Methoden das Aufräumen der natürlichen Pupille wegfällt; *b*) der Bau der Iris ist nicht bedeutend desorganisirt, aber die vordere Augenkammer ist bedeutend verkleinert oder gar nicht mehr vorhanden. Dann verrichte man mit einer Nadel, die eine schwache Krümmung hat, (Fig. 29. *e.*) wie die Schmidt'sche, durch Druck von vorn nach hinten die Iridodialysis, nachdem man die Nadel von der hinteren Augenkammer her durch die Iris hindurch

gestochen und in die vordere eingeführt hat. Getraut sich der Operateur hierzu nicht hinreichende Geschicklichkeit zu, so mache er erst die Zerstückelung der Linse, und nach einigen Wochen, wenn die vordere Augenkammer grösser geworden, verrichte er die Iridodialysis auf die gewöhnliche Art. (Vgl. oben meine 2te und 3te Abänderung der Iridodialysis). In diesem Falle kann man aber auch von der Cornea her operiren, da die Hornhaut klar ist; [auch wohl von dieser her die Stromeyer'sche Iridektome machen.] — c) der Bau der Iris ist sehr verändert, namentlich am *Circulus major*, wie das membranöse, lederartige Ansehen und die veränderte Farbe der Iris dem geübten Blicke zeigt. Dann ist zu vermuthen, dass die Iris mit den Ciliarfortsätzen fest verwachsen ist durch eine zwischen ihnen gebildete Pseudomembran, die Iridodialysis passt in diesem Falle nicht immer, da es zuweilen mit aller Mühe nicht gelingt, die stark adhärirende Iris vom Ciliarringe abzulösen, dieselbe nur eingerissen wird, und da, wenn jenes auch gelingen sollte, man doch oft keine klare, schwarze Pupille zu Wege bringt, sondern hinter der abgelöseten Iris oft eine Pseudomembran, wie ein grauer Schleier liegt. Zuweilen gelingt freilich noch das Einkritzeln einer kleinen, rundlichen Oeffnung in dieselbe durch öfteres Ansetzen der Iris-Nadel. Dies wäre ein Fall für Assalini's Operation, jedoch ist dieselbe so schwierig, als gefährlich, wegen der neuen, heftigen Entzündung der Iris und Cornea, die leicht entstehen kann. Den anderen Methoden stehen hier eben so grosse Schwierigkeiten entgegen: die Iridentome ist gänzlich unanwendbar: Iridektome lässt sehr befürchten neue Ausschwitzung plastischer Lymphe und Verschliessung der künstlichen Pupille wegen Ausschwitzung, sicher nicht allein aus den Rändern der letzteren, sondern auch aus der Linsenkapsel, sie wird da gebildet, wo die Ränder der künstlichen Pupille auf der Kapsel liegen und nicht fluctuiren, denn wenn Linse und Kapsel fehlen, so gelingt das Ausschneiden besser, indem sich keine Membran wieder erzeugt, da die Iris frei im *humor aqueus* flottiren kann, bei dem geringsten Reize hin und her spielt. Dies fühlte wahrscheinlich schon Wenzel und zog Linse und Kapsel aus, auch wenn sie ganz gesund waren, wiewohl es sehr schwer ist, dies durch die eben gebildete Pupille hierdurch zu bewerkstelligen. Man kann sich hier auf folgende Weise helfen: Man mache nach meiner Methode erst die Reclination oder Zerstückelung der Linse, so gut als es gelingen will, lasse hierauf mehrere Wochen verstreichen, und wenn man dann die Iris schwankend oder doch stark nach hinten geneigt findet, (ein Zeichen, dass die Linse nicht mehr da ist,) so mache man nun die Iridektome vor der Cornea nach Beer's Methode mit Häkchen und Scheere, oder nach Gibson's durch sanften Druck und Scheere.

Vierter Fall: Es ist *Atresia pupillae* da, aber keine Linse und Kapsel, entweder weil die Verschliessung der Pupille durch Entzündung nach einer verunglückten Extraction, Reclination oder Depression des Staares entstanden war,[1] oder weil seltener zufällige Verletzung den Verlust der Linse und die Iritis

1) Auf Extraction des Staares folgen diese Verbildungen weit häufiger, als auf Depression oder Reclination desselben, daher war sonst, wo die Extraction häufiger gemacht wurde, dieser

herbeigeführt hatte. — Dieser Fall ist der leichteste von allen, und alle Operationsmethoden sind für ihn passend. Iridektome nach Beer oder Gibson lässt sich recht gut anwenden, weil die Iris frei ist, nicht adhärirt, weil sie schwankt, weil die Cornea hell, und weil keine Verdunkelung der Linse zu befürchten ist. Selbst Iridentome gelingt zuweilen, nämlich dann, wenn die Iris sehr stark angespannt und ihr Bau nicht sehr verändert ist. Ich mache sie hier auf meine einfache Weise durch die Cornea hindurch (s. Iridentome durch die Cornea: 15), welches besser ist, als nach Cheselden und Adams, von der Sclerotica her zu operiren. Die Iridodialysis durch die Sclerotica gelingt auch oft recht gut, so wie die Iridodialysis und Iridodialysis cum iridenkleisi durch die Cornea, da diese gesund ist. Jedoch haben Iridektome und Iridentome in diesem Falle den Vorzug, weil man durch sie die künstliche Pupille in der Mitte der Iris anlegen kann, diese also der natürlichen sich am meisten nähert.

Fünfter Fall: [Bei angeborner *Atresia pupillae* mache man die Iridentome von der Cornea her, da die Membrana pupillaris straff, gespannt, von der Linsenkapsel entfernt, man also bei vorsichtiger Zerschneidung sicher ist, die letztere nicht zu verletzen. Je nachdem die Pupillarmembran noch völlig oder nur theilweise da ist, wird die Iridentome nach Juengken's oder nach Himly's Methode die passende sein: (s. dieselben bei Iridentome). Die Lappen der Pupillarmembran werden allmählig resorbirt.]

Vorbereitung und Nachbehandlung zu und nach der künstlichen Pupillenbildung.

Die Vorbereitung rücksichtlich des zuvor zu verbessernden Gesundheits-Zustandes, des Sitzes des zu Operirenden, der Stellung des Gehülfen, der Befestigung der Augenlider u. s. w. ist bei allen künstlichen Pupillenbildungen dieselbe, nämlich die in der Einleitung Cap. III. angegebene. Sehr nothwendig ist es, dem zu Operirenden vor der Operation einen möglichst gesunden Körper zu verschaffen. Uebereilt sich der Arzt, lässt er sich durch die Ungeduld des Kranken bewegen, früher zu operiren, so setzt er den Erfolg der Operation auf's Spiel, da dann eine eintretende Entzündung leicht Alles vereiteln kann. Ist es nöthig, so muss der Kranke sich Monate, Jahre lang gedulden.

Die Nachbehandlung, z. B. der Verband u. s. w. ist bei allen künstlichen Pupillenbildungen gleichfalls der in der Einleitung für Augenoperationen überhaupt angegebene. [Die Resorption des etwa vorhandenen Blutcoagulum überliess der Verfasser immer der Natur. Bleibt es länger, als alle entzündliche Reizung, und helfen auch Mercurialien nicht, so räth Chelius *Rad. senegae* mit Salzen zu geben.[1]]

Ueber die künstliche Pupillenbildung in der Sclerotica die *Sclerectomia* s. *Obscuratio corneae*, Cur.

4te Fall derjenige, welcher am häufigsten die künstliche Pupillenbildung erforderte.

1) [a. a. O. S. 118 u. Heidelberger Klinische Annalen Bd II. S. 242. Ein noch im 3. Monate unverändertes Extravasat verschwand bei dem inneren Gebrauche der *Radix senegae* binnen wenigen Tagen.]

IV. *Koloboma iridis*, *Iridoschisma*, der Irisspalt, (die Kometenpupille.)

Schriften.

Behr in Hecker's Literarischen Annalen der Heilkunde Bd XIII. (1829.) S. 373.

v. Escher (M. Jaeger) *Diss.* Ueber den angeborenen gänzlichen und theilweisen Mangel der Iris. Erlangen 1830. 4.

Gescheidt *Diss. de colobomate iridis. Praefatus est ab Ammon. Lipsiae* 1831.

A. Gescheidt Die Irideremie, das Iridoschisma und die Corectopie. In v. Graefe u. v. Walther's Journal Bd XXII. Heft 2.

Heyfelder im Correspondenzbl. d. Wurtemb. Vereins 1834. Febr. 7. u. in dessen Studien im Gebiete der Heilwissenschaft Bd I. Stuttgart 1838. S. 276.

Abgebildet von Albinus, v. Walther, Wagner, v. Ammon, Seiler, Helling, Dreschel, Heyfelder u. A.

[Symptome und Ursachen. — Der Iris-Spalt schliesst sich genau an die *Pupilla abnormis* und den *Defectus iridis partialis* an, ist eigentlich seiner äussern Erscheinung nach, eine Art derselben, der ersteren um so mehr, da das Iridoschisma zuweilen auch excentrisch ist, d. h. die obere Rundung desselben zu tief unten anfängt. Jedoch ihres Wesens wegen verdient sie eine besondere Betrachtung.

Iridoschisma ist ein angeborener Fehler der Pupille: diese ist nach einer Seite hin zu gross, gleichsam wie ausgeschnitten. Im geringsten Falle erscheint dadurch die Pupille nur oval; höhere Grade sind Verlängerung des Ausschnittes bis zur Mitte des Irisringes, oder bis nahe an den äussersten Rand, oder durch diesen hindurch bis zum Ciliarringe: dann hat die Pupille an einer Seite die Rundung der gewöhnlichen, an der entgegengesetzten aber läuft sie spitz, schweifähnlich zu (Kometenpupille Helling's); selten läuft die Spalte nicht spitz zu, sondern erweitert sie sich am Ende (v. Walther, Heyfelder, Chelius) und erscheint glockenförmig oder dreieckig; noch seltener sind beide Ränder parallel neben einander (v. Walther). Die Ränder erscheinen unter der Loupe gefranzt, zuweilen etwas nach hinten gerichtet, zuweilen dünn und ohne Pigment Bloch, v. Walther, Jaeger). Ein Beispiel gänzlicher Spaltung der Iris in ihrem ganzen Durchmesser ist dem Herausgeber nicht bekannt: immer war nur eine Hälfte gespalten, in der Regel nach unten hin und zwar gerade in der Mittellinie; Acrell und Helling sahen sie gegen den oberen Rand hin sich erstrecken; Warnatz nach oben und aussen; Helling und Heyfelder nach innen; Conradi, Seiler und Dressel etwas nach aussen; Jaeger, v. Escher bemerkte einmal an der Stelle, wo die normale Pupille in den Spalt übergeht, jederseits einen rothgelblichen, warzenähnlichen Punkt; Lechla sah die eigentliche Pupille zwei Ecken bilden, so dass das ganze Kolobom die Gestalt eines Schlüsselloches hatte. — Die Beweglichkeit der Iris ist in der Regel neben dem Spalte nicht bedeutend, zuweilen gar nicht vorhanden; leicht beweglich waren die Ränder in v. Ammon's Falle, der obere in dem Erdmann'schen, auch Chelius und Warnatz sahen sie beweglich. Das Sehvermögen ist so wenig gestört, dass manche Menschen sich ihres Fehlers gar nicht bewusst waren, sogar recht scharf sahen; Gescheidt, Beer, Jaeger beobachteten

leichte Blendung durch Licht, v. Walther sah die Augen hin und her rollend (vor dem Lichte fliehend). — Man hat das Kolobom an beiden Augen gefunden, (Lechla, Roras, Beer, v. Ammon, Gesceidt, Buenger[1]), oft aber nur an einem.

Es ist zuweilen Familien-Fehler.[1] Heyfelder[2] beobachtete es bei zwei Geschwistern, deren dritter Zwillingsbruder es auch gehabt haben sollte, Gescheidt bei einem Kinde, dessen Vater daran litt: auch Bloch, Rudolphi, Conradi, Helling, Hagstroem, Rosas sahen den Fehler bei mehreren Geschwistern, oder in 2, 3 Generationen, Bloch mit cataracta centralis bei mehreren Gliedern derselben Familie.[3] — Zuweilen ist das Kolobom zugleich mit anderen Bildungsfehlern vorgekommen, nämlich mit angeborenem, grauen Staare: nach v. Ammon[4] mit einem Kolobome Spalte der Chorioidea und Retina, ausserdem mit einer Andeutung früherer Spaltung, d. h. einem Zipfel im Ciliarkörper, mit einer Einkerbung des Glaskörpers und mit theilweiser Dünnheit der Sclerotica; nach Heyfelder und Gescheidt mit demselben Fehler des Ciliarkörpers allein: nach Heyfelder mit

1) Obgleich der Fehler schon von Albinus (*Annot. Acad. Lib. VI. p. 49. Tab. II. Fig. 5. Lugd. Batav.* 1764. 4.). Hagström (in Abh. d. schwed. Akad. d. Wissensch. 1773. Bd 36. S. 151, auch in Richter's Chirurg. Bibl. Bd VII. S. 105). Acrell (daselbst S. 156), Bloch (Medic. Bemerkungen 1774. S. 2., auch in Richter's Chirurg. Bibl. Bd II. S. 59.), Tode (in *Acta soc. medic. Hafniens. Vol II.* 1775. *p.* 146. auch in Richter's Chirurg. Bibl. Bd IV. S. 230). Conradi (Handb. d. pathol. Annat. S. 517), Kühn (Naturhistor. Bemerk. St. 21. S. 192), Sybel (in Reil's Archiv Bd V. S. 63). Wardrop (*Morbid Anat. of the Eye. Vol. II. p* 37), Beer (Das Auge. S. 62). Rudolphi. Helling (Handb. d. Augenkrankheiten, Bd I. S. 283) beobachtet worden, so berücksichtigte ihn doch v. Walther zuerst genau (s. v. Graefe und v. Walther's Journal Bd II. S. 398) und nannte ihn Coloboma iridis, nach Analogie des Augenlidspalts. Neuere Fälle sind beschrieben worden von Wilh. Wagner (in Horns Archiv 1821, Sept., Octob., S. 256), v. Graefe, Erdmann (in d. Zeitschr. f. Natur- u. Heilkde. Dresden 1826. Bd IV. S. 501), Behr (a. a. O.), M. Jäger (in d. Innsbruker Med. Zeitung 1828, v. Escher, a. a. O. und v. Ammon's Zeitschr. Bd V. S. 17), Schoen (Patholog. Anat. d. Auges S. 74, u. v. Ammon's Bd IV. S. 74), v. Escher (a. a. O.), v. Ammon (Zeitschr. Bd I. S. 55), Rosas (Handbuch d. Augenheilk. Bd I. S. 283), Jüngken (Lehre von d. Augenkrankh. 2te Aufl. S. 768), Heyfelder (a. a. O., auch an einem Hunde beobachtet), Wutzer (Bericht üb. d. med. chir. Klinik zu Münster 1836, S. 46; v. Ammon's Zeitschrift), Lechla, (in v. Ammon's Zeitschr. Bd I. S. 253), Seiler (Bildungsfehler des Auges S. 35), Blasius, Plieninger (s. Schmidt's Jahrb. 1835. Bd V. S. 138). Warnatz (in v. Ammon's Zeitschr. Bd V. S. 460. auch an einem Huhne beobachtet), Dressel (in v. Graefe und v. Walther's Journal Bd XXV. S. 137). Chelius (Handb. der Augenheilk. Bd II. S. 17), Bünger (berichtet von Andreae in d. Med. Vereinszeitg in Preussen 1836. No 38). Rau (in v. Ammon's Monatsschr. Bd III. H. 1.)

2) S. Abhandlungen d. Leop. Carol. Akad. d. Naturforscher Bd XIV. Thl 2. (1829). S. 891.

3) a. a. O.

4) v. Ammon, dem wir den ersten Sections-Bericht verdanken, fand den Ciliarkörper fast oval, nach unten gegen die Irisspalte hin ohne Fortsätze, sich in eine grosse, weisse Falte spitzig endend; hier stand auch die Linse ohngefähr 1‴ breit vom Ciliarkörper ab, und liess einen freien Raum übrig; Chorioidea und Retina waren, fast vom Sehnerven an, durch eine, 7‴ lange, nach hinten 2, nach vorn 3‴ breite, Falte in der Mitte gespalten: diese Spalte ward durch einen Querstreifen in eine grosse und eine kleine Hälfte getheilt und, ihr entsprechend zeigte sich die, unter ihr liegende, Sclerotica sehr dünn. Am anderen Auge bemerkte er dasselbe, ausserdem auf dem Strahlenblättchen eine Spitze; die Linse und Kapsel waren etwas länglicht, und bekamen nach einigen Tagen im Spiritus gleichfalls eine Spitze. Der Glaskörper hatte vorn, dem Spalte entsprechend, eine Kerbe, so dass es dort, wie aus zwei seitlichen Wülsten zusammengesetzt war, (wenigstens nach der Fig. 9 und deren Erklärung zu urtheilen; im Texte fehlt die Erwähnung). Auch im Sehnerven bemerkte v. Ammon eine längliche Theilung des Markes. Sehr interessant ist seine Beobachtung, dass die Person, wegen der unteren Lücke in der Retina nicht sehen konnte, wenn sie die Augen nach unten drehte.

Kolobome des oberen Augenlides und Hasenscharte; nach v. Ammon mit länglichter, nach Jaeger mit unten wie abgeschnittener, nach Rud. Wagner[1] mit gleichsam verstümmelter Linse; nach Gescheidt mit plattem unterem Segmente der Hornhaut; nach Schoen, v. Walther, v. Escher, v. Ammon und Gescheidt mit Mikrophthalmos; endlich fand v. Walther den Augapfel unten wie von beiden Seiten zusammengedrückt.

Ueber die Entstehung dieses angeborenen Fehlers stellte v. Walther die sehr richtige Hypothese auf, das Kolobom der Iris sei, wie die Hasenscharte und andere Spalten, eine Hemmungsbildung, d. h. ein Stehenbleiben der Iris auf einer früheren Entwickelungsstufe.[2] Hierfür spricht das gleichzeitige Vorkommen einer Hasenscharte und eines Augenlidspalts, eines Koloboms der Chorioidea, der Retina, des Ciliarkörpers, dessen vordere Falte gleichsam eine Narbe bildete, des Glaskörpers, eines angeborenen Centralstaars; der wenigstens wahrscheinlich eine Hemmungsbildung ist, wenngleich keine dualistische, ferner das häufige Vorkommen des Iriskoloboms gerade in der Mittellinie, während die seltenen, nach aussen vorgekommenen in einem völlig abnormen Bildungstriebe ihren Grund haben mögen, die selten nach innen gerichteten aber sich durch das Heranwachsen des Irisringes von oben und aussen nach unten und innen erklären lassen. (S. die unten genannten Beobachter.) Hierfür sprechen ferner vergleichend anatomische Gründe, die Joh. Mueller trefflich dargelegt hat: bei Fischen findet sich in der Retina zeitlebens eine Spalte, beim Vogel-Embryo erstreckt sich eine Spalte durch die Sclerotica und Chorioidea, bei manchen Amphibien-, namentlich Eidechsen-Embryonen hat man Ciliarkörper und Chorioidea gespalten gefunden. Wérneck fand am 4ten Tage beim Vogel-Embryo schon Spuren des ungefärbten, gespaltenen Saumes der Iris; Kuhlemann und Haller fanden die Iris-Spalte beim Schaf-Fötus. Bis zur 7ten Woche des Fötuslebens sahen die menschliche Iris gespalten an ihrer inneren und unteren Seite, den Kreis nicht geschlossen Malpighi, Autenrieth, Huschke, Meckel, Soemmering und Joh. Mueller. Lecha's beide Ecken, Jaeger's beide warzenähnliche Punkte, Jaeger's und Stilling's (bei Mehrheit der Pupillen erwähnte,) doppelte, wie durch einen Faden von einander gesonderte Pupillen sind dann anzusehen als die ersten, aber unvollendeten Versuche zur Vereinigung der beiden Hälften.

Andere sind freilich anderer Meinung gewesen, z. B. v. Ammon, Arnold,[3] Seiler, Gescheidt, weil sie an Säugethieren und Menschen-Embryonen nie eine normale Irisspalte finden konnten. Arnold und Seiler leiten den Fehler von einer Obliteration einzelner Gefässbogen oder Zweige der Iris her. — Jahn[4] hält das nach innen gerichtete Kolobom für eine Hemmungsbildung, die anderen für reine Thierbildungen d. h. mit thierischem Typus gebildete Irides. — Nach Ge-

1) S. v. Ammon's Zeitschrift. Bd III. S. 288. Da dies aber bei einem 74jährigen cataractosen Manne vorkam, so ist es nicht unmöglich, dass der Defect durch Absorption, mangelnde Ernährung entstanden war.

2) Schon in seinen Beiträgen zur Anatomie und Physiologie Heft I. (1829) zählte der Herausgeber das Kolobom der Iris dahin, nach dem Gesetze des Dualismus.

3) In seiner Anatomie des menschlichen Auges.

4) S. dessen Medicinisches Conversationsblatt. 1831. S. 352.

SCHEIDT entsteht ein Iridoschisma, wenn die Schliessung der Chorioideal-Spalte verhindert ist.

Diese und andere Meinungen, die weiter zu ersehen sind in v. AMMON's Zeitschrift und GESCHEIDT's Dissertation, fordern auf zu neuen anatomischen Untersuchungen menschlicher Embryonen.

Prognosis und Cur. - Da von einer Cur nicht die Rede sein kann, so muss der Arzt dem Menschen, wenn das Auge sehr reizbar sein sollte, Schonung desselben, Tragen eines Schirmes, einer blauen Brille anempfehlen. Derjenige graue Staar, welcher von BLOCH, HELLING, JAEGER, LECHLA, v. AMMON, WUTZER gefunden wurde, scheint nicht angeboren gewesen zu sein; er mag wohl von dem zu heftigen Lichtreize entstanden sein. WUTZER, der einen grauen Staar an einem so verbildeten Auge operirte, räth, denselben nicht zu deprimiren, sondern zu reclíniren, weil im ersteren Falle, wegen fehlenden Gegendruckes, durch die unvollkommene Iris, der Staar leicht wieder in die Höhe steigen könne. Bei dem von SCHOEN beschriebenen Menschen, entwickelte sich allmählig Glaukom.]

V. *Numerus nimius pupillarum*, mehrfache Pupillen.

Abgebildet von DEMOURS, Taf. LXIII. Fig. 3; von ODHELIUS Abhandlung der schwed. Akademie der Wissenschaften Bd 27. Taf. IV., Taf. IX. Fig. 29; von v. AMMON Zeitschrift Bd 1. Taf. III. Fig. 5. Klinische Darstellung Thl I. Taf. XIV. Fig. 4. 5.; von v. ESCHER.

Symptome. — Der Ring der Iris hat ausser der normalen Pupille noch eine zweite Oeffnung, bald von runder, bald von länglicher, bald von eckiger Gestalt, bald wie eine Spalte aussehend, schwarz, wie die normale Pupille. Sie wird durch Dunkelheit und *Mydriatica* weiter, im Lichte enger, und zwar gleichzeitig mit der Erweiterung und Verengerung der normalen; jedoch ist in meiner Klinik auch ein Fall vorgekommen, von abwechselnder Erweiterung und Verengerung der beiden; wenn die eine sich zusammenzog, ward die andere dadurch weiter: das zwischen beiden liegende Stück der Iris sah ich nach Eintröpfeln des Belladonna-Extracts sich zusammenziehen. [Soll jedoch die abnorme Pupille beweglich sein, so gehört dazu gesunde Beschaffenheit der Iris. Die, vermittelst eines Stoffes, einer Erschütterung, durch Ruptur entstandene, ist daher immer beweglich, dagegen eine, durch Schnitt hervorgebrachte, nicht leicht, wegen nachfoldender Entzündung, und die künstlichen Pupillen (möge man eine Operationsmethode gewählt haben, welche man wolle) am wenigsten, weil die Irides, an denen jene Operationen vorgenommen werden, mehr oder weniger desorganisirt sind. Vgl. Koremorphosis.[1]] Der Mensch kann zwar durch die zweite Pupille sehen, allein, wenn er es thut, so

1) Dass in dieser Beziehung das Einschneiden, besonders aber das Ausschneiden eines Stückes aus der Iris einen Vorzug vor dem Ablosen derselben vom Ciliarringe habe, wird von Einigen behauptet. Beispiele von beweglichen Pupillen durch Iridodialysis haben unter anderen erwähnt Janin (übers. v. Selle, S. 367), welcher die Iris durch ein Staphyloma iridis sich an 5 Stellen ablösen sah; diese 5 Löcher wurden weiter, wenn der Kranke nach oben sah, also das Auge durch das obere Augenlid mehr beschattete, enger, wenn er nach unten blickte. Auch Chaussier und Adam Schmidt sahen durch Iridodialysis gebildete Pupillen beweglich. Himly u. Schmidt's Ophthalmologische Bibliothek Bd II. St. 1. S. 27.

schielt er mehr oder weniger. Ausserdem sieht er die Gegenstände zwar nicht doppelt,[1] aber etwas verwirrt, sobald sie durch beide hindurch betrachtet werden. Besser ist es daher für ihn, wenn die abnorme so hoch liegt, dass sie vom oberen Augenlide verdeckt wird, oder wenn die normale gänzlich verschwunden ist durch Zusammensinken ihrer Ränder (vgl. Synizesis pupillae). Letzteres geschieht oder die normale wird doch verkleinert, nachdem ein beträchtlicher Theil der Iris vom Ciliarringe abgelöset worden. Eine zweite Pupille entsteht auf solche Weise am leichtesten. Jedoch kann sie auch mitten in der Substanz der Iris an jeglicher Stelle entstehen.

Ursachen. — Veranlassung dazu giebt manchmal eine Schnitt- oder Stichwunde mit der Scheere, dem Federmesser, dem Staarmesser oder der Staarnadel aus Versehen während der Staaroperation und dergl., jedoch nicht oft, da solche Wunden sich meistens bald wieder schliessen, wenn kein fremder Körper in ihnen liegt (s. Wunden der Iris und Iridentome), ein Stoss, Schlag, Hieb,[2] Wurf auf das Auge mit einem stumpfen Körper, oder eine sonstige Erschütterung des Auges, eine Erschütterung des ganzen Körpers, z. B. ein Fall auf den Hintern, Sprung, Fall von einer bedeutenden Höhe herab, heftiger Keichhusten, wie ich glaube bemerkt zu haben, ferner Prolapsus iridis, der zu sehr gespannt in einer Hornhautwunde einheilte und daher eine Lösung oft an mehreren Stellen, auch wohl Spalten hervorbringt, eine Verwachsung mit der staphylomatösen Hornhaut, die ebenso wirkt. Demours sah nach einem Iris-Abscesse 3 kleine, im Kleeblatt stehende, Pupillen, (Taf. 63. Fig. 3), die nach abermaliger Entzündung zu einer einzigen wurden. — Auch angeboren kommen mehrfache Pupillen vor.[3] Ueber eine doppelte berichten Heuermann,[4] Vallisnieri,[5] Haller,[6] die *Ephimerides Naturae Curiosorum*,[7] [M. Jaegr,[8] Stilling.[9] Die beiden zuletzt genannten Fälle bilden

1) Beer beobachtete nach Sturz aus einem Hause eine abnorme Pupille; der Mensch sah durch beide Pupillen die Objecte nur halb; vermuthlich waren beide sehr nahe beisammen nur durch eine sehr schmale Brücke getrennt, oder die Hirnerschütterung hatte Schuld.

2) Verhältnissmässig oft folgt der Fehler auf einen Peitschenhieb. Eine, durch den Stoss einer Ziege entstandene, rundliche Pupille in der Nähe der Peripherie der Iris kam in meiner Klinik vor; [durch Schlag mit einer Kette sah sie Bünger entstanden. (v. Graefe u. v. Walther's Journal, Bd II. S. 668). S. auch W. Sprengel in Meckel's Archiv Bd V. H. 3; v. Ammon a. a. O.: Peitschenhieb, Erschütterung.]

3) In der Ophthalmologischen Bibliothek Bd II. S. 50, wo der Verfasser mehrere ältere Beispiele von *Pupilla abnormis acquisita* mitgetheilt hat, erwähnt er auch einer alten Fabel, uber die *Solinus Polyhistor, ex edit. Claus. Salmasii, accurante Goezio. Lipsiae 1777. cap. 1. §. 95* sagt: „*Apollonides perhibet, in Scythia feminas nasci, quae Bityae vocantur; eas in oculis pupillas geminas habere, et perimere visu, siforte quem iratae adspexerint.*“ — *Vopiscus Fortunatas Plempius, Ophthalmographia Lib. I. p. 15.*, nennt *Ovidius (Amores)* als von einer *gemina pupilla* redend, *Philarchus* als berichtend: „in *Ponto Thibiorum generi idem naturali esse*,“ und, nach *Plinius*, auch den *Apollonides*. — Dass jene Scythier einen tödtlichen Blick hatten, soll auch *Cicero* angegeben haben; *Plempius* erklärt die doppelte Pupille: „*quod iridem duplice colore haberent; nam exterior iridis circulus, qui album contingit, in illis ruger erat et ejusdem coloris, cujus et pupilla.*“ Daher heissen „fährt er fort,“ diejenigen, von denen man glaubt, sie hätten eine doppelte Pupille, bei den Griechen διχοροι, bei den Lateinern *Bitui*, weil sie *quasi bistueantur.*“ S. daselbst St. 2. S. 207.]

4) Untersuchungen S. 13.

5) Historie von der Erzeugung S. 297.

6) *Opuscula anatomica Tom III. p. 39.*

7) *Decas I.* Abschn. 163. 277.

8) [v. Escher Ueber angeborenen gänzlichen oder theilweisen Mangel der Iris. Erlangen 1830. S. 2. Fig. 1. (v. Ammon's Zeitschrift. Bd V. St. 6

9) In v. Ammon's Zeitschrift Bd V. S. 462 u. Hölscher's Hannoversche Annalen Bd I. S. 107.

gleichsam den Uebergang der Mehrheit der Pupillen zum Kolobome der Iris. Unter der zu tief stehenden normalen Pupille sah Jaeger nämlich eine zweite kleinere, fast viereckige, die bis an den Rand der Cornea reichte: beide wurden nur durch einen $1\frac{1}{2}'''$ langen, wie eine Borste dicken Faden von einander getrennt. Ebenso standen die von Stilling beschriebenen zwei Pupillen über einander, nur durch ein haarförmiges Fädchen von einander gesondert. — In Cyclopen-Augen kommen sie öfters doppelt vor. Drei bewegliche Pupillen an einem Auge sahen Lerche[1] und v. Ammon.[2] Die letzteren waren eine mittlere, fast runde, und zu jeder Seite eine dreieckige: das Mädchen sah dennoch die Objecte nur einfach und war kurzsichtig; Belladonna-Extract erweiterte alle drei Pupillen zugleich.]

Prognosis. Ein einfacher Schnitt, eine jede andere längliche Oeffnung, selbst ein nicht grosser Ausschnitt heilt leicht wieder zu, eine unbedeutende Ablösung vom Ciliarringe legt sich wieder an. Grosse, dreieckige, viereckige, besonders aber runde Löcher bleiben leichter offen, sobald die Iris sich nicht stark oder allgemein entzündet, wenngleich sie etwas kleiner werden. Da Entzündung am wenigsten leicht nach Ablösungen vom Ciliarringe statt findet, so bleiben solche Oeffnungen, wenn sie nicht sehr klein und in einer gesunden Iris entstanden sind, am leichtesten unverändert. Angeborene verändern sich gar nicht. Der ganze Fehler schadet äusserst wenig, oft gar nicht.

Cur. — [Salomon[3] hat vorgeschlagen, eine, durch Ablösung entstandene, abnorme Pupille dadurch zu heilen, dass man am Hornhautrande einen kleinen Einschnitt macht, mit einer feinen Pincette in die vordere Augenkammer eingeht, den losgetrennten Iris-Rand fasst, und ihn durch den Einschnitt vorzieht, einen kleinen Prolapsus bildet. Zur Unterstützung der Cur soll man vor und nach der Operation eine schwache Belladonna-Auflösung eintröpfeln lassen, damit durch die Zusammenziehung der Iris der Prolapsus nicht wieder aus der Oeffnung der Hornhaut zurückgezogen werde. Da aber die Nachtheile der zweiten Pupille entweder unbedeutend sind oder ganz fehlen, so ist es nicht gerathen, den Kranken ohne Noth einem so bedeutenden Eingriffe auszusetzen, dessen Erfolg man nicht mit Gewissheit vorher sehen kann.]

VI. *Atresia pupillae, Synizesis*[4] *pupillae*, die Verschliessung der Pupille, die Pupillen-Sperre; Franz. *Occlusion, Atrésie de la pupille.* Engl. *Closed pupil.*

Schriften.

Simeons in den Heidelberger Klinischen Annalen 1827. Bd III.

Symptome und Ursachen. — Eine Pupille ist gar nicht vorhanden, das

1) S. Vermischte Abhandlungen Petersburger Aerzte. Samml. III. 1825. S. 250.

2) S. dessen Zeitschrift Bd I. S. 358. Taf. III. Fig. 5.

3) S. v. Ammon's Zeitschrift Bd II. S. 334.]

4) Συνιζησις, von συν, mit, zusammen, und ἱζειν, setzen. Eigentlich musste es heissen *Synizesis marginum pupillae.* [Man hat auch *Synizesis* von *Atresia* unterschieden, diese die Verschliessung der Pupille durch unmittelbare Verbindungen des Pupillarrandes der Iris selbst genannt, jene die durch einen anderen fremden Theil, Exsudat, Kapselwand, mittelbar bewirkte.

Sehvermögen daher erloschen; nur Licht und Dunkelheit, ohngefähr so viel, als der Gesunde durch die geschlossenen Augenlider hindurch sieht, kann der Mensch unterscheiden, sobald die Retina gesund ist. Zuweilen ist zugleich die Iris entartet, auch nach vorn oder nach hinten geneigt.

Verschiedene Zustände können diesen Fehler veranlassen: 1) Es ist eine *Atresia congenita*, weil die *Membrana pupillaris* vor der Geburt nicht verschwand. [Obgleich viele Fälle eines solchen Fehlers aufgezeichnet sind, so rühren doch nur wenige wirklich von Persistenz des Pupillarhäutchens her. Reich[1] und Seiler[2] haben nachgewiesen, dass folgende ächt sind: die von Littre,[3] von Lawrence und Mead,[4] von Wrisberg[5] bei einem dreijährigen Knaben, von Wardrop[6] und Beer[7] bei einem sechswöchentlichen Kinde, von Mansfeld[8] bei einem fünfwöchentlichen (zu welcher Zeit sich die Pupille öffnete), von Roemer,[9] bei einem halbjährigen, von Seiler bei einem todt geborenen reifen Knaben gefundenen, angeborenen Atresien. Hinzu kommen noch die Beobachtungen an Neugeborenen von Portal,[10] Jacob,[11] Tiedemann,[12] Henle,[13] v. Ammon.[14] Jacob fand die Pupillarhaut öfters völlig unversehrt, zuweilen injicirbar, mitunter ungewöhnlich dick, der Stelle der Pupille einen grauen, weisslichen Schein gebend, zuweilen sehr stark und so durchsichtig, dass er sie nur nach künstlicher Verdunkelung durch Branntwein mit einem Minimum von Alaun erkennen konnte. Die Meisten fanden sie jedoch nur unvollkommen, v. Ammon innerhalb des, durch einen wallartigen Aufwurf, angedeuteten, Pupillarrandes eine, der Structur nach, der Irissubstanz sehr ähnliche, aber grauliche Masse, welche eine sehr kleine Pupille mit kleinem Kolobome nach unten und innen hatte und unbeweglich war (*korestenoma congenitum* von ihm genannt) in beiden Augen einer Frau, Jacob die Membran, an einzelnen Stellen durchlöchert, mit einzelnen rothen Gefässen, oder nur noch wie feine Fäden Spinngewebes u. s. f.

Diese Persistenz der Pupillar-Membran beruhet darauf, dass die ernährenden Gefässe, welche dieselbe von den Ciliargefässen der Iris und in früherer Zeit von denen der *Membrana capsula pupillaris*, des sogenannten Kapselpupillarsackes, bekommt,[15] nicht obliterirt sind, auch der, die Pupillarhaut überziehende und mitbil-

1) *Reich De membrana pupillari, Berolini* 1833. *pag.* 26 *etc.*

2) Seiler Die Bildungsfehler d. Auges. S. 53.

3) S. *Mém. de l'Acad. d. sciences* 1707. *Paris* 1708. *p.* 23.

4) *Mead Monita et praecepta medica. Hamburgi et Lipsiae* 1752. *p.* 126.

5) In den *Commentationes reg. societatis scientiarium. Goettingensis. Vol. II.*

6) *Morbid Anatomy Vol. II. cap.* 22.

7) Lehre v. d. Augenkrankheit. Bd II. S. 190.

8) Ueb. d. Wesen d. Leukopathie S. 17.

9) In Oken's Isis. 1833. S. 301 und v. Ammon's Zeitschrift Bd III. S. 273.

10) In den *Mémoires du Musée et Histoire naturelle. Tome IV.* S. 460.

11) In den *Medico-chirurgicale Transactions. London Vol. XII. P.* 2. *pag.* 515. Taf. IX. Fig. 6. 7. 8. und *Jacob, Inquiries respecting the anatomy of the eye. London* 1823. 8. *tab.*

12) In dessen und Treviranus Zeitschrift für Physiologie Bd II. S. 336.

13) *Commentatio de membrana pupillari. Bonnae* 1832. 8. *pag.* 9.

14) S. dessen Monatsschrift Bd II. H. 6.

15) Der Herausgeber sah einmal die Gefässe derselben sehr deutlich bei einem, von ihm injicirten Baum-Marder. Sehr schön dargestellt sind Pupillarhaut und Kapselpupillarhaut in *B. C. R. Langenbeck's Diss. de retina observationes anatomico-patholog. Goettingae* 1836. 4. *Tab. I. Fig.* 4.

dende, Theil der *Membrana humoris aquei* nicht resorbirt ist.] — 2) Eine weit häufigere Ursache und Art der Verschliessung ist Entzündung der Iris. Zuweilen verwachsen während einer Iritis die Ränder der, ungemein verengerten, Pupille mit einander unmittelbar, häufiger mittelbar durch eine Membran,[1] einen Pfropf graugelblichen Faserstoffs, der von ihnen ausschwitzt und die Pupille gänzlich oder theilweise vernichtet. Das Weitere über die Entstehung s. bei Iritis. — 3) Eine dritte Art wird durch *Synechia anterior* oder durch *S. posterior* gebildet, indem im ersten Falle die Cornea durch Verwachsung mit den Rändern der Iris, im zweiten die Linsenkapsel durch eine gleiche Verwachsung die Pupille schliesst und, wenn Cornea oder Kapsel, wie fast immer, verdunkelt sind, das Sehen gänzlich verhindert wird, obgleich die Iris nicht in sich selbst verwachsen ist. — 4) Ein bedeutender *Prolapsus iridis* bewirkt, dass die Pupille verschoben, verzogen wird, ihre Ränder sich an einander legen *(Subsidentia pupillae.)*. Vgl. *Prolapsus iridis* und *Staphyloma iridis.* — 5) Wenn der ganze Augapfel bedeutend verkleinert wird, schwindet (s. *Atrophia oculi*) durch mangelnde Secretion der wässerigen und gläsernen Feuchtigkeit, so wird der *Orbiculus ciliaris* zu wenig ausgespannt, die Pupille immer enger, indem sich die Pupillenränder immer mehr nach hinten legen, und fallen zuletzt die Ränder des Loches gänzlich zusammen *(Subsidentia pupillae)*. Der Fehler ist meistens mit *Amaurosis* verbunden. — 6 Wenn die Iris an einer Stelle vom Ciliarringe abgetrennt wird (s. mehrfache Pupille) durch einen Stoss u. dgl., so zieht sich die normale Pupille, wegen nun fehlender gehöriger Anspannung der Iris, schief und wird mehr oder weniger zu einer Spalte, ja fällt wohl gänzlich zusammen *(Subsidentia pupillae)*, um so mehr, je grösser der Theil der Iris ist, der von seinem Befestigungspunkte abgelöset war. — 7) *Synizesis spuria* hat man wohl eine Verstopfung der Pupille durch, in ihr ergossenes, Blut- oder Eiter-Coagulum genannt (veraltete Ausdrücke hierfür sind *Cataracta spuria grumosa, purulenta.)* Oft wird aber daraus eine *Synizesis vera*, wenn Entzündung der Iris hinzukommt oder fortschreitet.

Prognosis und Cur. — 1) Die angeborene Atresie verschwindet allmälig von selbst. Wenn nicht, so muss bei ihr, wie bei den meisten anderen Arten der vollkommenen Synizesis fast immer, eine künstliche Pupillle gebildet werden, falls es nicht gelingt, durch die Sclerotica hindurch ein, etwa die Pupille verstopfendes, Exsudat auszulösen, wobei dann zugleich die Reclinatio cataractae gemacht werden muss, da die Linse sich sonst verdunkeln würde. Wegen der Wahl der Operations-Methode s. die bei Koremorphosis angegebenen Indicationen zu den verschiedenen Methoden: 3. 4. Fall, und meine Iridodialysis: Abänderung 4. — 2) Will sich Synizesis erst bilden während einer Iritis oder eines entstehenden Prolapsus, so kann man sie hintertreiben durch Erweiterung der Pu-

1) v. Ammon bildete (Klin. Darstellung Bd I. Taf. XIV. Fig. 24.) die merkwürdige, seltene, Radähnliche Gestalt eines Exsudates ab; durch mehrjährige Iritis scrofulosa sind am Ciliarrande ringsum Strahlen entstanden, die vor der Pupille in einer hin- und herschwankenden Scheibe zusammentreffen. Hotscher fand eine Pseudo-Membran einmal sogar verknochert, einem Perlmutter-Blättchen ähnlich.

pille mittelst des Eintröpfelns einer Auflösung des *Extr. radicis belladonnae* und durch Einreibungen von *Extr. hyoscyami* oder *belladonnae* nebst *Unguentum mercuriale* in die nächste Umgebung des Auges. Diese Mittel können ein, noch nicht völlig fest gewordenes, Exsudat in der Pupille zuweilen noch lösen und zerreissen: sehr selten gelingt es durch Einstreichen von *Unguentum mercurii praecipitati rubri* und *Extractum radicis belladonnae* eine schon vollendete Membran in der Pupille zur Resorption zu bringen und zu zerreissen. Letzteres wird zuweilen durch heftige Erschütterung bewirkt.[1] Unabsichtlich, durch ein Brechmittel bewirkte, Spaltung einer, die Pupille verschliessenden, Pseudo-Membran ward von Burkhardt[2] mit Erfolg benutzt: er liess Belladonna-Extract eintröpfeln und alle zwei Tage ein Brechmittel nehmen: hierdurch wurde die Pupille immer grösser. Durch anhaltendes heftiges Husten und Niesen sah Siemerling[3] den oberen Rand der Pupille wiederum frei werden.] — 3) Das, durch Atrophie des Auges oder durch zufällige Bildung einer zweiten Pupille entstandene, Zusammenfallen der Pupillarränder ist incurabel. [Vgl. Salomon's Vorschlag bei *Pupilla abnormis.*] — Die *Synizesis spuria* verschwindet mit der Resorption des Coagulum.

Achtes Kapitel.

Fehler der Zahl und Mangel der Iris.

I. *Numerus nimius*, die Mehrzahl der Iris.

S. *Cyclopia.*

II. *Defectus iridis, Irideremia, Mydriasis congenita*,[4] der Mangel der Iris.

Schriften.

Behr In Hecker's Litterarisch. Annalen d. gesammt. Heilkunde. 1829. S. 373.

H. v. Escher *Diss.* Ueber den angeborenen Mangel der Iris. Erlangen 1830. 4. Mit Kpt.

S. Gutbier *Diss. (Wirceburg) de irideremia s. defectu iridis congenito. Gothae* 1834. 8. *c. tab.*

A. Gescheidt Die Irideremie, das Iridoschisma und die Corectopie. In v. Graefe u. v. Walther's Journal BdXXII. H. 2.

Abgebildet von Weller Taf. I. Fig. 8; von Gutbier; von v. Escher; von Demours Taf. LI. Fig. 3; von v. Ammon *De iritide* Taf. II. Fig. 9, Klin. Darstell. ThI. Taf. X. Fig. 7; von Fischer Klin. Unterr. Taf. VII.

Symptome und Ursachen. — Mangel der Iris kann sein *Defectus congenitus* und *D. acquisitus.* Jener kommt seltener vor als dieser.

1) Ritterich (Jährl. Beiträge S. 154. Taf. II. Fig. 11.) fand ein plastisches Exsudat frei in den Augenkammern schwimmend. Vermuthlich hatte es früher in der Pupille gesessen und war durch Bewegungen des Augapfels, Gegendrängen des *humor aqueus* der hinteren Kammer, sobald die sämmtlichen Augenmuskeln sich zusammengezogen, durch geringe Bewegungen der Iris selbst allmälig abgelöset worden. Ein, von ihm früher adhärirend gesehenes, plastisches Exsudat fand v. Ammon schwimmend.

2) S. Rust's Magazin. BdXII. 1822. S. 442.

3) Siemerling Ueber die Von der Natur zweimal gehobene Blindheit eines 92jährigen Mannes. Berlin 1818.]

4) *Irideremia* von ἶρις, und ἐρημία, Man-

1) *Defectus congenitus. a) partialis.* α) Ausser dem Irisspalte (*Kolobo-ma iridis*), welcher, der äusseren Erscheinung nach, theilweiser Iris-Mangel ist, hat man selten nicht spaltförmigen, angeborenen Mangel eines Iris-Segments gefunden. Demours hat einen solchen beschrieben und abgebildet:[1] nach innen und unten fehlt ein halbmondförmiges, mehr als ein Dritttheil der Iris betragendes Stück, gleichsam als wäre dort die Iridodialysis gemacht worden; eine mittlere Pupille fehlt und ist mithin der Fehler auch *Pupilla abnormis* zu nennen. Lusardi bemerkte in einem Auge nur ein halbmondförmiges, 1‴ breites, Iris-Stück, im anderen gar keine Iris;[2] ausserdem beobachtete er theilweisen Mangel noch einmal; Henzschel[3] fand dasselbe im Auge eines Mannes, dessen Kinder gar keine Irides hatten (s. unten). In einem Auge des, von Carron du Villards[4] beobachteten, Menschen war ein Iris-Lappen, im anderen keine Iris. Hedinger[5] fand nur ein unteres Segment; Willisford[6] in beiden Augen eines Mädchens, nur aussen und unten eine graulichte Membran, Cazentre[7] nur eine graulichte Spur an der inneren Seite und in der Mitte. β) Eine andere Art theilweisen Iris-Mangels, nämlich theilweise Verdünnung ihres Gewebes, so dass an einer Stelle gleichsam die Vorderfläche desselben fehlt und nur die dunkelbraun-röthliche Hinterfläche da ist, haben Helling, Gescheidt, Schoen[8] und Rau,[9] als angeborenen Fehler, beobachtet. Derselbe sieht zuweilen (Rau 3mal) wie Kolobom aus (1mal so in beiden Augen nach oben, und dreieckig), unterscheidet sich aber, bei genauer Betrachtung, besonders mit der Loupe, durch geringere Schwärze, was nach Eintropfeln des Belladonna-Extracts noch deutlicher wird, weil man nun bedeutendere Schwärze da erblickt, wo früher die dünne Iris den Hintergrund des Auges noch verdeckt hatte. Schoen fand das untere und äussere Drittheil der Iris so verbildet. Zuweilen stellt dieser Flächen-Mangel, den Radien der Iris entsprechende, unvollkommene Spalten dar, die den künstlichen Pupillen sehr ähnlich sind. (Helling, Gescheidt, Rau). — *b totalis.* Klinkosch[10] beobachtete Mangel der Iris, der Chorioidea und der Retina bei einem Kinde, dessen Auge und Schädel ausserdem noch verbildet waren. Behr kam 2mal Iris-Mangel vor. An beiden Augen fehlend, bei übrigens normaler Bildung beschrieb sie Morison.[11] Ein anderes Beispiel findet sich beschrieben in Rust's und Casper's Repertorium.[12] — Baratta[13] beobachtete den Mangel an beiden Augen. Auch Dzondi,[14] Kuhn,[15] Carron du Vil-

get (Henzschel). *Mydriasis congenita* (Jungken).

1) Tome II. Obs. 277.

2) *Mémoire sur la cataracte congéniale. Paris* 1827. (v. Ammon's Zeitschrift Bd I. S. 139.)

3) In v. Ammon's Zeitschrift Bd I. S. 52.

4) *Recherches pratiques sur les causes, qui font échouer l'opérat. de la cataracte. Paris* 1834.

5) S. Wurtemb. Medic. Corresp.-Blatt 1837. No. 38. 39.

6) S. *London Med. Gaz. Vol. XV.* 1835. *Febr.*

7) S. *Lancette française* 1834. *No.* 139.

8) S. v. Ammon's Monatsschrift Bd I. H. 1.

9) S. v. Ammon's Monatsschrift Bd III. H. 1.

10) *Programma, quo sectiones indicit. Pragae* 1766. 4.

11) *Nouveau Journal de Médecine Tome VI. Octbr. pag.* 105. (v. Graefe u. v. Walther's Journal Bd I. S. 381.

12) Rust u. Casper's Repertorium Bd XVI. 1827. H. 1. S. 149.

13) Practische Beobachtungen über die vorzüglichsten Augenkrankh. Thl II. S. 211. (v. Graefe u. v. Walther's Journal Bd IV. S. 677.)

14) In Rust's Magazin Bd VI. S. 33.

15) In Schmidt's Jahrbuchern d. gesammten Medicin. 1834. H. 5. S. 237.

LARDS,[1] POENITZ,[2] STOEBER,[3] M. JAEGER, (GUTBIER),[4] WALKER,[5] PRAEL (an beiden Augen [6]), RAU [7] haben den Fehler gesehen, CAZENTRE in einem Auge, während im andern eine halbmondförmige Spur war (s. oben). MORISON, POENITZ, JAEGER, BEHR und PRAEL fanden dabei die Chorioidea leuchtend, wie Rubin, sobald starkes Licht in's Auge fiel. MORISON, aber nur er, will auch Leuchten des Auges im Dunkeln gesehen haben. Der röthliche Schein kann nicht herrühren vom Licht-Reflexe, wie JAEGER meint, denn die Chorioidea und Retina sind keine Spiegel. Der Iris-Mangel ist in diesen Fällen zusammen gewesen mit geringer Pigmentabsonderung; nicht aber rührt die röthliche Färbung vom Iris-Mangel her, denn andere Beobachter fanden bei völliger Irideremie den Grund des Auges schwarz oder rauchig. Eine anatomische Untersuchung fehlt noch. Die meisten Fälle sind bei Mädchen vorgekommen. Erblichkeit des Fehlers beobachteten HENZSCHEL und GUTBIER. Letzterer berichtet, dass in einer Familie durch 4 Generationen hindurch und oft bei mehreren Geschwistern die Iris fehlte. Manche Menschen hatten keine Lichtscheu oder sonstige Beschwerde, andere waren lichtscheu, konnten nur in der Dämmerung gut sehen, hatten beständig hin und herrollende Augen, litten an Augenentzündungen, Flecken der Hornhaut. Einige waren kurzsichtig (MORISON, BARATTA, POENITZ, JAEGER, CAZENTRE), andere nicht; HENZSCHEL's einer Kranke war sogar fernsichtig: BEHR, JAEGER und GUTBIER beobachteten zugleich eine Art von *Ptosis palpebrae superioris* und kurzgeschlitzte Augenspalte, letztere in so bedeutendem Grade, dass sie nur 1—2‴ breit geöffnet war und der Mensch den Kopf zurückbeugen musste, wenn er in die Höhe sehen wollte. Vermuthlich war dies entstanden durch die Gewohnheit, das Auge von Jugend an, wegen der Blendung, zuzukneifen. Dies, so wie das Rollen der Augen, (Fliehen vor dem Lichte), die Richtung derselben nach unten, öfteres Blinzeln und Gewöhnung sind wohl die Gründe, wesshalb solche Menschen nicht mehr geblendet wurden, wie JAEGER richtig bemerkt hat. LUSARDI beobachtete bei zwei Menschen, BARATTA, HENZSCHEL bei einem *Cataracta congenita*. In einem anderen HENZSCHEL'schen, im DZONDI'schen, im DEMOUR'schen Falle, in dem des Repertorium, in v. AMMON Klin. Darstell. Thl. I. Taf. X. Fig. 7. entwickelte sich der graue Staar erst später, wohl durch den heftigen Lichtreiz. CARRON DU VILLARDS berichtet, eine von der Kapsel umschlossene Cataracta sei völlig lose im Auge hin und her gerollt (*Cataracta natatilis*). Eine *Cataracta tremula* sah BARATTA in einem gewöhnlichen grauen Staar im anderen Auge; gerade so war es auch in dem Falle, welcher in RUST's und CASPAR's Repertorium verzeichnet ist. *Cataracta tremula*, die mit dünnen Fäden am oberen Theile des Strahlenblättchens so lose angeheftet war, dass sie, wie der Klöpfel einer Glocke, bei jeder Bewegung des Auges hin und her schwankte, sah CARRON DU VILLARDS mit dem oben erwähnten, theilwei-

1) a. a. O.

2) In der Zeitschrift f. Natur- u. Heilkunde. Dresden. Bd II. S. 214.

3) In den *Archives générales de Médecine Bd XXV.* 1831. *p.* 40.

4) Gutbier a. a. O. u. v. Ammon Bd V. S. 10.

5) *Walker Principles of ophthalmic surgery. London* 1834. *p.* 128.

6) In v. Ammon's Monatsschrift Bd I. H. 5

7) In v. Ammon's Monatsschrift Bd III. H. 1.

sen Iris-Mangel verbunden. Auch Prael und Rau fanden bei Iris Mangel *Cataracta tremula*. Diese Ablösung der Linse rührt wohl schwerlich von Mangel der Iris, auch nicht von etwaigem Mangel des Ciliarkörpers her; denn wie könnte die schlaffe, bewegliche Iris, auch der Ciliarkörper der festgewachsenen Linsenkapsel einen Stützpunkt gewähren? Es war vermuthlich eine angeborene, zu lockere Befestigung der Linsenkapsel die Ursache. Im Prael'schen Falle senkten sich die Linsen erst nach dem 15ten Lebensjahre, sanken beim Nahesehen tiefer, stiegen beim Fernesehen empor, und bildeten dann eine geneigte Fläche. Cazentre fand die Hornhäute klein, die Ciliarfortsätze einen kleineren Kreis bildend, auch mit kleinem, inneren, freien Raume für die Linse und dadurch den Iris-Mangel etwas ersetzend. Das von Willisford beschriebene Kind stammte aus einer wasserköpfigen Familie und hatte einen oben platten, von hinten nach vorn sehr grossen Kopf. —

Die Genesis des angeborenen Mangels ist in einem zu schwachen Bildungstriebe des Auges in der frühesten Periode seiner Entwickelung zu suchen. Seiler glaubt eine Obliteration der für die Iris bestimmten Gefässe sei die Ursache, Behr die Resorption der Pupillar-Membran sei zu stark gewesen, die ganze Iris resorbirt worden; nach Prael hat sich der Bildungstrieb übereilt und bei Bildung des Auges die Iris vergessen, wozu ihn das Uebermaas von Sorgfalt, welches er der Linse widmen muss, leicht veranlassen könne.

2) *Defectus acquisitus.* Gewöhnlich ist mechanische Gewalt die Ursache eines totalen oder partiellen Iris-Mangels, veranlasst durch hakende, reissende Dornen, Splitter, Instrumente u. s. w. Die Iridektome bewirkt theilweisen Mangel durch Ausschneiden eines Iris-Stückes absichtlich behufs künstlicher Pupillenbildung. — Selten führt Iritis, und dadurch Obliteration ernährender Gefässe, aber auch wohl das höhere Alter, Atrophie derselben herbei. Ein Theil der Iris kann dann völlig wie eine bei *Inflammatio membranae humoris aquei* angegebene Beobachtung Prael's oder nur an seiner Vorderfläche schwinden, wie J. N. Fischer's, bei Iritis mitgetheilte, Beobachtung zu zeigen scheint. Solcher Flächen-Mangel gewährt denselben Anblick, wie der bei *Defectus congenitus*: 3) beschriebene. Ein geringerer Grad dieses Fehlers ist solche Atrophie der Iris, welche nur Verdünnung im Ganzen und Mürbheit mit sich führt; vgl. Ausgänge, 7.

Prognosis und Cur. — Wegen der zuweilen beträchtlichen Lichtscheu, und um Bildung eines grauen Staars zu verhüten, der leicht entstehen zu können scheint, muss der Mensch, welcher an angeborenem oder erworbenem, totalem oder fast totalem Mangel der Iris leidet, einen Augenschirm oder grüne, blaue Brillen tragen, deren Gestell auch zur Seite mit Taffent von derselben Farbe garnirt ist. Sollte die Staaroperation nöthig sein, so giebt Jaeger den guten Rath, wegen der Möglichkeit eines Prolapsus des Glaskörpers, den Staar nicht zu extrahiren, oder doch wenigstens den Hornhautschnitt nach oben zu machen.]

Fünfter Abschnitt.

Krankheiten der Haut der wässerigen Feuchtigkeit und Abnormitäten der wässerigen Feuchtigkeit.

Schriften.

Al. Clemens *Diss. sist. tunicae corneae et humoris aquei monographiam. Gottingae* 1816. 4. *(Radius, Scriptores ophthalm. minor. Vol. I.)*

J. Wardrop in dessen *Essays on Morbid Anatomy of the Eye. Vol. II. London* 1818.

Maur. Ad. Unna *Comment. praem. orn. De tunica humoris aquei. Heidelbergae* 1835. 8.

Erstes und zweites Kapitel.

Verletzungen und Fehler der Lage der Haut der wässerigen Feuchtigkeit.

S. Wunden der Cornea und der Iris, und Keratokele.

Drittes Kapitel.

Fehler der Production der Haut der wässerigen Feuchtigkeit.

1. *Inflammatio membranae humoris aquei Hydromeningitis*[1] *Hydatoditis, Hydato- (Aquo-) capsulitis, Kerato-Iritis, Iritis subacuta chronica, s. serosa,* die Entzündung der Haut der wässerigen Feuchtigkeit, (der Descemet'schen Haut, Wasserhaut.)

Schriften.

Wardrop im *Edinburgh Med. and Surg. Journal Vol. III.* 1807. u. *Morbid Anatomy of the Eye.*

H. B. Schindler *Comm. De iritide chronica ex keratonyxide orta. Vratislaviae* 1819. — In v. Graefe u. v. Walther's Journale Bd IV. St. 2. S. 260. Bd VIII. Bd XVIII. H. 4. S. 609. — In v. Ammon's Monatsschrift Bd I. H. 5.

Wedemeyer in v. Graefe u. v. Walther's Journale Bd IV. St. 1. S. 66.

Radius in v. Graefe u. v. Walther's Journale Bd VII. S. 576.

Langenbeck in dessen Neuer Bibliothek für Chirurgie u. Ophthalmologie Bd II. St. 3. S. 375.

Watson in den *Medico-chirurgical Transactions of the med. chir. society of Edinburgh. Vol. II. p.* 112 (Auserlesene Abhandlungen für pract. Aerzte Bd XXXIV. 1829. St. 1. S. 174.)

Graefe in v. Ammon's Zeitschrift für Ophthalmologie Bd III. S. 42.

F. X. Kammerer *Diss. de tunica serosa humoris aquei in oculo humano ejusque inflammatione. Pragae* 1828.

F. A. ab Ammon *De iritide. Lipsiae* 1838. 4. *c. tab.*

Abgebildet von Wardrop Taf. VIII. Fig. 1. 2. 3.; v. Ammon Klin. Darstell. Thl I. Taf. XIV. Fig. 26. (Exsudate.)

1) Von το ὑδωρ, *gen.* ὑδατος, Wasser, ἡ μηνιγξ; die Haut, und der Endung ιτις, für Entsündung.

Symptome. — Die Entzündung der Descemet'schen Haut, eine Krankheit, deren Schilderung zuerst Wardrop gegeben, und die man seitdem, als Modeartikel, viel zu häufig angenommen hat, entsteht unter vielen Schmerzen in der Stirn, besonders in der Gegend der Augenbraune, und unter einem Gefühle von Ueberfüllung des Augapfels.[1] [Ist derjenige Theil der Membran mit oder allein afficirt, der die Iris überzieht, so tritt das Gefühl eines Fingerdruckes, welches von gleichzeitigem Leiden der Iris herrührt (s. Iritis) hinzu.] Die Hornhaut erscheint zu gespannt, etwas übermässig hervorragend, wird sehr früh trübe, wie angehauchtes Glas, selbst bei sehr geringem Grade der Krankheit, so dass der Kranke wie durch Rauch sieht. In der Tiefe der Trübung erkennt man oft einzelne graue, graugelbliche Tüpfelchen, wie Nadelstiche, oft in unzählbarer Menge. Dass diese allein an der Hinterfläche der Cornea ihren Sitz haben, lehrt am leichtesten ein Blick von der Seite: sie sind characteristisch, unterscheiden diese Krankheit von der Keratitis. [Prael fand sie bei einer, während des Abnehmens der Entzündung gestorbenen, Chlorotischen als strohgelbe, etwas hervorragende Fleckchen vom Umfange kleiner Hirsekörner auf der Hinterfläche der Hornhaut. Um die dunkeler-weissen Pünktchen herum bemerkte Wardrop eine Art von Scheibe, sehr ähnlich dem, was man in manchen Achaten sieht. Die Tüpfelchen leitet Wadrrop von ergossenem Eiweissstoffe her, was durch die, zuweilen lebenslang unveränderte, Beschaffenheit derselben bestätigt wird, während die allgemeine, neblichte, entzündliche Trübung bald verschwindet.] Die wässerige Feuchtigkeit wird in zu grosser Menge und trübe abgesondert; [Folge davon ist Kurzsichtigkeit und Zunahme des Trübsehens. Die äussere Oberfläche der Hornhaut bleibt feucht und vollkommen glänzend (Wedemeyer).] In der Sclerotica ist rings um die Cornea herum, in einiger Entfernung von ihrem Rande, da wo der Ciliarkörper liegt, wie bei Iritis, ein Kreis von unzähligen rothen Gefässen (Wardrop Fig. 1). [In der Conjunctiva zeigen sich wohl einzelne geröthete Aederchen.] Anderweitig sind Cornea, Conjunctiva und Sclerotica, Iris u. s. w. von Anfang an nicht krank. Secundär aber können sie, besonders die, von der kranken Membran überzogenen, Cornea und Iris, an der Entzündung Theil nehmen. In diesem Falle verändert die Iris ihre Farbe, wird gelblich, grünlich (Wardrop Fig. 2, graubraun, rothbraun, je nachdem die Iris hell oder dunkel war; wird ihre Beweglichkeit gestört, die Pupille oft schief und eckig,[2] schwillt die Iris an, neigt sie sich nach hinten, bekommt in ihrem serösen Ueberzuge zuweilen neue, durch die Loupe deutlich sichtbare, vom Ciliar- zum Pupillarrande verlaufende, Gefässe. Manchmal theilt sich die Entzündung der hinteren Augenkammer und der Linsenkapsel mit. Es entsteht auch wohl Eiter, als wahres Hypopyon, durch Flächen-Absonderung[3] (vgl. *Secretio humoris aquei perversa*):

1) [Wedemeyer sagt, sie entstehe ohne heftige Schmerzen, ohne bedeutende Röthe, unter Thränen und Lichtscheu.

2) Benedict und Weller handeln die ganze Krankheit als Iritis ab, *(Iritis subacuta)*, Rosas als *Kerato-Iritis*, v. Ammon als *Iritis* und *Uveitis serosa*, s. *Iritis serosa anterior et posterior.*

3) Wedemeyer sah bei acutem Verlaufe blutiges Extravasat in der vorderen Augenkammer entstehen, was sich allmalig in Lymphe verwandelt und so ein eiterähnliches Hypopyon gebildet

es bilden sich plastische Exsudate, krankhafte Verbindungen zwischen Kapsel und Iris *(Synechia posterior)*, auch Verschliessung der Pupille durch eine Pseudomembran, durch ein Netzwerk (Wardrop Fig. 3).[1] Nach dem Verschwinden der Entzündung sah Wardrop zuweilen Flocken Eiweissstoffs an der Iris, eine dünne Lage desselben die Augenkammer auskleiden, Flocken in der wässerigen Feuchtigkeit schwimmen, wie einen Rauch oder Nebel (Fig. 1); Letzteres beobachtete auch Scarpa u. A. Die festsitzenden Exsudate, besonders die in der Pupille, bekommen mitunter späterhin sichtbare, rothe Blutgefässe.[2] [Selten zeigt sich die Entzündung auf die Hinterfläche der Iris beschränkt, was einige Uveitis nennen: sie geht dann aber leicht auf den Ueberzug der Linsenkapsel und des Ciliarkörpers über, wird zur *Hydromeningitis posterior totalis.* Bei grösserer Verbreitung der Entzündung werden Orbiculus ciliaris, Chorioidea und Retina mit davon ergriffen.[3] Der Pupillarrand ist etwas nach hinten gerichtet, die Bewegung der Iris träge, die Pupille rund oder länglicht, gezähnten Umfanges, wobei v. Ammon den Rand zuweilen silberfarbig, in's Braune übergehend, mit vielem Pigmente versehen fand. Zuweilen ist der Pupillarrand verdickt und ragt nach vorn hervor; an der Vorderfläche der Iris bilden sich von der Pupille aus gegen den Ciliarrand hin strahlenförmig verlaufende, schwarze Furchen, während die zwischen ihnen liegenden Hervorragungen heller erscheinen, vermuthlich eine, von starker Anspannung der Hinterfläche entstehende, Faltung; die Iris hat ein todtes Ansehen;[4] die Cornea ist von einem blauen Ringe umgeben. Entstehen plastische Exsudationen, so sieht man zuweilen deren Enden als weissliche oder gelbbraune Zotten bis hinter die Pupille hinausragen, so dass der Rand derselben durch sie gezähnt erscheint. Sie gehen oft in Knötchen über, deren eines v. Ammon einmal bis in die vordere Kammer hinein fluctuiren sah. Sie und, später oft sich bildende, dreieckige Exsudate auf der vorderen Irisfläche, die gleichfalls die Pupillarränder überragen, verstopfen und verschliessen die Pupille: Cataracta ist fast immer dabei. Durch eine gute Loupe sah Weller zuweilen einen dreifachen Pupillarrand der stecknadelknopfgrossen Pupille gebildet, wie er glaubt, durch den vorgeschobenen Rand der Uvea, den Rand der Iris und auf dieser gebildetes Exsu-

haben soll, v. Ammon bei der kachektischen Art dem Extravasate ähnliche Flecken in der Hinterwand der Cornea.

1) Praël beobachtet einmal das untere Drittheil der Iris nach 2jähriger Krankheit geschwunden. Woher und ob nicht bloss nach hinten gesenkt, ist unbestimmt, und ohne Section nicht gut mit Bestimmtheit zu ermitteln. Ein Hypopyon bildende Geschwüre an der Hinterfläche der Cornea sah Wittcke s. Blasius Zeitschrift Bd I. 1836. Heft 2.

2) Auch am oberen Rande der Hinterfläche der Cornea fand v. Ammon bei der kachectischen „Iritis serosa," neue Blutgefässe, hierauf starke Verdunkelung der Cornea; dann verschwanden die Gefässe, bildete sich auch wohl in der Mitte der Wasserhaut eine milchweise, pyramidale Hervorragung.

3) Wenn Scleritis rheumatica mit besonderer Affection des Orbiculus ciliaris auf den serosen Ueberzug der Iris übergegangen war, sah v. Ammon eine, dem *Arcus senilis* ähnliche Trübung der Cornea entstehen wegen Atrophie des Orbiculus.

4) v. Ammon leitet diese Symptome von übermässiger Pigment-Absonderung im Parenchym der Iris ab. Zuweilen sah er den mittleren Zirkel der Iris, bei unveränderter Pupille, wulstig nach vorn gedrängt, wie einen Kranz, durch übermässige Absonderung eines gelben Pigments. — Entstand die Krankheit aus Chorioideitis, so fand er Hypertrophie des Ciliarrandes der Iris.

dat. Aber noch ehe diese Hindernisse eintreten, ist das Sehvermögen, wegen gleichzeitiger, chronischer Entzündung, Varicosität der Chorioidea und Retina, geschwächt. Abscessbildung ist selten bei acuter Entzündung der Hinterfläche der Iris und giebt sich nur durch den Eiter kund, wenn er, nach geschehenem Platzen des Eitersackes, durch die Pupille fliesst. (Ein Hypopyon durch Flächen-Absonderung mag wohl immer im ganzen Umfange der Wasserhaut, nicht so isolirt, entstehen.) Zuletzt entsteht zuweilen vollkommene Iritis mit ihren Ausgängen, durch Synizesis, völlige Blindheit, unter Funken- und Flockensehen Amaurosis.]

Ursachen. — Mechanische Verletzungen, z B. durch fremde Körper, welche sich in der Cornea verhaken,(1) namentlich aber die Operation der Cataracta durch den Hornhautstich (die Keratonyxis)(2) wegen Zerrens, Quetschens der Wasserhaut dabei, sind die häufigsten Veranlassungen; — jedoch auch Kachexien können sie hervorbringen, wie Scrofeln, Gicht, Syphilis, zurückgetriebene Ausschläge, — [nach Schindler oft Scleritis rheumatica, catarrhalische, scorbutische, mercurielle Augenentzündung, unterdrückte Menstruation.] Durch die Verschiedenheit der Ursachen bekommt die Krankheit auch ein etwas verschiedenes Gepräge, wird z.B. von gichtischen oder rheumatischen oder syphilitischen Schmerzen begleitet. S. hierüber die einzelnen Ophthalmien.(3)

1) Die meisten Eiteraugen sah Walther in der Erndtezeit durch Kornahren entstehen, die einen nach innen platzenden Abscess der Hornhaut (Descemetschen?) gebildet hatten. S. dessen Abhandlungen aus dem Gebiete der practischen Medicin No 4.

2) Schindler hält die, nach Keratonyxis entstehende, Entzündung für verschieden von der Entzündung der Wasserhaut, nennt jene *Iritis chronica*. — Nach v. Ammon kann nur Verletzung einer kachectischen, besonders scrofulosen, psorischen oder rheumatischen Membran sie erzeugen.

3) Schindler, welcher diese Krankheit sorgfältig studirte, characterisirt die einzelnen Arten so: *a)* Catarrhalische, rheumatische, catarrhalisch-rheumatische. *α)* Acute. Anfangs gleichmassige Trübung der Hinterfläche der Cornea, mattglasernes, staubiges Ansehen, noch erkennbare Iris mit kleiner Pupille, sehr schnell, binnen 4 Stunden milchgläsern oder gelb werdender und dann den Blick in's Innere nicht mehr erlaubender, Absonderung truber, gelber, undurchsichtiger wässeriger Feuchtigkeit oft schon nach wenigen Tagen, aber nie Erguss plastischer Lymphe, nie wahres Hypopyon. Nach 14—20 Tagen verschwindet die krankheit spurlos. — *β)* Subacute und *γ)* chronische. Die Trübung ist meist nur partiell in der unteren Hälfte, in ihr kleine milchweisse oder rothlichgraue Punkte: unter der Loupe erscheint auch die Trübung, als aus unzähligen Punkten bestehend. Die dunkeleren Punkte sind Exsudate und gehen endlich in albuminöse Ablagerungen über. Zuweilen ist Trübung der Feuchtigkeit da, in ihr weisse, bewegliche Flocken, jedoch wird sie nie so undurchsichtig, wie bei *a* und eher wieder klar. Die Cornea wird gewölbter, die Iris nach hinten gedrangt; dabei ist Druck und Schmerz im Auge, im Hinterkopfe. Zuweilen ist die Farbe der Iris umgeändert, die Pupille verengert und verzogen; ferner sind die Erscheinungen der rheumatischen Ophthalmie zugegen. Der *humor aequeus* klärt sich zuletzt wieder auf, aber die kleinen Punkte bleiben Monate lang, weil die Entzündung noch fortdauert, wie der schwache, rothe, Gefässkranz in der Sclerotica zeigt; selten gehen sie sogar in Eiterpuncte uber, die ein Hypopyon bilden und mit ihnen durch zarte Eiterstreifen in Verbindung stehen. Auch nach unterdrückten Ausschlagen und Katamenien entsteht diese Form. — *b)* Scrofulöse, *α)* primar nie vor dem 10ten Jahre, nie nach den Jünglingsjahren. Hier sind punktirte Trübung an der unteren Hälfte der Cornea, starke Absonderung eines klaren *humor aqueus* und daher rührendes Hervorragen der Cornea, keine Röthe um die Hornhaut herum, ausser einem feinen, sie nicht berührenden, Kranze am unteren Rande, unbedeutende Schmerzen, Monate langer Verlauf. *β)* Secundär kommt sie zu *Keratitis* hinzu und mit *O. scrofulosa*. — *c)* Exanthematische. Bei Unbeweglichkeit der Iris, Verengerung der Pupille, sind Trubheit des *humor aqueus* und kleine hellgraue, dunkele Punkte vorhanden. — *d)* Scorbutische, mit trübem, blutigem *humor aqueus*, Trubung der Cornea, *O. scorbutica*. — *e)* Syphilitische. Bei *Iritis syphilitica* zeigen

Prognosis. — Im Allgemeinen ist sie nicht böse, wenn die Krankheit frühzeitig behandelt wird und sich nicht auf andere Theile verbreitet. Resorption schafft Trübung der wässerigen Feuchtigkeit, der Cornea, eiterige, selbst geringe plastische Exsudate wieder fort; meistens ist sie aber sehr langwierig und macht sehr leicht Rückfälle.(1) Die Tüpfelchen bleiben oft sehr lange zurück, [verschwinden mitunter niemals wieder und stören dann immer etwas das Sehen; auch etwas verzogene und etwas in ihrer Beweglichkeit gehemmte Pupille kann zurückbleiben. Mit Leiden des Ciliarringes, der Chorioidea, der Retina verbundene Krankheit der Descemet'schen Haut ist immer bedenklicher. Die letzteren gehen leicht in Varicositäten, plastische Exsudationen, Hydrops chorioidea über, deren Wirkung Amaurosis ist.]

Cur. — Sie ist die allgemeine der Augenentzündungen, nach den, durch die Entstehungsweise an die Hand gegebenen, Indicationen, also die Behandlung der *O. traumatica*, *arthritica*, *syphilitica* u.s.w. Sehr gute Wirkung hat oft das, von Wardrop zuerst angewandte, Auslassen der wässerigen Feuchtigkeit durch *Punctio corneae*: die Schmerzen legen sich dann oft augenblicklich, die Stichwunde schliesst sich bald wieder, und nie sah ich danach bedeutende Entzündung entstehen. Ich verrichte die Operation mit meinem Sichelmesser (s. Fig. 9), das ich am unteren Rande geradezu eben durch die Hornhaut hindurchsteche. Vgl. Augenentzündung: Allg. Betrachtungen, Cur 13. Bei acuter, durch mechanische Verletzung entstandener, Entzündung ist das Mittel zweckmässig; vorsichtig sei man aber bei kachectischen, namentlich scrofulösen Menschen.(2) v. Ammon rühmt den inneren und äusseren Gebrauch der *Belladonna*.]

II. *Secretio humoris aquei perversa et Turbiditas humoris aquei*, die Absonderung einer fehlerhaften wässerigen Feuchtigkeit: *Hypopyon*, das Eiterauge, *Hypogala*, das Milchauge, *Hypoaema*, das Blutauge.(3)

Schriften.

Godofr. Bidloo *De oculo purulento.* In dessen *Exercitationes chirurgicae. Decas I. Lugduni Batavorum* 1708. 4.

sich Trübung des *humor aqueus*, mit dunkelen Flocken verbundene Turgescenz der Cornea, netzartige Fäden in der Pupille. — *f)* Arthritische. Bei *Iritis arthritica* und *g)* Mercurielle nach ihm die von Haffner als *Amaurosis mercurialis* geschilderte (vgl. diese) gleichen den früheren Formen. — *h)* Wasserhautentzündung mit Geschwürbildung in der Sclerotica. Dies ist, nach ihm, die von v. Ammon in Rust's Archiv Bd XXX. als Entzündung des Ciliarringes beschriebene Form. Als Ursachen der „Uveitis serosa" nennt v. Ammon Gicht, Scrofeln, Syphilis, in den climacterischen Jahren der Weiber und durch Säfteverlust nach vielen Wochenbetten entstandene Dyskrasie, Hämorrhoiden, Ausschläge, Sympathie nach Verwundung des anderen Auges.

1) Piringer (s. Medicinische Jahrbücher des österreich. Staates. Neueste Folge Bd V. St. 4.) fand die „*Kerato-Iritis*" stets chronizirend, 30—32 Tage lang, durch leichte antiphlogistisch-alterirende Behandlung heilbar. Eine, 14 Tage nach zurückgetriebener Psydracie entstandene, Entzündung hörte wechselsweise alle 4 Wochen auf zuzunehmen, und nahm dann 4 Wochen hindurch ab, während dieselbe Krankheit am anderen Auge begann. Bäder, Seidelbast, innerlich Sublimat, bis zu gr. $\frac{1}{3}$. täglich gestiegen, und das Wiedererscheinen des Ausschlages, hoben die Krankheit allmälig, aber nicht ohne Nachlass von Trübung der Hornhaut und Wassersucht der anderen Augenkammer.]

2) Dass die wässerige Feuchtigkeit reproducirt werde, wusste Volcher Koiter schon 1573.

3) Von ὑπο, unter, und πυος, Eiter, γάλα, Milch, αἷμα, Blut.

B. D. Mauchart *Diss. de empycsi oculi. Tubing.* 1742. 4. (*Reuss Diss. Tubing. sel. Vol. III.*)
Zach. Platner *De noxis e suppuratione cohibita in nonnullis oculorum morbis. Lips.* 1742. 4.
Th. Bartholinius *De hypopyo.* In den *Act. med. phys. Hafniens. Vol. V. Obs.* 19.
J. C. Lodér *Obs. hypopyi et inde natae synizeseos pupillae. P. I. Jenae* 1792.
F. Fabini *Diss. de hypopyo. Tubingae* 1818.
Ph. Fr. Walther Merkwürdige Heilung eines Eiterauges. Landshut 1819.
M. Gierl Das Hypopyon oder Eiterauge und seine Behandlung, vorzüglich durch die künstliche Entleerung des Eiters. Augsburg 1825.
Joh. Syller *Diss. de haemophthalmo. Landshuti* 1817.
Abgebildet Hypopyon von Demours Taf. XXIX. Fig. 1. XXX. 1; von v Ammon Klin. Darstell. ThI. Taf. I. Fig. 7., VIII. 3.

Arten und Ursachen. — Trübheit der wässerigen Feuchtigkeit kann von verschiedenen Ursachen abhängen: 1) Die Feuchtigkeit wird trübe abgesondert. — Gelb wird sie bei starker Gelbsucht abgesondert; [schwärzlich sah sie einmal Morgagni[1] in einem atrophischen, missgebildeten Auge]; weisslich, schmutzig zeigt sie sich zuweilen, auch mir, während eines kalten Fieber-Anfalls, und halte ich dies für Symptom der Hydromeningitis (Iritis) intermittens, vgl. *Ophthalmia intermittens*; am häufigsten kommt trübe, graulichte, milchige, gelbliche, mit Flocken plastischer Lymphe vermengte,[2] eiterähnliche *(Hypopyon spurium)*, zuweilen wirklich eiterige *(H. verum)* Flüssigkeit in den Augenkammern vor bei alleiniger Hydromeningitis, oder bei solcher heftiger Iritis, Ophthalmie, an der die Descemet'sche Haut besonders Theil nimmt.[3] Portal[4] sah weisse Trübung bei Menschen mit scrofulösen Drüsenanschwellungen.] Blutroth wird die wässerige Feuchtigkeit seltener abgesondert bei sehr heftigen Augenentzündungen; Ad. Schmidt sah sie so immer 2—3 Stunden vor einem kalten Fieber-Anfalle, der jedesmal von Amaurosis intermittens begleitet wurde.[5] *Hypoaema* wird solche Blut-Secretion genannt.

2) Sie wird durch fremde, ihr erst in den Augenkammern beigemengte, Stoffe getrübt. — *a.* Durch wirklichen Eiter aus einem fistulösen Hornhaut-Geschwüre oder -Abscesse, eine andere Art des *Hypopyon verum* s. *Empyesis*[6] *oculi*, des Eiterauges. Ist der Eitererguss beträchtlich, so

1) *Epist. anat.* 52 *art.* 30.

2) Wardrop sah vor Ausbildung des Hypopyon kleine, undurchsichtige Flocken schwimmen, die nach und nach zu Eitertropfen sich vereinigten und auf den Boden der Augenkammer fielen.]

3) Nur von einer solchen entzündlichen Umänderung der Absonderung durch die Descemetsche Haut rührt das eiterähnliche, zuweilen eiterige Secret her, welches man *Hypopyon metastaticum*, ein anderes, welches man *H. periodicum* genannt hat. [Janin z. B. beschreibt a. a. O. S. 360 ein 14tägiges, dann während 14 Tagen verschwindendes, hierauf eben so lang wiederkehrendes u. s. f.; vgl. Piringer bei Hydromeningitis.] Wir finden solche, ohne alle Trennung der Continuität, ohne Abscess, ohne Geschwür entstandene, weisse, weissgelbliche Hypopya am häufigsten bei *Iritis* und *Ophthalmia gonorrhoica*, wo man es fälschlich von versetzter Trippermaterie abgeleitet, bei *O. variolosa*, wo man es auch auf solche Metastase geschoben. — [Ueber merkwürdig schnell entstandene Iritis und Hypopyen berichtet Alex. Wlastos (im Summarium des Wissenswürdigsten Bd V. 1837. H. 2.): Eine gesunde Frau legte sich um 5 Uhr mit starken Kopfschmerzen nieder; schon um 10 Uhr konnte sie nicht mehr sehen, war Iritis und Hypopyon da.

4) S. *Dictionaire des sciences médicales. T. XXXVI.*]

5) S. Ophthalmolog. Biblioth. Bd I. St. 2. H. 1. S. 56.

6) Von ἐν, inwendig, und πυεω, eitern: [Mauchart nennt willkürlich *Empyesis* Eiteransammlung in der hinteren *Hypopyon*, solche in der vorderen Augenkammer.] — *Hypopyon verum* haben ältere Aerzte die Krankheit ge-

wird die wässerige Feuchtigkeit durch ihn gelbweiss. Ist er nicht bedeutend, so bildet der Eiter einen gelbweissen Halbmond an der jedesmal tiefsten Stelle des Auges. Liegt z.B. der Kranke auf der Seite, so senkt sich der Eiter auch dorthin; jedoch keineswegs immer rasch, denn wegen der Enge des Raumes und der Adhäsion an den Wänden der Augenkammern, auch wegen der oft bedeutenden Zähigkeit des Eiters bedarf es zuweilen einer mehrstündigen, ruhigen und niedrigen Lage, sogar einer vollständigen Nachtruhe, wenn man dies beobachten will. Auch, nachdem der Kranke wieder aufrecht steht oder sitzt, bildet der Eiter noch einige Zeit lang einen Bogen gegen jene Seite hinauf. Wegen der Diagnosis vgl. Onyx, Macula corneae, Abscess zwischen Conjunctiva und Cornea. S. ferner die Krankheiten, aus denen das Hypopyon entsteht. — *b*) Durch die entmischte Crystallinse kann die wässerige Feuchtigkeit eine milchweisse Trübung bekommen, die sonst *Hypogala*, Milchauge genannt ward. Veranlassung giebt bald Zerreissung eines Milch- (flüssigen) Staars mit der Staarnadel oder durch einen Stoss auf das Auge, bald allmälige Auflösung eines, von seiner Kapsel nicht völlig oder gar nicht mehr umschlossenen, besonders eines zerstückelten oder zerbröckelten, weichen oder harten Linsenstaars. [Aeltere Aerzte und Rosas verstehen unter Milchauge etwas Anderes, nämlich wirkliche Milchversetzung, wegen gestörter Milchabsonderung, oder bei solchen Menschen, welche eine Milchdiät gebrauchten und sich dabei Störungen der Hautfunction aussetzten: Freytag [1] z.B. behauptete, sie bei einem, Eselinnen-Milch trinkenden, Hektischen, Portal,[2] zuweilen bleibend, bei Schwangeren, Kindbetterinnen, Säugenden weisse Trübung der wässerigen Feuchtigkeit gesehen zu haben.] — *c*) Durch Blut, eine andere Art des *Hypoaema*, des Blutauges (auch *Haemophthalmos*[3] genannt, als die obige, ist entstanden durch blutige Färbung der wässerigen Feuchtigkeit, z.B. nach Ver-

nannt, wenn sie Wirkung eines Abscesses oder Geschwurs der Iris, Cornea u. s. w. ist, *spurium*, wenn der Eiter, ohne Trennung der Continuität, durch die Descemet'sche Haut abgesondert wird, bei Iritis. [Jüngken nennt (S. 434 der 2. Aufl.) *H. verum* einen inflammatorischen Abscess des ganzen Augapfels, *spurium* Eiterguss aus einer Wunde, oder aus einem Abscesse, oder aus einem Geschwure der Iris. Rosas unterscheidet (Bd II. S. 667): 1) entzundliches und 2) metastatisches Eiterauge. Das entzündliche ist *a*, *spurium*, d. h. Eiter-Ansammlung aus einem Hornhaut-Abscesse, oder *b*, *verum*, d. h. Eiter-Ansammlung aus der eiternden Iris, Ciliarkörper, Glaskörper. Das metastatische Hypopyon bildet sich, nach R., wenn bei Eiterungen anderer Organe, z. B. der Lungen, der Leber, die Iris und die benachbarten Gebilde aus dem Eiterheerde Eiter aufnehmen und in die Augenkammern absetzen. Wahrscheinlich sagt er, möge auch dem intermittirenden, als verlarvtes Wechselfieber erscheinenden, Eiterauge eine verborgene Suppuration zum Grunde liegen. Alle diese verschiedenen Definitionen kommen in einem Puncte überein, dass sie nämlich *Hypopyon* überall nur Ansammlung wirklichen Eiters nennen. Der Verfasser dagegen nennt (wie aus Obigem und aus dem bei 1) Gesagten erhellt) *H. verum* Ansammlung wirklichen Eiters in die Augenkammern, mag sie herrühren von Secretion der entzündeten Wasserhaut, oder mag sie herrühren von Trennung des Zusammenhanges, von Abscess- von Geschwurbildung; *H. spurium* dagegen nennt er Absonderung eines eiterähnlichen *humor aqueus*. Letztere heisst bei Rosas *Hypolympha*.

1) *Diss. de cataracta; Argentorati* 1721.

2) *Anatomie médicale T. IV. p.* 444.

3) Mehrere Beispiele hat Holscher bekannt gemacht in seinen Hannoverschen Annalen Bd II. H. 4. — Man hat auch wohl *Hypoaema* Blut-Erguss in die Augenkammern allein. *Haemophthalmos* (von αἷμα, Blut, und ὀφθαλμος, Auge) dergleichen auch in andere Theile des Auges genannt.

wundung der Iris, des Ciliarkörpers, der Chorioidea, besonders nach Zerreissung der Iris, bei der künstlichen Pupillenbildung, bei manchen Staaroperationen, bei manchen, zufällig das Auge treffenden, penetrirenden Wunden, Contusionen, [nach Riss eines Gefässes bei Plethora iridis während bedeutender Iritis.] selten bei starkem Husten, Keichhusten, starkem Erbrechen, Niesen, Drängen zum Stuhlgange, Geburtswehen, irgend anderer beträchtlicher Congestion des Blutes nach dem Kopfe. (Jedoch entsteht durch Ruptur viel leichter nur ein Extravasat unter der Conjunctiva.) Noch seltener, als eine solche *Haemorrhagia per rhexin*, ist eine *H. per diapaedesin* die Ursache, nämlich in Folge scorbutischer Kachexie, oder, alle vier Wochen wiederkehrend, nach Unterdrückung der Menstruation (vgl. *Ophthalmia scorbutica* und *menstrualis*), oder im höchsten Grade der Iritis. Bei bedeutender Blutergiessung aus getrennten Gefässen erscheint die ganze vordere Augenkammer, wie eine rothe Halbkugel, unbedeutende erscheint nur wie ein schmutzig-blassrothes Pigment; sehr unbeträchtliche, auch nach und nach durch Resorption unbeträchtlich gewordene Menge Blut's färbt die wässerige Feuchtigkeit gelb; eine blaue Iris erscheint dann durch diese hindurch grün. Gemeinschaftliche Wirkung aller bisher genannter Färbungen der wässerigen Feuchtigkeit ist entweder Trübung oder zeitweise fast gänzliche Aufhebung des Sehvermögens. Ist die ganze Augenkammer blutroth, so sieht der Kranke nichts, als einen dunkelrothen Nebel; eine geringe Menge Blutes von Anfang an oder nach geschehener theilweiser Resorption erlaubt zwar, grosse Objecte zu erkennen, jedoch erscheinen diese in röthlichem Lichte. — *d* Durch steinichte Concremente. Selten ist ein, sind mehrere lose liegenden Augen-Steine in den Augenkammern gefunden worden. Da die vorgekommenen Fälle aus einer Zeit herstammen, in der die Entstehung der Steine wenig beachtet wurde, so ist dieselbe noch dunkel: Berichte dieser Art sind vorhanden von DU FRÈSNE,[1] DIETRICH,[2] SYBEL.[3] Vgl. ANDERSON's Fall bei Verknöcherung der DESCEMET'schen Haut. Ablösung solcher Concremente von dieser Haut ist ein wahrscheinlicherer Grund, als Niederschlag der Feuchtigkeit.

Prognosis. — Wegen der sehr bedeutenden Absorptionskraft der Wände der Augenkammern wird die abnorme, auch die eiterige, Flüssigkeit bald aufgesogen und verschwindet sie dadurch, meistens binnen 10—14 Tagen, vollständig; Auslassen derselben ist daher, der Trübung wegen, nicht nöthig. Man hat behauptet, zuweilen werde nur der dünne Theil des Eiters oder Blutes resorbirt, und bleibe der dicke zurück (wie man das auch vom Eiter in der Hornhaut sagt), lege sich, wie ein Sediment, vor die Linsenkapsel und bilde so einen „falschen Staar, eine *Cataracta spuria*, entweder *purulenta*, oder *lymphatica*, oder *grumosa*"; ferner soll er zuweilen die Pupillarränder der Iris zusammenkleben und so eine Synizesis pupillae hervorbringen. Eine viel zu todte Ansicht! Die oben genannten Nachkrankheiten sind nicht Wirkungen von Krusten, sondern von neuen Pseudomembranen, welche die, neben dieser Secretion oder dieser Blutergiessung vorhan-

1) S. *Boerhaave Praelect. de calculis.*

2) *Diss. cont duas observationes raras circa calculos, in corpore humano inventos. Hallae* 1788.

3) a. a. O.: sechs Steinchen wurden in der Augenkammer gefunden.

dene, Entzündung der Kapsel oder der Iris erzeugt hatte. Desshalb ist auch der Rath, Eiter oder Blut, zur Verhütung solcher Nachkrankheiten, durch einen Hornhautstich herauszulassen, verwerflich, indem ein solches Verfahren schon vorhandenen entzündlichen Zustand nur vermehren kann. [Ursprüngliche Erzeugung von Entzündung und Eiterung des Auges durch Lymph- oder Blut-Extravasat wäre nur dann denkbar, wenn der Augapfel durch letzteres ungeheuer ausgedehnt und gespannt würde, und das wäre wiederum nur möglich durch Verwundung einer grösseren Arterie, als innerhalb des Augapfels vorhanden ist. Eine Blutung der grössten Augapfel-Ader wird aufhören, sobald beide Augenkammern bis auf einen gewissen, und zwar nicht bedeutenden, Grad ausgedehnt sind.][1] Eiter-Ansammlung bei *Ophthalmitis* bewirkt zuweilen, wegen fortdauernder Absonderung desselben, nach unerträglichen Schmerzen und, der Hirnentzündung sehr nahe stehenden, Symptomen, Absorption eines Theiles der Cornea, Trübung derselben, Bildung eines gelben Eiterpunktes in deren Mitte, zuletzt Platzen der dünnsten Stelle, Ausfliessen der wässerigen Feuchtigkeit und des Eiters, oft auch Vorfall der Iris, aus weiter Oeffnung Ausfliessen aller Theile des Auges und Zusammenfallen der Sclerotica zu einem unförmlichen Stumpfe: vgl. *Ophthalmia violenta*. [Augen-Steine bleiben unverändert und können Reizung, Entzündung und Eiterung veranlassen.] — Ausserdem kommt nun aber noch in Betracht die Prognosis der, die abnorme Secretion oder den abnormen Erguss bedingenden Zustände, z.B. der vorhandenen Entzündung des Auges, der cessirenden Menstruation, der verschiedenen Wunden, von der an anderen Orten die Rede ist.

Cur. — Wenn das Auge nicht entzündet ist, z.B. bei *Hypogala* und *Hypoaema*, so kann man allenfalls die Resorption befördern durch ätherische Umschläge, durch ein gelind-reizendes Augenwasser von *Aq. rosarum* mit etwas *Liq. anodyn. mineral. Hoffm.*: [einige Neuere haben den inneren Gebrauch der *Rad. senegae*, als Resorption befördernd, gepriesen, während andere sie unwirksam fanden, Gierl empfiehlt bei so genanntem metastatischem Hypopyon China, Guajak, bittere Mittel, J. N. Fischer[2] ein Brechmitel.] Jedoch kann man das Uebel auch recht gut sich selbst überlassen.[3] Das, durch äussere Verletzung entstandene, Extravasat verschwindet bei und durch Behandlung der Wunde, der Quetschung, der Erschütterung und der Entzündung. — Ist Entzündung vorhanden, so muss sich die ganze

1) Dugas hat einen Fall beschrieben (siehe *Southern Med. Journal* 1838, auch Schmidt's Jahrb. Bd XXIV.), der dauernde Zunahme des Umfanges durch Blutextravasat zu beweisen scheint. Ein 6jähriges Mädchen bekam durch einen Keuchhusten-Anfall plötzlich *Hypoaema*, wodurch die Grösse des Augapfels sich verdoppelte, so dass die Augenlider sie nicht mehr völlig bedeckten und heftige Schmerzen, wiederholte Augenentzündungen entstanden, auch das gesunde Auge afficirt ward. Dies bewog D., den Augapfel durch einen Ausschnitt aus der Hornhaut zu entleeren. Allein, was sich nun zeigte, beweiset, dass dies kein reiner Hämophthalmos war, sondern Complication mit Hydrophthalmos, Synchysis, vielleicht auch frühere Varicositat und eben daher leicht sich wiederholende Ruptur der Gefasse; denn D. fand jetzt die wässerige Feuchtigkeit in sehr reichlicher Menge, die Linse zu weich, breiig, den Glaskörper mit schwarzem, geronnenem Blute vermengt.

2) S. Med. Jahrbücher des österreich. Staates, Neueste Folge, Bd XVII. St. 2.]

3) Ich habe 1822 beobachtet, dass eine *Fistula corneae incompleta interna* einzig und allein durch Naturhülfe verheilte, und der daraus in die Augenkammern ergossene Eiter resorbirt wurde.

Behandlung auf Bekämpfung dieser beschränken; auch bei entzündlichem *H. verum* wird man mit Antiphlogisticis und einem Augenwasser von *Mercur. sublimat. corrosiv.* und *Tinct. opii* ausreichen. Ist die Menge des wahren Eiters aber sehr bedeutend, bewirkt sie grosse Spannung, drohet die Hornhaut zu platzen, so muss man freilich an der tiefsten Stelle die Cornea durchstechen, allein, wenn der Eiter von der Iris abgesondert worden, so entsteht demungeachtet leicht Synizesis der Pupille. In den sehr seltenenen Fällen, in denen ich mich zur Verrichtung der *Punctio corneae* veranlasst gesehen,[1] verfuhr ich auf die, bei Entzündung der Descemet'schen Haut angegebene, Weise. Einmal, als die Sclerotica sich zugespitzt hatte, versuchte ich vergeblich, durch Hineinstechen einer krummen Depressions-Nadel in diese Stelle, das Auge zu retten. — Steine müssen durch die Operation der Staar-Extraction entfernt werden: vgl. Verknöcherung der Wasserhaut. — Die Behandlung der Grundkrankheiten s. bei diesen selbst.

III. *Helminthiasis humoris aquei*, die Wurm- (Thier-) Bildung in der wässerigen Feuchtigkeit.

Schriften.

S. die bei *Helminthiasis oculi* angegebenen von Schott, Soemmering, Logan, Mackenzie.

Symptome. — Zuerst Schott und W. Soemmering, dann Logan, Mackenzie und Robertson haben den *Cysticercus cellulosae* lebend in der vorderen Augenkammer gefunden. Der erstere Fall (Schott und Soemmering) bot folgende Erscheinungen dar. Nach einer heftigen Augenentzündung, welche aber 2 Monate später keine Spur, nur bei Erhitzung geringe Röthe um die Hornhaut herum nachgelassen hatte, sah man in der vorderen Augenkammer des linken Auges eines 18jährigen Mädchens das Thier, gewöhnlich als eine ziemlich durchscheinende Kugel von der Grösse einer Wicke $\frac{1}{2}$—1‴ vom unteren Hornhaut-Rande entfernt,

1) Gierl preiset die Punction sehr, und zwar räth er, sie in einer frühen Periode zu machen, wenn alle anderen Mittel fehl schlugen. Je nachdem der Eiter vorn oder hinten entstanden ist, soll man von der Cornea oder von der Sclerotica her operiren, im letzteren Falle einen, 2‴ vom Hornhautrande entfernten, Longitudinalstich mit dem Staarmesser oder mit der Staarnadel machen, so oft der Eiter sich ansammelt, nöthigen Falls 6—7 mal, immer an einer anderen Stelle. Zwölf Stunden nachher legt er ein Althee- oder Malven-Decoct lauwarm mit Charpie auf. Viele rathen zu öffnen, wenn keine Resorption mehr zu erwarten sei, Beck, ehe der Eiter die Hälfte der Kammer anfülle, Walther, wenn die Absonderung stillstehe, beide nach antiphlogistischer Behandlung. — Manche machen dann den Hornhautschnitt, wie bei Extraction des Staars, nur kleiner. — Schon in Ware's Chir. Beobacht. üb. d. Auge, übers. v. Runde (1809) warnte der Verfasser vor dem eiligen Oeffnen. — Eine Zusammenstellung der Ansichten über diesen Gegenstand hat Schindler gegeben in v. Ammon's Monatsschr. Bd I. Ueb. Augen-Troikare s Hydrophthalmos: Cur.

2) Eine apokryphische Beobachtung ist noch folgende: Neumann (Rust's Magaz. BdXXXIII. 1831. H. 3. S. 529) operirte einen durchsichtigen, ganzlich frei in der vorderen Augenkammer schwimmenden, $2\frac{1}{2}$‴ im Längen-Durchmesser haltenden, über 1‴ dicken, runden, fast glanzenden, glatten Körper, der, wie eine im Wasser schwimmende Luftblase, aussah, durch die *Depressio per keratonyxin*, weil er sich in der Pupille eingeklemmt hatte. N., der anfangs den Körper für Staar gehalten, ist später zur Ueberzeugung gekommen, er sei eine Hydatide gewesen, besonders weil er ein ganzes Jahr in der Augenkammer war gesehen worden, ohne der Sehkraft im mindesten zu schaden, ohne dass namentlich Weitsichtigkeit eingetreten ware. Durch die Operation aber erblindete das Auge.

liegen, so dass es mit einem, in der Augenkammer vorgefallenen, noch nicht völlig aufgelöseten Linsenstaare leicht verwechselt werden konnte. Nur an einer Stelle hatte es eine milchweisse, undurchsichtige Erhöhung. Aus dieser streckte er zuweilen von selbst, namentlich aber, wenn das Augenlid gerieben wurde, den dicken runzlichten Theil des Halses hervor, dessen fadenförmige Hälfte es dann langsam weiter hervordrängte. Diese hing meistens nach aussen herab, wurde frei hin und her bewegt, folgte auch den Bewegungen des Auges: Saugmündungen und Hakenkranz waren jedoch erst, nachdem das Thier herausgenommen worden, mit Hülfe des Mikroskops zu erkennen. Die Blase nahm bald eine ovale, bald eine birnförmige Gestalt an. Selten schien sich das Thier etwas fest zu haken. Während 7 Monaten wuchs es um das Doppelte seines Umfanges. Es erregte keine Schmerzen, kaum eine leichte Empfindung, wenn es sich stärker bewegte. Das Sehen wurde nur dann gehindert, wenn das Thier vor die Pupille kam. — Im zweiten Falle (Logan, Mackenzie und Robertson) fand sich plötzlich im Auge eines 7jährigen Mädchens, welches vom August bis Januar sehr heftig entzündet und dessen Cornea bedeutend getrübt war, nach dem Verschwinden des scrofulösen Leidens ein Cysticercus von 2‴ im Durchmesser, von bläulich-weisser Farbe und von runder Gestalt. Unten an dieser Kugel ward sehr häufig ein weisser Punkt mit kolbigem Ende hervorgestreckt und verkürzt, während sie selbst oval oder oblong wurde und sich etwas auf und nieder bewegte. Dies Thier schwamm gänzlich frei, und folgte den Bewegungen des Kopfes. Wenn die Kranke den Kopf ruhig hielt, so lag das Thier vor den zwei unteren Drittheilen der Pupille. Der Hals desselben hing jedesmal nach der tiefsten Stelle des Auges hinab. Es schien anfangs nicht zu wachsen, noch sonst sich wesentlich zu verändern. Später vergrösserte es sich, schwollen die Gefässe der Conjunctiva und Sclerotica an, veränderte die Iris ihre Farbe und verlor sie etwas an ihrer freien Beweglichkeit, empfand die Kranke Schmerzen.

[Ursachen. — Obgleich in beiden Fällen eine Entzündung der Entstehung des Thieres vorherging, so ist, wegen der bei *Helminthiasis oculi* angegebenen Gründe, sie doch nicht für die Ursache, sondern für die Folge des früher wohl unbeachtet gewesenen Thieres zu halten: vgl. übrigens *Helminthiasis bulbi oculi.*]

Prognosis und Cur. — Da das Thierchen äusserst wenige Krankheits-Erscheinungen hervorruft, auch entfernt werden kann, so ist die Prognosis gut: man darf nur das Thier eine nicht zu bedeutende Grösse annehmen lassen. Die Operation der Extraction ist das bis jetzt allein angewandte Mittel. Schott zog das erst erwähnte Thier mit einer Hakenpincette durch einen kleinen, in die Hornhaut gemachten Einschnit noch lebend hervor: in lauwarmem Wasser bewegte es sich dann noch eine halbe Stunde; nachdem es trübe geworden, sah man 4 Säugemündungen und einen doppelten Hakenkranz. Im 2ten Falle verrichtete Robertson einen solchen Einschnitt, worauf aber des unruhigen Kindes Linse nebst dem zerrissenen Thiere herausgepresst ward, ein Prolapsus iridis und nur geringes Sehvermögen zurückblieb. — [Zu versuchen sind schwache und darum dem Auge unschädliche, electrische oder galvanische Schläge durch den Augapfel hindurch, die das

Thier wohl tödten mögen, worauf es dann resorbirt würde; ferner Eintröpfeln von *Belladonna*, Strychnin, Morphium, Aloe.[1])

IV. *Hydrophthalmos*[2]) *anticus (H. a nimia quantitate humoris aquei, Hydrophthalmia, Hydrops bulbi s. oculi)*, die vordere Augenwassersucht, die Augenwassersucht durch übermässige Menge der wässerigen Feuchtigkeit; Franz. *Hydropsie de l'oeil, Hydrophthalmie;* Engl. *Dropsy of the eye, of the anterior chamber.*

Schriften.

Fielitz Betrachtung und Heilung einer Wassersucht beider Augäpfel. In Hufeland's Journ. Bd IV. 1797. S. 208.

G. Badecke *Diss. de hydrophthalmo. Wirceburgi* 1834. 8. *tab.*

E. Grellois *Diss. sur l'hydrophthalmie. Paris* 1836. 4. *(Archives générales de Méd.* 1837. *Juillet)*

J. Teilleux In dessen *Mélanges de faits pratiques sur les maladies des yeux. Montpellier* 1836. *(Archives générales de Méd.* 1837. *Juillet*; v. Froriep's Notizen 1837. Bd III. No 27.)

S. ausserdem die bei *Hydrophthalmos posticus* angegebenen Schriften.

Abgebildet von Weller Taf. II. Fig. 9; von Demours Taf. LXI. Fig. 3; von v. Ammon Klin. Darstell. Thl I. Taf. III. Fig. 22—24. IV. 10.

Symptome. — Augenwassersucht wegen übermässiger Menge wässeriger Feuchtigkeit kommt seltener allein vor, als in Gesellschaft übermässiger Absonderung der Glasfeuchtigkeit. Dieses wird genannt *Hydrophthalmos mixtus* oder *universalis* von Einigen *Buphthalmos*, jenes *H. anticus*, was wiederum auf die hintere Augenkammer sich beschränken kann, sobald die Pupille verschlossen ist s. hierüber Iritis und Staphyloma corneae[1]); jedoch pflegt man dies letztere nicht zur Augenwassersucht zu rechnen.

Wenn *Hydrophthalmus anticus* eben erst entsteht, so zeichnet er sich aus durch ein besonders glänzendes Aussehen des Augapfels, welchem (sich die sehr gewölbten, hellfarbigen, weichhäutigen, angeborenen Glotz-Augen schon einigermaasen nähern, eine, nur Kurzsichtigkeit hervorbringende, Anomalie, die nicht zu-, eher mit den Jahren etwas abnimmt.) Der Kranke hat ein Gefühl von Spannung im Auge, besonders, wenn er dasselbe bewegt. Die Wölbung der Hornhaut, mit ihr die Grösse der vorderen Augenkammer nimmt allmählig zu, so sehr, dass erstere, jedoch selten, 4mal so gross werden und als Halbkugel hervorragen kann. *(Staphyloma corneae sphaericum pellucidum.)* Ich fand die Hornhaut auch besonders saftreich, zuweilen etwas zu dick, bei seitlicher Betrachtung opalisirend, einen gelbrothlichen Schein gebend, fast wie das Auge der Kakerlaken [Grellois sah einmal die Hornhaut kegelförmig hervorgetrieben *(Staphyloma conicum pellucidum)*, bei allgemeiner Ausdehnung der Augenhäute.] Zuletzt wird auch die Sclerotica, so weit sie die hintere Augenkammer begränzt, ausge-

1) Chaignaud (*The Veterinarian Vol. I.* 1828. *March. No* 23. *pag* 77.) tödtete die oft in den Augen der Pferde und Ochsen vorkommende. *Filaria papillosa* im Auge eines Ochsen durch 3 mal tägliches Eingiessen eines Theelöffels voll *Tra. aloës. Aq. comm. anna* zwischen die Augenlider. Nach 3—4 Tagen lag der Wurm todt da und ward er nun absorbirt.]

2) Von το ὑδωρ, das Wasser, und ὁ ὀφθαλμος, das Auge.

dehnt, verdünnt, durchscheinend, und bildet sie desshalb, wie die kindliche, 2‴ weit um die Hornhaut einen bläulichen Kreis. Die Iris ist in ihrer gewöhnlichen Lage; nur wenn die Pupille verschlossen und in der hinteren Augenkammer zu viel Wasser ist, findet man sie nach vorn getrieben. [Teilleux schildert die Iris weit nach hinten gedrängt, dabei ein Gefühl von Schwere in der Augenhöhle, etwas trübes Sehen; auch Chelius sagt,[1]) manchmal sei die Iris trichterförmig nach hinten gedrängt.] Die Pupille ist besonders weit, [nach Beer u. A. mittelmässig gross.] Manchmal bemerkte ich in der Iris, bei Betrachtung mit der Loupe, deutlich weite, rothe Blutgefässe, welche der Hornhaut, völlig von der Seite betrachtet, durch Abspiegelung in derselben einen eingenthümlichen, rothen, opalisirenden Schein ertheilten: dieser verschwand, sobald die Iris durch Eintröpfeln einer Auflösung des Hyoscyamus-Extracts hinter der Cornea etwas weggeschafft war. Das Sehvermögen wird dabei immer schwächer; grosse Kurzsichtigkeit tritt ein.[2]) Späterhin trübt sich die Hornhaut und kommt leicht *Hydrophthalmos posticus* hinzu. Alsdann kann nach Jahren die Hornhaut platzen, hierauf der Augapfel mehr oder weniger sich ausleeren, der Sitz der Krankheit durch Verwachsung, Synechie verschwinden, somit die Absonderung aufhören, aber auch meistens das Sehvermögen vernichtet werden, der Augapfel etwas zusammenfallen. Oft bleibt jedoch das Uebel auf einem gewissen Punkte stehen und leidet dann der Mensch nur zeitlebens an blödem, kurzsichtigen Sehen. Leider! ergreift die nicht häufige Krankheit meistens beide Augen.

[Ihr Wesen bedarf noch der Aufklärung. Entzündung der Descemet'schen Haut ist schwerlich die gewöhnliche, sicher nicht die alleinige nächste Ursache; denn eine solche bewirkt keine auffallende Hervortreibung der Cornea, wiewohl sie die Absonderung der Feuchtigkeit vermehrt, auch qualitativ abändert. Erschlaffung, Mangel an Tonus, auch zu träge Resorption der wässerigen Feuchtigkeit bei „lymphatischen" Menschen (Teilleux), Skrofeln, übermässige Absonderung wegen unterdrückter Fussschweisse und anderer gewohnter Ausleerungen sind von Manchen beschuldigt worden. Wenn aber das Uebel durchaus auf das Auge beschränkt ist, so muss doch wohl in ihm selbst ein specieller nächster Grund liegen.]

Ursachen. — Ich fand diese Augenwassersucht selten in Verbindung mit Hydrocephalos;[3]) Pauli sah sie mit Hydrothorax sich entspinnen.[4]) Jedoch sind solche Verbindungen der Augenwassersucht mit Wassersucht anderer Theile sehr selten; das Uebel ist in der Regel local. — Zuweilen hat man es nach Quetschungen entstehen gesehen, — zuweilen schien es syphilitisch zu sein, trat es auf bei halbcurirten Venerischen, — [einmal acut nach Erkältung (Sanson[5])]. — Manchmal entsteht es mit *Ophthalmia neonatorum*, — am häufigsten nach örtlich behan-

1) [Handbuch Bd II. S. 366.

2) Beer, Weller, Mackenzie u. A. sagen: „Fernsichtigkeit," Benedict, Chelius, auch die Theorie der Kurzsichtigkeit stimmen mit dem Verfasser überein.]

3) Nachdem schon Hydrophthalmos entstanden war, entwickelte sich bei einem meiner Kranken Hydrops cerebri acutus, der den Knaben, dessen Vater auch Hirnwassersucht gehabt hatte, tödtete.

4) [S. Heidelberger Klinische Annalen Bd III. 1837. H. 2. S. 218.

5) S. Schmidt's Jahrbücher der gesammten Medicin. 1834. No 4.]

delten und zurückgetriebenen Ausschlägen, besonders des Kindskopfes. — Angeboren habe ich den Fehler beobachtet,[1] auch Benedict, Demour, Juengken an 7 schwedischen Brüdern, [Walker.[2] Grellois beschreibt sie als vom Vater angeerbt.[3] Erblich und endemisch ist sie, nach letzterem im Küstenlande der Berberei.[4] — Kommt die Krankheit zusammen vor mit Wassersucht des Glaskörpers, so ist sie durch die Ursachen des letzteren entstanden. — Ueber den wassersüchtigen Zustand bei Staphyloma corneae, bei Atresia pupillae s. diese Uebel und Iritis.]

Prognosis. — Der Verlauf des eigentlichen, nicht symptomatischen, Hydrophthalmos anticus ist chronisch. Sich selbst überlassen, hat er oft, jedoch sehr langsam, incurabele, fast völlige Blindheit zur Folge. Ueberhaupt ist er, zumal wenn mit Hydrophthalmos posticus verbunden, wenig heilbar.

Cur. — Eine palliative Cur, damit die Krankheit nicht zunehme, ist wiederholte Paracentesis oculi durch Punctio corneae;[5] aber binnen wenigstens 24, nach Gibson zuweilen in 1—2 Stunden wird die frühere Menge Wassers wieder erzeugt, wesshalb man sonst gerathen, die gemachte Oeffnung durch eingelegte Charpie offen zu erhalten (Woolhouse),[6] sogar ein Haarseil durch die vordere Augenkammer zu ziehen (Camper[7]), sechs mit Goulard'schem Wasser benetzte, während 14 Tagen nach und nach wieder auszuziehende, seidene Fäden (Ford[8]), den Einstich täglich mit der Messerspitze (Richter, Weller), von Zeit zu

1) Bei einem Manne, der seit einigen Jahren auch mit beiden Augen staarblind geworden war, wesshalb ich ihn, nach erfolgloser Keratonyxis, im Jahr 1814 durch Reclinatio per scleroticam glücklich operirte.

2) [S. dessen *Principles of ophthalmic surgery pag.* 132: wenige Tage nach der Geburt sah W. einen angeborenen *Hydrops oculi anticus* von so bedeutender Grosse, dass fast nur die trube, allein ausgedehnte Cornea sichtbar war. Nach 2 Jahren fand er Alles durch die Natur geheilt: also war es noch *morbus fiens* gewesen und darum die Sclerotica der hinteren Augenkammer noch nicht ausgedehnt.

3) Bei einem 8jährigen Knaben, dessen Vater auch augenwassersuchtig war, sah G. nach 1½jähriger Conjunctivitis die Krankheit entstehen.

4) Besonders die dortigen, in feuchten, unreinlichen Wohnungen zusammengedrangt lebenden Juden sollen daran leiden, die Europäer nicht. Er beschuldigt auch den weissen Häuser-Anstrich Algier's und Bona's: in dem nicht so blendenden Bugia soll die Krankheit nicht sein.]

5) Ich habe öfters mit dem Staarmesser oder mit meinem Sichelmesser (s. Fig. 9) am unteren Hornhautrande einen kleinen Einstich gemacht; [B. Bell und Weller bedienen sich dazu der Lancette, Sabatier der Staarnadel, Beer und Jungken des Staarmessers. Richter der einen oder der anderen; Rosas räth, das Beer'sche Staarmesser rechtwinklig und ½—1‴ innerhalb des äusseren unteren Hornhautrandes durchzustechen, dann das Heft gegen die Schläfe hin so zu neigen, dass die Fläche der Klinge parallel mit der Iris steht, hierauf das Messer etwa 2—2½‴ weit in der vorderen Augenkammer fortzuschieben, dann etwas zurückzuziehen und hin- und herzubewegen, bis die Feuchtigkeit ausgeflossen ist. Benedict macht einen Hornhautschnitt, wie bei Staar-Extraction, jedoch nur etwa ⅓ so gross.]

6) S. *Mauchart Diss. de setaceo nuchae ipsiusque oculi. Tub.* 1772. *(Haller Diss. chirurg. Vol. II. pag.* 160.) — *De paracentesi oculi in hydrophthalmia. Tub.* 1744. *(Reuss Diss. Tubingens. Vol. III.)* — Er bediente sich einer silbernen oder goldenen cathederförmig gebogenen Röhre, worin eine spitze Nadel mit Handgriffe (Blasius Akiurg. Abbild. XVI. 46); Meekren eines Stilets (Bl. XVI. 48), Brambilla eines anderen (Bl. XVI. 53) (Heister einer schmalen Setaceum-Nadel mit dreischneidiger, nahe ihrem Ende mit einem Stückchen Heftpflaster umgebenen, Spitze, für Hypopyon: Bl. XVI.; ein anderes dreikantiges, gebogenes, stiletartiges Instrument aus Heister's *Instr. chirurg.* s. bei Blasius XVI. 49.)]

7) S. Samml. auserles. Abhdl. f. pract. Aerzte Bd XVI. S. 460.

8) S. *London Medical Communications.* (Repertorium med.-chir. Abhdl. aus engl. Schriften. Bd I. Leipzig 1792. S. 127.

Zeit mit der geknöpften Sonde zu lüften (Rosas.) — Auch Compression hat man sonst angewandt, jetzt nach Benedict mit englischen Heftpflaster-Streifen, damit die Bewegung des Auges, mithin die Contraction der Muskeln die Hornhaut nicht noch mehr wölbe. Nach Entleerung der wässerigen Feuchtigkeit durch einen Troikart drückte Nuck[1] vermittelst einer hohlen Bleiplatte, drückt Benedict durch seine Pflasterstreifen zusammen.[2]

Zur Radical-Cur sind erforderlich Bekämpfung der etwa vorhandenen Grundkrankheit, also der Syphilis, der Ausschläge u. s. f., Einreibungen reizender Mittel, des *Ungt. antimoniale*, wenn letztere zurückgetrieben waren, Haarseile im Nacken, Vesicatoria perpetua hinter den Ohren, oder ein Cauterium in der Gegend des Processus mastoideus. Innerlich versuche man *Digitalis purpurea* mit Quecksilber, zumal wenn Syphilis im Spiele ist: von der empfohlenen *Digitalis* allein habe ich keinen Nutzen gesehen.[3] Einträpfeln einer Auflösung des Belladonna- oder Hyoscyamus-Extracts wirkt gleichfalls nichts. Empfohlen sind noch eine Menge anderer Mittel, jedoch nicht mit Recht, mehr aus theoretischen Gründen: Purgir- und Harn treibende Mittel, Electricität, Moxa auf Schläfe und Stirn, Einreibungen von Quecksilbersalbe, von *Bals. vitae Hoffm.*, von *Spirit. sal. ammon.*, Niese-Mittel! | Vielleicht wäre die, von Schmalz, als ein, die Resorption im Auge beförderndes Mittel,[4] gepriesene *Rad. senegae* passend. Bei Torpor rühmt Rosas aromatische Wärme, geistige Einreibungen, mässigen Gebrauch des Auges, Genuss der freien, temperirten Luft, später Sublimat-Auflösung, Einstreichen einer rothen oder weissen Präcipitat-Salbe oder auch 1—3mal täglich des *Hydrarg. oxyd. nigr.*, mit *G. arab.* und Wasser zu einem Brei gemacht, innerlich *Aromatica*, *Amaro-Aromatica*, *Arnica*, *China*, *Naphthen*. Besonders grosse Wirkung, selbst gegen schon vollkommene Erblindung bemerkten Kennedy und Rusticus nach einem Aderlasse aus der *Art. temporalis* nebst Mercurial-Abführungen.[5] Grellois heilte obigen Kranken durch 2 Aderlässe, durch einen Monat fortgesetzte Anwendung von Blutegeln und von ℞ *Deutoiodureti mercurii* 3j *Axung. porci* ℥j *MS.* 3mal täglich einen Stecknadelknopf gross auf die innere Fläche des unteren Augenlides gebracht, dann 2 Monate lang doppelt so viel, endlich durch adstringirende Augenwasser und Senf-Fussbäder.[6] Auch

1) S. dessen *Sialographia. Lugd. Batav.* 1690. *pag.* 120.

2) Ich habe die Punction vergeblich gefunden. Ich versuchte bei einem Kranken, die Secretion durch 14maliges Ablassen der Feuchtigkeit und hinterher gemachte ätherische Umschläge zu ermuden. Allein das Auge füllte sich immer wieder an, und es bildeten sich keine Adhasionen. Einziehen eines Fadens würde bedeutende Entzundung und Erblindung nach sich zieten. Zur Verhütung des Platzens der Cornea konnte es etwa dienlich sein.

3) Nach Rosas und Chelius soll man Quecksilber bis zum Speichelflusse, *Digitalis* bis zum Eintreten von Schwindel, von Langsamkeit des Pulses, von Ekel geben. Die durch Hydrothorax herbeigefuhrte Augenwassersucht, welche Pauli behandelte, verschwand selbst zwar nicht nach einer, übrigens wirksamen Behandlung mit Digitalis, aber die, sie begleitenden, Symptome, Kurzsichtigkeit, verworrenes Sehen, grösseres und doppeltes Sehen ferner Gegenstande, verschwanden — also vielleicht nur wegen besserer Gewohnung, Einrichtung des abnormen Focus.

4) S. v. Ammon in den Heidelberger Klin. Annalen von Puchelt, Chelius u. Naegele. 1829. S. 231; Chelius daselbst S. 242; Heiberg in Hufeland's Bibliothek 1829. S. 199.

5) S. *London Med. and Surg. Review* 1820 *pag.* 451.

6) Anfangs ertrug das Auge die Salbe nicht gut. Zu Ende des ersten Monates war die Besserung bedeutend, nach dem zweiten die Cornea nicht mehr conisch, das Sehvermögen völlig her-

Chelius rühmt Einreibungen der Jod-Salbe in die Gegend der Augen, und *Spongia usta* mit *Digitalis*, oder Jode innerlich zu geben. Teilleux berichtet über die Heilung eines durch unbekannte Ursache wassersüchtig gewordenen, 5mal grösseren Auges eines 22jährigen „lymphatischen" Mädchens, welche binnen 6 Wochen von ihm bewirkt wurde durch Abführung mit *Mercur. dulc.* alle 3 Tage, Abkochung der Spargel und Erdbeer-Wurzeln, mit Salpeter versetzt, als Getränk, Augen-Dampfbad von *Infus. herb. salviae, flor. chamomill., herb. meliloti* mit einigen Tropfen Schwefelsäure jeden Morgen, Einreibungen des *Spirit. ophthalmic. Himlyi* in die Augenlider jeden Abend, stärkende Nahrungsmittel, mässige Bewegungen. — Durch Erkältung entstandene acute Wassersucht beider Augen ward von Saxson einmal schnell durch Aderlass und Drastica geheilt.] — Sollte man nicht die absondernde Fläche der hinteren Augenkammer, welche nach Einigen hauptsächlich die wässerige Feuchtigkeit erzeugt, verringern können? etwa durch öftere, geringe mechanische Reizung. Berührung der Uvea eine so unbedeutende, so wenig ausgedehnte Entzündung hervorrufen können, dass dadurch nur hintere Synechie entstände? Freilich würde dadurch die Linsenkapsel getrübt werden, und, was mehr ist, es schwierig sein, der Wirkung solcher Reizung bestimmte Grenzen zu setzen, so dass keine Verschliessung der Pupille entstände. [Wenn das Sehvermögen schon erloschen ist, oder die Ausdehnung den höchsten Grad erreicht hat, räth Rosas, die Quelle der wässerigen Feuchtigkeit zu verstopfen durch Ausrottung eines kleinen, selbst eines namhafteren Theiles der Cornea.]

V. *Inanitio camerarum oculi*, die Entleerung der Augenkammern.

Symptome und Ursachen. — Entleerung der Augenkammern hat Verminderung der Glätte und der Wölbung der Hornhaut zur Folge, mehr oder weniger Rhythidosis, und daher Kurzsichtigkeit. Geschah die Entleerung durch eine abnorme Oeffnung, so wird nach dieser hin die Iris durch die abfliessende Feuchtigkeit schräg getrieben, schief gestellt, nach vorn, wenn sie in der Cornea, nach hinten und seitwärts, wenn sie in der Sclerotica ist. Dauert das Uebel lange, so verwächst die Iris mit der Wunde und bleibt *Synechia anterior* oder *posterior* zurück. Geschieht der Abfluss sehr rasch, so kann Prolapsus iridis, selbst *lentis* entstehen, indem, bei aufgehobenem Zusammenhange, die Augenmuskeln den Bulbus zu stark zusammendrücken.

Der Fehler entsteht am leichtesten durch Wunden, die in die vordere oder hintere Augenkammer hineindringen, aber auch durch penetrirende Hornhautgeschwüre. — [Ausserdem kann aber auch die wässerige Feuchtigkeit wegen Fehlens der secernirenden Flächen, wegen *Synechia*, in der vorderen oder in der hinteren Augenkammer nicht vorhanden sein. — Endlich kann übermässige Resorption der wässerigen Feuchtigkeit Ursache des Fehlers sein. Einen solchen Fall, vielleicht den einzigen bekannten, hat Teilleux beschrieben:[1] Ein 56jähriger Mann ward wegen

gestellt. Nach abermals zwei Monaten hatte sich kein Rückfall gezeigt. In einem anderen, fast gleichen Falle wollten obige Mittel nichts nützen.]

1) [*Mélanges de faits pratiques des mala-*

Verkleinerung des Augapfels, in Folge einer Verminderung der wässerigen Feuchtigkeit kurzsichtig: die Iris erschien wie angeklebt an die innere Seite der Cornea, war aber nicht mit ihr verwachsen; die Sclerotica liess sich leicht eindrücken, war nicht hinreichend elastisch, die Cornea nicht gehörig convex; die Thränenabsonderung mangelte: das Auge war daher trocken — also das Gegenstück des Hydrophthalmos.]

Prognosis und Cur. — Die durch Ausfliessen entstandene Entleerung wird durch sehr rasche Absonderung binnen wenigen Stunden von der Natur gehoben, sobald man den Kranken nur mit geschlossenen Augenlidern auf dem Rücken liegen lässt, damit dem Ausflusse ein Ziel gesetzt werde. Dann muss die Behandlung der Wunde, des Geschwürs, des Prolapsus nachfolgen. — [Die durch Synechie entstandene Verminderung der Absonderung ist, wenn jene total und vollendet ist, incurabel (s. *Synechia*). — Die idiopathische, zu geringe Secretion, welche Teilleux beobachtet hat, wich 12tägigem Belegen des Auges mit, in erweichende Abkochungen getauchten, Compressen, zur Verhütung des Trocknens der Oberfläche. Es entstand dadurch eine rheumatische Geschwulst der Augenlider, blasse Röthe der Conjunctiva, Herstellung der Thränenabsonderung, der Convexität der Cornea und des Sehvermögens.]

VI. *Ossificatio membranae humoris aquei*, die Verknöcherung der Descemet'schen, der Wasser-Haut.

Nur von Anderson[1] und Wardrop[2] sind Beispiele dieser Art bekannt geworden. Anderson berichtet, dass er bei einer, etwa 81jährigen Frau im unteren Theile der vorderen Augenkammer von der inneren Fläche der Sclerotica her einen weisslichen Körper bis über einen grossen Theil der Iris hinweg, der Pupille nahe, sich erstrecken sah. Er verursachte viel Schmerzen, Lichtscheu, Thränenfluss, und störte das Sehen. Der Augapfel war kleiner, als der gesunde, der fremde Körper in ihm seit 15 Jahren allmählig gewachsen. Nach gemachtem Hornhautschnitte, wie bei *Extractio cataractae*, brachte er den Körper mit Hülfe einer flachen, gebogenen Sonde heraus. Es war ein unregelmässiges, halbmondförmiges, gleich dickes, poröses und zerbrechliches Knochenblättchen, ungefähr halb so gross, als ein *Sixpence* (Silbergroschen), welches nur sehr locker mit seinem unteren Theile an einer nicht sichtbaren Stelle des Auges fest sass und leicht abriss. Wardrop beobahtete mehrmals Entleerung dünner Knochen-Lamellen aus der vorderen Augenkammer durch Hornhautgeschwüre hindurch. Nur einmal sah er fast den ganzen Ueberzug der Iris in eine knocherne Schale verwandelt, mehrmals Kalkkörnchen an der inneren Fläche der Cornea. [Zuweilen mögen sie sich ablösen. Vgl. *Secretio humoris aquei perversa.*]

Ursachen. — Dieser Fehler schliesst sich zunächst an *Arcus senilis*, *Ossificatio corneae* und *Cataracta ossea*, *lapidea* an. Alter und arthritische Ablagerung sind

dies des yeux. Montpellier 1836. Er nennt den Fehler *Hyperabsorption de la membrane de l'humeur aqueuse.*]

1) S. Wardrop a. a. O. *Vol. I. p.* 73.
2) a. a. O. *Vol. II. p.* 17.

höchst wahrscheinlich die Ursachen. Der Anderson'sche Fall soll von einem Sturze auf eine Baumwurzel sich herdatirt haben und wäre dann wohl Entzündungsproduct, höchster Grad der plastischen Exsudation und Verhärtung.

Prognosis und Cur. Sitzen die Knochen- oder Stein-Massen fest, so ist es nicht rathsam, eine Cur vorzunehmen, da Abkratzen von der Cornea, Ablösen von der Iris eher schaden als nützen würde. Wenn sie dagegen fast oder gänzlich sich abgelöset haben, so sind sie, weil entfernbar, und als bewegliche Theile das Auge reizend, durch Einschneiden der Cornea, wie bei Extraction des Staars, falls sie dabei nicht von selbst ausfliessen, durch Ausziehen mit der Pincette wegzuschaffen.

Sechster Abschnitt.

Krankheiten der Linsenkapsel und der Linse.

Erstes Kapitel.

Verletzungen der Linsenkapsel und der Linse.

Schriften.

Dietrich Preisschrift über die Verwundungen des Linsensystems. Tübingen 1824. m. Kpt.

W. Soemmerring Beobachtungen über die organischen Veränderungen im Auge nach Staar-Operationen. Frankfurt 1828.

Beck *Sacra natalitia Magni Badarum Ducis indicit. Aditur: De oculorum mutationibus, quae cataractae operationem sequuntur, observatio. Friburgi* 1834. 4. (Auch in v. Ammon's Zeitschrift Bd IV. S. 95.)

Berger *Diss. de reactione traumatica iridis et anterioris capsulae parietis, experimentis illustrata. Lipsiae* 1833. 4. *c. tab.* (Auch in v. Ammon's Zeitschrift Bd IV. S. 145. m. Kpf.)

Werneck in v. Ammon's Zeitschrift Bd IV. H. 1. u. 2.

Abgebildet in v. Graefe u. v. Walther's Journ. Bd VII. Fig. 26, 27: von Demours Taf. LIII. Fig. 1 und 3.

Symptome, Ursachen und Prognosis. — Wunden der vorderen Kapselwand können von schneidenden, stechenden, quetschenden Werkzeugen herrühren, welche durch Cornea oder Sclerotica eingedrungen waren, ferner von Quetschung, Erschütterung des Augapfels, auch nur seiner Umgebung, z.B. durch einen Stoss, Schlag, Wurf, sogar nur durch einen Peitschenhieb,[1] Schlag mit dem Schweife eines Pferdes. Die hintere Kapselwand kann von vorn oder hinten, durch Schnitt oder Stich verwundet, sie kann aber auch nur von dem Glaskorper, sogar durch Erschütterung, abgerissen werden. Wunden der Linse können entstehen durch Schnitt oder Stich, welcher letzterer die Linse auch in der Richtung ihrer normalen Abtheilungen zu zersprengen vermag (Dietrich). Solche Zersprengung in Drittel und Viertel lässt sich ebenfalls mit Hülfe des, durch eine Glaslinse

1) [Dupuytren hat einen merkwürdigen Fall beobachtet, in welchem der Knoten der Peitschenschnur abriss und im Auge längere Zeit unbemerkt stecken blieb.

concentrirten oder des reflectirten Sonnen-, Phosphor-Lichtes hervorbringen, wie Morgagni's, Pechlin's, Drelincourt's, Brisseau's,[1] Weber's,[2] Werneck's[3] Versuche an lebenden Thieren gelehrt haben.

Ist die Wunde der vorderen Kapselwand nur eine kleine Stich- oder einfache, unbedeutende Schnittwunde, so ist sie anfangs nicht sichtbar; nach einigen Tagen trübt sich aber die getroffene Stelle durch Entzündung grau oder weiss. Wenngleich diese Trübung an Umfang und Intensität geringer wird, so wie die Entzündung verschwunden, so bleibt dennoch dieselbe, wegen Exsudation plastischer Lymphe, fast immer theilweise zurück, so dass man zeitlebens einen, meist kreideweissen Fleck oder Strich erkennen kann, freilich mitunter kaum mit dem unbewaffneten Auge, wesshalb er dann auch das Sehen nicht stört.[4] Wegen der Entzündung kann die verwundete Kapsel wuchern, sich mit einer Lymphschicht bedecken, dadurch lederartig dick werden, *(Cataracta capsularis anterior traumatica)*, zapfenförmig hervorragen *(C. capsularis piramidata)*, leicht mit der Uvea verwachsen *(C. adhaerens s. cum synechia)*. Vgl. *Cataracta*. Wird die Kapsel etwas beträchtlicher geöffnet, so kommt die Linse mit dem *humor aqueus* mehr und anhaltender in Berührung, entweder weil derselbe oder weil die Linse in die Wunde hineintritt. In beiden Fällen trübt sich oft die Linse allmälig. Jedoch kommt es auch vor, dass die, in der geöffneten Kapsel liegende, Linse nicht getrübt bleibt, etwa dann nicht, wenn sie noch hinreichend mit der

1) Zusammengestellt von Gregorius. Siehe Reil's Archiv für Physiologie Bd V. S. 372.

2) S. Hildebrandt's Handbuch d. Anatomie von Weber. Bd I. S. 222.

3) S. v. Ammon's Zeitschrift Bd IV. S. 14; weiter unten bei *Cataracta*, Cur.

4) S. unter anderen einige Beispiele in *Edinburgh Med. and Surg. Journ.* 1826, (v. Graefe und v. Walther's Journ. Bd VI. S. 663.) Dietrich's u. Beger's Versuche an Thieren haben zwar gezeigt, dass Wunden der vorderen Kapselwand keine Trübung hinterlassen und mit höchst unbedeutenden Narben heilen, sobald keine Erschutterung oder Zerreissung dabei war, ferner dass bei jungen Thieren auf tiefe Einschnitte in die Linse gar keine Krankheits-Erscheinungen folgten, und Werneck's Versuche an Thieren *a)* dass Stich, Schnitt, Aetzung der Kapsel, selbst des häutigen Gewebes der Linse keinen Fleck oder Narbe hinterlässt; *b)* eine gerissene Wunde dagegen, eine gleichzeitige Zerstörung des intermediären Fächergewebes der Blätter der Linse, oder eine Verdrängung jener Gebilde Trübung derselben bewirkt; *c)* dass ein Stich bloss durch den mittleren häutigen Theil der Linse gemeiniglich nur hier Trübung erzeugt; *d)* dass Verwundung der hinteren Kapselwand oft, wie die der vorderen heilt, wenn die Linse nicht verrückt, das Fächergewebe nicht sehr zerstört ward; *e)* dass starke Erschütterung gewöhnlich Verdunkelung der Linse bewirkt, weil das Fächergewebe und die Kapsel meistens zerrissen werden. Da aber diese Versuche, so weit sie die Kapsel betroffen, der gewöhnlichen Erfahrung der besten und meisten Augenärzte widersprechen, so muss man glauben, dass die Kapsel hier weniger vulnerabel sei, als die des Menschen, oder, wie Beck meint, (welcher zugleich mehrere Autoritäten gegen jene Ansicht aufführt), dass die Thiere zu früh seien getödtet worden, oder weniger geneigt zu Augenentzündungen seien. Die meisten Aerzte haben gerade im Gegentheile gefunden, dass gar nicht selten unbedeutende Stichwunden, ohne Zerrung oder Verrückung, ja dass blosse Berührung der Kapselwand Entzündung und Verdunkelung bewirkte, wesshalb man sich auch sehr hüten muss, bei Operationen an anderen Theilen des Auges, die Linsenkapsel im mindesten zu berühren. Einige berichten allerdings über völlig spurlose Verwundung bei Menschen, nämlich Pellier und Mohrenheim (Richter's Chirurg. Biblioth. Bd VI. St. 4. S. 182. Bd VIII. St. 1. Fig. 29), Fr. Ph. Walther (a. a. O. 34), Weller (a. a. O. S. 182) wenn das Instrument sehr scharf war, keine Erschütterung, Quetschung eingewirkt hatte. In allen diesen Fällen fehlt jedoch anatomische Bestätigung.

Kapsel verbunden ist,[1] also die wässerige Feuchtigkeit nur in unbedeutender Menge eindringen, desshalb nicht viel schaden konnte. Schliesst sich dann die Wunde der Kapsel bald, so wird die Linse vollends von dieser Schädlichkeit frei. Immer sind dies aber bei Menschen seltene Ausnahmen. Am allerhäufigsten, zumal da in der Regel die Linse mit verletzt ist, wird die äusserst zarte Verbindung zwischen Linse und Kapsel gelöset und fällt erstere in die hintere oder vordere Augenkammer, gewaltsam vorgetrieben durch die Zusammenziehung der Augenmuskeln. War die Kapsel nach vielen Richtungen hin zerrissen, so rollen sich die Lappen derselben allmälig nach aussen um; werden sie dann später trübe, so sind sie oft dem Sehen doch nicht hinderlich, da sie nicht hinter der Pupille, sondern von der Iris verdeckt sitzen. Schrumpft die leere Hülse hinter der Pupille zusammen und wird sie weissgrau, so hindert sie das Sehen, bildet nach Augenoperationen einen sogenannten Nachstaar, *C. secundaria*. Wurde die Kapsel nicht viel gereizt bei Entfernung der Linse, einfach eingeschnitten bei einer kunstgerechten Operation, an einem gesunden Menschen, so will man selten auch hier beobachtet haben, dass sie ganz klar blieb; die Ränder einer solchen Wunde klaffen selten, rollen sich gewöhnlich nach innen um und verwachsen mit der Hinterwand, öfter unter sich, auch wohl mit der Hinterfläche der Iris, in welchen letzteren Fällen sie bald getrübt werden. — Verwundung der hinteren Kapselwand zieht auch durch Vernarbung oder sich weiter ausdehnende plastische Exsudation theilweise strich-, punkt-, fleckweise oder totale weissliche, selbst kreideweisse Verdunkelung nach sich (*C. capsularis posterior*), welche das Sehvermögen stört oder aufhebt. Geschah die Verwundung von vorn, also zusammen mit Zertrennung der vorderen Kapselwand und der Linse, so hilft das oben erwähnte Zurückziehen der vorderen Kapselreste dem Sehen nichts.

Wunden der Linse sind sehr oft in Gesellschaft der Kapselwunden, wenn auch nur oberflächliche. Sie hinterlassen, wegen der Vernarbung beim Menschen, wohl immer wenigstens einige graue, grauweisse Trübung[2] (*Cataracta Cen-*

1) Nach des trefflichen Beobachters Verneck Untersuchungen, besteht die Kapsel aus einer Haut, die man in 2 Blätter trennen kann: das äussere ist vollkommen durchsichtig, gleichförmig gebaut. Auf ihm liegen sich zerästelnde, injicirbare Blutgefässe. Sie selbst ist gefässlos, wird durch Weingeist nicht getrübt, verfault nicht an der Luft, sondern trocknet ein, und lässt sich in Wasser wieder aufweichen. Nach diesen Characteren ist die aussere Lamelle die, die Kapsel überziehende, *Membrana humoris aquei* (d. Herausg.) Das innere Blatt (die eigentliche Kapsel) besteht aus einem lockeren, mit dem Schleimhautgewebe zu vergleichenden Gewebe. In ihr sieht man lauter kleine, runde Blättchen, zwischen denen gabelförmig sich spaltende, nicht injicirbare Gefässe sich schlangeln. An die innere Hautschicht legt sich ein durchsichtiges Fächergewebe an, welches 6-eckige Zellen bildet. In den Zellen, die mit einander in Verbindung stehen, bewegt sich der *Liquor Morgagni* fort, und das Fachergewebe verbindet die Kapsel mit der Linse. Diese wichtigen Resultate, von deren Richtigkeit sich auch Rud. Wagner überzeugt hat, bestätigen dasjenige, was wenige Anatomen bis dahin vermutheten oder behaupteten. Vgl. Entzündung der Linse. Der Herausgeber hat auch Arthur Jacob's Beobachtung ganz richtig gefunden (s. *London Med. chirurg. Transactions Vol. XII.*), dass die Linse eines frischen Auges eine sehr kurze Zeit in ihrer Lage bleibt, obgleich die vordere Hälfte der Kapsel ringsum behutsam abgeschnitten und das Auge am *N. opticus* unter Wasser aufgehangen ist. Diese Erscheinung kann nicht bloss Folge der Adhäsion sein, wie Arnold meint, da unter Wasser ein solches physikalisches Phanomen nicht denkbar ist.

2) Vgl. oben die Anmerkung zu dem Versuche

ticularis), entweder als Punkt (eine Art von *C. centralis)*, wenn ein Stich, oder als quer herüberlaufender Strich, wenn ein Schnitt die Veranlassung war, oder total, wenn nachfolgende bedeutende Entzündung bleibendes plastisches Exsudat, selbst Verhärtung im ganzen Linsenkörper hervorgerufen hat. Entzündliche Trübung dagegen verschwindet, so dass, wenn auch einige Tage nach der Verwundung der Mensch gar nicht sehen konnte, sich dies doch bessert, indem allmälig die Linse im Umfange der Wunde wieder hell wird.[1] Es kann auch eine ungewöhnliche feste Verbindung zwischen Linse und Kapsel nach vorn oder nach hinten oder ringsum, eine Adhäsion, Folge sein. Ist die Linse bedeutend verwundet worden, bleibt sie aber in der Kapsel liegen, so sieht man nach einigen Tagen ein graues Wolkchen oder eine Flocke aus der Kapselwunde durch die Pupille hindurch bis zur Cornea, hier spitz zulaufend, die Kapselwunde mit breiter Basis ausfüllend, also kegelförmig, hervortreten, ein Beweis, dass die Linse und auch wohl das Werneck'sche zarte Gewebe zwischen Kapsel und Linse in Auflösung begriffen ist. (Dietrich leitet es vom getrübten *Liquor Morgagni* her.) Später wird dies resorbirt und verschwindet. Die wässerige Feuchtigkeit kann nämlich eine gesunde Linse, sobald sie aus ihrer natürlichen Verbindung gebracht ist, ziemlich rasch und vollständig auflösen. Selbst eine erkrankte, erweichte, verhärtete, nur nicht steinharte oder verknöcherte, kann ihr nicht widerstehen, wenngleich dann zur Auflösung Monate, Jahre erfordert werden. Je freier sie die kranke Linse bespült, um so rascher geschieht die Auflösung der letzteren, nicht schnell z.B., wenn sie noch von Kapselresten ziemlich umschlossen ist, oder wenn sie sehr eingezwängt und verdeckt auf dem Boden der hinteren Augenkammer liegt, in welchem letzteren Falle man einen Staar 10 Jahre und länger daselbst beobachtet hat, oder wenn sie vom Glaskörper umschlossen ist (s. weiter unten). Es mag jedoch ausserdem eine noch nicht bekannte chemische Verschiedenheit der entarteten Linsensubstanz Ursache dieser verschiedenen Auflöslichkeit sein, da doch alle jene Verhältnisse den Zutritt der wässerigen Feuchtigkeit nicht durchaus abzusperren im Stande sind; s. auch weiter unten Soemmering's Beobachtung, und *Depressio* und *Reclinatio cataractae*. Je mehr die gesunde oder erkrankte Linse oder Kapsel[2] zerstückelt ist, um so schneller löset sie sich auf, binnen weniger Wochen und Monate, je nachdem sie vorher gesund oder krank war.

Die seltene Ablösung der hinteren Wand der Kapsel vom Glaskörper durch Erschütterung, starkes Zusammenpressen des Auges, nach vorhergegangener Lockerung der Anheftung, bewirkt *Cataracta tremula*, oder *natatilis*, oder *siliquosa*

an Thieren. Selten sollen auch menschliche Linsen-Reste innerhalb der Kapsel hell geblieben sein.

1) Wie rasch plastische Exsudation und somit grauer Staar nachfolgen kann, lehrt unter anderen ein von Ephraimsohn mitgetheilter Fall (Med. Zeitg v. Vereine f. Heilk. in Preuss. 1837. No 11.) Drei Tage nachdem die Spitze eines eisernen Nagels die Linse durchdrungen hatte, war schon *Synechia posterior* da, Eiter im Auge und die obere Hälfte der Linsenkapsel cataractös. Nach bald vollendeter Heilung der Entzündung, Resorption des Eiters blieb dennoch eine *C. capsulo-lenticularis dimidiata* zurück.

2) In der wässerigen Feuchtigkeit frei schwimmende Kapselstückchen sah z. B. Dietrich langsam verschwinden; vgl. auch weiter unten Soemmering. Sogar noch am Strahlenblättchen und Glaskörper haftende Läppchen sieht man mitunter etwas kleiner werden.]

arida. S. diese bei Cataracta und *Prolapsus lentis.* Erschütterung der Linse, ohne wahrnehmbare Lösung der Befestigung ihrer Kapsel, ist im Stande, bleibende Trübung herbeizuführen. Wird endlich Kapsel oder Linse oder werden beide, z.B. bei der *Reclinatio cataractae*, nach hinten in den Glaskörper hineingedrückt, so werden dadurch immer mehr oder weniger die ernährenden und die Kapsel mit Glaskörper und Strahlenblättchen verbindenden Gefässe zerrissen; ist die Kapsel nicht krankhaft, derbe, lederartig, so wird auch sie zerfetzt; der Glaskörper wird zum Theil zerdrückt, einige seiner Zellen werden zerstört, und diejenigen Theile, welche die Stelle begränzen, in die die Kapsel oder Linse hineingedrückt ist, treten, vermöge ihrer Elasticität, nachdem der Druck aufgehört, von allen Seiten hinüber, überwölben sie und halten sie so im Glaskörper fest (wie ein jeder an einem frischen Auge leicht durch einen Versuch sich überzeugen kann). War nun die Kapsel nicht verletzt worden, so bleibt sie und die Linse zeitlebens dort als fremder Körper liegen; zuweilen entstehen auch durch den Reiz einige Fäden plastischer Lymphe, welche die Kapsel in der künstlichen Höhle des Glaskörpers befestigen. Vgl. Parallele zwischen Extractio und Reclinatio cataractae. Ward sie aber während der Dislocation verletzt, was meistens der Fall ist, so wird sie nebst der Linse, wenn sie gesund waren, innerhalb des Glaskörpers allmälig aufgelöset, obschon ungleich langsamer, als wenn sie in den Augenkammern läge (W. Soemmering), weil der sie überdeckende Glaskörper nur einer unbedeutenden Menge wässeriger Feuchtigkeit freien Zutritt gestattet; und die gläserne wegen der sie einschliessenden Zellen der Hyaloidea, sie nicht auflösen kann. Vgl. *Reclinatio cataractae*; besonders Parallele zwischen ihr und Extractio cataractae

Cur. Sie ist die der penetrirenden Wunden des Augapfels überhaupt. Immer muss die Iris durch Einreibung von *Extr. hyoscyami* oder *belladonnae* so lange in Expansion erhalten werden, als die Entzündung und somit die Gefahr der Entstehung einer Adhäsion vorhanden ist. Zur Verhütung eines Prolapsus muss der Verwundete auf dem Rücken liegen. Vgl. ferner Entzündung und Prolapsus der Linse, Ophthalmia traumatica und Cataracta, deren Behandlung, nach Umständen, ihre Anwendung findet.]

Zweites Kapitel.

Fehler der Lage der Linsenkapsel und der Linse.

Prolapsus capsulae lentis, et lentis. Der Vorfall der Linsenkapsel und der Linse.

Schriften.

Becquet Ueber das Zittern der Iris, den Vorfall der Linse und ihre Zurückbringung. Im *Journal général de Médicine Tom. XXVII. No* 143. (*Harles's Journal* Bd II. St. 1.)

Mackenzie In *London. Medical Gazette* 1831. *Oct.* 31.

Langenbeck In dessen Neuer Bibliothek Bd IV. St. 1.

Lorch In v. Ammon's Zeitschrift Bd V. H. 1.

Abgebildet von Saunders (*Treatise* Taf. VII. Fig. 6.): Weller (*Icones Fasc. I. Tab. I. Fig.* 3.) Langenbeck, Lorch, Demours Taf. L. Fig. 1. 2. LI. 1. 2. LIII. 1. 2.

Symptome. — Die geschlossene Kapsel nebst Linse kann ihren Platz verlassen, oder die Linse allein, nachdem die Kapsel verletzt worden, das eine oder das andere auf verschiedene Weise: 1) Die Linse fällt durch eine vorhandene Wunde der Hornhaut gänzlich aus dem Auge heraus. S. Mangel der Linse. – 2) Linse, oder Kapsel und Linse bleiben in der hinteren Augenkammer hinter dem unteren Theile der Iris liegen, oder in der Pupille stecken, oder fallen gleich in die vordere Augenkammer. Ist es die Linse allein und war sie nicht schon vor der Ablösung cataractös, so wird sie allmählig trübe. Ferner wird sie, selbst die cataractöse, [nur nicht die steinharte, knöcherne,] allmählig äusserlich ungleich, dann kleiner, zerfällt sie und wird zuletzt im *humor aqueus* völlig aufgelöset, während und wegen welches Processes die wässerige Feuchtigkeit trübe erscheint, dann aber, nachdem diese Auflösung absorbirt worden, das Auge wieder klar wird. Ist sie verwundet, zerstückelt, geborsten, der Mensch jung, so geschieht dies um so leichter, [wovon bei Verletzungen der Linse die Rede war.] Sind dagegen Kapsel und Linse völlig unversehrt vorgefallen, so wird erstere nicht aufgelöset,[1] wird sie verdunkelt.[2] Die Linse bleibt zuweilen in der allmählig dicken, lederartig, runzlicht, welk, grauweiss oder gelblich werdenden Kapsel entweder unverändert (W. Soemmering),[3] oder wenig verändert, (Richter),[4] oder verkleinert (Hoin u. Janin),[5] zuweilen schrumpft die Kapsel zusammen, wird gelblich, goldgelb, zur kleinen trockenen Hülse, in der die Linse völlig verschwunden ist (Ludwig und Schmidt[6]).] So verweilt die geschlossene Kapsel als ein beweglicher fremder Körper im Auge, als *Cataracta natatilis*, Schwimmstaar: s. hierüber bei *Cataracta*. [War früher die Kapsel leer gewesen, also allein vorgefallen, selten, nach Operationen, so behält auch sie ihre Form, oft ihre Beweglichkeit, ist sie grau-

1) [Lorch hat a. a. O. einen Fall beschrieben, in dem Linse und unverletzte Kapsel, obgleich völlig beweglich, doch aufgesogen sein sollen. Dieser, allen anderen Beobachtungen widersprechende Bericht ist wohl nicht genügend, da die Anatomie hier nicht den Beweis liefern konnte, dass wirklich die Kapsel noch völlig unverletzt vorhanden war. — Chelius ist geneigt, immer eine Zerreissung der Kapsel, also nur einen Vorfall der Linse selbst anzunehmen.

2) Zuweilen verändert sich das Aussehen erst nach Monaten; s. z. B. Schoen Pathol. Anatomie d. Auges S. 125: nach 4 Monaten. Dies ist, sagt Chelius, dann der Fall, wenn die Kapsel offenbar nicht mit vorgefallen war: Desshalb sei die Fortdauer der Durchsichtigkeit der wässerigen Feuchtigkeit zuzuschreiben. Cammerer (Würtemb. Med. Correspondenzblatt Bd IV. S. 45) beschreibt eine, durch Stoss in die vordere Augenkammer gerathene, Linse, welche zwei Jahre hell blieb und dann auch erst nach einer Operation durch Verwundung dunkel ward. C. Jaeger (s. Schmidt's Jahrbücher Bd V. S. 380) erzählt sogar, dass er eine, in der Kapsel eingeschlossene, Linse völlig klar bleibend während 30 Jahren in der vorderen Augenkammer liegen gesehen habe. Hier muss, sollte man denken, die Kapsel eine neue Verbindung eingegangen sein, wodurch sie ernährt und klar erhalten wurde. — Dies Klarbleiben haben Aston (S. *Antologia Medica* 1834. April) und Neuber (S. Schmidt's Jahrbücher 1835. No 2. S. 227) von Verflüssigung des Glaskörpers und daher rührender Verlängerung der Gefässe der Hyaloiden und des Strahlenblättchens abgeleitet; die Kapsel soll sich nicht vom Glaskörper ablösen, sondern mit jenen zusammen, als wahre Hernia lentis, bis in die vordere Augenkammer hineinragen. Auch Sichel sagt, es gebe Menschen, welche vermuthlich wegen grosser Ausdehnbarkeit und Contractilität der natürlichen Befestigung der Kapsel, willkührlich die Linse in die vordere Kammer hineintreiben und wieder in ihre normale Lage zurückführen könnten, bis am Ende die Kapsel platze.

3) Beobachtungen nach Staaroperationen S. 71.

4) *Observ. Chirurg. Fasc. II.* Chirurg. Bibl Bd IV. S. 328.

5) *Mémoires et Observations. p.* 166.

6) *Ludwig Opera cap.* 11. Adam Schmidt Nachstaar und Iritis.

weiss, gelblich.] Solche vorgefallene Linse und Kapsel oder Kapsel allein drückt, reizt und entzündet zuweilen den Ciliarkörper und die Uvea, oder die Pupillarränder, oder die Vorderwand der Iris oder die Cornea, oder mehrere dieser Theile, erregt plastische Exsudation und wird dann durch einige Fäden Lymphe an dem einen oder dem anderen, oder an mehreren der genannten Theile, am häufigsten auf dem Boden der hinteren Augenkammer, befestigt, wo sie für immer zitternd oder fest liegen bleibt. Zuweilen werden heftigere Schmerzen und Entzündung der Iris und der Wasserhaut erregt, zumal dann, wenn der fremde Körper sehr beweglich ist, oder in der Pupille stecken blieb. Auch *Amaurosis* kann durch den Druck entstehen.[1] Endlich ist eine vorgefallene Linse, sobald sie trübe wird oder schon war, dem Sehen hinderlich, wenn sie vor die Pupille tritt.[2] — 3) [Waren durch einen Schlag auch die Retina, Chorioïdea und Sclerotica an einer Stelle zerrissen, so kann die abgelösete Linse durch diesen Riss so hindurchgedrängt werden, dass sie, bloss von der Conjunctiva bedeckt, als eine halb durchsichtige, rundliche, weiche Geschwulst, etwa von der Grösse einer Bohne,[3] erscheint. Das Sehvermögen ist dabei nicht immer verloren.]

Ursachen. — Ist eine grosse Wunde der Hornhaut da, so wird leicht durch die Zusammenziehung der Augenmuskeln die wässerige Feuchtigkeit sehr schnell herausgepresst und zugleich nicht selten die Linsenkapsel gesprengt, besonders wenn auch die Iris zerschnitten ist: die Linse schiesst dann aus dem Auge heraus. Dasselbe ist der Fall nach grossen Geschwüren der Hornhaut bei *Ophthalmia neonatorum, arthritica.* — Ein Vorfall in die Augenkammer hinein ist vorgekommen als Familienfehler, verbunden mit Schwanken der Iris: s. hierüber *Iridodonesis.* — Zuweilen löset sich die Linsenkapsel wegen eines wassersüchtigen Zustandes des Glaskörpers,[4] [vielleicht auch wegen Erweichung der Glashaut (v. Ammon) und der

1) Einen von Langenbeck beobachteten Fall s. bei Reclination des Staars, widerwärtige Zufälle, No 5., Anmerk. Ein anderer Kranker ward unter heftigen Schmerzen blind: s. Loder's Journ. Bd I. H. 3. S. 407 u. A.

2) Cammerer (Schmidt's Jahrbücher Bd V. S. 380) beobachtete, dass, einige Zeit nachdem ein Stoss den oberen Hornhautrand durchbohrt und Prolapsus iridis nebst Verziehung der Pupille bewirkt hatte, sich die durchsichtige Linse unter pressenden Schmerzen durch die Pupille hindurchdrängte und nun erst die Iris allmalig vom Ciliarringe ablosete. Vermuthlich war hier aber doch schon durch den Stoss der Anfang der Ablosung gemacht worden. Es konnte indess nicht ermittelt werden.

3) Mackenzie und Walker sahen es mehrere Male: letzterer fand dann die Linse erweicht. — Hunt (s. *Med. Gazette* 1831. *Decbr.* 30) beobachtete es nach einem heftigen Schlage; zugleich war die Iris abgelöset, nachdem die ausgedehnte Conjunctiva eingeschnitten worden, trat die Linse hervor. — Francke (s. Pfaff's Mittheilungen 1841. H. 1 u. 2.) sah nach einem sehr heftigen Stosse die Linse $\frac{1}{2}'''$ vom oberen Hornhautrande unter der Conjunctiva und auf einem Risse der Sclerotica liegen: nach einem Jahre war sie, ausser einer etwas grösseren Trübung unverändert; da die Geschwulst fast gar nicht belästigte, das Gesicht auch allmalig sich besserte, so dass die Frau mit der Staarbrille ziemlich deutlich Gegenstände unterschied, so ward keine Operation vorgenommen. — van Onsenoort (s. *Nederlandsch Lancet* Bd I. 1838. Aug.) fand die Linse nebst Kapsel (durch einen Stoss mit dem Auge auf eine Stuhllehne) sogar im Hornhautgewebe stecken, unter der äussersten Lamelle derselben.

4) K. Himly in Loder's Journale Bd I. St. 3. S. 402, und in seinen Ophth. Beob. u. Unters. S. 105, wo er schon diese Ursache, jedoch nicht als alleinige, hervorhob: Ein in der Pupille schräg stehender, halb hinter der Iris, halb vor ihr an der Hornhaut anstehender, mit den benachbarten Theilen verwachsener, darum keine Schmerzen verursachender, Staar ward bewirkt durch Wassersucht

Linsenkapsel, wegen Entzündung der Kapsel (Watson,[1] Okes,[2] wegen chronischer Entzündung der Iris, an der die Kapsel Theil genommen hatte, wesshalb vermuthlich der Orbiculus capsulo-ciliaris durch Absorption vernichtet sei (v. Ammon [3].)] Hierbei wird die Kapsel weiss, lederartig, die Linse aufgelöset, — Balgstaar, Zitterstaar: *Cataracta cystica, tremula.* — Erschütterung des Augapfels und seiner Umgebung, des ganzen Körpers, z. B. durch Fall auf den Hintern, Dreschen u. A.,[4] starke Muskelanstrengung des ganzen Körpers, wobei die Augenmuskeln sich stark zusammenziehen, Schlag auf den Augapfel können die Kapsel zersprengen und Vorfall der Linse bewirken, oder Kapsel und Linse ablösen, wenn obige Lockerung des Zusammenhanges schon vorhergegangen war.[5] — Durch ungeschicktes Operiren kann mit dem Instrumente die Linse nach vorn gestossen werden; s. *Depressio cataractae* und *Iridodialysis.* — Zuweilen hat man gar keine bestimmte Ursache auffinden können.[6]

Prognosis und Cur. — Da ein Prolapsus lentis, wenn er beweglich ist, zumal in der grösseren, vorderen Augenkammer, oder wenn er die Pupille verstopft, leicht bedeutende Reizung herbeiführen kann, so ist es vorzüglich nothwendig, die am leichtesten entzündbare Iris möglichst wegzubringen durch Eintröpfeln einer Auflösung des *Extr. hyoscyami* oder *belladonnae*, um solchem Drucke zuvorzukommen oder ihn aufzuheben. Fortgesetzter Gebrauch dieser Mittel dient auch überhaupt dazu, den gereizten Zustand zu mindern. [Manche Kranke bewirkten letzteres auch, indem sie durch rasches Zurückbeugen des Kopfes oder eine Ohrfeige die Linse aus der vorderen in die hintere Augenkammer trieben, wo sie fester und ruhiger liegt, ferner indem sie rasches und tiefes Bücken u. dgl. mieden.] Allein da jene Gefahr der Entzündung nicht eher aufhört, als wenn die Linse entweder resorbirt

des Glaskörpers, begleitet von Amaurosis. Im anderen Auge ragte der Staar nur stark hervor, wegen des Hydrophthalmos.

1) S. *Edinburgh Med. et Surg. Journal* 1829. *July. pag.* 29.

2) S. *London. Med. Gazette* 1834. *Aug.* 30.

3) *De iritide p.* 17.

4) Schon in Ware's chirurg. Beob. über das Auge Thl II. S. 9, hat der Verfasser ein Beispiel dieser Art mitgetheilt. Eine Pulverexplosion, welche Erde und Steine in's Gesicht geschleudert hatte, bewirkte Prolapsus lentis in die vordere Augenkammer. Die später verdunkelte Linse wurde allmälig an den Rändern dünner, ausgezackt, trennte sich dann in mehrere Stücke, wurde resorbirt und das Gesicht dadurch hergestellt. Einen anderen Fall, s. bei *Marchetti (Ottalmoscopia pag.* 147, v. Ammon's Zeitschrift Bd IV. S. 463): Ein Schlag auf den Kopf vor 4 Monaten war die Veranlassung; die Linse lag theils hinter der Iris, theils vor ihr und war noch fast farblos.] — Durch Fall sahen eine Cataracta sich senken Saint Yves (p. 247), Janin (153), vermuthlich durch wiederholtes Treppensteigen die *C. tremula* einer alten Frau Siebold (s. Himly u. Schmidt's Ophthal. Bibl. Bd I. St. 1. Heft 1. S. 187). Ich (a. a. O. S. 190) sah einen Staar durch ähnliche Veranlassung sich nur zur Hälfte senken. Durch einen heftigen Stoss während des Reitens entstandenen Prolapsus in Sammlung auserles. Abhandl. f. pract. Aerzte Bd I. St. 3, durch Dreschen bewirkten bei Langenbeck u. s. w.

5) Durch Aufheben einer schweren Last z. B. s. Auserles. Abhandl. a. a. O. — Auch in v. Ammon's Falle (Zeitschr. Bd I. S. 260) scheint eine solche Anstrengung des ganzen Körpers die letzte Lösung bewirkt zu haben, die eine penetrirende Wunde, welche Staphyloma chorioideä und Blindheit veranlasst hatte, seit Jahren vorbereitet haben mochte. — Weidinger *(Diss. de praecipuis oculi morbis pag.* 22*)* sah *Prolapsus lentis cataractosae* durch Erbrechen erfolgen; auch starkes Niesen wird als Ursache genannt.

6) Freiwillige Senkung ohne erkennbare Ursache bei einem 73jährigen Manne beobachteten Fischer (Klin. Unterr.), Hahn (*Obs. Med. et chirurg. Fasc. I. Goettingae* 1788. *pag.* 28). Chelius 2 mal (Heidelberg. Klin. Annalen Bd IV H. 4. S. 524.)]

ist oder die Kapsel adhärirt, so ist es das Beste, nicht diese unsicheren Erfolge abzuwarten, sondern sobald die Linse nicht etwa schon in der Auflösung begriffen ist, die in der vorderen Augenkammer liegende, die in der hinteren befindliche durch Extraction wegzuschaffen. Vgl. die Verfahren bei *Extractio* und *Reclinatio cataractae*, die Behandlung eines nach der Depression wieder aufgestiegenen Staares und die Indicationen zu den verschiedenen Staaroperationen: *C. natatilis.* [Dupuytren reclinirte immer, auch die in der vorderen Kammer befindliche Linse, nachdem er letztere mit der durch die Sclerotica eingestochenen Staarnadel angespiesst und in die hintere Augenkammer gezogen hatte.] Sollte die verdunkelte Linsenkapsel mit dem Pupillarrande verwachsen sein und die Pupille verdecken, so muss sie abgeschnitten und, wenn dies nicht möglich ist, eine künstliche Pupille gebildet werden. S. hierüber bei Koremorphosis.]

Drittes Kapitel.

Fehler der Production der Linsenkapsel und der Linse.

I. *Inflammatio capsulae lentis, (Phakhymenitis.*[1]*) Capsitis, Capsulitis.) et lentis, (Phakitis, Lentitis.)* die Entzündung der Linsenkapsel und der Linse, nebst deren Folgen.

Schriften.

Fr. Phil. Walther In dessen Abhandlungen aus dem Gebiete der practischen Medicin. Bd I. Landshut 1810.

Felix Beer *Diss. de inflammatione lentis crystallinae. Landishuti.*

Appiani *Diss. de phacohymenitide. Ticini* 1824.

Abgebildet von Walther.

Symptome. — Das Auge ist etwas lichtscheu, kurzsichtig, sieht die Gegenstände wie durch einen Nebel, undeutlich, verwirrt, sobald die Entzündung einen hohen Grad erreicht hat. In der Pupille erscheinen rothbraune Flecken, die unter scharfer Loupe und bei, durch Belladonna erweiterter, Pupille sich als rothe Blutgefässe zeigen. Diese bilden, nach Walther, der zuerst die Entzündung genau nachwiess und beschrieb, wenn es Kapsel-Entzündung ist, $\frac{1}{4}'''$ vom Pupillarrande der Iris entfernt, einen mit diesem gleichlaufenden, aus mehreren Gefässbogen bestehenden, Gefässkreis, welcher viele andere Gefässstränge vom Umfange der Kapsel her in sich aufnimmt. Obgleich zuweilen die Adern von der Uvea her an die Kapsel zu treten scheinen, so ist dies doch in der frühesten Periode der Krankheit nicht der Fall. Die Entzündung kann sich nun auf die Kapsel beschränken, aber auch sich weiter auf die Linse verbreiten. Nie aber wird die Linse zuerst entzündet. Man sieht in jenem Falle durch die Loupe hinter dem Gefässnetze der Kapsel ein anderes, entfernteres, dünnaderiges, in der Linse selbst befindliches: die grösseren, sich ästig ausbreitenden, Gefässstränge verlaufen nicht immer von der

1) Von φακος, Linse, und ὑμην, Haut. — [Ueber diese Krankheit fanden sich, da sie vom Verfasser im Kapitel *Cataracta* berücksichtigt ward, nur literärische Notizen vor.]

Peripherie gegen das Centrum hin, sondern einige kommen aus der Tiefe der Linse von hinten nach vorn vor und verzweigen sich hier dendritisch.[1] An den Enden mehrerer Gefässe der Kapsel gewahrt man, nach Walther, kleine kolbige Klümpchen einer weissgraulichen, halbdurchsichtigen Masse, die sich gespinnstartig zwischen den Gefässen eingesprengt befindet, der Anfang einer plastischen Pseudo-Membran. Hierdurch wird die vordere Kapselfläche allmälig grau; durch die Blutgefässe erscheint sie sammetartig, flockig, grünlich oder bräunlich, gleichsam als sei eine Flocke des Pigments der Chorioïdea oder Uvea auf ihr festgeklebt: vgl. *Cataracta dendritica*, Anmerk. Die Kapsel ist angeschwollen, tritt mehr als gewöhnlich nach vorn vor, wird convexer, vielleicht auch die Linse. Im höchsten Grade der Krankheit wird die Iris von jener nach vorn gedrängt, der Pupillarrand nach vorn umgestülpt. Fast immer ist die Iris mit entzündet, die Pupille oval und nach oben und innen zurückgewichen. Anfangs findet man die Beweglichkeit der Iris lebhafter, dann träger, zumal wenn hintere Synechie sich entwickelt. In anderen Fällen folgt Kapselentzündung erst auf Iritis. Entzündung der Hyaloïdea, der Ciliarfortsätze, des Strahlenblättchens ist ebenfalls leicht in Gesellschaft der Kapselentzündung. — Wenn Kapsel und Linse allein erkrankt sind, so empfindet der Mensch oft gar keinen, zuweilen aber einen dumpfen, geringen Schmerz in der Stirn oder Orbita.

Häufiger, als die, eben nach Walther beschriebene, heftigere Krankheit, ist ein, von Weller geschilderter, leichterer Grad, wenngleich auch dieser selten ist. Unter einem schwachen Gefühle von Druck im Auge und einem ziehenden Schmerze über den Augenbraunen, unter Thränen des Auges, zuweilen unter Mückensehen entsteht die Krankheit mit den, bei *Cataracta incipiens* beschriebenen Symptomen. Blutgefässe sind hinter der Pupille nicht zu entdecken, auch keine Veränderung in der Iris bemerkbar, jedoch erweitert Belladonna die Pupille nur mittelmässig, zuweilen

1) Walther. Arnold u. A. sehen hierin nur die Wirkung eines Substanzwuchers an der Spitze der Gefässe der hinteren und vorderen Kapselwand, vermoge welches sie sich in die Linse hinein erstrecken. Ein oberflächlich aufliegendes Gefässnetz mochte wohl so entstehen; allein schwerlich werden dergleichen neue Gefässe in den festen Linsenkörper hineindringen können. Entweder musste in diesem Falle vorher eine krankhafte Erweichung desselben entstanden sein, oder die Gefasse sind nur erweiterte normale zwischen Kapsel und Linse und in der Linse selbst, Gefässe, welche einzelne Beobachter schon früher gelegentlich, auch injicirt gesehen haben wollen (Albinus, s. *Lobć Diss. de oculo.* (*Haller Diss. anat. T. VIII. P. II. p.* 65), Lieberkühn *Zinn De oculo pag.* 141, Haller *Elementa physiologiae T. V. p.* 437) und Werneck neuerdings als unbezweifelt vorhanden angiebt. Dieser sah sie als weisse Gefasse von der Kapsel zur Linse gehen in dem intermediären Fächergewebe (siehe Verletzungen der Kapsel, Anmerk.), sie waren aber nicht injicirbar. Da es an anatomischen Beobachtungen, Injectionen der entzündeten Linse noch fehlt, alles Obige von Walther nur im lebenden Auge ist gesehen worden, so lässt sich hieruber noch nicht mit Gewissheit entscheiden, bleibt sogar uber die wirkliche Gegenwart entzundeter Gefässe in der Linse noch dem Zweifel Raum. (S. z. B. Pauli uber den grauen Staar S. 98 ff., welcher Walther's Beobachtungen über Linsen-Entzündung verwirft, theils weil andere Ausgänge als die Linsentrübung, nie vorkämen, theils weil die Linse ganz gefasslos sei u. s. f.) Dass sie im Linsenkorper selbst erst entstanden sein sollten, ist nicht denkbar, da zur Erzeugung völlig neuer Gefasse eine Entzundung von solcher Heftigkeit gehort, wie sie in der Linse nie beobachtet wird.

etwas eckig, wegen schon statt gefundener Adhäsionen zwischen der Kapsel und von der Pupille entfernt liegenden Theilen der Uvea.

Der Verlauf der Entzündung der Kapsel und der Linse ist chronisch, ihre Ausgänge sind verschieden: 1) Zertheilung. Die Trübung verschwindet allmählig, die ausgedehnten Gefässe ziehen sich zusammen, die auf der Kapsel ergossene plastische Lymphe wird resorbirt, Klarheit derselben und Sehvermögen werden desshalb wieder hergestellt. Dieser Ausgang ist selten. — 2) Auflockerung und Erweichung. Häufig bleibt eine Trübung zurück, entweder bewirkt durch Varicosität der Gefässe der Kapsel, auch der Linse (Walther), welcher Zustand, nach seiner Erfahrung, Jahrelang stationär bleiben kann, oder häufiger durch nicht gelungene Contraction der durch die Entzündung aufgelockerten Theile. Je nachdem nun Kapsel oder Kapsel und Linse zu voluminös, zu weich und trübe bleiben, entsteht ein Entzündungsprodukt, welches man Kapsel- oder Kapsellinsenstaar nennt. Auf diese Weise können entstehen *Cataracta lenticularis mollis, C. capsularis totalis,*[1] auch wohl *C. cystica, tremula*, sobald mit der Kapsel zugleich Corona ciliaris und Hyaloïdea bei Entzündung der tieferen Theile erweicht wurden. S. die genannten Staare, auch Vorfall der Linse. — 3) Plastische Exsudation. Walther sah, besonders durch die Loupe, hinter der Pupille ein Gespinnst rother Blutgefässe und in deren Zwischenräumen viele coagulabele Lymphe ausgetreten, welche stellenweise Verdunkelungen hervorbrachte. Bleiben solche Exsudate getrennt, oder ist nur ein einzelnes vorhanden, so gehen daraus verschiedene partielle Kapsel-, seltener Linsenstaare hervor; vereinigen sie sich nach und nach, so bilden sie totale Linsen- und Kapselstaare. Indem die plastische Lymphe organisirt wird, kann sie unter verschiedenen Formen auftreten: *a*) Als Uebernährung, Wucherung, Hypertrophie. Wuchert die Kapsel, so geht daraus hervor eine *Cataracta capsularis perfecta anterior* oder *posterior*, oder *stellata, fenestrata, punctata, trabecularis, marmoracea, dendritica, pyramidata.* Vgl. diese, die jedoch auch ohne Entzündung entstehen können bei *C. capsularis.* Wuchert die Linse, so geht daraus eine sehr grosse *C. mollis* hervor, denn Hypertrophie ist fast stets mit Auflockerung verbunden, oder letztere Folgekrankheit durch Anfüllung der im aufgelockerten Gewebe entstandenen kleinen Räume. Selten ist sie mit Auswüchsen versehen: *C. lenticularis pyramidata.* S. diese bei *C. mollis.* — *b*) Verhärtung der Linse, durch Ergiessung plastischer Lymphe zwischen ihren Blättern, mag vielleicht, wenn nicht an jeder, doch an mancher *Cataracta dura nigra* Schuld sein; denn mit ihr zusammen vorgekommene Adhäsion und plastisches Exsudat auf der Kapsel beweisen eine da gewesene Entzündung; die Vergrösserung eines solchen Staars rührt dann her von früherer entzündlicher Auflockerung und von Auftreibung durch die anfangs nicht verhärtete plastische Lymphe: s. weiter unten Brand und *C. nigra* bei *C. dura.* Ergiesst sich plastische Lymphe nur in

1) Erweichung der Kapsel scheint seltener vorzukommen, als die der Linse. Wardrop (*Voll. II. p.* 116) und Gibson (*Obs. on artificial pupil*) haben sie zuweilen getrübt, angeschwollen, erweicht, einer lange im Wasser gelegenen Hornhaut ähnlich gefunden. *Ob* aber wegen Entzündung?

der Mitte der Linse, so entsteht daraus eine Art der *C. centralis*. Ist viel plastische Lymphe in der Masse der Kapsel ergossen, so wird sie dadurch lederartig und, zuweilen eine starke Linie, dick, was man *Cataracta coriacea* nennen könnte: ist sie nur an einzelnen Stellen, so kann dies eine *C. trabecularis* bilden. Kapselentzündung, besonders gichtische, kann sogar Verknöcherung mit sich führen. S. *C. capsularis*. — *c*) Adhäsion entsteht zuweilen zwischen der ganzen Kapsel und Linse, zwischen der Vorderwand der Kapsel und Linse, zwischen der Hinterwand der Kapsel und Linse, bald fest und nicht trennbar, bald nur wie verklebt, ferner zwischen Kapsel und Uvea, besonders dem Pupillarrande, wenn Iris und Haut der wässerigen Feuchtigkeit oder letztere allein mit entzündet sind, bald im ganzen Umfange der Kapsel, bald nur an einer einzelnen Stelle. Nicht selten sind Wucherung, Verhärtung und Adhäsion der Kapsel, Wucherung und Adhäsion der Linse zusammen da. S. hierüber das Weitere bei *Cataracta adhaerens*, auch bei *C. capsularis anterior congenita*, die vielleicht durch Adhäsion mit der Pupillar-Membran entsteht (v. Ammon), ferner bei Synechia und Iritis. — *d*) Auflösung der Linse, vielleicht durch eine Art von *Hydrops capsulae* entstanden, eine zu starke Aushauchung des, darum tropfbar gewordenen, Morgagni'schen Dunstes, der dabei durch syphilitische, impetigonöse, weichselzöpfige Dyskrasie auch eine abnorme, auflösende Mischung bekommen mag, kann vermuthlich selten eine *Cataracta fluida* erzeugen. Bei jungen Subjecten, deren zarte, weiche Linse weniger widersteht. Jedoch fehlt es hier noch an chemischen Beweisen; auch sind nicht alle flüssige Staare entzündlicher Natur, denn sie entstehen zuweilen binnen wenigen Tagen, ja Stunden, während die Phakhymenitis sich nur chronisch zeigen soll, und selbst die acuteste so schnell nicht wirken könnte. Vgl. *C. fluida*, Ursachen und Wesen des Staars. — 3) Eiterung. Einen oder zwei oberflächliche Abscesse von der Grösse eines Stecknadelknopfes will Saint-Yves auf der Oberfläche der Kapsel gesehen haben, die sich zuletzt öffneten und den Eiter in die Augenkammern ergossen. Zuweilen blieb eine kleine Narbe zurück und die Menschen sahen dann auf den Objecten einen kleinen Schatten. Ein solcher seltener Abscess soll durch zu langes Sehen in die Sonne oder auf sehr glänzende Gegenstände entstehen. Travers beobachtete, dass nach einem Schlage Eiter sich innerhalb der Kapsel bildete, und diese kegelförmig in die Pupille hineinragte. Auch von La Faye, Guenz, Duddel wurde Eiterung in der Kapselsubstanz angenommen. Dass die Linse in Eiterung übergehen könne, lehren Experimente, die Werneck an Thieren anstellte: ein hindurchgezogenes Setaceum brachte sie hervor. Ob sie aber ohne solchen gewaltsamen Eingriff vorgekommen, ist die Frage; denn dass die dafür angegebene *Cataracta cum bursa ichorem continente* nicht wohl Eiterbildung sei, dafür hat der Verfasser bei dieser Gründe angegeben; Neuere, seit Wenzel,[1] haben sie auch nicht wieder beschrieben. — 4) Eben so unwahrscheinlich ist eine Vereiterung der inneren Kapselfläche und der Linse, wofür Inzeler, Schifferli

1) Ueber den Zustand der Augenheilkunde in Frankreich. Nürnberg 1815. S. 83. Auch Guérin, Deshais-Gendron redeten von Linsen-Abscessen und -Geschwüren.

und nach ihnen Andere die sogenannte *C. putrida* hielten, von welcher gleichfalls neuere Beobachtungen nicht vorhanden sind.[1] S. den Verfasser bei *C. putrida.* — 5) Für entzündlichen Brand der Linse hielt Walther die *C. siliquosa arida;* dass diese aber ein atrophischer trockener Brand, ein Verdorren sei, darüber erklärt sich der Verfasser bei *C. siliquosa.* In Frage zu stellen wäre es, ob die seltene *C. nigra*, wenn nicht mit abnormer Pigment-Absonderung verbunden, Verhärtung (s. oben), etwa Wirkung eines entzündlichen trockenen Brandes sein könnte. Die ungewöhnlich dunkele Farbe zusammen mit der Härte können darauf hindeuten, dass, nach geschehener Auflockerung und Hypertrophie, ein Absterben und Verdorren statt gefunden. Die von Edwards einmal beobactete geringe Aushöhlung der Linse, angefüllt mit einer schwarzen Masse, möchte dann theilweiser feuchter Brand sein.

Ursachen. — Verwundung, sogar nur leise Berührung der Linsenkapsel allein oder auch der Linse, starke Quetschung, Erschütterung des Augapfels und dadurch bewirkte Erschütterung, Verschiebung der Linse, Operationen, welche Alles dies mit sich führen, ferner anhaltende Congestion des Bluts gegen das Auge hin, Entzündung der Descemet'schen Haut, des Glaskörpers, manche Augenentzündungen, vielleicht sehr starkes Licht sind die, bei den Ursachen und dem Wesen der Cataracta weiter zu ersehenden, Veranlassungen der Kapsel- und Linsen-Entzündung.

Prognosis. — Nur im ersten Entstehen sind sie spurlos zertheilbar: vgl. Prognosis und Cur der *C. incipiens.* Haben sich schon obige Krankheitswirkungen ausgebildet, so ist der Fehler incurabel: Staarbildung ist daher fast stets die Folge, zumal da die ersten Symptome der Krankheit, wenn kein anderer, kräftiger reagirender Theil des Auges mitleidet, wenig oder gar nicht beachtet zu werden pflegen. Dies letztere ist auch der Grund, wesshalb bei gar vielen Staaren nicht angegeben werden kann, ob sie entzündlicher Art sind, wenn nicht etwa eine unzweifelhafte Adhäsion, wenn nicht eine gleichzeitige Entzündung der Iris, der Descemet'schen Haut u. s. f., oder wenn nicht plastische Exsudation auf der Vorderfläche der Kapsel, welche letztere aber schon mit cachektischen Ablagerungen ohne alle wahrnehmbare Entzündungen verwechselt werden kann, es völlig klar oder wahrscheinlich machen.

Cur. — Ist die Entzündung noch frisch, so sind Blutegel um das Auge herum zu setzen, Mercurialsalbe um dasselbe einzureiben, ist Extractum hyoscyami zur Verhütung von Adhäsion einzutröpfeln, das Licht, jede Congestion zu meiden, Purgirmittel zu geben. Symptomatische Entzündung erfordert die Behandlung der Grundkrankheit, wie bei den verschiedenen Augenentzündungen und *Cataracta incipiens* angegeben ist. So lange die Entzündung noch fortdauert, sind Operationen zu vermeiden, da solche nur Entzündung der sitzen bleibenden Theile der Kapsel oder der benachbarten Häute, z. B. der Hyaloïdea, herbeizuführen, also einen so genannten Nachstaar zu bilden pflegt.]

1) Hellmann hält den weissen Staar für Wirkung der Eiterung.]

II. *Ossificatio capsulae lentis et lentis*, die Verknocherung der Linsenkapsel und der Linse.

[Verknöcherung der Linsenkapsel ist eine seltene Wirkung des hohen Alters, noch seltener einer, vermuthlich cachektischen, besonders arthritischen Entzündung, vielleicht auch der Gicht ohne Entzündung. S. das Weitere bei Entzündung der Linse (Verhärtung), bei *Cataracta dura, C. trabecularis, senilis* u. s. f.]

III. *Atrophia capsulae lentis et lentis*, das Schwinden der Linsenkapsel und der Linse.

[Wenn der Zusammenhang der hinteren Kapselwand mit der tellerförmigen Grube gelöset ist, so entsteht durch Atrophie eine Verdorrung, Verschrumpfung der Kapsel und der Linse, als *C. siliquosa arida*: s. diese. Hohes Alter, auch erbliches frühzeitiges Veraltern der Linse bewirken durch Obliteration ernährender Gefässe totale, seltener partielle Atrophie, Verschrumpfung und gleichzeitige Verhärtung, auch wohl Verknöcherung der Linse, selten partielle, noch seltener totale der Kapsel. S. *Cataracta dura* und *senilis*.]

IV. *Cataracta, (Suffusio, Hypochyma, Hypochysis)*,[1] der graue Staar.[2] Franz. *Cataracte.* Engl. *Cataract.*

Schriften.

C. Peter Arlanus *De suffusione, quam cataractam appellant. Mediolani* 1532

Thomas Fienus *De praecipuis artis chirurgicae controversiis. Lib. II. De cataracta. Francofurti* 1649. 4. 1669. 4. *Landon* 1733. 4. In's Deutsche übersetzt. Nürnberg 1679. 8.

Thomas Bartholinus *De oculorum suffusione epistola. Hafniae* 1664.

Leop. Dietr. Gosky Praes Bernard. Albinus *Diss. de cataracta. Francofurti ad Viadrum* 1695. 4. *c. tab.* (In *Haller Disp. chirurg. sel. Tome II. pag.* 47.)

Petrus. Brisseau *Nouvelles observations sur la cataracte. Tournay* 1706. 4 *Suite des observations sur la cataracte. Tournay* 1708. 12. Beide Schriften zusammen *Traité de la cataracte et du glaucóme. Paris* 1709 12. In's Deutsche übersetzt von J. C. Sommer, Berlin 1743. 8.

Ph. de la Hire *Rèmarques sur la cataracte et le glaucóme.* In den *Mémoires de l'Acad des sciences* 1707. *pag.* 25. 1708. *pag.* 245.

L. Heister *Diss. III. de cataracta in lente crystallina. Altorfii* 1711. 12. 13. 4 Zusammen unter dem Titel: *De cataracta, glaucomate et amaurosi tractatus. Altorfii* 1713. 4. *Ed.* 2. 1720.

Heister *Apologia et uberior illustratio systematis sui de Cataracta, Glaucomate et Amaurosi contra Woolhousum Altorfii* 1717. — *Vindiciae sententiae suae de Cataracta adversus ultimas animadversiones atque objectiones. Altorfii* 1719. — Sincerus Fidelis Kurze Kritiquen über des parisischen Oculisten Woolhousen von dem jungen Dr. Le Cerf herausgegebene Lügen- und Schandschriften. Frankf. u. Leipz. 1719.

1) Aeltere Schriftsteller schreiben *Catarrhacta*, und mit Recht, das Wort kommt her von καταρραττειν, unterbrechen, verwirren, trüben; *Suffusio* schon bei Celsus, *Hypochyma(sis)* von ὑπο, unter, und χυειν, giessen, *Suffusio* auch bei *Celsus Lib. VI. Sect. VI.* 35. *Lib. VII. Sect. VII.* 113.

2) Die bloss symptomatische Chirurgie alter Zeit nannte jeden Mangel des Sehvermögens Staar, was Schiferli von starr ableitet, wegen des Starrsehens oder vielmehr des *Strabismus parallelus* Staarblinder; er schlägt auch vor, Starr zu schreiben — War nun die Pupille schwarz, so nannte man die Blindheit schwarzen Staar (*Amaurosis*), war sie grünlich, so nannte man sie grünen Staar (Glaukom), war sie grau, trübe, so heisst sie grauer Staar (Cataracta) Man versteht also unter Staar sehr verschiedene Krankheiten.

Fr. Widemann Bericht vom Stein, auch Brüche zu schneiden und Staar zu stechen. Augsburg 1719. 8.

Anton. Coelest. Cocchi *Epistola ad Morgagnium de lente crystallina oculi humani vera suffusionis sede. Romae* 1721. 8.

Joh. Chr. Freitag, Praes. D. J. Boecter *Diss. de cataracta. Argentorati* 1721. *(Haller Disput. chirurg. select. Tom. II. p.* 63.)

Anton. Benevoli *Lettre sopra due osservazione fatte intomo la cataratta. Firenzi* 1722. 4. (In *Haller's Bibliotheca chirurgica Tom. II. pag.* 75.)

Puison *Observation sur la cataracte et le glaucóme.* (Im *Journal des savans. Juillet* 1722. *pag.* 42.)

Ant. Ferrein *Quaestio medica, quinam sint praecipui, quomodo explicentur et curentur tentis crystallinae morbi. Monspelii* 1722. 4.

Duddel *On the diseases of the horny coat and the various kinds of Cataract. London* 1729. *Appendix* 1733.

John Taylor *A new treatise on the diseases of the crystalline humour of the eye, on of the cataract and glaucoma. London* 1736. 8.

G. de la Faye *Ergo vera cataractae sedes in lente. Parisiis* 1742. 4.

Joach. Friedr. Henkel *Diss. de lente crystallina vera. Francofurti ad Viadrum* 1744. 4. In *Haller Disput. chirurg. selectae Tome II. pag.* 85.

Hoin *Sur une nouvelle aspèce de cataracte.* In den *Mémoires de l'Academie de Chirurgie. Tome II, pag.* 425.

Sylvester O'Halloran *A new treatise on Glaucoma or Cataract. Dublin* 1853. 8.

J. Godofr. Guenz *Animadversiones de suffusionis natura et curatione. Lipsiae* 1750. 4. (In *Haller Disp. chirurg sel. Tom. II. pag.* 105.)

Peter Rathlauw *Verhandeling over de Cataracta. Amsterdam* 1752. 1773. 8. (In *Haller Disp. chirurg. sel. Tom. II. p.* 299.)

Jac. Renat. Tenin *Theses ex anatome et chirurgia de cataracta. Parisiis* 1757. 4. (In *Haller Bibliotheca chirurgica. Tom. II. pag.* 438.)

Jacq. L. Hoin *Lettre concernante quelques observations sur diverses espèces de cataracta. Paris* 1759.

Franc. Clem. Morand *Lettre concernante quelques observations sur diverses espèces de cataracte.* Im *Mercure de France. Auguste* 1759 und 1760. 12. (In *Haller Bibliotheca chirurgica Tom. II. pag.* 366.)

Lorenz Nannoni *Diss. sulla caturatta. Milano* 1761.

Jean Colombier *Diss. nova de suffusione seu cataracta. Parisiis* 1765. (In *Sandifort Thesaurus Voll. III. pag.* 401).

François Pourfour du Petit *Lettre, dans laquelle il est demontré quele Crystallin est fort près de l'Uvée et rapporté de nouvelles preuves, qui concernent l'opération de la cataracte. Paris* 1729. 4. — *Lettre contenante des reflexions sur les decouvertes faites sur les yeux. Paris* 1732. 4. *(Haller Disp. chirurg. sel. Tom. V. pag.* 601.)

A. G. Richter *Observationes chirurgicae. Fasc. I. Gottingae* 1770.

J. C. Hellmann Der graue Staar und dessen Herausnehmung. Magdeburg 1774.

Gon. C. Landler *A treatise on the cataract, its nature, species, causes and symptoms. London* 1775. 8. *w. pl.*

Joh Mohrenheim Abhandlung vom grauen Staare. In dessen Wienerischen Beiträgen Bd I. Wien 1781. S 277.

J. Wathen *On the theory and cure of the cataract. London* 1785.

Joh. Warner *On cataract.* In seinem *Surgical Observations.* 4. Aufl. *London* 1784. 8. — In's Deutsche übersetzt 1787. 8.

Demours, *Fils, Mémoire sur la cataracte. Paris* 1784.

Wenzel *Traité de la cataracte. Paris* 1786. 8. In's Deutsche übersetzt Nürnberg 1788. In's Englische übersetzt von Ware. London 1793. 8.

Rud. Abr. Schiferle *Diss de caturacta. Jenae* 1786. 8.

E. A. L. Brunner Vom Staar und dessen Heilverfahren. Aus dem Lateinischen frei bearbeitet von S. Ziegenhagen. Strassburg 1788. 8.

C. J. Beer Practische Beobachtungen über den grauen Staar und die Krankheiten der Hornhaut. Wien 1791.

H. Barry Peacock *Observations on the blindness accasioned by cataracts. London* 1792. 8.

Sylv. O'Halloran *Critical and anatomical examinations of the parts, immediately interested in the operation of the cataract. London* 1790. 8.

Rud. Abr. Schifferli Theoretisch-practische Abhandlung über den grauen Staar. Jena und Leipzig 1797. 8.

Samuel Cooper *Critical reflexions on several important practical points relative to the cataract. London* 1805. 8.

Ph. Fr. Walther In dessen Abhandlungen aus dem Gebiete der practischen Medicin. Bd I. Landshut 1810.

James Ware *On the Cataract and Guttä serena. London* 1812.

William Adams *Practical observations on Ectropium and on Cataract. London* 1812. 8. *w. pl.*

A. C. Montain *Traité de la cataracte, contenant l'énumeration des différents moyens employés pour en obtenir la guérison. Paris* 1812. 8.

Joh. Stevenson *Practical treatise on cataract. London* 1812. 13. 14. 8.

Delpech Art: *Cataracte*; im *Dictionaire des sciences medicales Tome IV. Paris* 1813.

T. W. G. Benedict Monographie des grauen Staars. Breslau 1814.

Evans *Observations on cataract and on closed pupil. London* 1815.

Guillié *Nouvelles recherches sur la cataracte et la goutte sereine. Ed.* 2. *Paris* 1818.

Van Onsenoort *Verhandeling over de grauuwe Staar, den konstigen Oogappel. Amsterdam* 1818. 8.

Lusardi *Traité de l'altération du crystallin et de ses annexes. Paris* 1819. 8.

Guthrie *Treatise on Cataract and Inflammation of the Iris. London* 1819.

Andreae Ueber die Lehre vom grauen Staar und die Methode denselben zu operiren. In v. Graefe und v. Walther's Journale Bd I. S. 480 und S. 612.

Ph. Chilwell de la Garde *Treatise on cataract. London* 1821.

Carmel Pugliatti *Riflessioni di ottalmiatria pratica, che concernono la pupilla artificiale e la cataratta. Mesina* 1822. 8.

John Stevenson *A treatise on the nature and symptoms of cataract and the cure of that disease in its early stages. London* 1824. 8.

Joh. Adam Schmidt Die Cataracta. Eine Abhandlung, aus den hinterlassenen Papieren desselben von B. Eble herausgegeben. In v. Ammon's Zeitschrift für die Ophthalmologie Bd I. S. 350.

Théod. Maunoir *Essai sur quelques points de la cataracte.* (Dissertation.) *Paris* 1833. 4.

Lattier de Laroche *Mémoire sur la cataracte et la guérison de cette maladie sans opération chirurgicale. Paris* 1833. (In's Deutsche übersetzt: Beobachtungen und Erfahrungen über die Heilung des grauen Staars ohne Operation. Ilmenau 1834. 8.) *Tome II. Suite au mémoire etc. Paris* 1835. 8. (220 S.)

L. F. Gondret *Des effets de la dérivation avec de nouvelles observations sur la cataracte Ed.* 2. *Paris* 1833. *Ed.* 3. 1835. (132 S.)

— — *Nouvelles observations de la cataracte. Paris* 1835. (14 S.)

John Stevenson *Cataract: a familiar Description of its Nature, Symptoms and ordinary Modes of Treatment, particularly with reference to the System Ed.* 2. *London* 1836. 12. (136 S.)

F. Pauli Ueber den grauen Staar und die Verkrümmungen. Stuttgart 1838. 8.

L. F. Gondret *On the treatment of Cataract without Operation, at the Royal ophthalmic Hospital, Moorfields, under the auspisis of Mr. Tyrrel. London* 1838.

Schriften über die einzelnen Staar-Arten und -Operationen s. bei denselben.

Cataracta hat man in den frühesten Zeiten im Allgemeinen eine jede Krankheit genannt, welche sich durch eine Verdunkelung nahe hinter der Pupille und daher rührende Störung des Sehvermögens auszeichnete. Hippokrates hatte zwar schon die Cataracta für eine Krankheit der Linse erklärt, (die er *Glaukoma* genannt) diese richtige Ansicht des Sitzes der Krankheit ward dann aber durch Galenos wieder verdrängt. [Obgleich hierauf die Araber zu jener zurückkehrten, so hielten doch die späteren Chirurgen den Staar entweder,] wie schon Celsus gethan, für ein Product geronnener Säfte[1] oder für eine abnorme Haut (*pellicula*) hinter

1) [„*Concrescit humor*" sagt Celsus.]

der Pupille: dies geschah besonders desshalb, weil man in der Regel den Staar nicht aus dem Auge auszuziehen pflegte, auch keine anatomische Untersuchungen cataractöser Augen anstellte. Bis zum Jahre 1656 dauerte grösstentheils diese Verkennung. Dann brachten Bonetus, Fabricius ab Aquapendente, Borelli[1] Remi Lasnier[2] Quarré, (Quaraeus,[3]) Rolfink,[4] Gassendi, Mariotte, Blegny u. A. die alte Wahrheit wieder an den Tag, an die jedoch die älteren Practiker noch nicht glauben wollten.[5] Um die richtige Erkenntniss des Uebels machten sich ferner Brisseau (1705), Heister, Méry, Maitre-Jean verdient. Von Morgagni ward die Verdunkelung der Linsenkapsel entdeckt. Vgl. die Literatur und Sprengel's Geschichte der Chirurgie. — Hierauf unterschied man (Brünner, Beer u. A.): 1 *Cataracta vera*, wahren, echten Staar, d. h. Trübung des Linsensystems, der Linsenkapsel, der Morgagni'schen Flüssigkeit, der Linse; — 2 *Cataracta spuria*, falschen, unächten Staar, d. h. Trübung wegen einer Pseudomembran hinter oder in der Pupille, wie sie z. B. Iritis herbeiführen kann, *C. spuria lymphatica* (s. *Iritis*, *Synizesis*, *Synechia*) oder wegen Anhäufung eines Eiter- (*Cataracta spuria purulenta*-), eines Blut-Residuums (*Cataracta spuria sanguinolenta*) hinter oder in der Pupille: (s. Hypopyon, Hypoëma;) — 3 *Cataracta secundaria*, Nachstaar, nämlich Verdunkelung, welche nach einer Operation oder sonstigen Entfernung der Linse hinter der Pupille entstanden war, sei es nun vor der Kapsel, durch plastisches Exsudat nach Entzündung, sei es in der theilweise oder ganz sitzen gebliebenen Linsenkapsel selbst. Auch diese Classification stellt ganz verschiedene Krankheiten neben einander, ist daher unpassend, *Cataracta* ist, richtig gefasst, nichts als Trübung entweder aller dreier, oben genannter, oder eines, oder zweier Theile des Linsensystems.

Allgemeine Symptome. — Die dicht hinter der Pupille liegenden Theile werden, wenn sie gesund sind, wegen ihrer völligen Durchsichtigkeit durch die Pupille hindurch gar nicht wahrgenommen. Alle Krankheiten derselben stören aber ihre Durchsichtigkeit und machen sie desshalb sichtbar: so ist denn Cataracta nur ein Symptom und zwar ein Symptom sehr verschiedener Krankheiten des Linsensystems. Die Zeichen, wodurch sie sich zu erkennen giebt, sind aber doch wiederum verschieden, je nachdem dieser oder jener Theil des Systems getrübt ist.

Wenn *Cataracta* erst entsteht (*Cataracta incipiens*), so trübt nicht fern von der hinteren Fläche der Iris nur ein zarter graulichter Hauch die Schwärze der Pupille. Der Kranke sieht dann zwar die Gegenstände schon etwas staubigt, neblicht, wie durch einen Flor hindurch, achtet jedoch in der Regel nicht auf diesen

1) *Histor. et Observ. medico. physic. Centur IV. Parisiis* 1665.

2) S. *Gassendi Physice Sectio III. Lib. VII. p* 371. *Lugduni Batavorum* 1660.

3) S. *Marlotte Nouvelle découverte touchant la vue. Paris* 1668.

4) *Diss. anatomicae Lib. I. cap.* 13. *p.* 179. und a. a. O.

5) Noch 1713 hatte Heister einen Streit deshalb mit Woolhouse. S. die Streitschriften in der Literatur.

Anfang. Meistens nach Wochen und Monaten nimmt die Trübung zu, [mitunter diffus, allmählig verlaufend, zuweilen stellenweise, schalig, punctirt; v. Ammon (Klin. Darstell. Thl. I. Taf. XI, 12.) stellt ein Auge dar, in dem sich hinten schon Trübung, in der Mitte ein Nebel, ringsum aber weisse Streifen nach der Richtung der Linsenlamellen zeigen.] Sie erscheint nicht selten graugrünlich, und hat dann grosse Aehnlichkeit mit dem Glaukome, oder rauchig, und kann dann mit Amblyopia amaurotica verwechselt werden, zumal da das neblichte, trübe Sehen im Anfange der Amaurosis und des Glaukoms auch statt findet. Zur Unterscheidung von beiden dient, dass Cataractöse alle Gegenstände noch ziemlich gut zu erkennen vermögen, was die Glaukomatösen und Amaurotischen bei einer solchen Beschaffenheit des Hintergrundes der Pupille schon nicht mehr im Stande sind, dass also bei Cataracta das Sehvermögen, dem Grade der Trübung hinter der Pupille entsprechend, abnimmt, bei jenen dagegen nicht. Ferner ist die Trübung des Schloches hier mehr nach vorn, nahe hinter der Iris, bei Glaukom und Amaurosis mehr in der Tiefe des Auges; völlig Amaurotische und Glaukomatöse haben einen starren, todten Blick, nicht völlig so Erblindete sehen Farben, Funken, dunkele Fäden, Netze u.s.w. Diagnostische Zeichen für Cataracta und Glaukom sind ferner: der meergrüne (blaugraugrüne) und oft convexe Hintergrund des glaukomatösen Auges und der meistens graugrüne, nicht concave des anfangenden Staares; dass beim graugrünen, harten Linsenstaare, der am leichtesten damit verwechselt werden kann, die stärkste Trübung bei jeder Betrachtungsweise fast immer in der Mitte der Pupille ist, wegen der dort grösseren Dicke der Linse, wogegen die krankhafte Färbung des glaukomatösen Auges für den Beschauer ihre Stelle wechselt, je nachdem er das Auge von vorn oder von der Seite her betrachtet;[1] [dass der anfangende Kapselstaar hier und da, stellenweise eine Trübung der Pupille bewirkt, sie scheckig macht.] Im ferneren Verlaufe des Glaukoms wird die Pupille weiter, meist in der Quere verzogen, kehren sich ihre Ränder oft nach hinten hin. (S. ein Mehreres bei Glaukoma und Amaurosis.) Dennoch kann sich der Ungeübte und derjenige, welcher den Verlauf der Krankheit nicht hat beobachten können, leicht täuschen. — Auch mit der rauchigen Pupille alter Leute, die bloss von einigem Pigment-Mangel der Chorioïdea herrührt, kann anfangender Staar verwechselt werden. [Nähere Lage der Trübung hinter der Iris, Störung des Sehvermögens unterscheiden ihn davon. Als diagnostisches Zeichen von krankhaftem Pigment-Mangel der Chorioïdea und daher rührender, trüber Pupille giebt Chelius[2] an, man sehe die Trübung am deutlichsten, wenn man gerade von vorn in's Auge schaue, bei einer Seiten-Ansicht erscheine dagegen die Pupille ganz klar, die Gegenstände sehe der Kranke wie verworren, und — das Wichtigste — an der inneren und unteren Seite des Augengrundes sei ein gelblichweisser Punkt, der bei einfacher Cataract nicht da sei, bei Complication mit Cataract allmählig verschwinde, indem er durch die Trübung der Linse verdeckt werde, (vgl. *Defectus pigmenti nigri*). Die mit Pigmentmangel verbundenen Amaurosen aber sollen sich durch dieselben

1) [Ein, vom Verfasser zuerst aufgefundenes, bei Glaukom weiter aufgeführtes, Zeichen.

2) a. a. O. S. 217.

Zeichen, ferner durch die oben vom Verfasser schon erwähnten, durch schmutzige, röthliche oder grünliche Farbe der Trübung, durch starre, meistens verzogene Pupille, durch starren, manchmal schielenden Blick mit weit geöffneten Augenliedern, nach v. Walther durch gerade Haltung, dreisten Tritt unterscheiden, während der Cataractöse durch Vorwärtsbeugen des Kopfes und Herabdrücken der Augenlieder das Auge zu beschatten sucht und den Blick mehr auf den Boden richtet, nach v. Walther unsicher, verlegen und ängstlich, suchend und spähend, mit vorgehaltenen Händen, in kleinen Schritten tappend daher kömmt, durch jede Lichtabstufung in Verlegenheit gebracht wird und jedem Gegenstande, nachdem er ihn mit den Händen explorirt hat, sorgfältig ausweicht: vgl. allgem. Symptome der Amaurose).

Sehr erfreulich würde es sein; sollte fernere Erfahrung eine Beobachtung Sanson's bestätigen,[1] für deren Richtigkeit er und Andere schon manche pathologische Belege gefunden haben, wie von ihnen berichtete Krankheits-Geschichten zeigen. Hält man vor ein gesundes Auge des Menschen, dessen Pupille durch Belladonna oder Hyoscyamus erweitert ist, ein brennendes Licht, so sieht man desselben Bild dreimal im Auge. Das erste, deutlichste, grösste, steht aufrecht, das zweite, kleinere, hinter jenem befindliche, verkehrt, das Dritte hinterste wieder aufrecht. Will man die Bilder genau sehen, so muss man mit dem Lichte verschiedene Bewegungen machen, während man selbst eine und dieselbe Stellung behält: das mittelste, verkehrte Bild steht dann immer dem Lichte entgegengesetzt, weicht zur rechten Seite, wenn das Licht zur Linken hinbewegt wird, während die beiden aufrechten dem Lichte immer folgen, also in jenem Falle mit zur linken Seite hingehen. Die Bilder decken sich dann nicht mehr; und man kann sie deutlicher sehen. Da die beiden hinteren, wegen ihrer Kleinheit und Blässe nicht leicht zu finden sind, so muss der grade vor dem Kranken stehende Beobachter in einem dunkelen Zimmer verschiedene Proben mit dem Lichte machen, zur Seite, nach oben, unten, im Kreise es wenden. Nach den Versuchen Bardinot's, Pigné's und Sanson's mit Uhrgläsern und Linsen, auch nach Pasquet's[2] Versuchen an Thieraugen (künstlichen Cataracten durch mechanische Reize oder Injection von Dinte in die Kapsel, rührt das erste Bild von der Cornea her, das zweite verkehrte von der hinteren Kapselwand, das dritte von der vorderen. Wegen des Hohlglases, welches gewissermassen die hintere Kapselwand ist, stellt sich nämlich das von ihr zurückgeworfene Bild vor das von der vorderen Kapselwand gebildete. Ist nun die vordere Kapselwand verdunkelt, so sieht man nur ein aufrechtes (Cornea), bei Verdunkelung der hinteren Kapselwand sieht man zwei aufrechte (Cornea und vordere Kapselwand), bei sehr starkem Glanze aber doch drei Bilder. Wenn die Linse allein verdunkelt ist, sieht man gleichfalls zwei aufrechte (Cornea und vor-

1) S. Bardinot und Pigné in *l'Expérience* 1837 Nov. 5., ausgezogen in *Archives générales de Médicine* (1837) 2me *Série Tom. XV. Decbr.*; und *Sanson* in seinen *Leçons sur les meladies des yeux, publiées par Bardinot et Pigné. Paris* 1837. *p.* 28. Uebrigens hat sie schon früher Purkinje gemacht und in einer Breslauer Gelegenheitsschrift beschrieben; sie ward aber nicht beachtet. S. *Purkinje Comment. De examine physiologico organi visus et systematis cutanei. Vratisl.* 1823. (Rau in v. Ammon's Monatsschrift Bd II. H. 5.

2) *Thèse* 317. *Paris* 1837. (Froriep's Notizen 1838. Bd VI. No 3).

dere Kapselwand). Sollte nur noch die hintere Kapselwand vorhanden sein und zwar ungetrübt, so sieht man 2 Bilder, ein grades (Cornea) und ein verkehrtes (hintere Kapselwand), wie ein Beispiel Sanson's lehrt: Einige Tage nach von ihm gemachter Depression zeigte sich das von einem sitzen gebliebenen Lappen der hinteren Kapselwand herrührende, verkehrte Bild; später war der Lappen undurchsichtig geworden und das Bild dort verschwunden. Ist ein Staar erst im Entstehen, so ist das vorderste Bild völlig deutlich (Cornea), das eine oder das andere hintere Bild aber undeutlich, verschwindet immermehr, bis es zuletzt gänzlich fehlt. — Bei Amaurosis und Glaukoma sind dagegen alle drei Bilder da. *Glaukoma* oder *Amaurosis* mit *Cataracta* verbunden bleiben dann aber doch noch durch andere Zeichen auszumitteln übrig.]

Manchmal nimmt nun die cataractöse Trübung gleichmässig zu; häufiger bildet sie sich in der Mitte der Pupille zuerst und dehnt sich allmählig gegen die Peripherie hin aus, selten umgekehrt; manchmal bleibt sie central — *C. centralis* —, als ein weisser, grauweisser Punkt, zuweilen von dünnem Nebel umgeben, zeitlebens stehen, ohne zu- oder abzunehmen.[1] Der Centralstaar kann in der Vorder- oder Hinterwand der Linsenkapsel seinen Sitz haben, aber auch in der Linse selbst, meist in deren Kerne, auch wohl in der Kapsel und in der Linse. (S. Bech, *Diss. De cataracta centrali. Lipsiae* 1830. 4. v. Ammon Klin. Darstell. Thl. I. Taf. XI, 10. *anterior;* 14. *anterior et media: IX.* 13. *XII.* 17. *media: X.* 5. *XI.* 3. 5. 12. *posterior.*) Zuweilen zeigt sich die Verdunkelung auf andere Weise partiell, sind Striche, Punkte, Sterne, Strahlen da, viel häufiger in der Kapsel als in der Linse. Während ausserdem die Masse der Linse, der Linsenkapsel zu-, in anderen Fällen abnimmt, vermindert sich die Deutlichkeit des Sehvermögens immer mehr, besonders des Sehens ferner Gegenstände;[2] durch einen Nebel, dicken Rauch eingehüllt, erscheinen vorzüglich helle, glänzende. Später erkennt der Kranke nur noch die grösseren Umrisse, wird der Nebel dichter.

Nach und nach hat der Staar eine bestimmtere, entschiedenere Farbe angenommen, je nachdem er hart, weich oder flüssig, je nachdem die Verdunkelung wenig

1) Dupuytren (Klin. chirurg. Vorträge übers. von Bech und Leonhardi Bd I. St. 3) sagt, *C. centralis* sei gewöhnlich mit Rotation des Auges um seine Axe verbunden. Dies ist nur dann der Fall, wenn eine bedeutende angeboren oder in sehr früher Jugend erworben wurde. Ein Aelterer lernt bald das Auge so zu stellen, dass die Lichtstrahlen neben dem verdunkelten Punkte einfallen, jene aber behalten aus Gewohnheit die früheren Licht suchenden Bewegungen bei.

2) Andere Schriftsteller nennen noch als pathognomonisches Zeichen anfangenden grauen Staares: Farben-, Fliegen- und Funkensehen. Der Verfasser gab dies niemals an, und vom Herausgeber befragte practische Aerzte leugnen es, sowie auch schon Callisen und Richter. Bei Complication mit Amaurosis kann es da sein. Manchmal soll auch der Kranke doppelt sehen, für Licht sehr empfindlich sein, durch convexe Gläser anfangs besser sehen können, (Richter u. A.); nach Walther (Abhandl. aus d. Geb. d. pract. Medic. Bd I. S. 48). Dagegen ist das Gesicht, vor Entstehung der Trübung, ungewöhnlich scharf und hell, oft kurzsichtig, was er für Symptome der Linsen-Entzündung hält. Die Flamme soll von Nebel, farbigem Dunste umgeben sein, Farben sollen in falschen Tinten erscheinen. Walther hält das chromatische Sehen für Folge einer durch entzündliche Anschwellung bewirkten grossen Refractionskraft der Linse. Auch diese Symptome erwähnte der Verfasser weder schriftlich noch mündlich, ebenso nicht jene Practiker. Dass namentlich das Doppeltsehen nur eine zufällige Complication wegen Fehlers der Netzhaut sei, erklärt der Verfasser bei *Diplopia.*

oder sehr intensiv ist, von dieser oder jener Ursache herrührt, in diesem oder jenem Theile des Linsensystems ihren Sitz hat. Es giebt Farbenschattirungen vom reinsten Weiss, bis zum Braunen, Gelben, Grünen, Rothen und Schwarzen hin, [jedoch sind Grau, Graugrün und Weiss die vorherrschenden Farben. Mohrenheim[1] fand bei einem erblichen Staarblinden sogar die eine Linse blau, die andere braun.] Selbst an einer und derselben Linse kommen zuweilen verschiedene Farben vor. Gelb und Braun, Grau und Grün, Weiss und Grau zeigen sich an einem und demselben Staare schattirt, wolkig, strahlicht, abwechselnd; Beer sah einen flüssigen oben grünen, unten braunen Staar.[2]

Füllt der Staar den Hintergrund der ganzen Pupille nicht aus, liegt er nicht an der Iris an, so kann der Kranke seitliche Objecte noch sehen; ist er ein kleiner Centralstaar, auch die gerade vor dem Auge liegenden, auf denen er nur einen schwarzen Punkt bemerkt. Füllt der Staar dagegen den Hintergrund der Pupille gänzlich aus, ist seine Masse vergrössert, und tritt er daher wohl gar in die Pupille hinein, so dass ihr Rand ihn berührt, so kann der Kranke nur noch Licht und Dunkel unterscheiden. Nachdem die Pupille erweitert worden, sieht er besser: desshalb sucht er die Dämmerung, schliesst er die Augenlider halb, und stellt sich mit dem Rücken gegen das Licht, beschattet das Auge, wenn er etwas genau betrachten will. [Ist aber die Pupille so von ihm angefüllt, dass dieselbe sich nicht hinreichend erweitern kann, so sieht er etwas weniger besser im hellen Lichte, weil dann zwar nicht neben dem Staare hinweg, doch aber durch ihn hindurch wenige Lichtstrahlen die Retina zu treffen vermögen. Ist ein bedeutender Theil der Linse getrübt, so stellt sich leicht Schielen ein; damit der noch durchsichtige in die Sehaxe gebracht werde, gewöhnt sich der Mensch, das Auge schief zu richten. Ein Schatten, welchen der Irisrand, in Gestalt eines schwarzen Ringes, auf den Umfang des Staares wirft, ist vorhanden oder nicht vorhanden, je nachdem ein Zwischenraum zwischen Vorderfläche der Kapsel und Hinterfläche der Iris ist oder nicht. Die einzelnen Staare variiren in dieser Beziehung(eine und dieselbe Art kann einen Schatten-Ring und keinen hervorbringen, (s, unten die Arten.[3] Zur genaueren Diagnosis ist endlich die Anwendung des *Extr. hyoscyami* oder *belladonnae* ein treffliches Mittel (vgl. Einleitung §§. IV. VII. VIII.). Nach ihr kann man am besten erkennen, dass das Verdunkelnde weder vor

1) [Beobachtungen Bd II. S. 64.]

2) Pract. Beobacht. üb. d. grauen Staar. S. 13.

3) Von mir wurde diese Erklärung des schwarzen Ringes zuerst gegeben in meinen Ophthalmologischen Beobachtungen und Untersuchungen S. 92. Vor mir hatte man, da er beim harten Linsenstaare am deutlichsten ist, gemeint, der dünnere, weniger undurchsichtige Rand lasse das schwarze Pigment der Tiefe des Auges durch sich hindurch scheinen (Richter §. 165), auch hatte man ihn dem Kapselstaare ganz abgesprochen (Richter §. 174). Der schwarze Ring ist scharf abgeschnitten in der Gegend des Randes der Pupille, erweitert und verengert sich gleichmässig mit ihr, hat eine regelmässige oder unregelmässige Gestalt, je nachdem die Pupille gestaltet ist, zeigt sich beim Pferde oval, da seine Pupille so ist und doch ist seine Linse nicht oval. Er kommt auch bei Kapselstaaren vor. — Beer leitete ihn dann (Lehre von d. Augenkrankh. II. 281) auch vom Schatten, aber ausserdem noch vom Absteichen des Irisringes auf dem grauen Hintergrunde allein her, Beck hält ihn für den Saum der Iris allein (S. 263), Benedict (IV. S. 11) alle drei Meinungen für möglich, je nach der Grosse und Saturation des Staares; Trabers (*Synopsis* p. 382) glaubt, er rühre von der Durchsichtigkeit der Kapsel her.

noch in, sondern hinter der Pupille liegt, weil man nach ihr die Umrisse der verdunkelten Linse oder Kapsel mehr oder weniger deutlich zu überblicken vermag, nun ein Zwischenraum zwischen Iris-Rand und Staar-Rand ist, durch den hindurch auch ferner der Mensch oft recht gut sehen kann, namentlich wenn nur die Linse verdunkelt ist. In letzterem Falle kann der Beobachter nun zuweilen sogar hinter die Ränder der Linse sehen. [Exsudat in der Pupille lässt dagegen nur geringe oder keine Erweiterung zu; der Umfang des Verdunkelnden wird nicht sichtbar; der Mensch sieht nach dem Eintröpfeln nicht besser oder nur wenig, nur an einzelnen Stellen; ausserdem ist oft der Bau der Iris verändert, ist sie starr, die Pupille oft eckig verzogen; zuweilen kann man einzelne Fäden, Stränge unterscheiden. Jedoch können beide zusammen da sein; s. unten *Cataracta adhaerens.*] Ein anderes Hülfsmittel zur Diagnosis ist Ansicht von der Seite her; sie lässt erkennen, dass die Trübung nicht in der Cornea, nicht in der Haut der wässerigen Feuchtigkeit, nicht in der vorderen Augenkammer ihren Sitz hat.

Alle anderen Theile des Auges sind bei reinem Staare normal. Die Pupille ist zwar zuweilen übermässig weit, die Bewegung der Iris etwas träge, jedoch nur dann, wenn sie von einer vergrösserten Linse oder Kapsel gedrängt, verschoben wird. Ueber die zufälligen Complicationen des Staars s. unten.

Verschiedene Arten der Cataracta und deren Symptome. Sie sind: I. *Cataracta lenticularis*, Linsen-Staar. Die Durchsichtigkeit der Linse ist mehr oder weniger gestört und zugleich ihre Cohäsion krankhaft verändert. Vorzüglich nach dem Grade der letzteren hat man den Linsenstaar wiederum eingetheilt in Unterarten: 1) *C. dura*, 2) *C. mollis*, 3) *C. fluida.* II. *Cataracta capsularis*, Kapsel-Staar. III. *Cataracta Morgagniana*, Morgagni'scher Staar, Trübung dieser Feuchtigkeit. IV. *Cataracta mixta*, gemischter Staar, Trübung mehrerer dieser Theile.

I. *Cataracta lenticularis (crystallina)*, der Linsenstaar.[1]

1) *C. dura solida* der harte Staar. — *a) totalis.* Die Verdunkelung beginnt fast immer in der Mitte der Linse, und breitet sich langsam, gleichmässig nach dem Umfange hin aus. Der Härte-Grad der Linse hat zugenommen, sie ist fast knorpelartig, da hier auch die gesunde am dichtesten ist. Selten ist die Linse fast oder ganz verknöchert, oder versteinert zu einer, besonders aus phosphorsaurem Kalke bestehenden, Masse.[2] Je dunkeler der Staar ist, desto

1) [Bei allen Linsenstaaren ist nach Sanson (s. allg. Symptome), ein doppeltes, aufrechtes Licht-Bild.]

2) Verknöcherung der Linse kommt oft bei Pferden vor. [Körnchen ähnliche Knochen-Concremente fanden in der menschlichen Linse *Mauchart (De lumbricis in ductu pancreatico)*, Zinn (im Hamburger Magazin Bd 19. S. 439), *Haller (Opuscula pathologica obs. 53.)* Völlig verknöchert sahen die Linse *Janin (Mém. et Observ. p. 228.)*; Fleischmann (Leichenöffnungen S. 202.); dieser fand die Linse viel kleiner als gewöhnlich, die gleichfalls verknöcherte Kapsel mit der Iris verwachsen, also Folge einer Entzündung; beide fanden sie bei Alten. Beer (Pract. Beob. üb. den Staar S. 19.), Saunders (s. Adams p. 94.) zogen einen solchen aus. Acrell (Chirurg. Versuche Bd II. S. 121.), *Sibbern (Collect. soc. med. Hafniens 1775. Vol. I. p.* 118.), Walter (Anatomisches Museum Bd I. No 395.) beobachteten sie neben Verknöcherung anderer Theile des Auges. Allan Burns fand

härter pflegt er zu sein; braune, schwarze, graugrüne, gelbliche, röthliche Staare sind härter, als weisse, graue.] Dabei nimmt das Volumen der Linse zuweilen etwas ab, z.B. bei *C. senilis*; die schwarzen Cataracte verhalten sich jedoch oft entgegengesetzt. Hinter der Pupille bemerkt man die verdunkelte Linse anfangs oft gelbröthlich, wie ein Knöpfchen gelbröthlichen Horns, (1) [s. v. Ammon XI. 32. 33. 37. 39.], und der Kranke sieht dann oft alle Objecte in jenem röthlichen Lichte; selbst rosenroth ist er oft und verursacht einen rothen Schein vor dem Auge, (2) [blutroth s. v. Ammon XI. 38. Weniger häufig, als gelbroth, ist er perlfarbig, wenngleich diese Farbe von Andern als die häufigste angegeben wird, dunkelgrau (Beer Thl II. Taf. III. Fig. 1), schillernd, silber-, perlmutterfarbig, in bestimmten Winkeln strahlig, wie wenn man gesunde Linsen längere Zeit in Branntwein hat liegen lassen, winklicht gestreift [s. v. Ammon IX. 12. XI. 10. 12. 29. 30. *C. lent. striata, stellata totalis.* XI. 15 *partialis*, d. h. an der Peripherie der Linse im Kreise liegende Radien; XI. 16., durch Einschrumpfen der äusseren Lamellen sternförmig auseinander gesprungen], matt gelbbraun, [gelb s. v. Ammon XI. 34. 36.], schwarz und braun marmorirt [s. XI. 31. XII. 2.], graugrün, meergrün, *C. viridis*, sehr selten schwärzlich oder schwarz, *C. nigra.* (3) [Janin und Benedict fanden die *C. nigra* an beiden

nur den Kern verknöchert, die hintere Augenkammer mit einer weichen, breiigen Masse angefüllt. *Wardrop (Morbid Anatomy. Vol. II. cap.* 34. Taf. XI Fig. 5.), *Haller (Opera minora Obs.* 65.) beobachteten Verknöcherung der Linse und Retina zusammen. Die verknocherten oder versteinerten von *Synechia posterior* begleiteten, Linse, Strahlenblättchen und Strahlenkörper, welche Scarpa beobachtet hat *(Edit. Léveillé Vol. II. p.* 297. *Tab. II. Fig.* 8.) bildeten zusammen ein hartes, steinichtes, dickes Schälchen, der verknöcherte oder versteinerte Glaskörper ein zweites; beide waren durch eine derbe, membranöse Masse mit einander verbunden und enthielten, statt des verschwundenen Glaskörpers, einige Tropfen klebriger, blutiger Flüssigkeit. Ein kleiner, weisser Cylinder, in welchen hinein der, das hintere Schälchen durchbohrende, Sehnerv verlief, (die verschobene, zusammen gedrehte Retina? vgl. *Hydrops chorioideae*) ging von hinten her in das vordere Schalchen. Der ganze Augapfel fühlte sich hart an und war halb so gross, als der andere. Vermuthlich war hohes Alter die Ursache. v. Ammon bildet Taf. XVIII. Fig. 12—14 ossificirte Linsen ab, eine auch mit ossificirtem Glaskörper in einem atrophischen Auge. — Versteinerung der Linse zu einer homogenen, wie Kalk aussehenden, steinharten, vermuthlich aus kohlensaurem Kalke bestehenden Masse ist, wie es scheint, nicht ganz von der Verknocherung unterschieden worden: Morand beschreibt eine steinharte, am oberen Rande wie abgeriebene, mit Ossification des Glaskörpers verbundene Linse (in den *Mém. de l'Acad. des sciences* 1730), Caldani sah Linse und Glaskörper versteinert bei einem 16jährigen Knaben.

1) Jüngken nennt den hornfarbigen, graurothen Staar *C. lapidea*, was aber zur Verwechselung mit Versteinerung der Linse Anlass geben kann.]

2) Einer meiner Kranken sah immer „rothe Brustkuchen" vor dem Auge schweben, wie er sich ausdrückte. Er sah seine eigene Linse: s. Ophthalm. Beob. u. Untersuchungen.

3) Schwarze Cataracte wurden beobachtet von Janin (Beobachtungen üb. d. Auge. übers. von Selle, 2. Aufl. Beob. 11 u. 12.) 3 mal; einmal erschien die Linse im Auge graubraunlich, ausserhalb desselben aber schwarz, das andere Mal in beiden Augen grünschwarz, nach der Extraction schwarz; von Pellier de Quengsy (Beobacht. über die Augenkrankh. S. 205.); von *Maitre-Jean (Traité des mal. des yeux p.* 209); von *Leroux* (im *Journ. de Méd.* 1814. *July)*; Wenzel der Vater *(Traité de la caracte. Obs.* 3—6); ich fand sie einmal. Benedict (a. a. O. Thl 4. S. 31.), [Riobé und Fouquier (s. Edwards a. a. O. p. 24.), Lusardi (v. Graefe u. v. Walther's Journ. Bd 4. H. 2. S. 358), v. Ammon (in dessen Zeitschrift Bd 2. H. 1. S. 152), Heidenreich (daselbst Bd 3. S. 205), *J. Cloquet (Dict. des sciens. méd.: Art. Cataracte)* 2 mal, Guillé (a. a. O. p. 61), 3 mal, Werneck (in Clarus und Radius wöchentlichen Beiträgen Bd 2. H. 3) 4 mal bei Gichtischen. — Eine partielle schwarze Linse fand *Morgagni (Epist. anat.* 63. *art.* 6.)] Vergl. *Edwards Diss. sur l'inflammation de l'iris et la cataracte*

Seiten abgeplattet. Oft war sie sehr hart, wie steinern, übermässig gross (Janin, Lusardi, Werneck, Heidenreich[1]; Andere berichten über die Grösse nichts.] Ist die Cataracta schwarz, so hat natürlich die Pupille, trotz der Anwesenheit eines so genannten grauen Staares, eine schwarze Farbe; und kann dann leicht mit *Amaurosis* verwechselt werden, um so mehr, wenn die Pupille unbeweglich ist; s. weiter unten. [Zur Diagnosis dient Folgendes: die Pupille ist eigenthümlich schwarz, rothbraunschwarz, eisenschwarz oder tintenschwarz, wie auf Papier gestrichene, getrocknete Tinte, mattschwarz (jedoch fand sie z. B. Pellier de Quengsy glänzend schwarz[1], dunkelbraun, auch wohl mit grünbraunen Streifen versehen (Heidenreich). Wegen der matten Schwärze bildet sich, nach den Beobachtungen Lusardi's und Guillié's kein Spiegelbild des Beobachters im Auge des Kranken, oder ist es doch anders, als gewöhnlich; Heidenreich fand zwar eine Spiegelung, aber es war auch deutlich erkennbar, dass diese nicht tiefer, als in der durchsichtigen, vorderen Kapselwand ihren Grund hatte und dass die undurchsichtige Linsensubstanz hinter ihr lag; Werner fand sein Bild im Auge eines Kranken ganz unkenntlich abgespiegelt. Diese früheren Beobachtungen finden in der oben erwähnten Purkinje-Sanson'schen Lichtprobe ihre Erklärung und bestätigen dieselbe.[1] Die Probe wird hier ganz besonders zur Diagnosis anzuwenden sein.[2] Wegen der bedeutenden Grösse der *C. nigra* ist die Iris etwas nach vorn gedrängt, die vordere Augenkammer verkleinert, ja, Janin, Heidenreich und Werneck fanden sogar den Staar in die Pupille hineingedrängt, was, sowie die Rundung und Abflachung desselben nach seinen Rändern zu, und die gleich hinter der Pupille befindliche Schwärze, am besten von der Seite beobachtet wird. Erweiterung der Pupille durch Hyoscyamus lässt den Umfang der Linse noch deutlicher überschauen; jedoch kann die Pupille weit, selbst eckig, für Mydriatica ganz unempfänglich sein, wegen der Ausdehnung durch den Staar, wie Werneck's Sectionsbericht bestätigte.[3] — Die Kranken sehen besser im Halbdunkel und nach dem Eintröpfeln des Hyoscyamus-Extracts, wenn der Staar nicht gar zu gross ist, können aber auch ohne diese Hülfsmittel Licht und Dunkelheit unterscheiden. Janin's und Werneck's Kranke sahen Objecte im röthlichen Lichte,[4] was jedoch, nach dem bei Complication der Cataracta mit Amaurosis No. 3 Gesagten, nicht sehr entscheidend für die

noire. Paris 1814. 4. — *Guillié Nouvelles recherches sur la goutte sereine et la cataracte noire. Ed.* 2. *Paris* 1818. — *F. A. Rosenmüller Diss. de staphylomate sclerotícae nec non de melanosi et cataracta nigra nonnulla exhib. Erlang.* 1830. *c. tab.* — *G. H. Warnatz Diss. de cataracta nigra. Lips.* 1832. 4. (Deutsch. bearbeitet in v. Ammon's Zeitschr. Bd 2. S. 295 ff.)

1) Lusardi's und Guillié's Fälle waren vermuthlich *C. nigrae capsulares* (vergl. oben Sanson), Heidenreich's und Werneck's dagegen *lenticulares.*

2) Hat sich auf der Linsenkapsel ein Exsudat weisser plastischer Lymphe gebildet, welches z. B. Heidenreich in beiden Augen in der Mitte durch die Pupille hervorragen sah, so wird durch den Abstich des Weissen gegen den braunlichen oder mattschwarzen Hintergrund dieser noch deutlicher erkannt.

3) Beweglich fanden die Iris z. B. Pellier de Quengsy und Lusardi, wenig beweglich Maitre-Jean, gar nicht beweglich Wenzel. Nach Lusardi soll sich die Pupille bei massiger Beleuchtung besser bewegen.

4) Sowohl dies, als dass die Cataracta, ausserhalb des Auges betrachtet, dunkelroth (Janin's 3). blutroth (Pellier) rothschwarz, dunkelroth (Werneck) aussieht, beweiset, dass es eigentlich dunkelrothe Cataracte sind.

Diagnosis ist: nach Edwards sehen sie die Lichtflammen schwach glänzend und zu gross. Die häufigen Vorläufer der Amaurosis fehlen, z.B. Schmerzen im Auge und Kopfe, Funken und Mückensehen u. s. w. Jedoch entstehen die arthritischen schwarzen Cataracte auch mit Schmerzen, und Pellier de Quengsy und Guillié schildern auch jene Scotomata.]

Da die meisten harten Staare klein, selbst kleiner, als die gesunden Linsen sind, so sieht man sie bei einer Seiten-Ansicht von der Iris entfernt, das Spiel der Pupillarränder gar nicht gestört, den oben erwähnten schwarzen Schattenring im Umfange dieses grauen Staares am auffallendsten. Auch wenn die Cataracta völlig ausgebildet ist, sieht der Kranke eben desshalb ziemlich gut, besonders nahe Gegenstände und von der Seite. Der Kranke kann noch mässig grossen Druck, mitunter sogar kleinen lesen, vollends, wenn die Pupille erweitert ist, durch Halbdunkel oder Mydriatica. Eine ältere Meinung, der auch noch Stavenson und Juengken anhängen, war, jeder Staar werde mit der Zeit härter; man nannte den weichen Staar den unreifen, *C. immatura*, den harten Staar den reifen, *C. matura*. Dies ist aber unrichtig: die mit Erweichung verbundene Cataracta nimmt einen ganz entgegengesetzten Gang. — Der im hohen Alter durch Marasmus entstehende ist dieser Staar. [Die seltene, in jüngeren Jahren vorkommende, *C. nigra* mag von Entzündung, plastischer Exsudation, daher rührender Hypertrophie, später Verhärtung, wo nicht Brand herrühren. Vgl. Entzündung der Linse.] — *b) C. centralis.* Die Verdunkelung und Härte beschränkt sich auf die Mitte der Linse, und zwar oft nur auf den eigentlichen Kern derselben. So kommt sie angeboren oder bald nach der Geburt durch *O. neonatorum* entstanden vor. [Auch centrale Verknöcherung findet man selten; z.B. Saint-Yves [1] sah zuweilen den angeborenen Central-Staar durch einen stecknadelknopfgrossen Stein- oder Knochenpunkt in der Mitte der Linse gebildet.] Wegen der Diagnosis dieses Linsenstaars vom Centralkapselstaare s. den letzteren.

2 *Cataracta mollis (caseosa, scabrosa, pultacea, glutinosa, gelatinosa)*, der weiche, käsige, gallertartige Staar.[2] — So wie Verhärtung und in der Regel Verkleinerung Charactere des vorigen sind, so sind Erweichung und Vergrösserung des Volumens die Metamorphosen, aus denen dieser hervorgeht. Seine Farbe ist gemeiniglich milch-, speck-, kreideweiss, wie feuchte Kreide. Sehr oft ist die Saturation ungleich und sieht der Staar desshalb wolkig aus, verlaufen die saturirteren Stellen nicht excentrisch, auch nicht in bestimmten Winkeln aus einander, sind unregelmässig. Sie verändern ihren Platz nicht, mag der Kranke gehen, stehen, liegen, das Auge reiben oder nicht: [s. v. Ammon XI. 11. *incipiens partialis*. 13 *cum nucleo*, weisse Schichten mit dunkleren abwechselnd, am Rande eingekerbt.] Dieser Staar ist grösser und kuglichter, als der vorige: er hat mitunter gewuchert, auf seiner Oberfläche zuweilen sogar Erhabenheiten, Leisten, selten einen pyramidalen, stalactitenartigen Zapfen. Eine solche *C. lenticularis pyramidata* (welche seltener ist, als die *C. capsularis pyramidata*), ist mir ein-

1) Thl II. Kap. 14.

2) Wenn die Erweichung erst die Peripherie ergriffen hat, so haben ihn Manche *C. semimollis, semifluida* genannt.

mal in der gesunden Linsenkapsel vorgekommen: der Zapfen hatte ein speckiges Ansehen. Auch ein speckiges, nur auf der Vorderfläche in der Mitte aufsitzendes Concrement habe ich gefunden. Wegen der Vergrösserung ist dieser Staar von der Hinterfläche der Iris viel weniger entfernt, als der harte, selbst weniger als die gesunde Linse. Die Iris liegt zuweilen dicht an der Linsenkapsel an, wird wohl gar durch letztere nach vorn getrieben. Der Kranke sieht bei weitem schlechter, als der mit dem harten Staare behaftete, theils wegen des Mangels an Zwischenraum zwischen Linse und Iris (der nur bei *C. dura nigra* ebenso aufgehoben zu sein pflegt[1]), theils wegen der fast nicht mehr vorhandenen Linsen-Gestalt des Staars, wegen welcher Veränderung die, bei der Linsengestalt dünneren, Ränder aufhören, durchsichtiger zu sein. Von dem schwarzen Irisschatten bemerkt man wenig oder gar nichts, je nachdem die Iris sehr wenig vom Staare absteht, oder beide Theile dicht an einander liegen.[1] Die Iris ist aus demselben Grunde sehr wenig beweglich, ohne selbst krank zu sein, und die Pupille übermässig weit: Hyoscyamus und Belladonna wirken langsamer, beschränkter, aber dauernder, als im vorigen Falle, auf sie ein. Der Staar ist so weich, dass er leicht zerrieben werden kann, besonders im Umfange, und wird mit der Zeit immer weicher. Die aus einer Kachexie des Körpers hervorgehenden Staare sind in der Regel weiche.[2]

3) *Cataracta fluida (lactea)*, der flüssige (Milch-) Staar. — Statt der Linse ist eine, der Consistenz und Farbe nach, milchähnliche Flüssigkeit in der Kapsel, wie in einem Beutel, enthalten, jedoch ist der Linsen-Kern gemeiniglich fest.[3] Obgleich man vermuthen sollte, der flüssige Staar sei der höchste Grad des weichen, so geht doch selten der weiche in ihn über: die *C. mollis* kann viele Jahre lang weich sein; *C. fluida* pflegt dagegen sehr schnell zu entstehen;[4] ausserdem ist sie nie so gross, als die weiche Cataracte.] [Prochaska beobachtete einmal, dass die Kapsel platzte.][5]

Die Zeichen des flüssigen sind übrigens meistens die des weichen Staars: manchmal unterscheidet er sich von ihm durch Folgendes: Seine Farbe ist auch oft ungleich saturirt, marmorirt, flockig, wolkig, aber die einzelnen Flocken verändern ihre Stelle, wenn das Auge hin und her bewegt oder gerieben wird, wenn der Kranke den Kopf schüttelt, sich niederlegt, dann aufsteht u. s. w. [Steht der

1) Rosas, Chelius u. A. meinen, er fehle immer.]

2) Rosas, welcher (S. 691) die *C. caseosa* als erste Unterart der *C. mollis* aufführt, schildert als eine zweite die *C. varicosa*, die er zweimal beobachtete: „Die Linse ist schwarzbraun, gross, ungleich, nach dem Tode lichtbraun, weich, höckerig, ohne Spur von lamellösem Baue, in eine wahre sarkomatös-fungöse Masse umgewandelt; der Glaskörper zeigt sich consistenter und weniger rein, als im Normalzustande, die Retina verdickt, die Chorioïdea varicös, die Pupille weit, unregelmässig und vollkommen unbeweglich, die Cornea abgeplattet, matt, die Sclerotica im Umfange der Cornea bläulich, die Lichtempfindung sehr schwach.“ — [Eine *C. capsularis varicosa* hatte früher schon Ph. Fr. Walther beschrieben. (S. Entzündung der Linse: Auflockerung.)

3) Sanson (s. Sichel p. 498) sah von einem solchen kleinen Kern herrührende Bewegungen des Staars.

4) Demours z. B. (T. I. p. 501) sah ihn binnen einer Nacht entstehen, ebenso Schaefer (Med. Zeitung d. Vereins f. Heilk. in Preussen. 1836. No 27) nach kalten Umschlägen auf den Kopf eines Rheumatischen, Faure (Froriep's Notizen 1829. Febr. No 503) sehr schnell.

5) Mohrenheim Wiener-Beiträge. Bd II.

Kranke lange und hält den Kopf ruhig, so bilden die festeren Flocken oder der vorhandene Kern des Staares einen dickeren, weisseren Bodensatz, der flüssige Theil eine darüber stehende grauere, bläulichere Masse.] Ich fand auch oft die Iris anders gebogen als beim weichen: der flüssige Staar wird stark in die Pupille hineingedrängt, besonders, wenn der Kopf herabgebogen ist, und drückt die Iris mehr nach der Peripherie hin, während der weiche sie mehr nach vorn presst; daher liegt dann auch bei *C. lactea* der kleine Irisring oft so, wie er liegen muss, während der grosse, wulstartig nach vorn ausgebogen, ausgebeutelt ist. Die Blindheit erreicht wegen dieser Beschaffenheit des Staars einen hohen Grad, die Pupille ist weit, wenig oder gar nicht beweglich. — Der angeborene Staar ist meistens flüssig; Syphilis, [Entzündung der Linse und Kapsel (s. diese), öfterer wohl schnell wirkende chemische Zersetzung, etwa durch einen krankhaft abgesonderten Morgagni'schen Liquor,] bringt den flüssigen Staar, welcher nach der Geburt entsteht, hervor. (1)



B. Cataracta capsularis (membranacea), der Kapselstaar.

Ein reiner Kapselstaar ist sehr selten, (2) und scheint nur bei jungen Leuten vorzukommen; reine Linsenstaare sind häufiger. *C. capsularis* ist also fast immer mit *C. lenticularis* zusammen, *C. mixta*. Der Fehler der Kapsel besteht theils in Verdunkelung, theils, meistens, in Auflockerung und Wucherung derselben. Diese organischen Veränderungen können die ganze Kapsel befallen, (*C. capsularis perfecta*, vollkommener Kapselstaar); sie können nur in der vorderen Kapselwand (*C. capsularis anterior*, vorderer Kapselstaar), oder nur in der hinteren Kapselwand (*C. capsularis posterior*, hinterer Kapselstaar) sein. Dass so einzelne Flächen isolirt erkranken können, rührt theils her von dem Ueber-

1) Soll man endlich als vierte Art einen Linsenstaar annehmen ohne Trubung der Linse, oder war es Anfang der Staarbildung? Pasquet giebt, *(Rev. Méd.* 1838. *Octbr.)* in der Schilderung, der im Jahre 1818 in Roux's Klinik durch die Extraction erhaltenen Resultate folgenden sonderbaren Bericht: Ein 26jähriges Mädchen hatte seit 8 Jahren eine allmalige Abnahme der Sehkraft bemerkt; Beschaffenheit, Form und Entfernung der Gegenstände kann es, besonders im hellen Lichte nicht mehr gehörig unterscheiden. In der schwarzen Pupille beider Augen erkennt man, bei genauer Untersuchung, einen hellgraugrünlichen Reflex und etwas vor ihm einige dunklere Streifen. Die Iridis sind normal und beweglich. Beim Experimente mit dem brennenden Lichte (s. oben bei allgem. Symptomen) fehlt das umgekehrte Bild ganz; demnach ware *C. capsularis posterior* zu erwarten gewesen. Nachdem beide Linsen zu verschiedenen Zeiten extrahirt worden, erschienen die, für *C. nigrae* gehaltenen Linsen ganz hell und gesund, aber die äussere Schicht dichter als die innere, fast flussige, und an der Hinterfläche zeigten sich 30 kleine, farblose, concentrische Rinnen. Gedrückt, zersprang sie in diesen entsprechende, 3eckige Stücke. Mithin war die Dichtigkeit eine andere, als die gewöhnliche und die Linse durch Krankheit so zerfallen, wie sie sonst nur durch gewisse chemische Mittel und Maceration zerfällt; aber die Klarheit hatte nicht gelitten und die Linse nur einen abnormen Lichtreflex gemacht. Nach der Operation erhielt die Kranke ihr Gesicht wieder, so dass sie geläufig lesen konnte, und zeigte sich keine *C. capsularis*.

2) Von 179, von Roux extrahirten, Staaren waren nur 5 Kapselstaare. S. Maunoir in den *Mém. de la soc. méd. d'observation. Paris* 1837. *No* 2, (Osann's Journ. 1837. Septbr.); 32 andere, im Jahre 1838 operirte (s. Pasquet a. a. O.) waren sämmtlich Linsenstaare. Richter (Chir. Bibl. Bd II. St. 2. S. 12) fand unter 50 kaum einen Kapselstaar, Benedict (S. 36) in 15 Jahren nur 3—4, J. Ad. Schmidt (Nachstaar und Iritis S. 10) niemals.

zuge der vorderen Hälfte durch die Descemet'sche Haut, und der hinteren durch die Hyaloïdea der tellerförmigen Grube, deren jede, für sich bestehende, Erkrankung Leiden der, mit ihr verwachsenen, Kapselwand nach sich zu ziehen vermag, theils auch wohl davon, dass die hintere Wand Arterien von der *A. centralis retinae* bekommt, die vordere aber wahrscheinlich von denen des Strahlenblättchens oder des Ciliarkörpers, jedenfalls nicht von der Centralarterie der Retina.

a) Cataracta capsularis anterior kann nun wieder eine totale oder eine partielle Verdunkelung sein. Das Letztere ist am häufigsten der Fall. Die Verdunkelung der vorderen Kapselwand ist eine weissere, glänzendere, schillerndere Trübung, als die der Linse. Ist ja der Linsenstaar silberstreifig, perlmutterartig schillernd, so ist er es mehr in bestimmten Richtungen, als der Kapselstaar. Gemeiniglich ist die *C. capsularis* sehr ungleich saturirt: dies Ansehen verändert sich nicht durch Bewegungen des Auges oder Körpers, wie beim flüssigen Staare. Dass es kein weicher, auch oft ungleich gefärbter Linsenstaar ist, geht dann aus anderen Zeichen hervor. [Eine *C. capsularis nigra* hat Edwards einmal gefunden: sie war halb schwarz, halb weiss und adhärirte an der, eine kleine Aushöhlung habenden, vorderen Fläche der Linse; hier fand sich eine, aus schwarzem Pigmente bestehende Masse. Pauli fand einmal die Vorderwand schwarz,[1] die Hinterwand schmutzig grau. Die Trübung rührt in der Regel von Auflockerung, oder von plastischer Exsudation her, und die Consistenz der Kapsel kann dann total oder partiell lederartig, faserstoffig, knorplicht, speckig werden. Selten ist Aufnahme von Knochen-, von Steinmassen an ihr Schuld (s. z. B. v. Ammon IX. 22. *C. caps. lent. calcarea*, eine Gruppe von Concrementen), jedoch häufiger als in der Linse, am gewöhnlichsten bei alten Leuten, entweder mit Verknöcherung anderer Theile des Auges z. B. der Linse, oder der Chorioïdea, oder des Glaskörpers, oder mit Staphylom, mit Blutschwamm, (Wardop),[2] mit Gicht verbunden; sie können

1) Er leitet diese Färbung vom Anlehnen an das schwarze Pigment der Uvea her.

2) Ueber die Verknocherung der ganzen Kapsel berichtet Wardrop (a. a. O *Vol. II. p.* 114): er fand bald die Linse gleichfalls verdunkelt, bald durch Absorption verschwunden oder doch verkleinert; die verknöcherte Kapsel selbst war bald dunn und bruchig, bald dicker und fest, hatte häufig ihre Gestalt behalten, war seltener bei Absorption der Linse, vor der Verknocherung zusammengeschrumpft und unregelmässig geworden (Taf. XI. Fig. 6. Taf. XIV. Fig. 1 u. 2.); Ritterich sah die ganze Kapsel aus kleinen Knochenschuppen bestehen. — Einzelne Knochenblättchen kommen häufiger vor. Morgagni fand anscheinend die vordere Kapselwand schildformig verknöchert (*Ep. XIII. art.* 10.) Auch *Janin (Traité des mal. de l'oeil p.* 228), *Morand* (in *Mém. de l'Acad. de Méd.* 1730), *Gibson (Practical Observations. Manchester* 1812. *p* 121), *Olof Acrel* und *C. Rönnow (Om en benoch stenartig starr vid hela omkretsen af uvea vastruxen etc. Stockholm* 1768. 8. *Lettre d'un étudiant en médecine. dans laquelle on examine et réfute les doutes. qu'un anonyme a repandu dans le public sur l'observation, donnée à l'Academie Royale par Mr. Rönnow, touchante une cataracte osseuse ou pierreuse. Stockholm* 1768. — *Reponse à l'étudiant etc. Stockholm* 1769. — *Remarque sur la critique d'un anonyme etc. Stockholm* 1770) berichten darüber. Ronnow deprimirte einen Staar, der so hart war, dass man einen Schall hörte, als ihn die Nadel berührte. Fernere Beobachtungen sind von Jung (Methode den grauen Staar auszuziehen und zu heilen. Marburg 1791. S. S. 29). Fleischmann, der sie mit *C. lenticularis ossea* zusammen sah (s. oben bei dieser), von Beck (a. a. O. Aufl. 1. S. 263), Lerche (in den Med.-pract. Abhandlg. von deutschen, in Russland lebenden. Aerzten Bd I. Hamburg 1835. S. 233) beobachtete zwei Geschwister mit flüssigen Linsenstaaren und partiell verknöcherten Kapseln; letztere erschienen mit runden gelben Flecken besetzt, welche bei der

aber auch durch Entzündung der Linsenkapsel entstehen, namentlich durch gichtische, die ja auch an anderen Stellen Exostosen, Nodi, Tophi erzeugt. Es giebt wenigstens Beispiele von Adhäsion an der Iris zusammen mit Verknöcherung der Kapsel Roennow, Jung, Beck, Fleischmann, Scarpa, Ullmann.[1] Eine *C. capsulo-lenticularis senilis*, an der die Kapsel zusammengeschrumpft ist und Falten bildet s. v. Ammon XII. 21. Eine Verschrumpfung vermuthet derselbe auch in der Taf. X. Fig. 7 dargestellten *C. caps. lent.* eines irislosen Auges, wo die Kapsel zwei Ringe darstellt: zuweilen bilden die Runzeln eigenthümliche Figuren CIX. 23.] Das Verdunkelnde liegt weit nach vorn und doch sind die Zeichen des weichen Linsenstaars nicht da. Zeigt sich eine nur partielle Trübung des Linsensystems an dessen Peripherie, so ist fast immer ein Kapselstaar vorhanden. — Die partiellen Trübungen der vorderen Kapselwand haben eine verschiedene Gestalt, nach welcher man wohl wiederum den Kapselstaar in mehrere Unterarten abgetheilt hat, nämlich in: *a Cataracta cum zona (trabecularis)*. Gürtel-, Balken-Staar; Franz. *C. barrée*. Ein grauer oder weisser Strich, Balken, geht [vertikal, horizontal oder schräg, ¼‴ und darüber breit] über die Kapsel hinweg.[2] *b Cataracta stellaris, (stellata)*, Stern-Staar. Die Trübung ist sternförmig, nicht zu verwechseln mit manchen sternförmigen der Linse und mit der so genannten *C. arachnoidea s. C. spuria ex iritide*, Exsudationen in und hinter der Pupille. [Parallel neben einander laufende Streifen nennen Einige *C. striata* v. Ammon IX. 6—9. X. 6. XI. 8; *arachnoidea* nennt er IX, 10 eine unregelmässig flockige Trübung.] Dies Exsudat ist bald in der Dicke der Kapsel-Substanz, bald auf deren Oberfläche und eine Hervorragung bildend. *c C. fenestrata*, gefensterter Staar. Die Verdunkelung bildet einander durchkreuzende Streifen. *d C. punctata*, punktirter Staar. Dieser zeichnet sich durch einzelne graue oder weisse Punkte aus [v. Ammon IX. 16], die nicht mit den Töpfelchen in der Descemet'schen Haut zu verwechseln sind. *e Cataracta marmoracea (varigata)* marmorirter, gefleckter Staar, mit grösseren, nicht runden Punkten, Flecken. *f C. arborescens (dendritica)* baumförmiger oder Baum-Staar v. Ammon XII. 12, eine, wie ein Bäumchen, wie ein Dendrit in der Kapsel sich verbreitende, Verdunkelung.[3] *g Cataracta capsularis centralis*. Centralkap-

verunglückten Extraction zwischen den Blättern der Pincette crepirten. Middlemore extrahirte glücklich die verknocherte Kapsel einer 60jährigen Frau (s. *London Med. Gazette* 1838 *July*).

1) a. a. O. — Ullmann (v. Ammons Zeitschrift Bd II. S. 29) extrahirte durch einen Hornhautschnitt und mit dem Hakchen einen, in die vordere Augenkammer vorgefallenen und mit der Iris zusammenhängenden Kapsellinsenstaar: Die Kapsel bildete eine sandige, weinsteinartige Incrustation, deren äussere Fläche sehr rauh anzufühlen, deren innere aber glatt war, eine, stellenweise ½, ¼, 1‴ dicke, Schale bildete, die in ihrer ziemlich weiten Höhle den stecknadelknopfgrossen, gallertartigen, bläulich-weissen Linsenkern enthielt. Die Operirte war erst 37 Jahr alt und hatte an gichtischer Augenentzündung und Menstruatio cessans durch Erkältung gelitten.

2) Beer, Weller und Chelius schildern sie, als mit der Iris zusammenhängend. Ihnen ist also jeder Balkenstaar ein adhärirender. Beer fand einmal den Balken bei einem 12jährigen Knaben knocheln, die übrige Kapselwand knorpelartig (häufiger ist er selbst dem Knorpel ähnlich), die Kapsel mit der Linse zusammenklebend.

3) Vergleicht der Leser dies mit demjenigen, was der Verfasser bei Iritis über sogenannte *C. chorioïdea (lis)* sagt, so geht daraus hervor, dass er den Dendriten-Staar für einen wahren Kapselstaar, die fälschlich sogenannte *C. cho-*

selstaar [v. Ammon IX. 1 — 5. XII. 4.] Nur in der Mitte der Kapsel ist ein verdunkelter weisser Punkt, oft von 1‴ im Durchmesser, nicht mit dem ähnlichen Centrallinsenstaare zu verwechseln: der Centrallinsenstaar sieht speckig, der Kapselstaar schillernd, glänzend weiss aus. Die Verdunkelung bleibt zeitlebens unverändert dieselbe, ist zuweilen angeboren oder durch *O. neonatorum* entstanden. *h) Cataracta capsularis peripherica*, eine seltene Trübung des Umfanges der Kapsel allein, welche Hey beschrieb[1]) und die am häufigsten bei alten Leuten vorkommt. Vgl. auch *Arcus senilis capsulae* bei den Ursachen. *i Cataracta capsularis dimidiata*, Kapsel-Halbstaar, getheilter Kapselstaar. Nur die eine, obere oder untere, linke oder rechte, Hälfte der Kapsel ist weissgrau verdunkelt. Selten ist die halbseitige Trübung in der Kapsel und Linse zugleich, wie Marchand und Ephraimsohn beobachtet haben,[2]) häufiger, und zwar nach Verwundung der einen Linsenhälfte, entsteht Verdunkelung der ganzen Linse und der

rioïdea (*lis*) aber nur für einen falschen Staar, d. h. für Folge der Iritis halt, an der etwas freilich die Kapsel oder auch nur deren Descemetscher Ueberzug Theil genommen haben mag, indem, nach ihm, nicht bloss Pigment, sondern auch plastische Lymphe auf der Kapsel sitzen bleibt, nachdem die Adhasion an der Iris sich gelöset hatte. Walther (Abhandl. aus dem Gebiete der pract. Medic. Bdl. S. 66) hielt die *C. chorioïdea* in einigen Fällen für Product des Substanz-Wucherns der vorderen Kapselwand und der Ramification der Gefassenden der entzündeten Kapsel selbst, was also des Verfassers *C. dentritica* ist. In anderen Fällen war, nach W., Synechie da gewesen und ein Theil des Pigments in organischem Zusammenhange auf der Kapsel sitzen geblieben, was des Verfassers über die sogenannte *C. chorioïdea* ausgesprochener Meinung conform ist. W. stimmte also wesentlich mit Himly überein, hatte nur für beide Krankheiten einen und denselben Namen. (Freilich erklärt er jetzt in v. Graefe und v. Walther's Journal Bd XXX. 1841. S. 415. „Das Losreissen und das Hängenbleiben des Pigmentlappens für eine gröblich mechanische Vorstellung" u. dgl.) Jüngken statuirt auf beide Entstehungsarten, am häufigsten die durch Adhasion, jedoch sind ihm *C. chorioïdealis* und *dendritica* synonym. — Rosas dagegen ist „die *C. dendritica*, nach Einigen Aderhautstaar, *C. chorioïdalis*, eine, dem Panus der Hornhaut ähnliche, Bildung (Bdll. S. 685), nämlich braunrothe, zuweilen schwarze, dendritenförmige Flecken, welche allein durch sarkomatose Wucherung auf der, entweder noch durchsichtigen oder schon graulich verdunkelten, Kapsel entstehen." Weller führt den Baumstaar oder Aderhautstaar *(C. arborescens s. chorioïdealis)* als Neben-Unterart des Kapselstaars auf. Auch Chelius (a. a. O. S. 226) ist Aderhautstaar und Baumstaar identisch: er hält ihn, mit Walther's einer Erklärung übereinstimmend, für Folge zahlreicher Ramificationen von Blut strotzender Gefässe auf der vorderen Kapselwand, wodurch diese ein braunliches, flockiges, gleichsam sammetartiges Ansehen bekomme, und glaubt einige Male bemerkt zu haben, dass es dabei zu einer melanotischen, pigmentartigen Absetzung, als wirklichem Secrete aus diesen Gefassen, kommen könne. Rosas, Weller, Chelius erklären also den Baumstaar bloss für wahren Staar. So auch *Brancalari* (in *Omodei Annali universali di Med.* 1835. *Febr. März*), welcher 2 mal nach Verletzungen Stückchen schwarzen Pigments auf der Kapsel beobachtete, die ein membranoses Ansehen hatten und in etwa 2 Wochen völlig aufgelöset wurden. Er frägt, wie es auch möglich sei, dass ein aus alter Verbindung gerissenes Pigment-Theilchen eine Adhasion eingehen, und ernährt werden könne? (s. unten Beer.) — In der That wird es dies nicht können, wenn es durch einfache Verletzung losgerissen wurde. Ein anderes ist es aber, wenn es mitsammt der Uvea vorher schon eine organische Verbindung eingegangen war, wie Himly es erklärt. — Beer (Bd II. S. 307), stellt dann endlich eine dritte Parthei dar, indem er den dendritischen Staar einzig und allein für einen falschen erklärt, für Wirkung einer Ablösung schwarzen Pigments von der Uvea durch Erschütterung des Auges und Anlegen desselben an die Kapsel. Dieselbe Erschütterung ziehe, meint er, durch Lösung der Verbindung der Kapsel, Verdunkelung der Kapsel und Linse nach sich; zuweilen blieben die dendritenförmigen Flokken locker anliegend, wechselten dann auch zu Zeiten ihre Stelle, Grösse, Gestalt; entstehe aber traumatische Entzündung, so verwüchsen sie mit der Kapsel, so wie auch wohl die Uvea.

1) *Pract. obs. in Surgery. London* 1803

2) *Marchand* im *Journ. de Méd. T. LIII* *Ephraimsohn* s. bei Verletzungen der Linse.

verwundeten Hälfte der Kapsel.] *k) Cataracta capsularis pyramidata (lis)*, pyramidenförmiger Kapselstaar. Die vordere Kapselwand hat eine pyramidenförmige, gewucherte Hervorragung nach vorn hin, die, wie ein Stalactit, zuweilen in die Pupille hineinragt. [Wenzel und Schoen sahen die Spitze derselben einmal die Hornhaut fast, Wardrop, dem Anscheine nach, wirklich berühren.(1) Nach Ad. Schmidt's Beobachtung entsteht zuerst ein weisser Punkt in der Mitte der vorderen Kapselwand, um welchen herum späterhin mehrere anschiessen und nun zu einem silberweissen, streifigen Kegel sich vereinigen und entwickeln; Rosas fand ihn von der Consistenz des Knorpels.] Jedoch rührt eine jede pyramidale Hervorragung eines Staars nicht immer von der Kapsel her; auch die Linse kann auf diese Art wuchern: s. oben. [*C. capsulo-lenticularis pyramidata* bildet v. Ammon IX. 19. X. 8 ab.] — Wegen der, oft bedeutenden Auflockerung und Wucherung der Kapsel, welche meistens in Gesellschaft ihrer Verdunkelung sich zeigt, wird der Raum zwischen Uvea und Kapsel meistens verengert, was nicht allein eine Ansicht von der Seite zeigt, sondern auch die geringe, träge Bewegung der Iris lehrt, die manchmal sogar vorwärts getrieben ist. Ausserdem trägt zur Lähmung der Iris häufig ein gleichzeitiger, weicher, wuchernder Linsenstaar bei. Auch wenn keine bedeutende Wucherung da ist, hat in der Regel der Kapselstaar einen grösseren Umfang, als der Linsenstaar, besonders als der harte. Der, mit vorderem Kapselstaare behaftete, Mensch kann ferner, wegen der starken Saturation der Trübung und wegen der Wucherung, wenig sehen. Der Grad des Sehvermögens hängt natürlicher Weise auch davon ab, ob die Kapsel partiell, in kleinem oder grossem Umfange, oder total getrübt ist. Ausser den bisher betrachteten Zeichen kann noch das mit zur Diagnosis führen, dass einige Krankheiten die Kapsel vorzüglich afficiren, z.B. die Gicht, dass er sich meistens schneller ausbildet, als der Linsenstaar; ferner ist *Cataracta cum synechia* wenigstens zum Theil ein Kapselstaar; endlich kann die Diagnosis des Kapselstarrs viel klarer sein, sobald die Linse durch eine frühere Operation ausgezogen oder niedergedrückt war und dennoch die Pupille verdunkelt blieb (*C. membranacea* Einiger κατ' ἐξοχήν), auch der verdunkelnde Körper nicht Product nachfolgender Iritis, also keine *C. spuria*, auch nicht Product einer nachfolgenden *Hyaloideitis* ist. — Ob ein Schlagschatten der Iris da ist, oder nicht, richtet sich einzig nach der grösseren oder geringeren Entfernung der Kapsel von der Regenbogenhaut, nicht aber ist Mangel desselben ein constantes Zeichen des Kapselstaars, wie Richter, Beer, Weller, Rosas, [Chelius] angeben (2). —

Cataracta capsularis posterior, der hintere Kapselstaar: *a) totalis.* Ist bloss die Hinterwand der Kapsel verdunkelt, so zeichnet sich dies aus durch eine graue oder weisse Trübung, die weiter nach hinten zu liegt; von der Seite betrachtet erscheint die Pupille schwarz. [Bald ist diese Trübung gleichmässig über

1) *Wenzel Manuel de l'Oculiste. Paris* 1808. Schoen Pathol. Anat. d. Auges S. 120. Wardrop a. a. O. *Vol. II. p.* 112.

2) Nach Sanson (s. oben allgemeine Symptome) zeigt sich bei vollkommen vorderem Kapselstaare nur ein Licht-Bild im Auge, wenn er aber unvollkommen ist, ein klares, deutliches und ein anderes, hinteres, undeutliches Bild, beide aufrecht stehend.

die ganze Hinterwand verbreitet, bald bildet sie verschiedene Figuren. Benedict beobachtete sie dreimal als angeborenen Fehler in mehr oder minder atrophischen Augen: die Trübung erschien dicht weiss oder gelbweiss und da, wo die Kapsel vom Strahlenblättchen berührt wird, mit scharfen Rändern aufhörend; von der Seite und bei Erweiterung der Pupille sahen die Menschen ziemlich gut, nicht aber die gerade vor ihnen liegenden Gegenstände. Rosas, der sie nur zweimal sah, und Chelius schildern die Cataracta als eine weisslich graue, bisweilen gelblichweisse, ungleichmässige Trübung, welche von strahlenförmigen, graulich weissen Linien durchzogen wird, die vom Mittelpunkte der Hinterwand auslaufen und graulichte Zwischenräume haben, Weller (S. 226) als ungleiche, aber niemals mit kreideweissen Flecken und Streifen versehene, Trübung, nach Sichel besteht sie zuweilen aus weisslichen oder gelblichen concentrischen Streifen, welche im Mittelpunkte am breitesten sind, oder aus einem perlmutterfarbig, silberfarbig glänzenden, unregelmässigen Netze, welches, wegen der Linse, wenn letztere klar ist, etwas vergrossert erscheint.] Man hat auch angegeben (Richter, Benedict, Weller, Juengken, [Chelius], der hintere Kapselstaar lasse sich durch Concavität der getrübten Stelle erkennen, besonders wenn er von der Seite betrachtet werde, während der vordere Kapselstaar convex sich darstelle. Dies lässt sich aber schwer so bestimmt unterscheiden.[1] Ist vorderer Kapselstaar vorhanden, so kann man vor der Operation nicht wissen, ob auch die Hinterwand verdunkelt ist, eben so nicht wenn der hintere Kapselstaar mit Linsenstaar verbunden sein sollte, wie dies häufig der Fall ist. Wahrscheinlich ist die letztere Complication, wenn der Kranke ohne Amblyopia amaurotica bei einem harten Linsenstaare dennoch sehr wenig sehen kann: die *C. arthritica* ist häufig von dieser Art. — Von der Verdunkelung der tellerförmigen Grube, die ohnehin meistens, wo nicht immer mit hinterem Kapselstaare zusammen ist, lässt sich der letztere nicht vor der Operation unterscheiden, vgl. *Cataracta hyaloïdea. — b) centralis.* Ein grauer, weisser Punkt in der Mitte kommt selten vor z.B. als *C. congenita* [(v. Ammon XI. 3.) Diese Verdunkelung ist vor der Operation von einer centralen des hinteren Theiles der Linse oder der Hialoïdea in der tellerförmigen Grube nicht zu unterscheiden. *c) Cataracta capsularis perfecta*, der vollkommene Kapselstaar. Er bietet vor der Operation die Erscheinungen des vorderen Kapselstaars dar; nach Entfernung der Vorderwand und der Linse erkennt man erst die verdunkelte Hinterwand. Wohl immer ist Linsenstaar daneben.]

C. Cataracta Morgagniana (interstitialis, Hydrops lentis crystallinae), der Morgagni'she Staar,

Der Morgagni'sche, auch *Hydrops lentis crystallinae* genannte Staar, ward zuerst durch Janin vom Milchstaare unterschieden. Die Morgagni'sche Flüssigkeit soll trübe, milchweiss, in zu grosser Menge, nach Beer sulzig, geronnen, wie gefroren sein, Linse und Kapsel aber völlig durchsichtig, wie Janin,

1) Nach Sanson (s. oben bei den allgemeinen Symptomen) zeigen sich hier zwei aufrechte Lichtbilder, bei starkem Lichtglanze aber drei, von denen jedoch das verkehrte undeutlich ist.

Beer bei der Extraction fanden; jedoch sahen Beer, Rosas die letzteren beiden auch trübe. [Schwarz fand die Flüssigkeit einmal Wenzel, ebenso Edwards (?) s. oben *C. capsularis anterior*.] Diese Art des Staars scheint, wie Pott und Brunner schon meinten, eine anfangende *C. lactea* zu sein, schwer von letzterer zu unterscheiden, jedoch nicht so kuglicht als diese.[1] — Der nach Weichselzopf entstandene Staar soll immer ein Morgagni'scher sein; zuweilen entsteht er nach Syphilis, laut Beer und Anderen soll er schnell entstehen durch unmittelbare Einwirkung chemischer Schädlichkeiten auf das Auge, vorzüglich aber durch die Evaporation mineralischer Säuren, im Augenblicke der Oxydation irgend eines Metalles. Rosas, der Milch- und Morgagni'schen Staar ebenfalls für Modificationen einer und derselben Art hält, glaubt, die Linse, die schon vorher dazu disponirt gewesen, werde von einem krankhaften Secretum der Kapsel, deren vordere Wand zuerst erkranke, aufgelöset.

D. Cataracta mixta s. capsulo-lenticularis: der Kapselstaar. [v. Ammon IX, 16—18, 24. XII. 3—21.]

Da die Ernährung der Linse von der Kapsel abhängt, so ist es leicht erklärbar, dass die Erkrankung dieser auch die der Linse nach sich ziehen muss, [mag nun, der gewöhnlichen Meinung zufolge, das Secretum der Kapsel, nämlich die Morgagni'sche Flüssigkeit, richtiger Wasserdunst, das Ernährende sein, oder mag, nach Werneckes anatomischen Untersuchungen, ein verbindendes Zellgewebe zwischen Kapsel und Linse ernährende Gefässe von dieser zu jener leiten: s. Verletzungen und Entzündung der Linse.] Krystallinse und Kapsel sind daher sehr oft gleichzeitig verdunkelt; so oft, dass der reine Kapselstaar, weniger der reine Linsenstaar, wie schon erwähnt worden, zu den Seltenheiten gehört. Wo also ein Kapselstaar vorhanden, da ist auch ein Linsenstaar in der Regel zu vermuthen, besonders aber wenn auf einer mattweissen oder grauen, gleichmässigen, scheibenähnlichen Verdunkelung, (*C. lenticularis totalis*), an einer einzelnen beschränkten Stelle eine glänzendere aufliegt, und wenn weisse, nicht gerade excentrisch verlaufende Streifen, als Zeichen einer *C. capsularis partialis*, auf ihr sind. Jedoch kann man auch leicht eine ungleich saturirte *C. casearia*, einen Linsenstaar mit einzelnen käsigen Ansätzen dafür halten. [Ist vollends die Vorderfläche der Kapsel gänzlich und stark verdunkelt, so lässt sich über die Anwesenheit einer Verdunkelung der Linse vor der Operation oft gar nichts bestimmen;] dass die Hinterfläche zugleich mit der Linse verdunkelt sei, wie sehr oft vorkommt, kann man schliessen, wenn ein mit Linsenstaar behafteter, nicht Amblyopischer sehr wenig zu sehen im Stande ist. Es giebt jedoch einige Staare, welche immer Kapsellinsenstaare sind. Diese sind:

1 *Cataracta siliquosa arida (arida siliquata gypsea)*, der trokkenhulsige Kapsellinsenstaar, — von Ad. Schmidt[2] zuerst beschrieben. Die

1) Die Schilderungen, welche die Schriftsteller von *C. lactea* machen, sind fast ganz dieselben, wie die von *Morgagniana*.]

2) In seiner Schrift über Nachstaar und Iritis. — [„*Phakohymenosceleroma*:" Pauli.]

Kapsel ist weiss, graugelb, nach Beer u. A. bei Kindern hellgrau, weisslich, bei Erwachsenen blendend weiss, hier und da schmutzig weiss, in's Gelbliche fallend, [nach Sichel zuweilen gold-glänzend,] runzlicht, besonders hart und spröde, so dass sie zuweilen bei der Operation in eine unendliche Menge kleiner Flitterchen zerspringt, die ich nach mehreren Jahren noch als schadlose glänzende Silberpünktchen im Auge schweben und auch in der Fläche der Iris eingesperrt sah.[1] Von der gleichfalls verdunkelten Linse ist nur noch der, eben so zusammengeschrumpfte und verhärtete, Kern vorhanden, und wird von der Kapsel, wie von einer trockenen Hülse, umgeben. Das Sehvermögen ist nicht völlig aufgehoben, falls keine Synchysis und Amaurosis daneben ist, in welchem Falle sogar die Lichtempfindung fehlt. — Man hat diesen merkwürdigen Staar, welcher einer Atrophie, und daher rührendem Verdorren seinen Ursprung zu verdanken hat, bei Kindern entstehen gesehen, die an häufigen und heftigen Krämpfen, an Eklampsie gelitten, wobei die Augen von ihren Muskeln waren sehr verdreht und gepresst worden. Schmidt stellte die Theorie auf, dass während dieser Anfälle die Linsenkapsel sich von der tellertörmigen Grube hier und da gelöset habe und desshalb atrophisch geworden, verdorret sei. Auch bei Erwachsenen wirken Erschütterungen selten so. [Sichel führt als eine entfernte Ursache an Verletzung der Kapsel, auf welche Resorption der Linse und Vernarbung der Kapselwunde folgte.] Nach Walther ist die Krankheit durch Entzündung entstandener Brand (vgl. Entzündung der Linse), nach Beer bei Kindern, selbst schon in den ersten Wochen des Lebens, Product einer schleichenden, vom Lichtreize herrührenden Entzündung der Kapsel und Linse, bei Erwachsenen theils traumatische Entzündung, theils Ablösung vom Glaskörper durch Erschütterung z.B. einen Peitschen-, einen Pferdeschweif-Hieb. Nach Rosas ist Entzündung der Linse, daraus hervorgehende Resorption der sulzigen Theile derselben und Zusammenschrumpfen des Linsenkerns und der Kapsel die Ursache; nach Juengken kommt er meist bei jungen, kachektischen Individuen vor.

2) *Cataracta cystica, (tremula versatilis, natatilis):* der Balgstaar, (Zitter-, Schwimm-) Staar; Franz. *Cataracte tremblante, branlante.* — Die Linsenkapsel hat sich in grösserem oder kleinerem Umfange vom Glaskörper völlig abgelöset, ist hellweiss, nach vorn geneigt; ragt in die Pupille hinein, wird mit bewegt, schwankt, wenn das Auge bewegt wird, und theilt selbst der Iris die schwankende Bewegung mit;[2] Zitterstaar (v. Ammon X. 4. XI. 6. XVII. 15.) Selten löset er sich völlig ab, liegt er frei in der hinteren Augenkammer, [als verdickter, wohl 1‴ dicker (Beer)] von einer sulzigen oder milchigen Flüssigkeit, der zerfetzten Linse, angefüllter Balg (Kapsel) oder wenn er lange als Zitterstaar am Glaskörper halb gelöset gesessen, dort desshalb verschrumpft, zur *C. siliquosa arida*

1) Dem kleinen G . . z aus Cassel reclinirte ich den rechten Staar am 13. Novbr., den linken am 14. Novbr. 1810; am 21. Febr. 1811 sah ich noch Stücke der Linse in der vorderen Augenkammer, im August 1818 noch kleine Flitterchen in der Fläche der Iris eingesperrt.

2) [Nach Beer u. A. sieht man, auch wenn er sich noch nicht sichtlich abgelöset hat, doch, bei stark vorwärts geneigtem Kopfe, eine innere fluctuirende Bewegung in ihm, durch die er kugelförmig gegen die Iris, auch wohl in die Pupille getrieben wird, erstere verdrängt; dann sinkt er wieder zurück.]

geworden war, als kleine, runzlichte, trockene, grau- oder gelblich-weisse Hülse. Nach Chelius wird der Zitter- und Schwimmstaar zuletzt immer zum trockenhülsigen]. Er verdunkelt nun mit seinem, über den Pupillarrand herüber ragenden oberen Theile die Pupille; (Demours Taf. XXII. Fig. 1.) Wird das Auge oder der Kopf bewegt, letzterer z. B. rasch zurückgebeugt, so wird er in der wässerigen Feuchtigkeit hin und her getrieben, Schwimmstaar daher genannt, und kann er selbst, besonders im Dunkelen, bei sehr weiter Pupille und beim Bücken in die vordere Augenkammer hineinfallen, *C. luxata* sonst genannt (Demours Taf. XXI, Fig. 3.), von da auch wieder zurück in die hintere Kammer gerathen, sich in der Pupille festklemmen. Je nachdem der Staar vor oder in die Pupille getrieben wird, oder nicht, hindert er das Sehen oder nicht. Selbst Iritis, Hydromeningitis, Amaurosis und Lähmung der Iris kann er durch Druck erzeugen. Vgl. *Prolapsus lentis.*

Dies sind nun die verschiedenen Formen des Staars.

Gar zu sicher darf man sich aber bei der Voraussage, von welcher Art der Staar ist, nicht halten, denn zuweilen findet man bei der Operation, dass man ihn falsch beurtheilt hat, wie selbst Beer, der so oft extrahirte, wie Scarpa eingestand, wie auch mir es begegnet ist. Die Farbe des Staars erscheint ausserhalb des Auges sehr oft anders, als in ihm.

Einige Complicationen der *Cataracta.*

A) *Cataracta adhaerens, s: accreta.* Abnorme Adhäsionen des Staares. — 1) Zwischen Linse und Kapsel. Zuweilen ist der Linsenstaar, besonders der recht harte, mit seiner Kapsel verwachsen, am häufigsten mit der, dann auch verdunkelten Hinterwand derselben. Dies lässt sich vor der Operation nicht mit Gewissheit erkennen. Wahrscheinlich ist die Adhäsion aber da, wenn wir aus den bei *C. capsularis posterior* angegebenen Zeichen einen hinteren Kapsellinsenstaar vermuthen müssen. Häufiger kommt vor Adhäsion: 2) Zwischen vorderer Kapselwand und Hinterfläche der Iris. Die Zeichen sind die der *Synechia posterior iridis.* Bald adhärirt der ganze, bald nur ein Theil des Pupillarrandes. Man hüte sich aber, vorschnell Verwachsungen anzunehmen, wenn eine *Cataracta caseosa* oder *lactea* da ist, welche wegen ihres bedeutenden Umfanges die Iris auch unbeweglich machen kann: dann ist jedoch die Pupille besonders weit und die ganze Iris mehr vorwärtts gedrängt, auch macht die Probe mit Belladonna den Fehler klar, indem man, nach geschehener Erweiterung, die Adhäsion selbst oder doch die durch sie bewirkte Verziehung, nämlich eine eckige Pupille wahrzunehmen vermag. Adhäsionen, welche mehr gegen den Circulus iridis major ihren Sitz haben, kann man nur nach der Anwendung eines *Mydriaticum* erkennen. [Da, wo die Adhäsion ist, liegt oft die Iris dicht am Staare an, oder bei partieller nähert sie sich doch ihm hier mehr. S. v. Ammon Taf. X. Fig. 1. 2. XII. 26., wo man die Kapsel wegen der Adhäsion Falten schlagen sieht.] Das Weitere s. bei Indicationen zu den verschiedenen Staaroperationen und bei Synechia.

B) Cataracta capsulo-lenticularis cum bursa ichorem continente, der Kapsellinsenstaar mit dem Eiterbalge. (v. Ammon X, 4.?) — eine sehr

seltene, von Ad. Schmidt genau beschriebene Complication. Sie zeichnet sich, nach demselben, durch citronengelbe Farbe des Staares und direct asthenische, kachektische Constitution aus, nach Beer[1] ausserdem noch durch sehr träge Bewegung der Iris, weil der Staar die hintere Augenkammer anfüllt und die Iris etwas nach vorn wölbt, und durch verhältnissmässig schlechtes Gesicht. Wird der Staar extrahirt, so folgt der Linse ein Beutelchen voll Eiter ähnlicher, stinkender, ätzender[2] Flüssigkeit nach. Es entstand dann immer Iritis in so bedeutendem Grade, dass sie die Operation vereitelte. [Zuweilen bleibt, nach geschehener Extraction der Linse, eine verdunkelte Stelle in der Tiefe der Kapsel zurück, indem der Balg nicht nachfolgt. Sie verschwindet, wenn man in ihn hineinsticht.] Die Reclination hatte zuweilen guten Erfolg; der in die hintere Augenkammer ergossene Eiter ward binnen 3—4 Monaten resorbirt.) Es soll ein Abscess da sein, meistens zwischen der cataractösen Linse und der hinteren Kapselwand; einmal sah ihn Beer zwischen Linse und vorderer. Auch zwischen Kapsel und Glashaut, hat man angenommen, könne sein Sitz sein (Schmidt, Beer, Benedict.) Die angegebenen Symptome sah ich bei zweien meiner Kranken, da ich den Staar aber nicht extrahirte, so fehlte mir die positive Gewissheit. Ich reclinirte ihn, worauf im ersten Falle ohne alle besondere Krankheitssymptome die Heilung gelang; im zweiten Falle folgte bedeutende Iritis, welche Verschliessung der Pupille nach sich zog. — Ausserdem berichtet Schiferli, der Schweizer Augenarzt Juzeler habe einmal einen strahligen, durchaus nicht ungewöhnlich aussehenden Staar operirt, der aber bei der Operation als völlig faul, die Kapsel als dunkel sich erwiesen habe; ein anderes Mal habe er das Ansehen eines Milchstaars gehabt, nachdem aber die Kapsel geöffnet worden, sei eine stinkende und ranzig riechende Flüssigkeit ausgeflossen, worauf das Sehvermögen hergestellt worden. Vereiterung der Linse ist nach Schiferli das Wesen dieses Staares, den Beer u. A. zu *C. cum bursa ichorem continente* rechnen, Rosas als zweiten Grad des Eiterstaars oder als Eiterstaar im strengen Sinne des Worts aufführt, und als gelblich, grünlich, mitunter bräunlich, dabei die Augenkammern sehr verengert, die Iris missfarbig, unbeweglich, das Weisse des Auges schmutzig, in's Violette spielend, den Augapfel reizbar, zur Entzündung geneigt, die Lichtempfindung höchst undeutlich, oft mangelnd, die geöffnete Kapsel eine dünne, scharfe, übelriechende Jauche entleerend, schildert. Beide Formen erscheinen, nach ihm, gewöhnlich nur bei erwachsenen, kachektischen, namentlich gichtischen Personen, nach inneren Augenentzündungen oder Kachexien, meistens zusammen mit anderen Augenleiden, besonders mit Glaukoma und Amaurosis. Die Natur dieses Leidens ist noch sehr dunkel; denn gegen die Erklärung für Eiterabsonderung und Vereiterung lässt sich gewiss mit Recht einwenden, dass es in der thierischen Organisation keinen ähnlichen Fall giebt, wo ein Abscess oder eine Ansammlung von Jauche, ohne zu platzen und ohne resorbirt zu werden, überhaupt Jahre lang so unverändert bliebe, wie es mit diesem Staare der Fall ist.

1) Augenkrankheiten Bd II. S. 301.

2) [Prochaska spritzte etwas von der Flüssigkeit auf einen Knopf; dieser ward durch sie schwarz gefarbt.]

C. Cataracta cum amaurosi, der graue Staar mit schwarzem Staare.

Die Verbindung der Verdunkelung des Linsensystems mit der Lähmung der Nerventhätigkeit der Netzhaut lässt sich zuweilen sehr gut erkennen. Oft ist ihre Diagnosis aber sehr schwer und dennoch sehr nothwendig, da es von ihr abhangt, ob der Arzt die Cataracte mit Erfolg operiren kann oder nicht. Die Zeichen dieser Complication sind zum Theil sehr unsicher, nicht allein, wenn der graue Staar für sich schon dem Eindringen des Lichtes in's Innere des Auges sich sehr widersetzt, es daher blind macht, wenn er z.B. sehr saturirt, wenn er käsig oder wenn er ein Kapselstaar ist, vollends am Pupillarrande völlig adhärirt, sondern auch dann, wenn auf der anderen Seite, die Amaurosis nur eine *incompleta*, eine *Amblyopia amaurotica* ist, der Kranke noch Licht und Dunkel, aber auch nicht mehr, zu erkennen im Stande ist. Die Zeichen, welche oft zur Diagnosis dienen, sind: 1 Der Kranke ist völlig blind, unterscheidet nicht Licht von Dunkel, oder ist wenigstens zu blind für den Grad der Verdunkelung der Linse und Kapsel, oder der Adhäsion. Kann der Kranke noch ziemlich gut sehen, so beweiset dies positive Zeichen noch mehr für die Abwesenheit der Amaurose. 2 Bedenklich ist die Unbeweglichkeit der Pupille, wenn die Cataracta nicht gerade eine C. *caseosa lactea* oder *adhaerens* ist. S. diese!. Aber eine bewegliche Pupille verbirgt noch keine Sehkraft; denn bei Amaurosis finden wir zuweilen dennoch diese Beweglichkeit. 3 Bedenklich ist es ferner, wenn der Kranke häufig Farben und Funken, Flammen, Blitze ohne äussere Veranlassung, z.B. ohne Druck auf das Auge, sieht. Diese Zeichen sind aber nicht bei jeder Amaurose zugegen, also ihr Fehlen beweiset noch nicht, dass keine Amaurose da ist. Röthlich erscheint das Licht oft durch einen harten, rothen oder röthlichen Linsenstaar hindurch, ohne gleichzeitige Amaurosis. Kinder sehen oft Rosen des Nachts und bei Congestion nach dem Auge; bei langwierigen inneren Augenentzündungen, welchen ein Caractöser unterworfen sein kann, zeigen sich oft ähnliche Chropsien, Photopsien ohne amaurotisches Leiden. 4 Bedenklich ist es, wenn der Kranke besonders viele Schmerzen und spannende Empfindungen in der Gegend der Augenbraune, der Nasenwurzel, im Augapfel selbst hat. Negativ beweiset auch dies Zeichen nichts; positiv zeigt es nur allgemeine Krankheit dieser ganzen Gegend an, aber noch nicht entschieden Amaurosis. Auch finden wir oft bei der Bildung einer blossen Cataracte durch Gicht eben solche Schmerzen. Manche mit reiner Cataracte Behaftete klagten mir, als erstes Symptom ihrer Krankheit, ein Gefühl, wie von einem, zwischen Auge und Augenlidern umher rollenden, Sandkorne. Ich vermuthe, dass dies von einer Entzündung der Kapsel herrührt. 5 Bedenklich ist bedeutende Atrophie, Kleinheit, Weichheit oder übermässige Grösse und Härte des Auges, indem Amaurosis sowohl zur Atrophie des Augapfels oder des Glaskörpers, zur *Synchysis*, als auch oft zum Hydrophthalmos hinzukommt. Allein die Grösse und Härte der Augen ist überhaupt sehr verschieden, selbst zwischen dem einen und dem anderen Auge desselben Menschen, und nach Verwundungen bleibt der Augapfel, der vielleicht durch diese cataractös wurde, oft wegen Verlustes von Glasfeuchtigkeit

kleiner und weicher, obgleich keine Amaurosis entstand. 6) Der Kranke nimmt bei einem Drucke auf das Auge nicht die bekannten feurigen, farbigen Erscheinungen wahr. Schon Morgagni[1] wollte dies als Criterion benutzen. Aber auch dies Zeichen ist unzuverlässig. Es giebt Amaurotische, die diese Lichterscheinungen auch sehen. Sie haben sie oft von selbst, ohne Druck. So wie die Tauben oft ein starkes Läuten in den Ohren hören und sagen, sie können wegen dieses Geläutes nicht hören, ebenso können manche Blinde gerade wegen zu vielen Glanzes nichts sehen. Ferner ist auch der Kranke zu solchen Druck-Versuchen oft zu ungeschickt, oder nicht aufmerksam genug, dann vollends Kinder![2] 7) Der Kranke sah schon nichts, während seine Pupille noch schwarz war, oder das Auge einen grünen, glaukomatösen Schein bekam (vgl. oben *Cataracta incipiens*), und wurde nicht blinder, als sie grau oder sonst krankhaft gefärbt wurde. Hat der Arzt die Entwickelung der Krankheit beobachten können, so kann er über solche Zustände mit grösserer Gewissheit entscheiden. — Hat nun vollends der Mensch zugleich eine *C. nigra*, so ist die Diagnosis noch schwieriger, zumal wenn die Amaurose noch nicht völlig ausgebildet ist. [Sollte *Amblyopia amaurotica* mit *C. nigra* vorkommen, so würde das, trotz der Schwärze der Pupille, unbedeutende Sehvermögen, welches durch *Extr. belladonnae* wenig oder gar nicht gebessert wird, zusammengehalten mit der mattschwarzen, nicht rauchigen, meistens nicht abspiegelnden Pupille (s. oben Diagnosis der *C. nigra* bei *C. lenticularis dura*), nach Sanson mit einem zweifachen geraden Lichtbilde, das Zusammensein beider Krankheiten wahrscheinlich machen, welches noch deutlicher sein wird, wenn der Staar die Iris nach vorn treiben, wohl gar durch die Pupille hervorragen sollte. Völlige Amaurosis und *C. nigra*, welche z. B. Riobè, Fouquier und Heidenreich beobachteten, geben sich durch völlige Blindheit, selbst bei künstlich erweiterter Pupille, Unfähigkeit, sogar Licht und Dunkel von einander zu unterscheiden, zusammen mit jenen Zeichen kund. Uebrigens kann sich auch *C. nigra* erst gleichzeitig mit Amaurosis entwickeln.] *Amblyopia* und *Amaurosis* können aus denselben Ursachen entstehen, wie die gleichzeitige Cataracta, durch cachektische, z. B. gichtische Entzündung, Ablagerung, Desorganisation, sowohl im Linsensysteme als wie in der Retina. *Amaurosis* kann aber auch zufällig der Cataracta vorhergegangen sein. Endlich giebt es eine *Amblyopia amaurotica*, welche durch anhaltende Cataracta erst erzeugt wurde; wegen Mangels an Uebung hat die Iris ihre Beweglichkeit, die Retina ihre Empfindlichkeit verloren, ein Fehler, welcher, wenn noch nicht veraltet, durch Uebung wieder gebessert werden kann, sobald die Cataracta operirt ist.

D. Cataracta cum glaucomate, der graue Staar mit Glaukom.[3] — Es kann der Entwickelung eines Glaukoms eine, aus derselben Ursache z. B. aus Gicht, oder aus einer anderen entstandene, Cataracta vorausgehen. Ein Mensch

1) *De sedibus et causis morborum. Tom. I. Ep.* 13.

2) Meine in früherer Zeit gefasste Hoffnung, den Galvanismus als Probe anzuwenden, schlug fehl. Auch manche Amaurotische haben bei Anwendung desselben Lichterscheinungen, wie ich selbst beobachtete. Unaufmerksame sehen oft nichts.

3) [Der Herausgeber hat das Wesentliche aus dem, was der Verfasser über Glaukoma bei den Krankheiten des Glaskörpers sagt, hierher übertragen.

kann ferner durch einen Schlag, einen Stoss, eine Wunde, durch Gicht in früheren Jahren eine Cataracta bekommen, und in späteren wird das Auge auch noch glaukomatös. Füllt die Cataracta die Pupille nicht völlig aus, ist keine Synechia totalis da, so kann man die Complication, nach Eintröpfeln von *Belladonna* an dem, jetzt dennoch völligen, Mangel aller Licht-Perception, verbunden mit dem, die Cataracta umgebenden, meergrünen Scheine der concaven Tiefe des Auges wahrnehmen, die vorher nicht zu bemerken gewesen waren. Auch bei Verschliessung der Pupille durch *C. adhaerens* kann der Mensch ohne Glaukom doch noch Licht und Dunkel unterscheiden. Ist der Pupillarrand nicht verwachsen, verdrängt oder verschoben, so ist die Pupille meistens auch horizontal verlängert; oft ist sie so sehr weit, dass die ganze Peripherie der Cataracta ringsum sichtbar ist, also weiter, als selbst die grösste reine Cataracta sie auszudehnen pflegt. Ihre Ränder sind oft nach hinten umgebogen. Auf die Farbe der Cataracta darf man nicht zuviel sich verlassen, da der Staar von Anfang an eine graugrüne, selbst grüne hat, sie aber auch, wenn erst wenig entwickelt, von der durchscheinenden glaukomatösen Färbung des inneren Augapfels erst erhalten kann. Vgl. übrigens, so wie wegen der *Cataracta glaukomatosa*, d. h. wegen der mit Glaukom symptomatisch zuweilen verbundenen Cataracta das Glaukoma selbst.

E. Cataracta cum atrophia bulbi und *Cataracta cum synchysi* s. *Cataracta cum amaurosi:* No. 5:

F. Cataracta cum hydrophthalmo, daselbst.

G. Cataracta capsularis cum cataracta hyaloïdea. S. *Cataracta capsularis posterior* und *Cataracta hyaloïdea* bei den Krankheiten des Glaskörpers.

H. Cataracta mit allgemeiner Krankheit. Diese steht zuweilen mit dem Staare in ursächlicher Verbindung, zuweilen nicht; zuweilen ist sie Ursache, zuweilen Wirkung desselben. Zu erkennen, ob zwischen beiden eine ursächliche Verbindung ist und welche, ist für die Cur und Prognosis sehr wesentlich: denn theils kann der Arzt durch Heben der allgemeinen Krankheit dem Fortschreiten der Cataracta zuweilen Einhalt thun, besonders die Ausbildung des Staars auch auf dem zweiten Auge verhüten, theils hängt davon es ab, ob Operation indicirt ist, theils zu welcher Zeit sie vorgenommen werden darf, theils ob wir den Kranken für die Operation zu präpariren und wie wir ihn nachzubehandeln haben, wenn nicht der Effect der Operation gänzlich vereitelt werden soll; theils hängt die Wahl der Operationsart davon ab; theils hat oft die allgemeine Krankheit Einfluss auf die ganze Prognosis. Die hauptsächlichsten, hier zu beachtenden Krankheiten sind: allgemeine Schwäche, die aber zuweilen erst in Folge einer Cataracta durch Kummer, Stubensitzen, Nahrungssorgen entstand, Gicht, Syphilis und chronische Hautausschläge. Erstere hat nicht viel zu bedeuten, die anderen fordern aber grosse Beachtung.

I. Cataracta cum entozois, der Staar mit Thierbildung. Von Entozoen im Linsensysteme sind bisjetzt nur wenige Beispiele vorhanden. In der cataractösen Linse selbst sind gefunden worden *Filaria* (?) *oculi humani* (s. v. Ammon Klin. Darstell. Thl 1. Taf. XII. Fig. 21. 22. (v. Nordmann, Gescheidt), und *Mo-*

nostoma lentis (v. Nordmann); in der Linsenkapsel *Filaria* (v. Nordmann), und *Distoma oculi humani* (Gescheidt s. v. Ammon a. a. O. Fig. 13. 14.). Von der *Filaria* fanden sich 3 Stück in der Staarlinse eines 61jährigen Mannes, welche äusserlich weich, innerlich hart war und durch v. Ammon ausgezogen wurde; zwei Thiere waren 2‴ lang, das dritte ¾‴, von Linsensubstanz bedeckt; sie waren geschlängelt, spiralförmig gelagert. Vom *Distoma* fanden sich 4 Stück zwischen einer *C. lenticularis congenita* und der vorderen Wand der Linsenkapsel, ¼—½‴ lang, umgeben von einer undurchsichtigen, schleierartigen weissen Masse, in verschiedenen Stellungen. Die Filarien kamen vor mit zusammengewirkten Fasern der Linse, einem Fehler, der am stärksten da war, wo die Thiere lagen, die Distomen hatten eine beträchtliche Trübung und Auflockerung der dicht über ihnen befindlichen Stellen der Kapsel bewirkt. Uebrigens ist die Anwesenheit solcher Thiere vor der Extraction oder Section nicht zu erkennen. (Bei Fischen kommen in der Linse sehr häufig Trematoden vor, welche die Morgagni'sche Feuchtigkeit, zuweilen auch Linse und Kapsel trüben.) S. ferner *Helminthiasis oculi.*]

Ursachen. — Prädisposition für Staar haben im Allgemeinen: 1) blaue und graue Augen; [nach Walther's Theorie, weil hier die Ernährungsgefässe der Kapsel, wie die des blauen und grauen Auges im Ganzen, in geringerer Anzahl und von kleinerem Umfange seien, als in den schwarzen und braunen, wesshalb dann die Linse leichter und früher Mangel an Ernährung litte; auch ist der Staar dieser Augen leichter ein harter verschrumpfter, atrophischer.] — 2) Das hohe Alter hat grosse Neigung dazu. Cataracta dura senilis ist die häufigste von allen. So wie in der Cornea am Ende des Lebens, nicht wegen Krankheit, sondern wegen Obliteration ernährender Gefässe und wegen grösserer Menge erdiger Stoffe, unthätigen Stoff-Wechsels, *Arcus senilis corneae* sich bilden kann, ebenso leidet die Linse an Marasmus, wenn die Gefässe, Flussigkeiten oder Häute, die sie ernähren, zu eng, zu gering, zu trocken sind.[1] Die Linse ist völlig dicht, oft knorpelartig, selten sogar verknöchert, ihre Lamellen sind nicht mehr zu erkennen, ihr Umfang ist oft verkleinert, das Sehvermögen darum nicht völlig aufgehoben; ihre Oberfläche ist abgeplattet. Eine Annäherung zu diesem Staare, welche oft schon in der zweiten Hälfte des Lebens vorkommt, ist eine gelbe, röthliche Färbung der Linse, welche so bleibt, aber auch, in beiden Augen allmählig zunehmend, zur *C. dura* werden kann. Fast immer ist der Staar der Alten in beiden Augen: auch ist zuweilen *Arcus senilis corneae* zugleich da. Ausserdem kommt mit dem *Arcus corneae*, aber auch ohne ihn, ein ähnlicher, grauer, perlfarbiger *Arcus senilis lentis* oder *capsulae anterioris*, besonders *posterioris* vor, mitunter genau an derselben Stelle, wie der Bogen der Hornhaut, am häufigsten jedoch am unteren Rande der Linse oder der Kapsel oder beider zugleich, während der *Arcus corneae* häufiger oben ist. Zuweilen ist diese Trübung der Linse, der Kapsel ringförmig

1) Walther leitet es von der fortdauernden, wenn auch massigen Einwirkung des Lichtes während des langen Lebens her, die eine Oxydation des thierischen Stoffes, besonders des Eiweissstoffes der Linse, bewirke. Carron du Villards meint, gewöhnlich habe übermassige Anstrengung, ein Schlag u. dgl. in früheren Jahren mitgewirkt.

(v. Ammon Klin. Darstell. XI. 1 *anterior*. IX. 2 *posterior*), während auch die Cornea eine ringförmige Trübung zeigt; der Bogen oder Ring ist so schmal, dass er bei gewöhnlicher Weite der Pupille nicht sichtbar wird, also auch das Sehen nicht stört. [Diese Form der Atrophia capsulae und lentis ist gewiss, dem Wesen nach, identisch mit der gewöhnlichen *Cataracta senilis*; denn *Arcus senilis capsulae* und *C. senilis lentis*, *A. senilis lentis* und *C. senilis centralis lentis* kommen an einem und demselben Auge vor, was Schoen dreimal beobachtete, einmal z. B. unten in der Linse zwei Arcus über einander, und von oben zwei feine weisse, zu einem zarten Nebel in der Mitte der Linse gehende Streifen, d. h. ein auf nicht gewöhnliche Weise, nicht bloss von der Mitte, beginnender Alters-Staar (Schoen Taf. III. a. a. O); v. Ammon fand, dass die Trübung des Linsenrandes aus lauter kleinen weissen, den Sparren des Rades ähnlichen, concentrischen Streifen bestand, also Neigung zur Mitte und somit zur völligen Staarbildung hatte. Endlich kommt am einen Auge selten *C. senilis* vor, am anderen *A. senilis lentis* oder *capsulae*. *Arcus senilis capsulae* und *lentis* ist daher wohl *Cataracta lentis* und *capsulae peripherica*, welche in der Kapsel oft so stehen bleibt, aber hier, wie in der Linse, zum vollen Staare werden kann, wie ein anderer Fall Schoen's lehrt, in dem neben Gerontoxon corneae vollständiger Kapselstaar war — eine Seltenheit, da in der Regel bei Alten nur die Linse völlig verdunkelt — im anderen Auge eine strahlige, perlmutterfarbige Trübung am ganzen Rande der Kapsel, besonders unten. Die gewöhnliche *Cataracta senilis* ist dagegen vom Centrum beginnender, selten da stehen bleibender, Linsenstaar.[1] Einige Male fand Schoen Verknöcherung der *A. ophthalmica*, der jene Theile ernährenden, dabei. — Verknöcherung der Kapsel oder der Linse ist der höchste Grad der *C. senilis*, kann aber auch kachektische, namentlich gichtische Ablagerung mit oder ohne Entzündung der Kapsel oder Linse sein.][2] S. v. Ammon. In v. Graefe und v. Walther's Journale Bd XIII. H. 1. S. 114 und in seiner Zeitschrift Bd I. S. 119 u. 170. Schoen. In v. Ammon's Zeitschrift Bd. I. S. 152. Taf. III und Bd IV. S. 73. Behre. In Casper's Kritischem Repertorium. Bd XXV. S. 363. — 3. Manchmal ist die Cataracta erblich. Entweder bringen die Kinder sie sogleich mit zur Welt, *C. haereditaria congenita*, oder sie entwickelt sich in späteren Jahren bei allen oder doch den meisten Gliedern einer Familie, *C. haereditaria subsequens*: so wie in einigen Familien dieser oder jener Theil des Körpers, z. B. die Brust, früher den höchsten Grad seiner Entwickelung erreicht und wie dann auch eher sein Alter eintritt; sowie in einigen Familien das Gehör in gewissen Jahren abnimmt, das Gehör-Organ früh altert, so

1) Wenn man genau nachforscht, wird man vermuthlich auch in der ähnlichen Hyaloidea einen Arcus entdecken. Schoen hält ungeachtet seiner eigenen Beobachtungen Arcus und *C. senilis* für ganz verschieden. Betrachtet man aber Obiges unbefangen, nicht mit der bisher vorgefassten Meinung, ein Alters-Staar müsse immer in der Mitte und immer nur in der Linse anfangen, immer grau oder bräunlich sein, so wird auch das nicht befremden, dass einmal zufällig der Kern der Linse bräunlich, der Umfang weissgrau war (Schoen), zumal da Verschiedenartigkeit der Farbung auch bei der gewöhnlichen, von der Mitte oder von der ganzen Linse beginnenden, Cataracta dura vorkommt.

2) Nach Delpech ist Verknöcherung Folge einer Desorganisation der Kapsel.

giebt es auch gewisse Familien, deren Augen in gewissen Jahren cataractös werden. Ich kenne deren, in denen alle Mitglieder schon im dreizigsten bis vierzigsten Lebensjahre schon durch grauen Staar erblindeten, durch erbliche Anlage gleichsam eine frühe *C. senilis* bekamen. Die *C. haereditaria congenita* geht zuweilen durch mehrere Generationen hindurch, was Richter, Saunders, Adams, Schindler, Dupuytren, Weller, [Carron du Villards] beobachteten, (oft leiden mehrere Geschwister daran, z. B. von 14 Geschwistern abwechselnd sechs, nach Lusardi) [1] ebenso die *C. haereditaria subsequens* (Richter, Beer). [2] Auch mit anderen Bildungsfehlern kommt die *C. haereditaria congenita* als Familien-Fehler vor, z. B. *C. centralis* mit *Coloboma iridis* (Bloch), mit Iris-Mangel (Lusardi), mit Mikrophthalmos (v. Ammon). — 4) *C. congenita s. adnata* kommt noch häufiger vor als nicht angeerbter Bildungsfehler oder Krankheit des Fötus, vorzugsweise bei Kindern venerischer Eltern. [3] Verschiedene Arten angeborenen Kapsel-, Linsen-, und Kapsellinsen-Staares sind beobachtet worden: *C. capsularis totalis anterior* und *posterior, centralis, C. lenticularis dura, caseosa, lactea, centralis, C. capsulo-lenticularis dura, centralis, pyramidata.* Die häufigsten sind *C. lactea* und *centralis.* Erstere fand Saunders unter 44 Fällen achtzehnmal, letztere bleibt, wie ich und viele Andere beobachteten, zeitlebens auf den Mittelpunkt beschränkt und die Kinder können dann neben dem Flecke hinwegsehen. Dieser ist weiss, scharf begränzt, bald nur von der Grösse eines Nadelstiches, bald von der eines Stecknadelknopfes, selten grösser, vom Umfange der Pupille. Seiler sah *C. centralis* einmal ringförmig mit einem kleinen lichten Punkte in der Mitte. Auch fand er ihn mitunter von einem grauen Kreise umgeben. v. Ammon, welcher bei ungeborenen Früchten nachwiess, dass der Sitz derselben nicht bloss in der Linse, sondern zuweilen auch in der Kapsel ist, hat in einem und demselben Auge Centralstaar der Hinterwand, der Linse und der Vorderwand gefunden. Der Milchstaar, welcher am häufigsten die angeborenen totalen Trübungen bildet, macht die Kinder allerdings viel blinder, als der Central-Staar; allein er hindert sie doch meistens nicht, Farben, wenigstens grelle, zu unterscheiden. Die Augäpfel der mit Milchstaar behafteten Neugeborenen werden von ihnen, sobald das Bewusstsein erwacht, unaufhörlich hin und her gerollt, wegen des gierigen Suchens nach Licht, ein Umstand, welcher die Operation sehr erschwert. Mitunter fand ich auch noch einen festen

1) Steinhausen (s. Med. Zeitung f. Heilk. in Preussen 1835. No 49) erzählt, dass ein Mensch, der durch Sturz vom Pferde auf beiden Augen staar-blind geworden, eine Tochter zeugte, welche im 7ten Jahre es wurde, die zweite im 10ten, die jüngste im 20ten. Der Bruder jenes Mannes zeugte eine Tochter, die schon im 5ten Jahre *C. capsularis punctata* bekam. — Janin berichtet von 6 Personen einer Familie; Richter von 3 Geschwistern im 1—3ten Jahre; Sanson (*Lecons p. 5*) von allen Kindern gegen das 24ste Jahr; 5 Kinder eines Einwohners von Löwen hatten sie nach Lucas; Gibson operirte 6 Kinder, Söhne zweier Schwestern; Demours einen, dessen drei jüngere Bruder daran litten; Lusardi an einem Tage einen seit 30 Jahren staarblinden Mann und dessen 5 blindgeborne Kinder. Nach Maunoir's Berechnung sind von 39 Staaren 10 erblich.

2) Laut Seiler a. a. O. S. 62. Vater, Sohn und Enkel bekamen grauen Staar, die Urenkel fast alle schon vor dem 12ten Jahre; andere von der zweiten Frau geborene Töchter erblindeten so meistens alle schon vor dem 8ten, die Söhne nicht.

3) Saunders sah sie binnen drei Jahre 60mal, Carron du Villards mehr als 40 mal, Lusardi operirte sie mehr als 200 mal.

Kern, zuweilen auch eine Trübung der Kapsel neben dem Milchstaare. v. Walther hielt, häufig mit Recht, ihn für eine Hemmungs-Bildung. Die Linse des Fötus ist anfangs trübe, was die neueren Untersuchungen Arnold's und [Werneck's] bestätigen. Sie besteht, nach Arnold, anfangs aus einer dicklichen, milchigen Flüssigkeit, die dann dickflüssig, wie Eiweiss, hierauf weichfest, äusserlich hell, mit einem trüben Kerne wird (in der fünften Woche bei einem Kuh-Fötus); die Kapsel ist sehr gefässreich. Zuletzt hellt sich die Linse gänzlich auf, ist sie aber doch noch weich (in der achten Woche), bis sie endlich auch fest wird. [Werneck fand im Vogel-Embryo (*Phasianus Gallus*) am dritten Tage den Inhalt der geschlossenen Kapsel breiig, aus lauter weissgrauen, theils runden, theils ovalen Körnern bestehend, die in einer etwas sulzigen Masse eingehüllt sind, die Kapsel selbst krystallhell. Am vierten Tage entsteht aus den Körnern an der inneren Oberfläche der Kapsel zuerst das Zellgewebe, welches die künftige Linse mit ihr verbinden soll. Dann ordnen sich die Körner mehr rosenkranzförmig gegen die Mitte hin, wachsen zusammen und bilden nicht schichtweise, sondern im Ganzen die Linsenfasern, welche gleichzeitig vom Umfange gegen die Mitte zu hell werden, so dass am dreizehnten Tage nur die Mitte noch trübe ist. Denselben Process beobachtete er bei allen anderen Thier-Classen; die menschliche Linse sah er bis zur 11.—14. Woche trübe, gegen die Mitte des sechsten Monats aber sie und die Kapsel schon völlig ausgebildet, nur noch sehr zart und weich, auch hier die Aufhellung allmählig vom Umfange gegen die Mitte zu fortschreitend.[1]) Nach diesen Untersuchungen würde also die *C. lactea congenita* ein Stehenbleiben auf der frühesten Stufe sein können und wahrscheinlich sein, da sie beim Neugeborenen viel häufiger ist, als in irgend einer anderen Lebensperiode, die *mollis (caseosa)* auf einer wenig späteren, die *C. centralis lentis* auf der spätesten Stufe der Entwickelung, dagegen sowohl die Verdunkelungen der Kapsel, als auch die der Linse und Kapsel zusammen, als auch die *C. lenticularis dura* wohl nicht Bildungsfehler sein, sondern entweder von Congestion, oder von Entzündung, oder von mangelnder Rücksaugung, oder von Atrophie herrühren, sowie denn auch die Möglichkeit einer im Mutterleibe schon vorgegangenen Erweichung mit oder ohne Entzündung bei *C. lactea* und *caseosa* nicht abzuleugnen ist.[2]) Andere Beobachter wollen nun freilich die Linse

1) S. Fr. Ph. Walther Abhandl. aus d. Gebiete d. pract. Medic. S. 29. — Arnold Unters. üb. d. Augen d. Menschen. S. 143 ff. [Werneck in v. Ammon's Zeitschrift Bd V. S. 413 ff.

2) v. Ammon fand als angeborenen Fehler bei 2. auch an Mikrophthalmos leidenden, Brudern, deren Mutter im 52sten Jahre durch *C. arthritica* erblindete, die Kapseln dick, lederartig, gelblich und ohne Linsen. Scarpa (*Ed. 5. Vol. II. p. 31*) sah die Linse atrophisch und in der Mitte der beiden fest vereinigten Kapselwänden liegend. Eine *C. congenita pyramidata* ward von v. Ammon beobachtet. Die ganze Linse adhärirte innigst mit der Kapsel, war strohgelb und hatte eine vordere pyramidale Hervorragung, welche aussah, als habe sie sich durch ein kleines, rundes Loch der vorderen Kapselwand zum Theil hervorgedrängt, und war hier so mit ihr verwachsen, dass sie sich nicht abziehen liess. Dies sind Fälle, welche nur durch Entzündung, der erste allenfalls auch durch Obliteration der ernährenden Gefässe und Atrophie sich erklaren lassen. Carron du Villards sagt, was Scarpa und Saunders beobachtet hätten, habe auch er gefunden, die Linse werde meistens nach und nach erweicht und aufgelöset, vor dem achten Jahre fast stets vollkommen absorbirt, so dass die Kapsel allein zurückbleibe, deren beide Wände zu einer weissen, undurchsichtigen Membran, einer Art von *C. siliquosa arida*, sich vereinigten; oder ein Kern

und ihre Kapsel von Anfang an klar und durchsichtig gefunden haben, ausser Haller, Zinn, Petit, die neueren Emmert, Baerens, v. Ammon und Seiler. v. Ammon ist der Ansicht, dass angeborene Cataracte entstehen können durch Abweichungen des Bildungsprocesses der Kapsel und Linse, wegen Erkrankung, Obliteration der im Fötus beträchtlicheren *A. centralis retinae*, welche die hintere Kapselwand versorgt, wegen Normabweichungen während der Entwickelung der vorderen Linsenkapselwand, [1] wegen Congestion, Entzündung und Obliteration ihrer Gefässe, wegen pathologischer Veränderungen in der Linse selbst, z. B. durch Scrofeln oder durch Auflockerung des Gewebes während der Entwickelung der Linse (*C. fluida* und *mollis*), oder durch Verschrumpfung (*C. dura*) wegen gestörter Wechselwirkung der Kapsel und Linse unter einander, gestörter Einsaugung und Absonderung des, die Linse ernährenden, Stoffes. Seiler hält einen krankhaften Ernährungsprocess oder einen entzündlichen Zustand für die Ursachen.] — Jedoch ist es oft zweifelhaft, ob eine Cataracta wirklich mit zur Welt gebracht wurde oder in den ersten Tagen nach der Geburt durch *O. neonatorum* entstanden ist, weil häufig die Augen Neugeborener nicht genau betrachtet werden. [2]

5) Zum weichen und flüssigen Staare, zum Centralstaare, zum Kapselstaare hat das frühe Alter Neigung, zum harten, zum Linsenstaare das späte, [zur *C. nigra* plethorische, cholerische, robuste Menschen und die Bewohner südlicher Gegenden. Guillié, Lusardi.]

Gelegenheits-Ursachen sind: 1) Mechanische Verletzungen, wie Stich, Schnitt, Zerreissung, Druck, Augenoperationen, vermittelst Zerstörung der ernährenden Gefässe oder auf sie folgender Entzündung, aus denen verschiedene Kapsellinsenstaare hervorgehen; Erschütterungen durch einen Schlag, durch häufige Verdre-

sei in einer milchigen Flüssigkeit, wohl immer weil die Kapsel platze und die Milch ausfliesse; die selteneren Centralstaare seien nach der Geburt entstanden, so wie fast stets der adhärirende Staar.

1) Huschke und ein Ungenannter (in v. Ammon's Zeitschrift Bd II. S. 432), haben z. B. gefunden, dass die Mitte der vorderen Kapselwand in früherer Zeit offen, nach v. Ammon wenigstens sehr dünn sei, (Werneck nicht) und v. Ammon erklärt nun hieraus die Geneigtheit dieser Stelle zur Verdickung und Verdunkelung (*C. capsularis centralis anterior* und *pyramidata*): die Stelle bleibe zu lange offen oder dünn, halte mit der Ausbildung der Theile des Auges nicht gleichen Schritt und werde später durch undurchsichtige, von aussen anschiessende Lymphe geschlossen. Die Hypothese v. Ammon's, dass eine Verwachsung der, später verschwundenen, Pupillar-Membran mit dem hervorragendsten Theile der Kapsel an der Entstehung des vorderen Central-Kapselstaars Schuld sei, ist gewiss zu beachten. Beck (in v. Ammon's Monatsschrift Bd I. Hft 1) sagt, die *C. centralis capsularis anterior* entstehe meistens in der Geburtszeit oder einige Wochen später durch *O. neonatorum*, und fand oft in der Descemet'schen Haut eine ähnliche Trübung, einmal auch von der Iris dahin laufende röthliche Fäden, woraus er für den Centralstaar im Mutterleibe dieselbe Folgerung zieht wie v. Ammon.

2) *S. J. Wardrop Hist. of James Mitchell, a boy born blind and deaf, with an account of the operation performed for the recovery of his sight. London* 1813. 4. (S. Himly's Bibl. f. Ophthal. Bd I. St. 1. S. 135) — W. Adams In dessen *Praçt. observ. an Eetr. etc. p.* 120. — Schindler In v. Graefe u. v. Walther's Journ. Bd XVIII. Hft 4. — *Saunder's Treatise on the Diseases of the eye. Lond.* 1816. *p.* 155. (Auch in *Bauer's Minerva Medica* Bd I. Hft. 1.) — Bauer a. a. O. S. 101. — v. Ammon in v. Graefe u. v. Walther's Journ. Bd XI. H. 2. S. 173. — In dessen Zeitschrift Bd III. S. 70. — *S. Lusardi Sur la cataracte congeniale Ed. III. Bruxelles* 1827. 8. (Ausgezogen in v. Ammon's Zeitschr. Bd I. S. 129.) — *Beck Diss. de cataracta centrali. Lipsiae* 1830. 4. — Seiter Bildungsfehler des Auges. S. 64.

hung und krampfiges Zusammenpressen des Augapfels, indem eine theilweise, später zuweilen völlige Lösung der Kapsel vom Glaskörper Atrophie und in der Folge Verschrumpfung und Trübheit bewirkt: so entstehen die *C. cystica tremula* und *natatilis*, die *C. siliquosa arida* (vgl. diese und Verletzungen der Linse); [durch Fall auf den Kopf, auf den Hinteren (Demours).] — 2) Starkes Licht kann Staar hervorbringen: daher kommt er vor bei Arbeitern in Glashütten, in hohen Oefen, bei Schlossern, Schmieden, Bäckern und Köchen,[1] bei Feldarbeitern, die in der Mittagssonne liegen, bei Menschen, die sich mit dem Mikroskope häufig beschäftigen, jähem Wechsel grellen Lichtes und tiefer Dunkelheit sich aussetzen, [wonach Wathen 2mal plötzlich Staar entstehen sah, oder ungewohnter, plötzlicher Blendung, wovon Beer den Staar bei neugeborenen, überhaupt jungen Kindern herleitet], nach Adams auch bei Europäern in Ost- und Westindien, [bei Nordländern wohl wegen der Schneeblendung. Nach einem Blitzschlage, welcher den Menschen besinnungslos und auf einem Auge blind gemacht hatte, beobachtete Fage[2] 2 Monate später eine ausgebildete Cataracta: hier mag das grelle Licht gewirkt haben, denn Electricität hätte wohl schneller Zersetzung hervorgebracht.[3] — Licht mag wohl durch chemische Zersetzung, [in anderen Fällen vielleicht durch Hervorrufen einer Kapselentzündung (s. diese)] schädlich wirken. Dass Cataracte durch Einwirkung gewisser zersetzender Dämpfe, nach Beer durch heftige Einwirkung saurer, mineralsaurer, geistiger Dämpfe entstehen könnte,[4] bezweifele ich. Dietrich stellte einige Experimente mit Dämpfen an, aber vergeblich. — 3) Entzündung der Linsenkapsel und durch diese auch der Linse kann Staar erzeugen. Auf diese Weise können Ursache manchen Staares sein Ophthalmia arthritica acuta und chronica, rheumatica, wenn diese auf die tieferen Theile getrieben ward durch unzweckmässige Behandlung,[5] *catarrhalis, bellica, neonatorum, menstrualis, syphilitica, impetiginosa*. Entzündung der Descemet'schen Haut, besonders bei heftiger Iritis, Entzündung der Chorioïdea, der Hyaloïdea, sobald alle diese die Kapsel mit ergreifen, ferner Verletzungen des Linsensystems, Metastasen zurückgetriebener Kopfausschläge, des Weichselzopfes. — 4) [Congestion des Blutes nach diesen Theilen hin bei Vollblütigkeit, z. B. nach Beer durch unaufhörliches Bücken beim Weinbau, wenn reiferes Alter mit dazu beiträgt, bei anhaltenden, bedeutenden Entzündungen benachbarter Theile.[6] — 5) Hydrophthalmos posticus wird nicht selten vom weichen

1) Nach Jüngken sind Feuer- und Hüttenarbeiter wegen Rheumatismus bei häufigem Temperaturwechsel dem Staare ausgesetzt.

2) S. *Cyr et Medicinsk Tidsskrift* 1835. S. 51. (Oersön u. Julius Magaz. 1835. S. 298.)

3) Jüngken führt auch anhaltende Entziehung des Lichtes, wegen Mangels an Oxydation, als Ursache auf.]

4) *Szon Diss. de cataracta ab effluviis aquae fortis nata. Jenae* 1774. Beer sagt, er habe bei einer 52jährigen Frau, durch ½stündige Einwirkung einer ihm unbekannten Flüssigkeit binnen wenigen Stunden einen rein Morgagnischen Staar sich ausbilden gesehen. Er musste auf Verlangen schon am folgenden Tage operiren, und fand da die Linse sehr fest, aber sie und die Kapsel völlig durchsichtig. [Nach Chelius entsteht dadurch zuweilen *C. fluida*.

5) Nach Jüngken stehen unter den Ursachen, welche Entzündung der Kapsel und durch Ausgang derselben in Exsudation Staar veranlassen, Dyskrasien und Kachexien, und unter ihnen wieder Rheumatismus oben an, weshalb er in Gebirgs- und sumpfigen Gegenden, in der Nähe grosser Flüsse und am Meeresufer endemisch sei.

6) Nach einem Fieber sah sie Deschamps

Staare begleitet, fast immer das Glaukom.] 6) Mitunter entsteht Staar in einem Auge des gesunden Menschen, nachdem vor Monaten oder vor einem bis zwei Jahren das andere durch mechanische Verletzung cataractös geworden war, consensuell, [oder weil nun das sehende Auge ungewohnter Weise übermässig angestrengt war; (?)] allein oft ist an Erblindung auch des zweiten Auges dieselbe noch herrschende Krankheit, z. B. Gicht oder das Alter Schuld. — 7) Sehr häufig ist Cataracta, besonders Kapsel- und weicher Kapsellinsen-Staar Folge einer allgemeinen Krankheit des Körpers. Eine reiche Quelle derselben ist die Gicht. [Werneck schildert die gichtischen Kataracten so: anfangs flüchtiges, periodisches Ziehen und Drücken im Augapfel, Feuchtigkeit und leichte Röthung beim Anstrengen desselben besonders um die Cornea herum, reissendes Gefühl vorzüglich Abends in der Augenbrauen-Gegend, meistens Weitsichtigkeit; letztere geht nach mehreren Monaten in Kurzsichtigkeit über; das Sehen in der Nähe wird rauchig; Sehen von Mouches volantes ist nicht immer da und nur in geringem Grade, während der herumziehenden Schmerzen wohl Funkensehen. Untersucht man nach künstlich erweiterter Pupille jetzt das Auge mit der Loupe, so findet man auf einem, etwas in's tiefe Meergrün schillernden, schwarzen Grunde 2 bis 4, bei weiterem Fortschreiten 8 bis 10 pyramidenförmige, gestreifte Kegel, wie leichten, matten in's Graugrünliche spiegelnden Krystall-Anflug. Die Basis dieser Kegel ist stets nach den Ciliarfortsätzen hingekehrt; die Spitze erstreckt sich oft bis zu $\frac{2}{3}$ des Linsendurchmessers. Zuweilen bleibt dieser Zustand so stehen und stört er dann das Sehen wenig. Schreitet das Uebel aber fort, bilden sich viele solcher Kegel, so wird die Kapsel dicker, fibröser, werden die strahligen Gebilde weisser, silberfarbig glänzender. Die Morgagni'sche Feuchtigkeit, welche in gesundem Zustande dunstförmig ist, wird tropfbar, trüber, milchig, zäher, und die Linse nimmt nun auch an der Trübung Theil. Dadurch werden die Kegel der Kapsel immer undeutlicher, wie verwischt. Von der theilweisen oder gänzlichen Umwandlung der Kapsel hängt es nun ab, ob sich der Staar mehr zur flüssigen oder mehr zur trockenen Form hinneigt. Wird die ganze vordere Kapselfläche durch öftere Gichtanfälle fibrös, so verliert sie gänzlich ihre Absonderungsfähigkeit; die Linse trocknet dann allmählig aus, und wird hart. Ist jene Umänderung der Kapsel nur theilweise, so wird der Morgagnische Hauch noch als trübe Flüssigkeit abgesondert, macerirt und erweicht er die obere Fläche der Linse. Die Kapsel des in der Regel sehr grossen, gichtischen Staars, welcher mitunter die ganze hintere Augenkammer ausfüllt und die Iris verdrängt, ist immer mit den Ciliarfortsätzen verwachsen, die Iris scheint verzogen, anhängend, wie gelähmt, und erbleicht, die Uvea ist zuweilen etwas durch ihn abgestreift. Die Staarlinsen sind meistens gross, ausserhalb des Auges bräunlich, röthlich. Der Kranke unterscheidet nur Licht und Dunkel.(1)] Seltener ist Syphilis an der Cataracta Schuld,(2) besonders an der *fluida*, [vielleicht wegen Absonde-

sich ausbilden (s. Demours III. Obs. 420), Weidmann (s. Tartra) nach einer reichlichen Mahlzeit plötzlich.

1) S. Werneck in Clarus und Radius Wochentlichen Beiträgen Bd II. 1833. August S. 361.]

2) J. L. Odhelius Versuche über den venerischen Staar und dessen Operation. In den N.

rung einer zu beträchtlichen, darum tropfbaren, Menge des Morgagni'schen Dunstes, der durch die Kakochymie auflösende Bestandtheile erhalten haben mag.] Oft steht die Krankheit mit unterdrückten, chronischen Ausschlägen in Verbindung, seltener mit Blattern, Masern und anderen acuten. [Burghardt[1]) sah sie plötzlich entstehen nach kaltem Waschen des Kopfes während eines Schnupfens, Schaefer nach dadurch unterdrücktem Rheumatismus s. *C. fluida*. Unterdrückte andere Schleimflüsse, Fussgeschwüre, Fusssehweisse, Hämorrhoiden, Menstruation, Wechselfieber, unvollkommene Krisen hitziger Fieber werden von anderen Schriftstellern als Ursachen angegeben.] Viele beschuldigen auch die Scrofeln.[2]) Allein diesem muss ich widersprechen: denn obgleich ich in einer Gegend wohne, in welcher die Scrofeln sehr häufig sind, so habe ich doch nie eine scrofulöse Cataracta gesehen. Der Weichselzopf soll *C. Morgagniana* hervorbringen. [Der Diabetus mellitus erzeugt sehr selten Cataracta;[3]) — Beer beschuldigt auch noch Kalkstaub, er und Andere Missbrauch geistiger Getränke, des Beischlafs u. s. w.]

Welche von diesen verschiedenen Ursachen die eine oder die andere Art der Cataracta vorzugsweise oder allein hervorbringen, darüber s. ein Mehreres bei den verschiedenen Arten selbst. [Vielleicht nur, mit Ausnahme des Alters, welches immer einen harten, und des Weichselzopfes, der immer einen flüssigen Staar hervorbringt, scheinen alle Ursachen verschiedene Arten erzeugen zu können.]

Wesen. — Aus dem bisher Betrachteten geht deutlich hervor, dass die nächste Ursache, das eigentliche Wesen der Krankheit keineswegs immer dieselbe, dass also, wie schon erwähnt wurde, Trübung und Undurchsichtigkeit des Linsensystems nur Symptom verschiedener, dasselbe ergreifender Krankheiten ist. Manche Cataracte sind offenbar Producte einer Entzündung der Kapsel allein oder auch der Linse, alle solche, welche auf eine Verletzung derselben, auf die oben angegebenen Augenentzündungen, auf Metastasen folgen, namentlich offenbar die *C. adhaerens*, [häufig die *pyramidata*, welche jedoch auch durch kachektische Ablagerung bei syphilitischer,

Abhandlung d. Schwed. Akad. d. Wissenschaften Bd V. S. 207.

1) [*Med. Siles. satyr Spec. XI. P.* 9.

2) Werneck giebt für diesen Staar a. a. O. folgendes an: Bildung desselben besonders im 3ten bis 7ten Jahre, selten gänzlich aufgehobenes Sehvermögen, Lichtscheu, sehr grosse Kurzsichtigkeit, die Trübung gewöhnlich anfangend in der Mitte der Linse, unter der scharfen Loupe auf der Kapsel runde, graue, etwas erhabene Stellen, wie Pusteln, sichtbar, um die ein leichter Schattenkreis gezogen ist: Die Trübungen vermehren sich bald schneller, bald langsamer und es kommen kurze Striche hinzu: mehrere bleiben isolirt, andere fliessen in einander. Während dem wird die Linse mattgrau, wie ein mattgeschliffenes Glas. Indem sie durch die grauweissen Puncte und Streifen der Kapsel hindurchschimmert, hat der Staar das Ansehen einer auf mattgrauem Grunde weiss und unregelmässig grob schraffirten Scheibe. Die Linse ist gewöhnlich klein, scheint selbst atrophisch zu werden; oft bleibt ihr Rand ungetrübt, wo man dann deutlich an diesem schwarzen Kreise sieht, dass die Schraffirungen nur zwischen der Kapsel und dem serösen Ueberzuge sitzen. Die Morgagnische Feuchtigkeit wird selten verändert, häufiger die Kapsel lederartig, zähe und dick.

3) S. Jahn in Casper's Wochenschrift 1834. April. No 16. — Berndt (Klin. Mittheilungen Bd I. H. 2. Greifswalde 1834) 2mal auf beiden Augen. — *Unger* (*Obs. clin. Fasc. I. Zwiccaviae* 1835) fand Linsenstaar in beiden Augen einer 19jährigen Diabetischen. — Audiffret theilt bei *Demours III. Obs* 418 einen ausserordentlichen, jedoch nicht genügend erforschten, Fall von *Icterus localis oculi* mit, der während der Schwangerschaft entstand, einen grünen Schein dem angesehenen Objecte ertheilte und der Cataracta vorherging.

arthritischer Dyskrasie ohne Entzündung entstehen kann. Ein reiner Linsenstaar wird nie ein entzündlicher sein; vgl. Entzündung der Linse.] Walther hatte jedoch die, hernach von vielen, z. B. von Stevenson, Beck, Weller, wiederholte Behauptung aufgestellt und durch mikroskopische Untersuchungen und Abbildungen unterstützt, der Staar sei häufig, selbst gewöhnlich eine Folge der Entzündung der Kapsel und Linse, einer besonders durch die erste bewirkten, perversen Absonderung der Morgagni'schen Flüssigkeit, und schon vor ihm hatten Nicolai laut Henkel Entzündung der Linse, Hellmann die Entzündung und Eiterung der Kapsel beim flüssigen Staare, B. Bell Entzündung der inneren Theile des Auges beschuldigt. Häufig kann aber der Staar keineswegs von Entzündung hergeleitet werden, und Walther hat späterhin auch selbst seinen früheren Ausspruch sehr beschränkt.[1] Auf welche Weise Entzündung den Staar bewirken könne, darüber war hin und wieder bei Cataracta, [und bei der Entzündung der Kapsel und Linse die Rede. — Bedeutende Congestion des Blutes mag durch Absonderung zu vielen Morgagni'schen Dunstes, der darum tropfbar wird, und eine dadurch bewirkte, zu starke Tränkung der Linse, auch wohl der Kapsel, besonders bei jungen Personen, deren Kapselgefässe weiter sind, Auflockerung und Trübung herbeiführen, ähnlich der von Wardrop aus einem gleichen Grunde beobachteten Verdunkelung der Hornhaut; s. *Obscuratio corneae*, Ursachen: 2. Varicosität des Augapfels führt wenigstens gelbliche Trübung der Linse mit sich: s. Staphyloma sclerotica et Cirsophthalmos. — Die, Hydrophthalmos posticus begleitende Cataracta mag durch einen Hydrops capsulae bewirkt sein, welcher die Linse auflockert und erweicht.] Das hohe Alter, frühzeitiges Alter der Linse, Erschütterungen und Stösse, Synchysis corporis vitrei bewirken Cataracta durch Atrophie. — Angeborner Staar ist in der Regel Folge unvollkommer Bildungsprocesse, wenngleich zuweilen entzündlicher Art. — Chemisch scheint grelles Licht zu wirken. Auf chemische Einwirkung deuten auch Ackermann's und Walther's galvanische Versuche an eben guillotinirten Köpfen hin.[2] Der Wasserstoffpol (−E) wirkte auflockernd, die Linse in eine Schaummasse verwandelnd, mit Hinterlassung der cellulösen Lamellen, der Sauerstoffpol (+E) verdichtend auf die Linse, nicht allein eine Art von *C. dura* hervorbringend, sondern auch in der Kapsel excentrische Silberstreifen. Die so verdunkelte Linse ward durch den entgegengesetzten, den Wasserstoffpol, einigermaassen wieder aufgehellt. Hiernach würde eine Erweichung der Linse, vielleicht durch Hydrogenisation, eine Verhärtung der Linse und ein Kapselstaar durch Hyperoxydation entstehen können. Jene, meint Chelius,[3] werde durch das kindliche Alter und hydrogenisirende Einflüsse, diese durch das höhere Alter und oxydirende Einflüsse hervorgebracht. Sticht man den

1) S. v. Graefe u. v. Walther's Journal Bd 22. S. 173, wo er den Staar eintheilt, 1) in Fötusstaar, einen Bildungsfehler, 2) in Greisenstaar, durch Marasmus der Linse und 3) in Staar nach Wunden und Krankheiten der mittleren Jahre.

2) S. Salzburger Med. Zeitung 1803. (Ophthalm. Bibl. Bd II. St. 2. S. 200). Der eine Draht ward durch die geöffnete Hornhaut in die Linse gestochen, der andere an irgend einem Theile des Gesichts angebracht. [Andrae sah nach 20maliger Anwendung des Kupferpols an die, mit Metall armirte, Schläfe, während er den Zinkpol in die Hand nehmen liess, eine *C. senilis incipiens* sich viel rascher ausbilden.]

3) Chelius über die durchsichtige Hornhaut des Auges. Heidelberg 1818. S. 83.

einen Drath in die eine Linse, den anderen in die andere, so wird das im salzsauren Kali und Natron der Linse enthaltene Chlor in derjenigen Linse angesammelt, welche mit dem positiven Pole in Berührung ist und dadurch der Eiweissstoff der Linse geronnen, undurchsichtig, während das Natron und Kali sich am negativen Drathe in der anderen Linse ansammelt, und diese erweicht, gewissermaassen verflüssigt (Chelius). Chemischen Einflüssen mag auch manche *C. fluida* ihren Ursprung verdanken. Welche chemische Veränderungen mag hier die Linse erleiden? welche die seltene sogenannte *C. putrida, ichorosa*, da sie nach Obigem keine Vereiterung, Eiterung sein kann? [vielleicht mag ihnen, auch wohl mancher *C. mollis* eine auflösende, ätzende, alkalische Beschaffenheit des Liquor Morgagni zum Grunde liegen. John fand einmal eine cataractöse Linse alkalisch, während doch die gesunde, nach Berzelius, freie Milchsäure enthält, Lakmus röthet.[1] Da Kakochymien auch ohne Entzündung manche Staare erzeugen, wie Diabetes, Gicht besonders den weichen Linsenstaar, den Kapselstaar mit Wucherungen, Syphilis besonders einen ähnlichen und den flüssigen, Weichselzopf den letzteren, und zwar zuweilen sehr rasch, so ist es wahrscheinlich, dass diese entmischend, auflösend, oder kranke Stoffe ablagernd wirken. Giebt es vielleicht auch eine eigenthümliche Erweichung der Linse, *Phakomalakia*, wie es eine Hirn-, Magen-Erweichung giebt? Ein Zerfallen der Linse, welches das chemisch (s. oben) wirkende Licht hervorbringen kann,[2] mag vielleicht auch durch andere chemische Einflüsse entstehen können, zumal da Rosas sogar eine Auflösung der Kapsel bei gewissen zerfallenden und sich dann auflösenden Kapsellinsenstaaren beobachtet hat, die er unter den Namen des Stern- oder Gyps-Staares beschreibt und für Folge vollendeter Amaurosis hält. Dieser Staar zeichnet sich, nach ihm, aus durch hellweisse oder gelblichweisse, unregelmässige Streifen in der Kapsel und in der Linse; späterhin soll die Cataracta wie ein Convolut weisslicher, zusammen gedrängter Brocken erscheinen, als wenn die Linse in viele einzelne Stücke zerfallen wollte. Diese Zerbröckelung folgt erst nach einiger Zeit wirklich, worauf dann ein mehr oder weniger bedeutender Theil der Linse schwindet, so dass sie kleiner wird und bisweilen nur hellweisse, am Ciliarkörper hängende Kapselflocken zurückbleiben. Auf chemische Processe deuten endlich wohl manche Färbungen der Linse hin, z. B. die grüne, die rothe, dunkelrothe oder schwarze, die braune etwa auf Anhäufung des Eisenoxyds, welches man mitunter in harten Staaren fand. Die Chemie hat hier noch viel zu thun für die genauere Bestimmung des Wesens mancher Staare.[3]]

1) John in Meckel's Archiv Bd III. S. 361. Dagegen s. Huhnefeld bei Cur.

2) S. die von Werneck angestellten Versuche bei Cur. Er erklärt jedoch das Zerfallen mechanisch.

3) Einiger Neueren Ansichten über das Wesen der Cataracta und danach gemachte Eintheilungen sind folgende: Rosas hält sie entweder für entzundlich oder für kachektisch; — Weller entweder für atrophisch, oder für entzundlich und meint, es schienen sich die durchsichtigen Theile des Auges, wenn sie verdunkelt werden, fast immer nach den todten Gesetzen der Chemie richten zu mussen; — Jungken erklärt für nächste Ursache Rückbildung der Linse in ihre früheren Bildungsstufen entweder durch directe Schwächung des Vegetationsprocesses überhaupt und desjenigen des Linsensystems besonders, wobei die Krankheit vom Centrum der Linse auszugehen pflege, letztere hart und zusammengeschrumpft sei, oder durch übermässige Steigerung der Vege-

Verlauf. — Dieser ist je nach der Art und Entstehungsweise schnell, binnen Tagen, Wochen, oder langsam binnen Jahren; sehr schnell nur selten bei *C. fluida*, nächst dem bei der idiopathisch-entzündlichen Art, sehr langsam bei der atrophischen, etwas weniger bei der kachektischen. Ueber die Bildung einer *C. senilis* vergehen oft mehrere Jahre. Kapselstaar bildet sich rascher aus als Linsenstaar. — Die Bildung eines Staares ist vollendet, er ist reif, sobald er nicht mehr fortschreitet. Härte oder Weichheit, Grad der Ausdehnung über Kapsel oder Linse machen hierin keinen Unterschied, nach ihnen ist nie die Reifheit zu beurtheilen. — Nicht selten entsteht Staar auf beiden Augen zugleich, sobald eine allgemein im Körper liegende Ursache, namentlich Alter und Gicht einwirken, oder die Erblindung des anderen Auges folgt leicht der des ersten nach. [Nach Quadri wird meistens zuerst das linke Auge staarblind.]

Prognosis und Cur. — Die Desorganisation, welche der Staarbildung zum Grunde liegt, sei sie Atrophie, sei sie Entzündung, sei sie Auflösung, Erweichung, sei sie Wucherung, Vergrösserung, oder sei sie Verdichtung, Verschrumpfung ist zu bedeutend, als dass an eine Genesung, Zertheilung leicht zu denken ist, sobald sich schon eine saturirte, dunkele Stelle gebildet hat und der Bildungsprocess schon vorüber, die Verdunkelung also nur die Wirkung desselben ist. Selten gelingt sie allerdings sowohl durch Heilkraft der Natur,[1]) als auch durch Hülfe der Kunst. Fast immer kann durch Bekämpfung der Grundkrankheit nur der weiteren Ausbildung des Staares eine Grenze gesetzt werden. Allein auch dies ist nicht oft möglich, weil die Krankheit sich häufig sehr allmählig und für den Kranken selbst unmerklich herbeischleicht, wo es dann zu spät ist.

Innere Arznei-Mittel, namentlich sogenannte auflösende, wurden sonst allgemein ohne bestimmte Indication gegeben. Dies ist gegen alle Erfahrung und in sehr vielen Fällen auch gegen alle Vernunft; denn gar nicht immer ist etwas Aufzulösendes da, sondern gegentheils etwas Aufgelöstes, Aufgelockertes, Erweichtes. Höchstens könnten also auflösende Mittel gegen harte Staare wirksam sein. Aber überhaupt ist die Linse ein so isolirter Körper, sind ihre Lebenserscheinungen auch so wenig energisch, dass sie zumal durch die stärksten Mittel nicht afficirt wer-

tation und Exsudation niederer, zur Bildung und Erhaltung der gesunden Linse nicht geeigneter Stoffe, wobei die Staarbildung von der Kapsel ausgehe, die Linse sich später trübe, anfangs gross und weich sei, sich nur bei längerem Bestehen verhärte, und der Staar mehr auf einer Entwickelung der, in der Kapsel enthaltenen, Feuchtigkeiten beruhe; — nach Chelius ist die nächste Ursache immer veränderte oder gestörte Ernährung, entweder bedingt durch Obliteration und Versiegung der ernährenden Gefässe der Kapsel, oder durch gehemmte Entwickelung des Linsensystems, oder durch entzündlichen Zustand; — Pauli theilt den Staar ein in Phakoscleroma, eine eigenthumliche Zusammenschrumpfung und Verhärtung der Linse durch Alter, in Phakomalacia eigenthumliche Erweichung der Linse durch kachektische, chronische Entzundung der immer mit getrübten Kapsel, und in Phakohydropsia, Verflüssigung der Linse durch entzündlichen Hydrops capsulae.]

1) Albers (s. meine Ophthalm. Bibl. Bd II. St. 3. S. 167) sah eine, binnen 6 Wochen nach Scharlach-Fieber entstandene, Cataracta, vermuthlich *capsularis totalis*, durch und während eines Typhus völlig sich aufhellen unter starken Schmerzen im Auge, die mit der Aufhellung zunahmen. Letztere geschah stellenweise bis zuletzt alle Trübung verschwunden war. — Wardrop berichtet, er habe den Linsenstaar in beiden Augen eines Mannes während einer Lungenentzündung verschwinden gesehen. — M. Jäger (Schmidt's Jahrb. 1838. Bd V. S. 8.) beobachtete Rückbildung gichtischer Cataracte nach einer anderen Krankheit.

den kann. Alle dergleichen wurden daher ohne allen Nutzen für den Staar und weil man sie in grossen Dosen anwandte, die meistens auch sehr kräftige waren, nur zum Schaden des ganzen Körpers gegeben. Diese Zerrüttung der Gesundheit durch unnütze Heilversuche kann, wenn endlich doch zur Operation geschritten werden muss, die Veranlassung sein, dass sie fehlschlägt. Empfohlen sind: *Sal volatile C. C. Rad. belladonnae, Laurocerasus, Cicuta, Digitalis, Aconitum, Pulsatilla nigricans, Mercurius, Millepedes, Emetica, Arnica, Tartarus emeticus* in kleinen Dosen. Noch heut zu Tage geben manche Aerzte zu viel auf den Gebrauch innerer Mittel: Beck[1] z. B. empfiehlt gegen die scrofulöse Cataracta *Digitalis, Cicuta*, gegen die gichtische *Mercurius, Antimonium, Guajacum, Aconitum*, gegen die syphilitische *Mercurialia*, gegen die durch unvorsichtig abgeheilte Hautübel oder Geschwüre entstandene die Bildung eiternder Flächen. Auch Richter[2] wollte venerische, gichtische, scrofulöse Kapselstaare durch innere Mittel geheilt haben. Die blosse Cataracta indicirt nie die Anwendung eines inneren Arzneimittels. Wer möchte versuchen, eine *C. senilis* durch sie wegzuschaffen, die in einer Decrepidität ihren Grund hat? Wer einen Zitterstaar dadurch zu heilen? Wer eine angeborene Verbildung? eine Entmischung? Selbst wenn ich eine Verdunkelung der Kapsel nach mechanischer Verletzung mit Blutegeln und Quecksilber behandelte, selbst dann sah ich keinen glücklichen Erfolg. Wenn aber die Verdunkelung nur Symptom einer noch fortdauernden allgemeinen Krankheit und der Fehler eine *C. capsularis incipiens* ist, leisten immer Mittel zuweilen etwas, nicht bloss die Cataracta zum Stillstehen zu bringen, zu verringern, sondern sie wirklich zu heben. Eine *C. capsularis arthritica* z. B. habe ich (bei der Frau Superintendentin W. in B.) durch fortgesetzten Gebrauch antarthritischer Mittel und der Electricität gänzlich gehoben. Muenzenthaler[3] heilte dieselbe Art des Staares, welcher noch im Entstehen war, durch Herstellung eines unterdrückten Podagra vermittelst des *Calomel* und *Aconitum*, der Einreibungen des *Ungt. tart. stibiat.* in die Stirn und die Füsse. Warnatz sah zweimal völlige oder theilweise Aufhellung wenigstens halbgichtischer Verdunkelung der Kapsel und der Linse, das eine Mal bloss durch kräftige Diät, im Gegensatze der früher zu schwächend gewesenen, das andere Mal durch Fontanellen, Purgirmittel und Blutegel hinter den Ohren erfolgen.[4] Andreae heilte gleichfalls 2mal arthritisch-entzündliche *C. incipiens* durch *Antarthritica* und *Mercurialia*] Auch eine sich erst ausbildende, syphilitische, oder nach unterdrückten Hautausschlägen entstehende Cataracta kann durch zweckmässige innere Mittel zuweilen gehemmt werden oder verschwinden.[5] Ferner verhütet man durch dergleichen innere Behandlung das Entstehen eines Staars auch am zweiten Auge.

1) a. a. O. S. 273. — Aeltere Methoden s. bei Albinus *De cataracta*, bei Brunner übers. von Ziegenhagen S. 17, bei Ware über die Ursachen des Misslingens der Operation des grauen Staars, übers. von Leune, S. 64.

2) Richters Chirurg. Bibl. Bd VIII. S. 384.

3) [S. Hufelands Journ. 1834. Mai. Juni.

4) S. v. Ammons Zeitschr. Bd V. S. 49. Im ersten Falle geschah die Resorption der weichen, verdunkelten Masse allmälig vom Umfange gegen die Mitte hin, in anderen wurden die gelbweisen Staare molkig, weich, und getheilt, sternförmig zerrissen, und so resorbirt, dass nach einem halben Jahre beide Pupillen rein schwarz und die Sehkraft, bis auf Kurzsichtigkeit, wieder hergestellt war.

5) Jungken (S. 500) hält sich ausbildenden entzündlichen Staar, dem Syphilis, unterdrückter

Aeussere Arzneimittel sind gegen völlig ausgebildeten Staar eben so nutzlos, wie die inneren, z.B. die dagegen empfohlenen *Cicuta, Mercur. sublimat. corros. nitros.* mit *Aq. ceras.* oder *laurocerasi* (Lentin[1]) und andere sogenannte auflösende. Ware wollte mehrere Staare zertheilt haben durch absichtliches Hervorbringen einer heftigen Augenentzündung, vermittelst des Aufstreichens oder Eintröpfelns der *Naphtha vitrioli*, die zuweilen auch mit 2—3 Theilen einer schwachen Auflösung des Hydrarg. muriat., zweimal mit Ambra-Oel versetzt war.[2] Obgleich allerdings bisweilen das, eine Entzündung characterisirende, erhöhete Leben, die hervorgerufene Blennorrhoe eine Zertheilung herbeizuführen scheinen,[3] so habe ich doch von jenen Mitteln keinen Erfolg gesehen, und glaube ich, dass Ware übertrieben hat, dass auch oft weniger die Augenentzündung wirksam gewesen ist, als diejenige Verletzung, welche die Kapsel gesprengt hatte, denn er wandte nur bei traumatischer Cataracta *Naphtha vitrioli* mit Erfolg an. Solche Versuche sind auch nicht ohne Gefahr, da sich die Ausdehnung und Heftigkeit der Entzündung nicht vorher bestimmen lässt. Benedict wendet vorsichtig an: *Ungt. mercur. praecip. rubri, Laudan. liquid.*, Zucker u. a. Reizmittel, als Pulver eingeblasen, nur alle 2—3 Tage und in so kleiner Menge, dass der Schmerz nicht über eine halbe Stunde dauert. Er scheint aber auch keinen grossen Erfolg gesehen zu haben.[4] [Larrey will durch die Moxen noch nicht vollkommenen Staar geheilt haben;[5] Curtis,[6] ein Feind der Operation, räth entzündungswidrige oder reizende oder gegenreizende Mittel an, besonders aber Bepinseln der Cataracta, (*sic!*) mit einer immer stärkeren *Sol. potassae cum calce*, bei möglichster Schonung der Augenlider; Gondret hat sehr gepriesen, mit Ammoniak-Salbe eine Fontanelle auf dem Scheitel zu bilden und zu unterhalten, von Zeit zu Zeit im Nacken zu schröpfen, täglich ein gelindes Klystir zu geben, täglich etwas Ammoniak-Salbe auf Schläfe, Stirn und Augenlider anzuwenden und dann wieder abzuspülen oder mit Ammoniakgas gesättigten Schwefeläther, mit Ammoniak geschwängerten Alkohol anzupinseln, ein Verfahren, welches aber schon von Breschet u. A. nach Verdienst ist gewürdigt worden.[7] Durch *Strychninum nitricum*, $\frac{1}{6}$ gr. mit ℈ Zucker, 3mal täglich neben dem Augenwinkel

Hautausschlag und Weichselzopf zum Grunde liegt, für den heilbarsten. Syphilitischen Staar heilte Chelius mehrmals so, dass die vorher völlig Blinden ihr Sehvermögen wieder erhielten. Den durch hämorrhoidalische Congestion entstandenen gelang es ihm nur einmal etwas aufzuhalten.]

1) S. Hufeland's Journ. Bd II. St. 1. S. 171.

2) Chirurg. Beob. üb. d. Auge Th. II. S. 130. (Richter Chirurg. Bibl. Bd VIII. St. 1. Bd XV. St. 3.) — Leidenfrost Vom menschlichen Geiste. S. 65.

3) Ware a. a. O. S. 116 ff. — Dietrich a. a. O. — [*Luzzato* (s. *Antologia medica* 1834. *Febbr.* v. Graefe u. v. Walther's Journ. 1836. S. 54) sah nach einer Entzündung des cataractösen Auges, gegen die er Einreibungen von Calomel und Morphium verordnete, den Staar mit der Entzündung verschwinden.]

4) Handb. Bd IV. S. 107. [Hünefeld (Physiolog. Chemie Bd II. S. 95) hat durch Experimente an Thieren gefunden, dass Phosphorsäure die Linse erhärtet, ohne sie undurchsichtig zu machen. Mehrere Alkalien und Essigsäure machten trübe Linsen durchsichtig.

5) S. *Larrey Clinique chirurgicale T. V. Paris* 1836.

6) *Treat. on the physiol. and diseas of the eye. London* 1833.

7) S. über Gondret und über den ähnlichen Lattier de Laroche, welcher einen Trank und eine Salbe anpreiset (a. a. O.), Breschet in v. Graefe und v. Walther's Journ. Bd XXII. 1835. S. 696. — v. Ammon's Zeitschrift Bd IV. S. 225; und *Carron du Villards Recherch. etc. Ed. 2. p. 17. etc.*

endermatisch angewandt, und *Tinct. strychnina* eingerieben, berichtet Ob. Med. R. Schneider einmal binnen ½ Jahre einen plötzlich entstandenen Staar geheilt zu haben: bei einem anderen Kranken trat aber Verschlimmerung und Narkosis ein.[1] | Electricität habe ich in einigen Fällen, namentlich gegen entstehenden gichtischen Staar, mit Erfolg angewandt;[2] auch Weinholdt[3] hat sie empfohlen. Die mit Galvanismus angestellten Heilversuche sind, ungeachtet jener Ackermann-Walther'schen Erfahrungen an gesunden Linsen, (s. Wesen der Cataracta) weniger glücklich gewesen.[4]

Kann die Zertheilung nicht bewirkt werden, so lässt sich denjenigen Staarblinden, der nicht einen sehr grossen, die Pupille völlig versperrenden, auch nicht einen überall mit dem Pupillarrande verwachsenen Staar hat, palliative Hülfe leisten, indem man die Pupille so oft durch *Extr. hyoscyami* oder *belladonnae* erweitert, als die Einwirkung des Mittels aufhört. Dass dies Jahre lang fortgesetzt werden könne, darüber s. Einleitung §. IV.

Radicale Hülfe kann die Kunst gegen ausgebildeten Staar nur durch eine Operation gewähren, welche den verdunkelten Körper wegschafft. Jedoch erhält durch eine solche niemals der Operirte ein so vollkommenes Gesicht wieder, als er vor der Erblindung besass, denn da ihm nun die Linse fehlte, wird er zu weitsichtig, am wenigsten der vorher kurzsichtige. Er ist desshalb genöthigt, eine stark convexe, eine sogenannte Staar-Brille zu gebrauchen. Schon in den ältesten Zeiten hat man Operation für das meistens einzige Hülfsmittel gehalten. Galenos (*Isagoge* pag. 100.) berichtet, die Menschen hätten die Staar-Operation von den Ziegen gelernt, welche sich den Staar durch stachlichtes Gras stächen; laut ihm gab es *De part. art. med. c.* 2. p. 16. in Alexandria und Rom eigene Aerzte, welche den grauen Staar operirten, also damals schon ein Vorbild der späteren Staarstecher; Celsus Lib. VII. Sect. 6, 35. giebt zwar an, man könne den anfangenden grauen Staar durch Blutlassen aus Stirn und Nase, durch Brennen der Schläfenadern, Gurgeln, Rauchern und scharfe Augensalben zertheilen, alte Staare aber müsse man operiren.

Schriften über Staaroperationen im Allgemeinen.

Fr. Widemann Bericht vom Stein, auch Bruche zu schneiden und Staar zu stechen. Augsburg 1719. 8.

Palucci *Histoire de l'opération de la cataracte. Paris* 1750.

J. G. Wahlbom *et* O. Acrel *Skrifträxling om alla brukeliga sättaf operera starren. Stockholm* 1766. 8.

1) S. Osann's Journ. d. pract. Heilk. 1841. Januar.]

2) Schon bekannt gemacht in Loder's Journ. für Chirurg. Bd I. St. 3. S. 402. und in Ophthalm. Beobacht. u. Untersuch. S. 135.

3) S. Salzburger Medic. Zeitung 1811. Bd I. S. 262.

4) S. Loder's Journ. Bd IV. — [Die, in der neueren Zeit von Crusell und Kabat, von Mansfeld, von Neumann angestellten Versuche haben gezeigt, 1) dass es leichter ist, durch Galvanismus einen Staar zu bilden, als ihn aufzulösen: 2) dass man nicht den einen Leitungsdraht (Kupferpol) in's Auge bringen darf mit Hülfe einer in die Linse gestochenen (Crusell), auch wohl in einer Glasröhre steckenden, Staarnadel (Neumann), weil dann der Galvanismus, besonders auf den Glaskörper, sehr zersetzend, trübend, zerstörend wirkt. Vergl Schmidt's Jahrbücher Bd 32. S. 93, 229. Bd 33. S. 97. 143. Bd 34. S. 202.]

Jo. Lor. Odhelius *Anmärkningar vid starr-operationen* Stockholm 1775. 8.
A. P. Demours *Mém. sur l'operat. de la cataracte.* Paris 1784. 4.
J. G. A. Wardenburg Neuigkeiten. Bd I. St. 4. Gottingen 1801. 8.
Lacournière *Considérations sur l'opération de la cataracte.* Strasburg 1803. 4.
R. Muter *Observations on operating of cataract.* Wisbech 1811.
— *Practical Observations on various novel modes of operating on cataract.* London 1812.
A. E. Tartra *Considérations sur l'opération de la cataracte.* Paris 1812. 4.
H. F. Elsaesser Ueber die Operation des grauen Staares. Stuttgart 1815. 8.
W. Adams *A practical inquiry into the causes of the frequent failure of the operations of depression and of extraction of the cataract, with the description of a series of new and improved operations.* London 1817.
D. Heilbronn *Diss. de variis cataractae curandae methodis.* Berol. 1820.
Ph. Chilwell de la Garde *A treatise on cataract intended to determine the operations required on the different formes of that disease.* London 1821.
W. Soemmering: Beobachtungen über die organischen Veranderungen im Auge nach Staaroperationen Frankf. 1828. 8.
C. G. Beck *Sacra natalitia Magni Badorum Ducis indicit. Additur: De oculorum mutationibus, quae cataractae operationem sequuntur.* Frib. 1833. 4. (Uebers. in v. Ammon's Zeitschrift Bd IV. S. 95 ff.)
C. J. F. Carron du Villards *Recherches pratiques sur les causes, qui font échouer l'opération de la cataracte.* Paris 1834. 8. — *Ed. 2: Recherches médico-chirurgicales sur l'opération de la cataracte etc.* Paris 1837. 8. (423 S. 2 Rthlr.)

Indicationen zur Operation der Cataracta überhaupt.

Die beste Aussicht, dass die Operation ihren Zweck erfüllen werde, ist dann vorhanden, wenn der Körper des zu Operirenden völlig gesund ist und keine Complicationen da sind. Ist derselbe schwächlich, hat er vollends die in der Einleitung §. CXXX. 4 angegebenen Kennzeichen einer arthritischen Constitution, oder ist er rheumatisch, zu Ausschlägen geneigt, oder hat er eine s. g. unheile Haut, d. h. eine solche, deren Verletzungen nicht leicht *per primam intentionem* heilen, so muss man zuvor die Gesundheit zu bessern suchen. Jedoch kann und braucht man nicht immer die Operation so lange zu verschieben, bis diese Krankheiten durchaus völlig getilgt sind. Man lasse nur diejenigen Bewegungen der Natur vorübergehen, welche die Verdunkelung bewirkt hatten, und operire dann. Hat z. B. die Gicht eben erst einen Staar gebildet, ist wohl gar derselbe noch in der Entwickelung begriffen, so muss man den ersten Sturm vorübergehen, die Entwickelung vollenden lassen; wenn dann auch das zweite Auge von der Gicht ergriffen wird, so kann man in der Regel das zuerst erblindete mit glücklicherem Erfolge operiren, oder auch, wenn der Kranke eben erst einen starken Anfall acuter Gicht, z. B. ein Podagra, gehabt hat. Einige Tage vor der Operation kann man zur Vorsicht ein Blasenpflaster auf den Arm legen. Vgl. übrigens Einleitung a. a. O. Chronische Hautausschläge, inveterirte Syphilis schaffe man, wenigstens der Hauptsache nach, weg, sobald man vermuthen darf, dass sie mit der Staarbildung in Verbindung standen; die unterdrückten Ausschläge suche man hervorzulocken, oder durch Hautreize, Fontanellen zu ersetzen; eine jede Augenentzündung, ein bedeutender Grad von Blepharophthalmie, ein En- oder Ektropion, Symblepharon, Ankyloblepharon, Pannus sind vorher zu heilen. [Ueber einen wohlthätigen Einfluss der Extractio cataractae auf Pterygium crassum und Pannus s. jedoch den letzteren.] Husten, Schnupfen, jede andere, auch nicht mit dem Staare in directer Verbindung ste-

hende, Krankheit muss zuvor beendigt sein, da sie auf die eine oder andere Weise den Erfolg gefährden könnte. Dass man jedoch nicht ohne Noth, nicht einen jeden durch Aderlass, Blutegel, Purgirmittel, Blasenpflaster u. s. w. präpariren müsse, dass man im Gegentheile den Gesunden durch solche Vorbereitungen, zum Nachtheile der Operation, nur schwächen würde, davon war schon in der Einleitung §. CXVI. die Rede.

Sind nun oben genannte Rücksichten nicht zu nehmen, ist die Cataracta z. B. eine reine *C. senilis*, deren Operation im Ganzen eine sehr gute Prognosis giebt, eine um so bessere, je weniger man den Menschen alt und dadurch schwächlich werden lässt, oder ist es eine, durch lokale Veranlassung entstandene, eine reine *siliquosa arida*, *tremula*, *congenita*, ohne alle Complication, so braucht man nicht mit der Operation zu warten, nicht den Staar erst ein gewisses Alter erreichen zu lassen, damit er „reif" werde, wie man es sich sonst zur Regel machte.[1] Ein Staar ist zur Operation reif, sobald keine Einflüsse auf die fernere Entwickelung einwirken, welche nach der Operation durch Entzündung neue Verdunkelung der Kapsel oder des Glaskörpers, Bildung plastischer Exsudate und Verwachsungen hinter und in der Pupille bewirken, und so die Operation vereiteln können, sobald also z. B. die Entzündung nicht mehr im Auge fortdauert, von der der Staar herrührte. Unnöthiges Aufschieben der Operation führt mancherlei Nachtheile herbei. Der weiche Staar wird mit der Zeit immer grösser, dicker, der harte gewiss zuweilen an der Kapsel adhärirend; Versagung der Operation, nach der der Mensch sehnlichst verlangt, macht ihn schwermüthig, schadet seiner Gesundheit theils hierdurch, theils durch den Mangel an Bewegung, an frischer Luft, weshalb er schwächlich, kachektisch wird; die Erziehung, die Ausbildung des Geistes kann darunter leiden; die Retina kann durch sehr lange Unthätigkeit amblyopisch, amaurotisch werden. [Die Iris-Desorganisationen erleiden durch bedeutende Vergrösserung der *C. arthritica mollis*, der man durch zeitige Operation, nach Werneck, zuvorkommen soll; (vgl. oben *C. arthritica* bei den Ursachen).] — Wegen dieser Gründe warte man auch nicht erst die Erblindung des zweiten Auges ab, bei einem Menschen, dessen eines Auge staarblind ist, wie Manche thun. Hiergegen erklärte ich mich schon in den Ophth. Beob. u. Unters. No. 25; und Rosas III. S. 184), Beck (S. 177) stimmen bei. Ausserdem kann man vielleicht durch zeitige Operation des einen Staares die Entwickelung des zweiten verhüten, wegen des unleugbaren Consensus zwischen beiden Augen. Schon a. a. O. stellte ich mehrere, dies beweisende, Thatsachen zusammen: Stehenbleiben des zweiten, sich entwickelnden (Richter üb. d. grauen Staar S. 17. 18.), Resorption desselben (Saint-Yves), Verschwinden der Amaurosis des anderen Auges 8 Tage nach der Operation des traumatischen

1) Dass man mit der Reifheit des Staars auch ganz falsche Begriffe verband, davon war die Rede bei *C. dura*; vgl. ferner Verlauf. [*Stevenson* (*Edinburgh Med et Surg. Journ.* 1823. *Oct. No* 77 u. *On cataract. London* 1824) ward durch den Glauben, jeder Staar sei anfangs weich, zu dem Rathe veranlasst, schon dann denselben zu zerstückeln, wenn er auch noch nicht ganz undurchsichtig sei, damit es leichter geschehen und die Resorption schneller begründet sein könne. S. hierüber Langenbeck in N. Bibliothek Bd IV. S. 393.]

Staars im ersten (Gleize), zu denen andere von Arnemann (Chir. S. 141), Scarpa (Bd II. S. 36), Beer (Repertor. I. S. 29), Bowen (a. a. O.), Stevenson (a. a. O.), Weller (S. 239), [Carron du Villards (S. 39—44)] hinzukommen; schon früher hielt auch Hebenstreit (B. Bell III. S. 318) dies Hintertreiben für möglich. Freilich entsteht durch Operation nur eines Staares ungleiche Sehweite beider Augen und dadurch etwas confuses Gesicht; allein dem lässt sich durch eine Glaslinse abhelfen. Ausserdem wird sich der Mensch, wenn das eine Auge noch gesund ist, schwer zur Operation entschliessen. So wie aber die Trübung auch im zweiten Auge beginnet, dann operire man das zuerst erblindete. — Der, in der Regel flüssige, angeborene Staar lässt sich am besten recht zeitig, während das Kind an der Mutterbrust liegt, operiren. Ist aber ein cataractöses Kind schon 2—3 Jahre alt, so ist es rathsamer, es noch älter werden zu lassen, etwa 8—14 Jahre, bevor man operirt, theils weil Kinder zu unruhig sind, theils weil bei ihnen leicht lebhafte Entzündung nachfolgt. S. das Weitere bei den Indicationen zu den einzelnen Operationen: 1. — Wenn schon in beiden Augen Staar ist, so ist es unvorsichtig, manchmal ganz verwerflich, beide Augen in einer und derselben Session zu operiren, worüber ich a. a. O. No. 27 mich schon ausgesprochen habe, indem ich die Vortheile eines solchen Verfahrens gegen die bedeutenderen Nachtheile abwog. Es giebt Unglücksfälle, die der geschickteste und umsichtigste Operateur nicht abwenden kann: Schreck z. B., andere Gemüthsbewegungen können die Operation vereiteln, wovon a. a. O. Beispiele, und somit beide Augen zerstören. Durch die Operation des einen Auges wird das andere stets sympathisch etwas gereizt; operirt man nun beide zugleich, so leidet ein jedes Auge idiopathisch und sympathisch. v. Graefe u. A. behaupten mit Unrecht, das eine operirte Auge leite die Entzündung von dem anderen operirten ab. Wie wäre dies möglich? Verletzung beider Augen kann leichter krampfhafte und fieberhafte Zufälle herbeiführen, welche die operirten Augen in Gefahr bringen. Extrahirt man vollends beide Staare nach einander, nachdem man beide Hornhäute zuerst aufgeschnitten (Beer u. A.), [oder vollendet man die ganze Extraction des einen vor dem Beginnen der Operation am anderen Auge (Chelius)], so wird dadurch die Aufmerksamkeit des Arztes sehr getheilt, so können Krämpfe, Unruhe des Auges und der Augenlider, Husten, Erbrechen die Linse, die Iris, selbst den Glaskörper aus dem einen heraustreiben, während man mit dem anderen beschäftigt ist.[1] Ich operire desshalb nie beide Augen in derselben Sitzung, sondern das zweite zwischen 8—14 Tagen nach der glücklich abgelaufenen Operation des ersten, wobei freilich ein übeler Umstand der ist, dass die Menschen bei der zweiten, ungeachtet der Schmerzlosigkeit und des glücklichen Erfolges der ersten, oft ängstlicher sind: manche sagen, sie seien bei der ersten zu betäubt gewesen, um ängstlich zu sein. — Die Indicationen zu den einzelnen Operationsmethoden bei den verschiedenen Arten des Staars s. weiter unten.

1) Vorsichtiger ist es, wenn man beide zugleich operiren will, dann nur einen Staar zu extrahiren, den anderen zu recliniren oder zu zerstückeln, wie Weller (S. 295) verfährt.

Contraindicationen gegen die Operation der Cataracta.

Ausser den schon erwähnten Complicationen, welche zuvor beseitigt werden müssen und können, sind völlige Amaurosis, Glaukom, Atrophie, Synchysis, als Krankheiten, welche die Operation vergeblich machen, Contraindicantien. Amblyopia amaurotica lässt zwar auch nicht viel hoffen, indess sei man auch nicht zu scheu, zumal wenn sie Folge der Cataracta ist, wo sie gerade durch die Operation allmälig gehoben werden kann, indem der neue Einfluss des Lichtes die seit Jahren abgestumpft gewesene Retina wiederum erweckt. Seines eigenen Credites wegen und auch wegen des Credites der angewandten Operationsmethode, der man, zumal der *Depressio cataractae*, den Mangel an Erfolg dann beizumessen pflegt, sage er aber dem Kranken die Unsicherheit vorher. Ebenso stelle er die Prognosis nicht zu gut, wenn er selbst nicht sicher weiss, ob Amblyopie neben Cataracta ist, oder nicht. [Völlige, nicht aufzuhellende, Verdunkelung der Hornhaut ist ein anderes Hinderniss der Operation. Endlich kann zwar durch Operation der *C. adhaerens* eine vom Staare herrührende Verschliessung der Pupille zuweilen gehoben werden, wenn aber Letzteres nicht möglich ist, oder wenn sie von anderen Verwachsungen und Verstopfungen des Sehloches herrührt, so kann entweder gleichzeitige künstliche Pupillenbildung nothwendig sein, oder unter Umständen die Staaroperation gar nicht, sondern nur die Koremorphosis gemacht werden müssen. Vgl. künstliche Pupillenbildung.]

Vorbereitung zur Operation. — Ausser obigen, zuweilen nothwendigen, Verbesserungen der Gesundheit des Staarkranken, sind Jahres- und Tageszeit, Local, Sitz und spätere Lagerung des Kranken, Stellung des Operateurs und seines Gehülfen, richtige Vertheilung des Lichtes im Zimmer, Fixirung der Augenlider, Bereithalten der nöthigen Instrumente und Verbandstücke, Handhaben und Prüfen derselben nöthige Vorbereitungen. Sie müssen nach den, in der Einleitung angegebenen, Regeln für den Augen-Operateur eingerichtet werden. Meistens ist von der Auflösung des *Extr. hyoscyami* (s. Arzneiformel 39) vorher einzuträpfeln auf die in §. IV. der Einleitung beschriebene Weise, und so zeitig, dass, wenn operirt werden soll, das Auge nicht mehr gereizt ist, nicht mehr thränt. Da die Receptivität der Augen für dies Mittel nicht immer die gleiche ist, so ist es zweckmässig, einige Tage vorher Proben damit anzustellen, damit man nöthigenfalls die Auflösung stärker machen, oder sie mit dem Belladonna-Extracte vertauschen könne. [welches letztere jedoch wohl niemals vom Verfasser hierfür nöthig befunden ward, soviel dem Herausgeber erinnerlich ist.] Zwei Stunden vor der Operation geschehenes Eintropfeln ist gemeiniglich das beste. Dies Verfahren bezweckt Uebersichtlichkeit des ganzen Umfanges des Staars, Entfernung und dadurch geringere Verletzbarkeit der Iris, Möglichkeit, das eingebrachte Instrument frei zu bewegen, klar zu übersehen, Erleichterung der Staar-Extraction, ohne die Iris dabei zu drücken, zu zerren. Nur wenn die Pupille ohnehin sehr weit ist, könnte das Eintröpfeln vor Extraction des Staars einen Prolapsus corporis vitrei begünstigen und ist es dann zu unterlassen: s. Extraction des Staars: Oeffnen der Kapsel, vierte und fünfte Forderung.

Verschiedene Methoden der Staar-Operation. — Die Staar-Operation kann möglicher Weise nur einen der folgenden vier Wege einschlagen: 1) Der ganze verdunkelte Körper wird aus dem Auge herausgeschafft, ausgezogen, Ausziehen des Staars, *Extractio cataractae.* 2) Er wird, wenigstens für's Erste, im Auge gelassen, aber hinter der Pupille weggerückt, Verschiebung des Staars, *Dislocatio cataractae.* 3) Er wird im Auge gelassen, aber durch Zerstückelung der Auflösung im *humor aqueus* und nachmaliger Resorption übergeben, Zerstückelung des Staars, *Dissecissio cataractae.* 4) Eine jener Methoden wird mit der anderen verbunden, complicirte Methode.

Erste Haupt-Methode: *Extractio cataractae*, die Ausziehung des Staars.

Schriften.

Jacques Daviel *Sur une nouvelle méthode de guérir la cataracte par l'extraction.* In den *Mémoires de l'Academie de Chirurgie. Tome II. p.* 337.

G. de la Faye daselbst *p.* 563.

Daviel *Ergo cataractae tutior extractio forficum ope. Parisiis* 1754. 4.

J. B. Thurant *Ergo in cataracta potior lentis crystallinae extractio etc. Parisiis* 1752. 4. (*Haller Disp. chir. sel. T. II. p.* 176.)

Geo Fr. Sigwart *Diss. de extractione cataractae. Tubing.* 1752. 4. (*Haller Disp. sel. chirurg. T. II.*; *Reuss Diss. med. Tubing. T. III.*)

J. R Tenon *Theses ex anatome et chirurgia cataractae. Parisiis* 1757. (*Mém. de l'Acad. d. sciences. T. III. p.* 20)

Sabatier et P. Dion. Matin *De cataractae extrahendae variis modis. Parisiis* 1759. 4.

Gerrit. ten Haaff *Korte Verhandeling nopens de nieuwe wyze van de Cataracta te genezen door middel van het crystalline vocht uit het oog te neemen. Rotterd.* 1761. 8.

F. W. Jericho *Diss. sist. modum sectionis in cataracta instituendae. Trajecti ad Rhen.* 1766. 4.

P. Demours Im *Journ. de Méd. T. XXI. Paris* 1762. *p.* 49.

G. A. Richter *De variis cataractae extrahendae methodis. Gotting.* 1765. — Abhandlung von der Ausziehung des grauen Staars. Götting. 1773. In's Englische übersetzt, Lond. 1792. 8. — *Observat. chirurg. Fasc. I.* 1770.

J. G. Schaeffer Geschichte des grauen Staar's und der neuen Operationen, solchen durch Herausnehmen der Krystalllinse zu heilen. Regensb. 1766. m. Kpf.

Jo. Fr. Reichenbach *Cautelae et Observationes circa operationem cataractae. Tub* 1767. (*Reuss Diss. med. Tubing. Vol. III.*)

Le Vacher et Coutoulx *De cataracta nova ratione extrahenda. Parisiis* 1768.

Jo. Chr. Andr. Meyer et A. Rosenthal *Examen quarumdam optimarum extrahendi cataractam methodorum, imprimis Wenzelianae. Gryphiae* 1772. 4. (*Haller Bibl. chirurg. T. II.*)

van der Stelege *De suffusionem extrahendi methodis Wenzelii et Contii. Groning.* 1772.

Joh. Casp. Hellmann Der graue Staar und dessen Herausnehmung. Magdeb. 1774. 8.

Pellier de Quengsy Im *Journ. de Méd. T. XLII* 1774. *p.* 79. *T. XLV.* 1776. *p.* 355.

Geo. Borthwick *Treatise upon the extraction of the crystalline lens. Edinb.* 1775. 8.

Gisbert de Witt Vergleichung der verschiedenen Methoden den Staar auszuziehen. Giessen 1775. 1778. 8.

Wenzel *Diss. de extractione cataractae. Parisiis* 1779. — In seinem *Traité de la cataracte. Paris* 1786. 8. In's Deutsche übers. Abhandlung vom grauen Staare. Nurnberg 1788. 8. (Ausgezog. u. mit Bemerk v. Ware in dess. Chirurg. Beob. üb. d. Auge, übers. v. Runde Thl II.)

Mursinna In dessen Med.-Chirurg. Beobachtungen. Berlin 1782.

Christ. Gotth. Feller *Diss. de methodis suffusionem oculorum curandi a Casaamata et Simone cultis. Lips.* 1783. *c. tab.*

Joh. Heinr. Jung Methode den grauen Staar auszuziehen. Marburg 1791. 8. m. Kpf.

J. G. A. Wardenburg *Diss. de methodo extrahendae cataractae nova. Gottingae* 1792. 4.

F. Bischoff *A treatise on the Extraction of cataract. Lond.* 1793. 8.

G. Jan van Wy *Nieuwe manier van Staarsnyding. Arnhem* 1792. — Sammlung einiger wichtiger Wahrnehmungen etc. A. d. Holländ. v. Diericus. Stendal 1794. 8.

G. C. Conradi Bemerk. üb. einige Gegenstände d. Ausziehung des grauen Staars. Leipz. 1795.

J. Barth Etwas üb. d. Ausziehung d. gr. Staars f. d. geübten Operateur. Wien 1797. 8.

G. G. Santerelli *Ricerche per facilitare il cateterismo e la estrazione della cataratta. Vienna* 1795. 8. — *Delle cataratte. Forlì* 1810. 8.

James Ware *An inquiry into the causes, which have most commonly prevented the success in the operation of extracting cataract. Lond.* 1795. In's Deutsche übers. Ueber die vorzüglichsten Ursachen des Misslingens des Ausziehens des grauen Staars, v. Leune. Leipz. 1799. 8. (Auch in seinen Chirurg. Beobacht. übers. v. Runde Thl II., mit vielen Bemerkungen über die Extraction von K. Himly. Göttingen 1809. 8.)

G. J. Beer Methode den Staar sammt der Kapsel auszuziehen. Wien 1799.

Weidmann Ueber die Ausziehung des Staars und eine leichtere und sicherere Methode derselben. In Himly u. Schmidt's Ophthalmol. Bibl. Bd I. St. 1. H. 2. m. Abbild.

Sicco van Ens *Historia extractionis cataractae. Worchumi Frisiorum* 1803.

Phil. Meyer *Diss. novam cataractae extrahendae methodum describens. Gott.* 1804. (Auch in Augustin's Aeskulap. St. I. No 3.)

J. Jaeger *Diss. exh. Fragmenta de extractione cataractae et experimenta de prolapsu artificiali corporis vitrei. Viennae* 1823.

Natale Catanoso *Osservazioni cliniche sopra l'estrazione del crystallino. Messina* 1823. 8.

Parfait-Landrau *Mem. sur une nouveau procédé à introduire dans l'opération de la cataracte par extraction. Paris* 1827.

J. N. Seeliger Uebersicht d. verschiedenen Staarausziehungsmethoden u. s. w. Wien 1828.

Rosas Ueber den Werth der Staarausziehung im Allgemeinen und ihre verschiedenen Methoden insbesondere, nebst Vorschlägen zur Sicherung des Erfolges derselben. In den Medic. Jahrbüchern des Oesterr. Staates. Neueste Folge 1837. Bd XII. St. 1. S. 28 ff.

Soll die Extraction des Staars vorgenommen werden, so ist dazu erforderlich: 1) Oeffnen der äusseren Augenhäute; 2) wenn ein Linsenstaar da ist, Oeffnen der Kapsel; 3) wenn ein Kapsel- oder Kapsellinsenstaar da ist, Abtrennen der Linse und der Kapsel vom Glaskörper. Obgleich ein solches Verfahren, den Staar zu operiren, nicht dasjenige war, welches im Alterthume am gewöhnlichsten eingeschlagen wurde, so finden sich doch schon Spuren desselben im ersten Jahrhunderte nach Christi Geburt, in welchem, laut Rhases, die Aerzte Antyllus und Lathyrion [1] die Cornea aufschnitten, dann eine Nadel in die Linse stiessen, sie umdrehten und mit ihr den Staar auszogen. Aly, des Abba Sohn, ein Perser, berichtet über diese Operation gleichfalls umständlich [2] und Avicenna (1145) von den Persern, Einige zertrennten mit einem, Schlüssel genannten, Instrumente den unteren Theil der Hornhaut und zogen dann das „Wasser" (d. h. den Staar aus. Jedoch befürchtete er dabei das Ausfliessen des Auges. [3] Der arabische Arzt Isna Ebn Ali (Jesus) [4] erklärte das Verfahren für schwierig, Avenzoar [5] sogar für unausführbar. Ausserdem wurde dieser Prototypus späterer

1) *Rhases Continens. Venet.* 1529. *Lib. II. c.* 3. *p.* 40*b*. 41. — *Panajota Nicolaïdes Diss. Antylli ta leiphana. Hal.* 1779.

2) *Practica. Venet.* 1492. *Lib. IX. cap.* 28. *f.* 263.

3) *Canon Ed. Costaeus. Venet.* 1564. *C. V. Vol. II Sermo* 3. *Tract.* 4. *p.* 353. „*Et homines quidam habent vias diversas in exercendo curam aquae, quae fit cum instrumento ita, ut quidam sint, qui disrumpunt inferiorem partem corneae et extrahunt aquam per eam, et hoc est in quo est timor, quoniam cum aqua, quando est grossa, egreditur albugineus.*"

4) *Jesus De oculis. Venet.* 1506. *Fol.* 7.

5) *Abimeronis Abyzoahar Omnia nunc summo studio diligentiaque emendata. Venet.* 1553. *Lib. I. Tract.* 8. *c.* 19.

Extraction durch eine andere Art derselben verdrängt, in Vergessenheit gebracht, nämlich durch die Suctions-Methode, deren Abul Kasem als in Persien gebräuchlich erwähnt, indem er sagt, man sauge dort den Staar mit einer hohlen Nadel aus.[1] Diese Art der Ausziehung ward im vierzehnten Jahrhunderte von Galeazzo de Santa Sofia für seine Erfindung ausgegeben, von Mathioli weiter ausgebildet durch Hinzufügen eines, durch die Saugröhre einzuschiebenden, Golddrath-Pinsels, zum Zerreiben und Ausziehen des Staars,[2] von van Hoorn, Fienus und Barbette, der ehemals gebräuchlichen wieder ähnlicher gemacht durch Einschieben einer, mit einem Häkchen versehenen Darmsaite, zum Ausziehen der „Haut." [Selbst in der neuesten Zeit hat Pechioli das Saugen wieder in Anwendung gebracht, jedoch bei einer anderen Methode; er räth nämlich, beim flüssigen Staare zur Depression eine hohle, mit einer Saugpumpe im Stiele versehene, Scarpa'sche Nadel anzuwenden, da das Ausfliessen der trüben Flüssigkeit das Ueberschauen der Operation verhindere.][3] Vermuthlich war der Züricher Chirurg Freytag (Diss. cit.) der erste, welcher dann, 1694, wieder den Hornhautschnitt machte, und mit einer Haken-Nadel den Staar auszog, nachdem Volcher Koiter[4] schon behauptet hatte, das Ausfliessen der Augenfeuchtigkeit schade dabei nichts, indem sie wieder erzeugt werde. Alles vermochte nicht, die Extraction zu einer Methode zu erheben. Eben so wenig konnte es Gosky's Bericht über ein, von ihm abgebildetes, plumpes, zangenartiges Werkzeug, dessen einer Arm etwas länger ist, als der andere, und welches derzeitige (1694) reisende Oculisten geschlossen eingestossen, dann geöffnet und mit ihm den Staar stückweise ausgezogen haben sollen (was aber unmöglich ist, da es sich so nicht öffnen lässt),[5] ferner die geheimnissvolle Aeusserung des Jac. Hovius, eines Holländers (1702), dass er eine andere Methode, als die damals gebräuchliche Depression, gefunden habe, (was J. Ad. Schmidt auf die Extraction bezog, während Heister darin Heilung des Staars durch Arcana suchte,[6] auch nicht die beiläufigen Extractionen, welche Saint-Yves (1707)[7] und Petit[8] (1708) durch Hornhautschnitt und Pincette verrichtet hatten, wenn zufällig bei der Depression der Staar in die vordere Augenkammer gerathen war, auch nicht die Nachricht,[9] dass Woolhouse mit einer Nadel ausgezogen habe, welche durch Druck auf eine Feder zur Pincette ward, auch nicht Duddel, welcher schon extrahirte,[10] noch J. Taylor, der die Cornea mit einer

1) *Chirurgia Lib. II. Sect.* 23. *p.* 168.

2) *Lamzweerde Appendix ad armamentarium Sculteti, Lugd. Batav.* 1692. *p.* 61—74. *Tab. XIV. Fig.* 1—4. Er und Burrhus empfehlen die Sections-Methode sehr.

3) [S. Froriep's Neue Notizen. 1838. Bd V. No 6.]

4) *Partium corporis humani tabulae. Norimb.* 1573. *p.* 71.

5) S. *Gosky et Albinus Diss. cit.* und neue Bemerkungen darüber in der Ophthm. Bibl. Bd III. St. 2. S. 167. m. Abbild. (Blasius Akiurg. Abbild. Taf. XVI. Fig. 1.)

6) S. *Jac. Hovius De circulari humorum motu in oculis. Lugd. Batav.* 1702. *Ed.* 2 1716 *p.* 20. (Joh. Ad. Schmidt in d. Ophthal. Bibl. Bd II. St. 2. S. 190. Heister Chirurgie. 1770. 4. S. 550. §. 10. Anmerk.)

7) S. *Méry* In den *Mém. de l'Acad. des sciences. An.* 1707. *p.* 500.

8) Ebendaselbst *An.* 1708. *p.* 310.

9) S. *Haller Disp. chirurg. sel. Vol. II. pag.* 61. *Tab. IX. Heister Inst. chirurg. p.* 504. *Tab. XII. Fig.* 10. 11.

10) *Treatise on the diseases of the horny coat. London* 1729. 33.

Lancette öffnete, die Kapsel mit einer convexen Nadel einstach und die Linse auszog.[1] noch Méry's 1707 glücklich ausgeübte Extraction und Angabe, man könne nicht allein lose, sondern auch fest sitzende Staare durch eine am unteren Hornhautrande gemachte Wunde ausziehen.[2]

Erst Jacques Daviel, der 1745 in Marseille, wie Petit, die in die vordere Augenkammer gefallenen Staar-Brocken ausgezogen hatte, nachdem er mit einer krummen Nadel und Scheere die Hornhaut aufgeschnitten, machte 1747 (a. a. O.) eine Methode bekannt, nach welcher nicht bloss im obigen Falle, sondern überhaupt die Extraction zu verrichten sei. Das Verfahren war sehr complicirt durch die vielen, von ihm erfundenen und angewandten, Instrumente. Mit einer im Stiele gekrümmten Lancette stach er von unten in den unteren Hornhautrand ein: dann vergrösserte er den Einstich mit einem, vorn runden, an beiden Seiten schneidenden, Messer, hierauf mit zwei, nach ihm benannten, noch jetzt gebräuchlichen, zur Seite und auf das Blatt gebogenen Scheeren, die, mit der Concavität gegen das Auge gekehrt, die eine für den Schnitt gegen den inneren, die andere für den gegen den äusseren Augenwinkel hin bestimmt sind (s. Fig. 25 *a. b.* verkleinert). Den so gebildeten Hornhautlappen hob er nun mit einem eigenen Spatel in die Höhe, schob unter ihm hinweg und durch die Pupille eine Staarnadel in die Kapsel, zerschnitt diese, zuweilen kreisförmig, lösete die Linse und drängte sie durch zwei, gegen das untere Augenlid gesetzte, Finger aus dem Auge heraus. Etwa zurückgebliebene Reste fischte er heraus mit einem, nach ihm benannten, noch jetzt gebräuchlichen, Löffelchen (s. Fig. 8 *a* verkleinert). Späterhin vereinfachte er selbst das Verfahren, indem er den Hornhautschnitt nur mit einem spitzen, myrthenblattförmigen Messer und jenen Scheeren verrichtete Blasius XV, 17—21. 56; XII. 7. 8). Von nun an kam die Extraction sehr in Aufnahme, wurde von Manchen ausschliesslich, von Anderen neben der Depression und Reclination ausgeübt, jedoch verschiedentlich abgeändert.

Je nachdem das Oeffnen des Augapfels von vorn oder von hinten geschieht, zerfällt die Extraction wiederum in zwei Arten, nämlich in die Extraction durch den Schnitt in die Hornhaut und durch den Schnitt in die Sclerotica. Da der letztere eine grosse Oeffnung in Sclerotica und Chorioïdea bewirkt, auch Retina und Glaskörper leicht bedeutend verletzt, so ist sie mit Recht nicht üblich, nur von Wenigen in Anwendung gebracht worden. Wenn man nun freilich durch den ersteren einzig die unempfindliche Hornhaut verletzt, so bringt doch auch dies seine Gefahren mit sich, nämlich eine grosse Oeffnung, sobald ein solider Staar herausgefördert werden soll, leichte Verletzbarkeit der Iris, besonders wenn die vordere Augenkammer sehr klein, wie bei Presbyopen und *C. caseosa*, und wenn das Auge sehr unruhig ist, ferner Gefahr der Verdunkelung der Hornhaut durch Nachlass einer weissen Narbe, Gefahr eines Prolapsus iridis, selbst corporis vitrei, Schwierigkeit des Hindurchdrängens eines grossen, soliden Staars durch die Pupille, wobei die Iris gepresst, gequetscht werden, dann sich und den

1) *New treatise on the diseases of the eye.* London 1736

2) Im *Mém. de l'Acad. d. sciences.* 1707.

ganzen Augapfel entzunden kann, Eintritt von Luft in's Auge, welche besonders leicht bedeutende Iritis bewirkt. Hieraus geht hervor, dass auch die gewöhnliche Extraction durch den Hornhautschnitt eine sehr delicate Operation ist.

A. *Extractio cataractae per keratotomiam (tomen)*, die Ausziehung des Staars durch den Hornhaut-Schnitt (richtiger-Stich).

I. Durch den grossen Lappenschnitt.[1] In fast allen Fällen ist es am zweckmässigsten, einen halbmondförmigen Hornhaut-Lappen zu bilden durch einen halbkreisförmigen Schnitt (Stich), welcher in die Nähe des Hornhautrandes fällt. Ein solcher lässt die Linse am leichtesten austreten, bildet eine, nicht der Pupille gegenüber liegende, mithin dem Sehen nicht hinderliche, Narbe, und heilt leicht, da sich der Lappen gut anlegt. [Von dieser Halbmondform sind nur sehr wenige Operateure abgewichen, Sigwart (a. a. O.), der nach unten einen dreieckigen Lappen auf einer Hohlsonde bildete, Garengeot,[2] der ihn ebendahin rhomboidal machte, Wardrop,[3] der das Messer von aussen her so weit durch die vordere Augenkammer hindurchschob, bis seine Spitze an der inneren Seite etwa ½‴ weit wieder herausdrang, dann seine Schneide nach vorn wendete und nun unten die Cornea geradlinig durchschnitt, indem er es zurückzog.] — Rücksichtlich der Richtung des halbmondförmigen Schnittes zerfällt derselbe wiederum 1) in den, gewöhnlich gebräuchlichen, Schnitt nach unten, 2) in den nach oben, 3) in den nach aussen.

1) Extraction durch den Hornhautschnitt nach unten.

Diese werde auf folgende Weise verrichtet:

Erster Act: Hornhautschnitt. — Der Kranke hält den Augapfel etwas nach oben und nach aussen unverrückt, der Gehülfe das obere Augenlid mit dem Augenlidhalter (s. Fig. 6), der Operateur das untere mit dem Zeigefinger der nicht operirenden Hand (s. Einleitung Kap. III. und Titelkupfer). Das andere Auge ist mit einem Streifen englischen Pflasters zugeklebt. Mein Staarmesser (s. Fig. 26) werde nun mit den drei ersten Fingern der rechten oder linken Hand, je nachdem das linke oder rechte Auge operirt werden soll, leicht, aber doch fest, wie eine Schreibfeder, gehalten, der kleine Finger auf das Jochbein gestützt, und die Spitze des Messers senkrecht, so dass sie mit der Cornea einen rechten Winkel bildet, mit nach unten gekehrter Schneide, ¼ - ½‴ weit vom Rande der Sclerotica und sehr wenig über dem Querdurchmesser der Cornea, so wenig in letztere eingesenkt, dass sie sie nur ansticht und dadurch mehr fixirt. Hierzu muss bei einem unruhigen Auge gerade der ruhigste Augenblick benutzt werden. Jetzt erst steche man die Cornea gemächlich durch. So wie man die Spitze in der vorderen Augenkammer blank sieht, bringe man die Hand gegen die Schläfe hin und dadurch die

1) [Zur Unterscheidung von den übrigen erlaubt sich der Herausgeber diese Bezeichnung. Rosas nennt ihn „Halbschnitt der Cornea."

2) S. *Mém. de l'Acad. de Chirurgie. T. II*

3) S. *Edinburgh Med. et Surgic. Journal Vol. V.* 1809.]

Klinge in eine, mit der Iris parallele, Stellung. Hierauf schiebe man das Messer durch die vordere Augenkammer mässig rasch hindurch, mit genau senkrecht nach unten gerichteter Schneide, in gerader Richtung, gleichmässig, nicht ruckweise, nicht nach unten drückend, nicht nach unten ziehend, nicht nach vorn die Cornea anspannend, nie um ein Härchen es zurückziehend. Auf diese Weise dringt die Spitze, dem Einstiche genau gegenüber, also gleichfalls $\frac{1}{4}$—$\frac{1}{2}$‴ vom Hornhautrande entfernt und sehr wenig über dem Querdurchmesser, aus der inneren Seite der Cornea wieder heraus. Während des Durchschiebens hat der Operateur alle seine Aufmerksamkeit nöthig, um die angegebene Richtung genau einzuhalten und etwa eintretenden widrigen Ereignissen (s. unten) begegnen oder sie unschädlich machen zu können: er muss Spitze, Schneide und Fläche mit einem Blicke übersehen. — So wie die Spitze ausserhalb des Auges erscheint, muss jeder Druck, auch der mit dem Mittelfinger der nicht operirenden Hand, welcher im inneren Augenwinkel liegt, vermieden werden. Indem nun dieselbe nur schiebende Bewegung in derselben Richtung fortgesetzt wird, schneidet das Messer, ohne alles Zuthun des Operateurs, einen halbmondförmigen, gleichrandigen Lappen überall gleich weit vom Rande ab, und gleitet sanft, allmälig, nicht übereilt, nicht hervorschnappend, aus dem Auge heraus. Der zuletzt so durchschnittene Theil ist der unterste der Cornea, den der Bauch des Messers zertrennt. Die wässerige Feuchtigkeit fliesst jetzt heraus. — Man lasse dann den Kranken sich etwas erholen, indem man zuerst das untere Augenlid in die Höhe steigen lässt und dabei so lenkt, dass es nicht in die Wunde trete, indem dann der Gehülfe das obere und auch den Kopf des Operirten frei lässt, der nun die Lider wie ein Schlafender halten, nicht zukneifen muss.

Zweiter Act: Oeffnen der Kapsel. — Nachdem die Augenlider wiederum von einander entfernt und auf obige Weise fixirt sind, so werde darauf geachtet, ob die Pupille eng ist, in welchem Falle das Licht im Zimmer gemindert werden muss. Der Moment, in welchem sie erweitert ist, werde dann zum Oeffnen der Kapsel benutzt. Zu diesem Zwecke lasse man das Auge etwas in die Höhe wenden, bringe dann den stählernen Schaft meiner Staarnadel (s. Fig. 72) wagrecht und so, dass ihre Flächen gegen den Kranken und gegen den Operateur gekehrt sind, von unten her sanft unter den Hornhautlappen, während man mit dem Zeigefinger der anderen Hand einen geringen Druck auf das untere Augenlid und dadurch auf den unteren Theil des Augapfels anbringt, schiebe ihn dann unter dem Lappen sanft soweit in die Höhe, bis er queer vor der Iris liegt, ziehe nun die Nadel von der Schläfe weg und etwas rückwärts so weit, bis die Spitze der Pupille gegenüber steht, führe den Griff gegen die Wange hinab und senke die mässig krumme Spitze, durch eine Bewegung des Griffes zu sich ein, in die Pupille, und beim Linsenstaare bis zum unteren Rande der Kapsel, steche diesen ein und zerschneide ihn vollständig, indem man die Nadel einige Male durch leichte Bewegungen der Hand gegen den äusseren und inneren Augenwinkel hin führt; beim Kapsel- und beim Kapsellinsenstaare dagegen schneide man die Kapsel kreuzweise durch. Dies muss mit der Vorsicht geschehen, nicht zu tief zu schneiden, die Linse nicht

zu zerstückeln. Wenn der Staar vom Irisrande etwas gedeckt, desshalb kein Vorfall des Glaskörpers zu befürchten ist, so verstärke man nun etwas den Fingerdruck, um zu beobachten, ob der untere Rand der Linse sich vorwärts drehet, über den Pupillarrand hinweg geschoben zu werden beginnt. Bemerkt man dies, so ziehe man die Nadel behutsam, durch eine Bewegung des Griffes nach unten und gegen die Wange zu, aus dem Auge heraus, ohne dabei den Hornhautlappen zu lüften.

Dritter Act: Herausfördern des Staars. — Dieser Act ist eine unmittelbare Fortsetzung des zweiten. Wird der Linsenstaar durch die Augenmuskeln hervorgedrängt, so bedarf es keiner Kunsthülfe. Ist das nicht der Fall, so dränge man abermals das untere Augenlid sanft gegen den Augapfel und befördere dadurch das Heraustreten des unteren Randes, dann der ganzen Linse aus der Kapsel und über den Pupillarrand hinweg: jedoch übereile man sich hiermit nicht, setze den Druck nicht länger fort, als bis die Drehung des Linsenrandes beginnt, und weise den Gehülfen an, dass er den Augapfel ja nicht berühre, Alles dies, damit kein Vorfall des Glaskörpers entstehe, auch die Linse nicht rasch vorschiesse. Schlüpft endlich die Linse nicht schon von selbst unter dem Hornhautlappen heraus, steckt sie noch hinter oder zwischen den Wundlefzen, so bringe man den verkleinerten Daviel'schen Löffel (s. Fig. 8 *a*) mit seinem Seitenrande voran, in horizontaler Richtung, behutsam unter den Lappen, fasse den hinteren Rand der Linse mit der Höhlung und dränge mit ihr die Linse sanft aus dem Auge heraus. Ist der Staar sehr sulzig, so bewirke man die ganze Herausleitung von der Kapsel an mit dem Daviel'schen Löffel, den man bis in dieselbe hineinbringt, damit sich keine Theile von ihm abstreifen und im Auge zurückbleiben können. — Ist der Staar ein Kapsel- oder Kapsellinsenstaar und sind die, durch den Kreuzschnitt gebildeten, Lappen der Kapsel so dick, dass sie weder von der herausgetretenen Linse zur Seite geschoben werden, noch zu erwarten ist, sie werden sich noch so weit umrollen, dass sie nicht hinter der Pupille liegen und diese verdunkeln, oder ist die Hinterwand der Kapsel trübe, so ziehe man (so viel, als die Gefahr, einen Vorfall des Glaskörpers zu bewirken, es erlaubt) behutsam durch seitwärts gerichtete Züge, nie geradeaus, mit der eingeführten Bloemer'schen oder einer derartigen Hakenpincette (s. Fig. 23 *a*) ab und aus dem Auge heraus. — Ist der Staar ein Balgstaar, ein Zitterstaar, ein Schwimmstaar, so kann man ihn vermittelst eines, wie die Staarnadel eingeführten, die Concavität nach unten gerichteten, Häkchens anhaken, resp. vom Glaskörper ab- und ausziehen. — Endlich beschliesse das Freilassen erst des unteren, dann des oberen Augenlides diesen Act und die ganze Operation, welche, wenn nicht widrige Ereignisse eingetreten sind, hiermit beendigt ist.

Durch dies mein Verfahren wird nun den folgenden Forderungen an die Staar-Extraction genügt: *A*) In Beziehung auf den Hornhautschnitt. Erste Forderung: Der Augapfel muss in einer schicklichen Lage sein und darin erhalten werden mit so wenig Druck und Reiz als möglich. Die beste Lage ist die, ein wenig auf- und auswärts gerichtete, aufwärts, weil hier der untere Theil der Hornhaut abgespalten werden soll, auswärts, weil das Auge während des Hornhautstiches doch leicht etwas gegen den

inneren Augenwinkel hin verschoben wird. Zur Fixirung in dieser Lage ist kein anderes Mittel nöthig und zweckmässig, als der im Nasenwinkel liegende, das Auge mehr von da zurückscheuchende, als drückende Mittelfinger der nicht operirenden Hand, falls der Kranke das Auge nach innen hin drehen will: nach aussen weichen kann es nicht, wegen des von daher gemachten Einstiches; von allen Seiten lässt es sich abhalten, sobald das Messer völlig hindurchgeschoben ist, wodurch es der Operateur so in seine Gewalt bekommt, dass er es sogar zu lenken vermag. Ruhiges, freundlich-ernstes Zureden, Anweisung, wie das Auge zu halten sei, hilft bei verständigen Menschen mit, so wie auch das vorläufige Anstechen der Cornea nicht durch mechanische Gewalt, sondern durch die Spannung des Gemüths des Kranken, welcher nun merkt, dass die Operation beginnt. [Bei sehr grosser Unruhe vor dem Einstechen hilft Erschrecken durch leises Auftupfen mit dem Messerstiele, mit der Klinge auf die Hornhaut, und dann rasches Benutzen des Stillstehens, ferner die, von Quadri empfohlene Gewöhnung des Kranken an den Act (s. unten besondere Zufälle: 2.) Zur Verhütung des Ausweichens nach oben empfiehlt Rosas, die Spitze des Messers etwas tiefer zu richten, als das Heft, es so einzustechen und durchzuschieben, den Ausstich tiefer zu machen als den Einstich, nämlich etwa $\frac{1}{4}$‴ unter dem Horizontaldurchmesser, während $\frac{1}{4}$‴ über ihm eingestochen war, wie auch schon Beck verfuhr. Beer machte dagegen den Ausstich etwas höher als den Einstich, Das von Friedr. Jaeger erfundene Doppelmesser soll, nach gemachtem Ausstiche, mit der hinteren, fest stehenden Klinge den Augapfel fixiren und lenken, während die vordere, verschiebbare, den Schnitt vollendet: s. hierüber, so wie über Poyet's Einfall die zweite Forderung.] Ueber den schädlichen, Augenkrampf erzeugenden, Einfluss der früher empfohlenen Ophthalmostaten s. die Einleitung Kap. 3. — Zweite Forderung: Man bediene sich eines zweckmässig geformten Messers.

Der für den Hornhautschnitt erfundenen Instrumente giebt es eine grosse Menge von verschiedener Form. Die unzweckmässigsten sind *A.* Die complicirten Instrumente, wie Augenschnepper, welche, indem sie zugleich den Augapfel fixiren, mit ihrer, durch eine Feder in Bewegung, gesetzten Klinge die Hornhaut abspalten sollen, von Guérin (Vers. üb. Augenheilk. Fig. 1. 2.; Blas. Akturg. Abbild. XV. 47.); [von *van Wy* (a. a. O. und *Geneeskund. Magaz.* 2. *D.* 1. *St. No* 1), verändert durch Eckhold (Blasius XV. 48.), *Dumont* (*Lassus Méd. opérat. Tome II. Pl. II. Fig.* 23., *Demours Tab XIV.*) und *Becquet* (*Lassus Fig.* 1), und *Assalini* (*Discorso sopra un nuovo stromento. Pavia* 1792; — *Sulle pupille artificiale Tav. V.*, Weigel's Ital. med. Bibl. Bd II. St. 22.); von Allard; — das scheerenartige Instrument Valli's (Sprengel's Gesch. d. Chirurg. I.) — *B.* Staarmesser: I. Zweischneidige, Staarlancetten, z. B. Daviel's Myrthenblatt und Messer zum Dilatiren (s. oben); Santorelli's (a. a. O.), Taddini's breite Lancette mit starker Mittelgräte (Ophth. Bibl. Bd III. St. 2.); Rosas's neuestes Messer, mit nicht völlig in der Mitte, etwas mehr dem Rücken zu, in der Spitze verlaufender Gräte, unterer schragliniger, oberer schwach convexer Schneide, breiter als das Beer'sche Messer (Oesterr. Med. Jahrb. Neueste Folge 1837. Bd XII. St. 1.) Eine Lancett-Spitze haben übrigens manche Messer mit sonst stumpfem Rükken, z. B. das von LaFaye, Poyet, Lobstein, Wenzel, Ware, Demours, Himly. — II. Einschneidige. Staarscalpelle, mit stumpfem Rucken: 1) Mit convexem Rücken; *a)* Mit convexer Schneide z. B. von Young, Pamart, Casamata (Feller a. a. O., Auserl.

Abhandl. 1779). Wenzel (Blasius XV. 22.), wenig verändert durch Ware (Chir. Beob. II.) und Demours (Tab. XIV.): von Wathen, von Pellier de Quengsy mit hinten geradem, vorn convexem Rücken (Blas. XV. 34.), von *Gleize* (*Mal. de l'oeil Tab. I. Fig. D.*); von Phipps; — *α)* Mit einer platten, einer anderen convexen Fläche: B. Bell (Blas. XV. 25.), ein anderes von Wenzel (Blas. XV. 23.); — *β)* Auf die Fläche gebogen: von La Faye gegen die Spitze zu schwach gebogen, 2‴ breit, von B. Bell im Winkel gebogen zum Operiren über die Nase hinweg (Blas. XV. 44.); *γ)* Doppelmesser: von Guthrie, hinter dem feststehenden Messer eine genau anliegende, in allen Dimensionen kleinere, verschiebbare silberne Klinge. — *b)* Mit gerader Schneide: z. B. von Warner (Blas. XV. 28.): — *α)* Auf die Fläche gebogen: von Palucci (Blas. XV. 29.); — *c)* Mit concaver Schneide: z. B. von Sharp (Blas. XV. 30.) — 2) Mit geradem Rücken: *a)* Mit convexer Schneide: z. B. von Beranger (Sabatier Blas. XV. 35.), von Richter (wie es der Beschreibung nach sein soll, nicht aber in den Anfangsgründen III. abgebildet ist, wo der Rücken nach vorn convex ist), von Jung, Santa Anna, Arnemann, (Chirurg. II.), Himly (Ophth. Bibl. III. 2. Taf.; Fig. 26 dieses Buches), Desault, Rust; — *b)* Mit gradliniger Schneide: von Poyet, degenartig, schmal, vorn mit einem Loche zur Aufnahme eines Fadens, durch den das Auge fixirt werden sollte (*Mém. de l'Acad. de Chir. II.*; Blas. XV. 27.); — *c)* Mit schräglinger Schneide: z. B. von Simon (Feller a. a. O.), Barth (Ehrlich I., Blas. XV. 39.), verkleinert durch Beer (Meth. d. gr. Staar sammt d. Kaps. auszuz. Fig. 1.; Augenkh. II.; Blas. XV. 40.), verkürztes von Langenbeck (Bibl. f. Chir. I. 2.); — *α)* Mit einer platten und einer anderen convexen Fläche: von Lobstein (Henkel Chir. Operat. St. 1.); — *β)* Mit auf die Fläche gebogener Spitze: von Graefe; — *γ)* Doppelmesser: von Friedr. Jager, beide dicht auf einander liegende Messer schneidend, das vordere kleiner, beweglich durch einen Schieber, das hintere feststehend, die einander berührenden Flächen platt, die äusseren convex (v. Graefe und v. Walther's Journ. 1827.; Blas. XV. 59—63.), abgeändert von Ott (a. a. O. Blas. XV. 64—69.; — 3) Mit concavem Rücken und convexer Schneide: z. B. Pellier de Quengsy (Blas. XV. 32.), Ch. Bell (Blas. XV. 33.) — III. Staarnadelmesser, sich vorn stark schmälernd zu einer Nadel oder zu einem Schnabel: 1) Mit schräger Schneide: von Petit (Henkel Chirurg. Op. I.); — 2) Mit convexer Schneide: von Palucci in einer Scheide; von Siegerist (Beschreibung eines Staarnadelmessers und Gegenhälters: Blasius XV. 42.), bedeutend verändert durch Richter (a. a. O.. Blas. XV. 43.); von Weidmann (a. a. O.); von Conradi (Arnemann's Magazin I. S. 62.) — *C.* Platte Staarnadel, auf einer Hohlsonde eingeführt, und Scheere: von Sigwart u. s. w. u. s. w.] — Vgl. Sicco van Ens a. a. O. *A. F. Pfotenhauer, Praes. Seiler, Diss. Cultrorum ceratotomorum et cystotomorum ad extrahendam cataractam historiam exh. Viteb.* 1805. 4. *Henr. Lachmann Diss. Instrumentorum ad corneae sectionem in catarrhactae extractionem perficiendam inventorum descriptio. Gott.* 1820. *Phil. Alfr. Ferd. Becker Diss. de ambigua quorundam recentiorum ceratotomorum praestantia. Lipsiae* 1836. 4. (Ueber Jager's u. Rosas's Messer.) —

Ein gutes Staarmesser muss so gestaltet sein, dass der ganze Hornhautabschnitt durch ein und dasselbe Messer und einen einzigen Stich von der Seite her vollendet werden kann, denn eigentlich ist diese Operation ein Hornhaut-Stich. (Von der Seite stach zuerst La Faye ein.) Hierzu muss: *a)* seine grösste Breite wenigstens gleich sein dem halben Durchmesser der Hornhaut, wenigstens 3‴ breit, weil im entgegengesetzten Falle sich nicht der ganze Abstich mit einer einzigen Bewegung verrichten lässt, wie dies z. B. an den Messern von Casaamata, Arnemann u. A. zu tadeln ist. *b)* Diese passende Breite darf nicht zu fern von der Spitze des Messers liegen, weil sonst die letztere leicht

die Nase im inneren Canthus verletzt, ehe einmal der Lappen abgetrennt ist, auch es bei solchen nöthig, die Lage der Finger zu verändern, während des Durchstechens sie nachzusetzen, wodurch die Operation erschwert wird, so z. B. bei dem Baurt'schen, Beer'schen. Im Gefühle dieses Mangels erfand auch Jaeger sein Doppelmesser, dessen eine Klinge er der anderen nachschiebt. *c*. Gegentheils darf es auch nicht zu schnell breit werden, weil es sonst zu schwer eindringt, selbst das Auge fortdrängt, [z. B. die Messer von Phipps und Wathen.] *d*. Es muss ferner allmählig und gleichmässig breiter werden, wo nicht, so dringt es an einer Stelle zu schwer ein: dagegen fehlten Siegerist und Weidmann. *e*. Es muss sehr spitz sein, ohne desshalb sich leicht zu biegen oder zu brechen. Darum muss ein gutes Staarmesser eine Lancettspitze haben, die z.B. dem Richter'schen und Arnemann'schen fehlt; darum dürfen Klinge und namentlich Spitze nicht zu spröde sein, wovon man sich vor der Operation durch Prüfung auf dem Nagel überzeuge: darum lasse man es nicht ohne Noth schleifen. S. Einleit. Kap. 3. *f*. Sein Rücken muss gerade und stumpf sein, wie z.B. Richter im Texte angegeben, nicht aber in der Abbildung s. oben). Ist er nicht gerade, so geräth der Ausstich zu tief, ist er nicht stumpf, so kann er leicht die Iris verletzen, wenn sie sehr nach vorn liegt oder vorfällt. *g* Seine beiden Flächen müssen gelind convex sein, damit es nicht zu schwer eindringe. Jedoch ist dies letztere nicht leicht der Fall: das meinige ist vielleicht das dickste und dringt dennoch leicht ein: *h*. Die Schneide kann entweder schräglinig sein, d.h. in einer graden Linie die Klinge allmählig breiter werden, so dass die letztere ein spitzes Dreieck bildet, wie Lobstein's Barth's, Beer's, oder sie kann sanft bauchig, convex sein, wie Wenzel's, Bell's, Richter's. Jene dringen leicht ein, aber diese schneiden den Lappen runder ab, gewinnen früher eine hinreichende Breite, und dringen doch so leicht ein, dass sie die Operation wirklich nicht erschweren. *i* Der Griff des Messers sei nicht zu dünn, damit er nicht zu lose zwischen den Fingern liege, aber auch nicht zu dick, nicht rund, sondern bilde ein Parallelogram mit abgestumpften Ecken, dessen zwei breitere Flächen mit der Schneide des Messers in einer und derselben Linie liegen, so dass man schon an ihnen fühlen kann, wie letztere gerichtet ist. Der Operateur hat auf so viele andere Dinge zu sehen, dass es recht gut ist, wenn ihm das Gefühl zu Hülfe kommt. Der Griff des Staarmessers, auch der irgend eines andern Augen-Instrumentes, darf nicht zu kurz sein, wie z.B. der der neueren englischen, der Adams'schen u.a. ist: er muss länger als die Phalangen des Daumens sein, damit, wenn man das Instrument zwischen Daumen und Zeigefinger hält, das Ende des Griffes auf der Verbindung beider ruhen könne, nicht zwischen ihnen durchfalle. Ein Griff von Ebenholz lässt sich besser fassen, ist nicht so glatt und kalt, als ein elfenbeinerner oder perlmutterner. Mein Staarmesser hat nun einen geraden, stumpfen Rücken, eine Lancettspitze, schwach convexe Flächen, eine mässig bauchige Schneide, einen holzernen Griff mit zwei grösseren Flächen (s. Ophth. Bibl. III. 2. Fig. 1. 2. und in diesem Buche Fig. 26.). — Dritte Forderung: Der Hornhautabschnitt muss hinlänglich gross sein. Ein Schnitt, welcher so gross ist, wie der längste Durchmesser der Staarlinse ist lange nicht

gross genug, denn damit die letztere austreten könne, muss sie sich drehen, die Iris vorwärts weichen, der Linsenrand über den Pupillarrand hinweggleiten können und ein Hornhautlappen da sein, der sich leicht vorwärts biegen lässt. Desshalb ist es nöthig, die Hälfte der Cornea abzuspalten. Mehr als dies, z.B. wie Daviel $\frac{3}{4}$, Ware $\frac{7}{8}$, wie Rosas bei einem grossen Staare $\frac{7}{8}$, bei einem kleinen $\frac{7}{9}$, für gewöhnlich nur die Hälfte, abzuspalten, ist unnöthig, schwieriger genau zu verrichten. Weil man aber darauf rechnen muss, dass man leicht den Schnitt kleiner macht, als man beabsichtigt, so steche man das Messer sehr wenig über den grössten Querdurchmesser der Hornhaut ein, namentlich, wenn sie flach ist. (Mauvoir schnitt nur $\frac{1}{2}$ ab. Die Entfernung des Einstichs und Ausstichs von der Sclerotica betrage $\frac{1}{4}$ — $\frac{1}{2}$‴, [nach Beer $\frac{1}{2}$‴, nach Rosas u.A. $\frac{1}{8}$—$\frac{1}{4}$‴ je nachdem die vordere Augenkammer klein oder gross ist.] Wird er zu weit gegen die Sclerotica hin gemacht, so tritt zwar der Staar leicht heraus, allein die Iris leidet dann auch leicht durch Verletzung, Entzündung, Vorfall. Ausser vom Ein- und Ausstichspuncte hängt aber noch die Grösse des Hornhautlappens ab von der Richtung der Schneide des Messers. Ist letztere nicht senkrecht nach unten gekehrt, sondern etwas aufwärts nach vorn, so fällt der Schnitt zu weit von der Sclerotica ab, wird folglich der Lappen zu klein. Aufmerksamkeit verdient dabei noch, dass wenn die Hornhaut sehr dick oder flach ist, das Messer dieselbe leicht schräg durchschneidet, folglich der Durchmesser der inneren Oberfläche der Hornhautwunde bedeutend kleiner ist, als der der äusseren. Dies vermeidet man, wenn man gleich beim Einstechen dem Messer die richtige Lage giebt, indem man seine Spitze in einem rechten Winkel mit der Oberfläche der Cornea aufsetzt und durchsticht. [Beer räth, den Einstich schief zu machen.] Kehrte dagegen der Operateur die Schneide nach innen, so tritt der Schnitt der Sclerotica zu nahe, bildet er einen zu grossen Lappen. — Vierte Forderung: Die Narbe der Wunde darf nicht das Licht von der Pupille abhalten. Sie darf also nicht vor der Pupille vorüber gehen, was man durch hinreichende Grösse und Bogenform des Schnittes nahe am Hornhautrande erreicht. Sie muss ferner möglichst schmal sein: dies erreicht man durch möglichst einfaches Operiren und grösste Sorgfalt, um eine schnelle Vereinigung der Wundränder durch Adhäsion zu bewirken. — Fünfte Forderung: Wundränder und Inneres des Auges dürfen nicht gereizt werden durch vieles Einbringen von Instrumenten, durch den Augenlidrand und die Wimpern, durch vorgefallene Theile, durch vieles Eintreten von Luft, durch langes Ausfliessen der wässerigen Feuchtigkeit. *a*) Desshalb muss der Schnitt sehr einfach sein, in einem einzigen Durchschieben des scharfen Messers durch die Augenkammer hindurch bestehen, ohne allen Druck nach unten gemacht werden, welcher auch unnöthig ist, da bauchige Schneide, Breite des Messers und Höhe des Ein- und Ausstichpunktes die Grösse und Gestalt des Lappens schon bestimmen, und welcher schädlich ist, weil er quetscht, ferner ohne Hülfe anderer Instrumente, z.B. der Scheere Daviels, deren man sich nur dann bedienen darf, wenn die Wunde unglücklicher Weise zu klein gerathen ist (s. weiter unten). [Das Doppelmesser Jaeger's ist nach dem Urtheile Weller's

und Rosas auch nicht anzuwenden. Es bewirkt leicht einen doppelten Ein- und Ausstich, wenn die Klingen auch noch so gut auf einander liegen, und gleichsam ein einziges Messer ausmachen. Dadurch wird dann ein kleiner Rand der Hornhaut abgeschliffen, die Verwundung grösser, die Verheilung schwieriger. Ferner ist eine jede einzelne Klinge zu dünn, biegt sich ihre Spitze leicht. Endlich ist die Handhabung des Instruments schwieriger, indem man, beim Vorschieben der beweglichen Klinge mit dem Daumen, das ganze Heft unwillkührlich zurückschiebt und dies Zurückweichen nur durch eine gleichzeitige Vorwärtsbeugung der Hand ergänzt werden kann. Rosas III. S. 218. Jaeger selbst bedient sich des Doppelmessers jetzt nicht mehr, laut Sichel und mündlicher Nachricht.] Ebenso vermeide man später zum Oeffnen der Kapsel und Herausfördern des Staars schwerfällige Instrumente, wie das La Faye'sche Cystitom, den Daviel'schen Löffel, rühre nicht viel im Auge herum. *b* Reizung durch den unteren Augenlidrand verhütet man dadurch, dass man, nach vollendetem Schnitte, wenn der Lappen sich wieder angelegt hat, zuerst den unteren Augenlidrand über die Wunde hinuber treten lässt und sich von letzterem durch Besichtigung überzeugt, hierauf erst den oberen herablässt, auch zieht, und desselben Stand gleichfalls besichtigt. Vgl. hierüber den Jaeger'schen und Wenzel'schen Hornhautschnitt weiter unten. *c* Wie Reizung durch einen vorgefallenen Theil des Glaskörpers oder der Iris zu vermeiden sei, s. gleichfalls unten. *d* Luft hält man möglichst ab durch Verhütung zu frühen Abfliessens der wässerigen Feuchtigkeit (s. unten), durch möglichst geringes Abbiegen des Hornhautlappens, durch sorgfaltige Bildung eines, überall sich genau anlegenden Lappens, durch zweckmässige Nachbehandlung und Verband (s. unten), welche ein baldiges Verheilen der Wunde herbeiführen. *e* Letzteres bewirkt dann auch, dass die wässerige Feuchtigkeit sich ansammeln kann, nicht ferner durch Ausfliessen die Wundränder reizt, die Hornhaut wieder gehörig wölbt, und der Iris ihre normale Lage wieder giebt. — Sechste Forderung: Die Iris darf nicht bei dem Hornhautschnitte verletzt werden durch die Spitze, durch die Schneide, und wenn es fehlerhaft ist, durch den Rücken des Messers. Die Verletzungen geschehen: 1 manchmal, weil die Iris übermässig vorgedrängt ist. Dies kann bewirkt werden: *a* Durch Krampf der Augenmuskeln. Desshalb ist Alles das zu meiden, welches diesen erregt, wie Augenhalter, unnütze, den Kranken beängstigende Vorbereitungen. *b* Durch Ausfliessen wässeriger Feuchtigkeit: es darf nichts ausfliessen, bevor Spitze und Schneide des Messers wenigstens schon vor dem Pupillarrande der Iris vorbei sind. Desshalb muss das Messer an Breite gleichmässig zunehmen, seine Flächen etwas gewölbt sein, muss endlich der Operateur es gleichmässig fortschieben, um kein Härchen zurückziehen, auch nicht sägend, oder nach unten drückend, ziehend den Abschnitt machen, welches letztere Einige rathen, sondern einfach stechend. Alles dies, damit das Messer die Wunde beständig überall ausfülle, so das Ausfliessen unmöglich mache.[1] Wird

1) Mein Messer erfüllt, wenn richtig geführt, nicht übereilt, auch nicht zu langsam durchgeschoben, diesen Zweck so vollständig, dass nicht ein Tropfen wässriger Feuchtigkeit ausfliesst, ehe der Schnitt vollendet ist. Um dies meinen Zuhörern zu zeigen, habe ich oft, nach vollbrach-

hiergegen gefehlt, so wird durch die ausfliessende Feuchtigkeit die Iris vor die Spitze oder unter die Schneide gedrängt, und leicht ein- oder abgeschnitten. Lobstein u. A. wollten dies dadurch verhindern, dass sie die innere Fläche des Messers stark convex machten, daher für ein jedes Auge ein besonderes hatten; auch Guthrie, der den ersten Krampf höher schätzt, und dem Grundsatze, das Messer nur geradeaus fortschiebend, stechend zu gebrauchen, widerspricht, will das Uebrige durch sein doppeltes Messer ersetzen, dessen stumpfe, hintere Klinge die Iris zurückdrängen soll; [endlich wollten La Faye, Graefe durch Biegung des Messers auf die Fläche einer Verletzung der Iris begegnen.] — 2) Die Iris kann verletzt werden durch falsche Richtung des Messers. Dies wieder auf verschiedene Weise: *a*) Der Einstich geschah zu tief, bis in die Iris hinein. Zur Verhütung dient, nicht die Cornea sofort durch-, sondern sie erst anzustechen und, sobald man die Spitze in der Augenkammer sieht, es parallel mit der Iris zu richten. *b*) Später kann die Spitze an der Nasenseite hinter den Pupillarrand gerathen, wenn das Messer von Anfang an nach hinten, also fehlerhaft gerichtet war. *c*) Die Schneide war unvorsichtiger Weise nach hinten gekehrt und bewirkt dann nicht allein Verletzung der Iris, sondern auch anderer Theile, der Sclerotica, des Ciliarkörpers, Verlust des Auges. Wegen dieser beiden Puncte (*b*. u. *c*.) muss die Schneide senkrecht durchgeschoben werden. *d*) Das Staarmesser ist zweischneidig oder sein Rücken durch öfteres Schleifen scharf geworden und kann die vorgeneigte Iris verletzen. — *B*) In Beziehung auf das Oeffnen der Kapsel und das Ausziehen des Staares. Obgleich man in früherer Zeit immer das Oeffnen der Kapsel für nöthig gehalten, so kamen doch Janin, Henkel und Richter[1] auf den Gedanken, man könne wohl die nicht geöffnete Kapsel sammt der Linse sofort vom Glaskörper ab- und aus dem Auge herausziehen, da man zuweilen beide sich ablösen gesehen nach geschehenem Hornhautschnitte und man auch an todten Thieraugen es ausführbar fand. Beer brachte dann diesen Gedanken auf's Neue vor und wollte ihn zur Methode erheben.[2] Er stach ein lanzenförmiges Instrument, Staarlanze genannt, (a. a. O., Augenkl. II. Fig. 22.; Blasius XV, 50.) bis zu ihrem grössten Durchmesser langsam durch die Kapsel und bis in die Linse in der Art ein, dass eine seiner Flächen auf-, die andere abwärts stand, rüttelte mit ihm den Staar nach oben und unten, drehete es dann, ohne es aus letzterem herauszuziehen, so dass die Flächen gegen Nase und Schläfe gekehrt waren, und rüttelte nun auch gegen diese Seiten hin. Hierdurch sollte die Hinterwand der Kapsel vom Glaskörper abgelöset werden. Mit einem eigenen Staarnadelhaken, d. h. mit einer als ein dreieckiger Haken sich endenden Staarnadel (4) sollte man hierauf den so gelöseten Staar ausziehen, wenn er nicht schon der Staarlanze nachfolge oder durch einen Druck hervorträte. Allein 1) ist das Haupt-Motiv hierzu nichtig: man

tem Ein- und Durchstiche, mit der Operation eingehalten, dann erst das Messer vollends durchgeschoben, und dennoch drang erst nach Vollendung des Abschnittes der *humor aqueus* heraus.

Dem Jäger'schen Doppelmesser wird von Rosas vorgeworfen, dass die Feuchtigkeit zwischen seinen beiden Klingen hindurch leicht ausfliesse.

1) *Janin Observations sur l'Oeil p.* 255. — *Richter Obs. chirurg. Fasc. II.* Chir. Bibl. V. 3. S. 408. Anfangsgr. III. S. 330.

2) G. J. Beer Methode, den grauen Staar sammt der Kapsel auszuziehen. Wien 1799. m. Kf.

wollte dadurch dem Entstehen eines Nachstaars vorbeugen, von der Idee ausgehend, dieser sei immer die zurückgebliebene, getrübte, hintere Kapselwand. In den allermeisten Fällen ist aber der Nachstaar ein plastisches Erzeugniss der Iritis, welche auf die Extraction folgte, die nun gerade durch ein solches gewaltsames Verfahren begünstigt wird. 2) Die von Beer bezweckten Neben-Vortheile, z. B. dass keine Staarreste zurückbleiben können, sind nicht so gross, als die bedrohende Gefahr einer Entstehung von Prolapsus iridis und corporis vitrei. 3) Oft sitzt die Kapsel am Glaskörper sehr fest, so dass, die sehr seltene Ausnahmen eines Beharrstaars oder einer Anheilerung zu Grunde abgerechnet, es unmöglich ist, die Kapsel ausgiebig abzulösen, was zwar Beer durch sehr viele Fälle darzuthun sich bemühte, sich aber dabei täuschen liess durch die grossen Fächer, welche sich an Wasser von der vordersten Schichte der concentrischen Linse ablösten, und die er für die Kapsel hielt. 4) Ruhi. gegen entschied die Erfahrung gegen die Methode: denn, wenn auch die von Beer erwähnten Fälle sämmtlich genau berichtet gewesen wären,[1] so ersetzten sie durch ihre unverhältnissmässig häufigen Verlust der Iris und des Glaskörpers, von solcher Pupille, Iritis und Eiterbildung, welche sie bildeten,[2] Beer selbst bei später[3] die Methode nur auf einzelne Fälle beschränkt, nämlich auf Linsenstaare von mittlerer Consistenz, nachdem schon Jacobi angerathen, dass sie beim Discus-, Lenticular-, harten zum membranösen etc. [Benedict ebenso, die Aftersaat keine zur Sache gehören, wenn die Cohäsion der Kapsel mit der Chorioidea und der Glashaut viel geringer sei, als die Verbindung der Kapsel mit der Linse, also bei einer innigen Verwachsung beider letzteren, so auch schon Jacobi, also bei geringerer Verbindung der ersteren, aber bei besonderer Zähigkeit der Kapsel.] In den bei weitem meisten Fällen ist das Oeffnen der Kapsel nothwendig: nur wenn der Staar als C. fibrosus sehr fest sitzt, oder eine C. mollis ist, muss man die Operation unterlassen. An die Oeffnung sind wieder verschiedene Forderungen zu machen. Erste Forderung: Die Kapsel muss weit genug geöffnet werden. Einige ten Haafe,[4] Fellier de Quengsy und Wenzel öffnen während des Herausziehens des Staars mit dem Messer die Kapsel. Dies ist aber nicht zulässig, weil die Spitze derselben dabei hinter den inneren Rand der Iris gerath, also das Messer, wenn man auch geschickt genug öffnen, die Herausnehmbarkeit weiter befördern will, zurückgezogen werden muss, um die Spitze hinter der Iris wegzubringen. Da nun die gewöhnlich Staarmesser ziemlich breite werden, so bleibt während des Zurückziehens die Herausnahme nicht gehörig, Brei der Linse quillt aus, Desshalb empfehlen An-

1) Wenzel hat 21 viel. Taube fünf, Gräfe zehn, die Angaben der von Beer erwähnten Aerzte, wie gesagt, sind nur, wo Kapsel eröffnet wurde, sehr klein, Zweifel erregen, wenn es einem Beer, Richter oder von Ammon gelingt, 30 Fälle hintereinander glücklich zu operiren.

2) Beer selbst sah Lähmung der Sphincter der Iris, dann schnell Iritis, in einem schwierigen Falle, den schon Vorbau der Operation, Verlust des Glaskörpers, Iritis, Eiterung, Fistel, Verlust des Auges.

3) Beer selbst sah Lähmung der Sphincter der Iris, dann schnell Iritis, in einem schwierigen Falle, den schon Vorbau der Operation, Verlust des Glaskörpers, Iritis, Eiterung, Fistel, Verlust des Auges.

4) S. Journ. de Méd. 1761. Sept.

dere das Messer ab, indem sie gewissermaassen die Staarnadel mit dem Staarmesser verbanden, letzteres in einen, überall gleich breiten Schnabel auslaufen liessen, sogenannte Staarnadelmesser, wie Siegerist's mit runder Nadel, Richter's Abänderung desselben mit plattem Schnabel, Weidmann's ähnliches. Das Messer wird aber hierdurch zu lang und leistet an derjenigen Stelle, wo es plötzlich breiter wird, zu vielen Widerstand beim Durchschieben. Ueberhaupt ist der ganze Act des Oeffnens der Kapsel nicht wichtig genug, um seinetwegen den so sehr wichtigen Hornhautschnitt auch nur etwas zu gefährden. Daher vollende man mit dem einfach gebauten Hornhautmesser erst den ganzen Schnitt und gebe nun, bevor man zum zweiten Acte schreitet, dem Auge ein paar Minuten Ruhe, indem man das untere Augenlid hinauf-, dann das obere herab- und den Kopf des Operirten frei lässt. Oeffnet man nun wieder das Auge, so hat man noch den Vortheil, dass in der Regel die Kapsel besser sich gestellt hat, indem die Iris und der Staar mit seinem unteren Rande dem ausfliessenden *humor aqueus* etwas nachgefolgt sind und hierauf der untere Staar-Rand über den unteren Pupillar-Rand der Iris ein wenig hervorgetreten ist, von der Iris etwas entblösst da liegt.[1] Zum Oeffnen der Kapsel sind mehrerlei Instrumente erfunden worden:[2] 1) Nadeln: *a*) Zweischneidige: von Daviel, auf die Fläche gebogene Lanze (a. a. O. Blasius XV. 21.); von Gleize, lanzenförmige, platte, silberne oder goldene, am anderen Ende ein gerades Löffelchen (a. a. O. Fig. IV.); von Lobstein (s. Meyer *Examen fig.* 3.) u. A. — *α*) Nur an der äussersten Spitze zweischneidige: von Hellmann (a. a. O.); — [*β*) Sichelnadel: von Rosas, mit feiner, zweischneidiger Spitze und scharfem hohlen Rande (Oesterr. Med. Jahrb. 1837 St. 1.);] *b*) Einschneidige: von Tenon, goldene oder silberne mit breiter platter, dreieckiger Spitze, deren einer, nach oben gerichteter Rand scharf ist (a. a. O. Blas. XV. 51.); von Wenzel, goldene, etwas gebogene, nur vorn scharfe; desgl. zugespitzt von Ware (a. a. O.); von Mursinna, goldenes oder silbernes, spatelartiges, vorn scharfes Instrument (Mursinna Journ. d. Chir. Bd. I. St. 1.) — [2) Stumpfe Spatel u. dgl., Mohrenheim's Myrthenblatt, stumpfspitzig (Beiträge Bd. I.), B. Bell's flache, vorn runde, knieförmig gebogene, goldene oder silberne Sonde (Thl. III. Taf. IV. Fig. 47.; Blas. XV. 52.). — 3) Lancette: Demours, nur eine Linie weit die Spitze zweischneidig, etwas auf die Fläche gebogen Thl. III. Taf. XIV. Fig. 7. 9.). — 4) Haken zum Zerreissen: Wenzel's (Savigny XVI. 20. 22.); Cline's (Savigny XVI. 21.); Palucci's Gabel (*Descr. d. nouv. instr. p.* 50. *fig.* 8.).] — 5) *Kystitome caché*: von La Faye, schmale, gerade *Lancette cachée*, welche, durch Druck auf einen, am hinteren Ende eines Cylinders befindlichen, Knopf, aus ihrer deckenden Scheide hervorgeschoben wird, und dann zurückfedert (a. a. O.), Blas. XV. 53.), abgeändert von Demours (a. a. O.), auf die Fläche etwas gebogen von Pellier (Blas. XV, 55.) und Richter (Anfangsgr. III.

1) Sowohl in dieser Rücksicht, als auch in der Umwälzung des später heraustretenden Staars um seine Axe und dem Gleiten desselben mit der Unterfläche über den Pupillarrand hinweg ist einige Aehnlichkeit vorhanden mit dem Geburtsacte; schon Janin sagte: „*Il faut accoucher l'oeil.*"

2) Vgl. Pfotenhauer's bei den Staarmessern angef. Dissertation.

Taf. IV. Fig. 1., Blas. XV. 54.: das La Faye'sche Instrument bringt, neben dem Vortheile die Iris nicht zu gefährden, den Nachtheil, dass man mit ihm die Pupille verdeckt, also man nicht sehen kann, was man vornimmt, und dass, wenn man, um dies zu verhüten, es von unten nach oben wirken lässt, die Linse leicht verschoben wird, wenn man aber, um diesem wieder auszuweichen, das gebogene, Richter'sche anwendet, indem man seine Hand auf die Wange des Kranken stützt, Zeige- und Mittelfinger in die seitlichen Ringe des Cylinders steckt, und mit dem Daumen die Klinge vorschiebt, die Spitze durch die Biegung der Scheide stumpf wird und man leicht glaubt, die Kapsel schon geöffnet zu haben, ohne dass es der Fall ist; Ad. Schmidt bediente sich dieses schwerfälligen Werkzeuges noch; später kam es aber ausser Gebrauch;) — de Witt's, Mayer's (a. a. O.) Boyer's, Rey's u. a. Cystitome. — 6) Schneidender Hohlcylinder, *Kystitome emporte-pièce:* von Hellmann, Rognetta (Sachs Med. Almanach 1836 S. 188.).] Manche bedienten sich des Staarmessers, nach vollendetem Hornhautschnitte (Barth u. A.), der Staarnadel. Vgl. Pfotenhauer a. a. O. Eines eigenen Instrumentes bedarf man in der That nicht. Wer ängstlich ist, mag sich des Mursinna'schen bedienen; sehr sicher kann man aber öffnen mit einer runden oder platten, geraden oder wenig gebogenen Staarnadel; (ich sah Weidmann mit einer langen Stecknadel es thun). Ein derartiges Instrument schiebt man wagrecht unter die Hornhautlappen, zieht es dann so weit zur Seite, dass seine Spitze der Pupille gerade gegenüber steht, bringt unten gegen das Augenlid einen gelinden Druck an, um die Kapsel noch besser zu stellen, führt zu gleicher Zeit die Spitze nach hinten und öffnet nun wagerecht die Kapsel am unteren Rande weit, ohne jedoch die Linse zu zerschneiden oder zu verschieben; ist es ein Kapselstaar, so zerschneidet man kreuzweise. [Thuranr machte, wie Daviel zuweilen, einen Cirkelschnitt, Sharp einen Lappenschnitt, Tenon einen Kreuzschnitt, Beer u. A. mehrere sich kreuzende, die Kapsel in rautenförmige Stücke zerschneidende Schnitte, Juengken einen senkrechten von oben nach unten; La Faye stach sein Instrument einfach ein, wenn nicht schon ein, auf das Auge angebrachter Druck die Kapsel gesprengt hatte.] — Zweite Forderung: Die Iris darf durch das Instrument nicht verletzt werden. Dies erreicht man durch zartes und genaues Verfahren mit demselben. — Dritte Forderung: Der Staar muss durch die Pupille allmählig und sanft hervortreten. Am besten ist es, wenn die Linse auf die schon erwähnte Weise, mit ihrem unteren Rande voran, durch Zusammenpressen der Augenhäute vermittelst der sich contrahirenden Augenmuskeln allmählig hervorgetrieben wird, sobald die zurückhaltende Gewalt, nämlich Hornhaut und Kapsel nicht mehr jenem Zusammendrücken entgegenwirken kann. Schlimme Fälle sind aber folgende: Erster Fall: Der Staar schiesst zu rasch und zu plötzlich hervor, verletzt die Iris, führt Vorfall derselben und des Glaskörpers mit sich. Dies kann eintreten: *a*) Wenn die Iris war zerschnitten worden, denn sie ist gleichfalls eine zurückhaltende Gewalt. *b*) Wenn ein heftiger Krampf der Augenmuskeln entsteht. Diesen zu verhüten vermeide man, früher und jetzt Alles, was den Augapfel reizen kann. Früher rede man dem Kranken freundlich zu, verschiebe man selbst die Operation ein Weilchen, wenn

man eine grosse Spannung der Augenhäute bemerkt, meide man ferner Druck und Reiz mit den Fingern, dem Augenlid- vollends Augapfel-Halter, heftiges, drückendes, übereiltes, die Hornhaut gegen den Operateur hin anspannendes Verrichten des Hornhautschnittes, Herausschnappen des Messers bei Beendigung desselben. Um Zersprengen der Kapsel durch solchen Krampf abzuwenden, der es allein, ehe einmal ein Instrument an dieselbe gebracht worden, bewirken kann, liess Phipps[1] einen kleinen Theil der Hornhaut unzertrennt, zog er das Staarmesser aus und trennte er nach einem Weilchen den Rest mit der Scheere. [Ein anderer Londoner Augenarzt, Alexander, verfährt ebenso, bringt aber ausserdem vor dem Zerschneiden des Restes das Instrument zum Oeffnen der Kapsel ein, und verrichtet dies. Aehnlich, wie Phipps, verfahren Juengken und Benedict. Juengken lässt etwa $1\frac{1}{2}$‴ breit sitzen, dann das obere Augenlid herab, und vollendet endlich nach einer kleinen Weile durch Zurückziehen des, bis dahin im Auge ruhen bleibenden Messers den Schnitt. Benedict lässt den Hornhautschnitt möglichst weit nach unten hinabreichen, zieht aber das Messer aus, um, nur für 20—30 Secunden einen 1—2‴ breiten Theil der Conjunctiva sclroticae, bedeckt von den Augenlidern, sitzen zu lassen, und zerschneidet dann den Rest mit der Daviel'schen Scheere.] Jetzt meide man auch jeden starken, anhaltenden Druck, welcher *c*) auch ohne Krampf zu erregen, die Linse plötzlich hervortreiben kann. Zweiter Fall: Der Staar will nicht gehörig heraustreten. Dies kann geschehen: *a*) Wenn die Kapsel nicht weit oder nicht nahe genug am Rande geöffnet war. *b*) Wenn ein zu kleiner Hornhautschnitt ihn nicht frei austreten lässt. *c*) Wenn die Pupille zu eng ist. Wäre sie dies von Natur, so kann man dem durch Eintröpfeln der Auflösung des *Extr. hyoscyami* ohngefähr 2 Stunden vor der Operation abhelfen; jedoch lasse man die stärkste Wirkung erst vorübergehen, ehe man den Hornhautschnitt macht, bediene sich auch nicht der Belladonna; denn zu bedeutende Erweiterung kann einen Vorfall des Glaskörpers nach sich ziehen.[2] Ausserdem kann die Pupille zu eng sein, wegen zu kleinen Hornhautschnittes, indem sich dann der Iris-Rand nicht genug nach vorn legt. Ferner verengert sich die Pupille zuweilen gerade erst jetzt, nun der Staar hindurchtreten soll. Gemeiniglich wird sie kleiner, so wie das Staarmesser vor ihr vorüber geht; bald darauf wird sie wieder weiter, so wie die wässerige Feuchtigkeit ausfliesst; später wird sie wiederum enger. Man muss daher jene mittlere Zeit zum Oeffnen der Kapsel und zur Anwendung eines sanften Druckes benutzen, um jetzt die Linse herauszufördern. Auch zu helles Licht kann die Schuld tragen. [Endlich kann die Verengerung der Pupille von Verwachsung der Iris mit der Kapsel herrühren: dann hätte die Extraction gar nicht unternommen werden müssen. Vgl. die Indicationen zu den verschiedenen Staar-Operationen: 10 *b*.] *d*) Wenn die Iris eine Neben-Oeffnung hat, oder wenn der Staar verschoben

1) S. meine Bibl. f. Ophth. Bd I. St. 2. S. 245.

2) S. die ersten Verhandlungen hierüber in meinen Ophthalm. Beobachtungen u. Untersuchungen S. 20 ff. (Ophthalm. Bibl. Bd I St. 2. S. 154. St. 3. S. 121), wo ich den Gebrauch des Hyoscyamus gegen das, oft vorkommende, langsame Austreten des Staars empfahl. Ad. Schmidt wollte bemerkt haben, dass nach Hyoscyamus und Belladonna der Staar oft unwillig heraustrete. Dies ist nicht der Fall. Vgl. daselbst Bd II. St. 1. S. 187.

ward, so kann der Druck der Augenmuskeln nicht auf die Linse einwirken, treibt er vielmehr den Glaskörper vor, der dann die Linse nur noch weiter aus der Pupille verdrängt, nach unten oder zur Seite verschiebt. *e*) Die Linse ist zuweilen mit der Hinter- oder Vorderfläche der Kapsel verwachsen. — Vierte Forderung: Der Staar muss völlig, nicht bloss theilweise heraustreten. Besonders leicht bleibt von ihm etwas zurück: *a*) Wenn es ein käsiger Linsenstaar ist, der oft zapfenförmig in die Pupille getrieben wird und von dem nur Bruchstücke aus dem Auge heraustreten. Allein auch der harte Staar hat meistens eine weiche, sulzige Oberfläche, die, von dem harten Kerne abgestreift, zurückbleibt, während letzterer das Auge verlässt. *b*) Der völlig harte Staar tritt an und für sich leicht vollständig heraus, allein wenn er durch ungeschicktes Operiren zerpalten wird, bleiben Stücke von ihm zurück. *c*) Wenn in der Kapsel die Oeffnung zu klein oder nicht weit genug gegen den unteren Rand hin gemacht war, oder wenn die Pupille, oder wenn die Oeffnung in der Hornhaut gar zu eng ist, so wird zuweilen die Linse während ihres Durchgangs durch eine dieser Oeffnungen glatt und klein geschabt: das Zurückbleibende sitzt dann wohl noch in der Kapsel oder liegt, was besser ist, in der hinteren, oder, was am besten, in der vorderen Augenkammer. Jedoch sind diese Fälle nicht so häufig, als man angenommen hat, sich täuschen lassend durch plastisches Exsudat, welches in der Tiefe der Pupille nach der Operation entstanden war. Das Zurückbleiben von Linsen-Resten hat nun zur Folge, dass die Verdunkelung durch die Operation nicht völlig gehoben ward, denn wenn auch jetzt dieselben die Pupille nicht beeinträchtigen, so sammeln sie sich doch oft später dort an, nachdem die wässerige Feuchtigkeit wiederum dort abgesondert ist, was dann von Manchen für Nachstaar fälschlich gehalten wurde (s. Ad. Schmidt über Nachstaar und Iritis). In der Regel werden die Reste freilich im *humor aqueus* nach und nach aufgelöset, aber ein hartes Linsenstück innerhalb einer Kapsel, die nicht hinreichend eingeschnitten ist, darum den *humor aqueus* nicht genug zulässt, auch sich wohl um das Stück herum schliesst, bleibt unverändert: ja, ein gar zu harter und grosser Staarrest löset sich sogar innerhalb der wässerigen Feuchtigkeit oft nicht auf. Entsteht hinterher Iritis, so geben solche Reste Veranlassung zu bedeutenderen Verwachsungen. Vorbauungsmittel gegen das Zurückbleiben sind folgende:

1) Man muss Hornhaut und Kapsel weit genug, letztere auch nicht zu sehr gegen die Mitte hin öffnen, weil, wenn man den mittleren Theil einschneidet, der Staar immer schwerer heraustritt, wie mich meine Erfahrung gelehrt hat. Bei meinem Verfahren trat er selten nicht in Masse heraus, er müsste denn sehr weich gewesen sein. 2) [Man sorge für eine hinreichend weite Pupille: s. 2. Forderung, 2. Fall.] 3) Man hüte sich, die Linse während des Oeffnens der Kapsel zu zerstückeln durch zu tiefes Einstechen des Instruments. 4) Wenn sie sehr sulzig ist, so leite man sie mit einem flachen Daviel'schen Löffel heraus. Man untersuche stets die ausgezogene Linse, ob sie unversehrt ist. — Fünfte Forderung: Nur der Staar muss heraustreten, nichts vom Glaskörper. Ein geringer Vorfall des letzteren ist zwar ohne grossen Nachtheil, ja, er soll sogar, wenn er die tellerförmige Grube betrifft und diese kuglicht vorgetrieben wird,

die Linse etwas ersetzen, der Weitsichtigkeit entgegenwirken. Dass auch dadurch der Entzündung begegnet würde, ist nicht gegründet. Ein bedeutender Verlust, Vorfall des Glaskörpers ist aber immer sehr nachtheilig,[1] zieht Zusammenfallen des Augapfels, oder Verziehung der Pupille, häufig Vorfall der Iris nach sich, und verhindert, sobald er zwischen den Wundlefzen oder selbst etwas vor ihnen liegt, genaues Anlegen und rasches Aufheilen des Hornhautlappens, wesshalb er gereizt wird und Luft in's Auge treten lässt. Durch Alles dies entsteht oft eine Entzündung der Wundränder, eine Iritis, eine Entzündung des vorliegenden Theiles des Glaskörpers, Verengerung, Verschliessung, Verdunkelung der Pupille, dadurch abermalige Blindheit, im glücklicheren Falle wenigstens Verwachsung des unteren Theiles der Iris mit der Cornea, ein Staphyloma iridis, eine schiefe Pupille und eine dunkele, wulstig hervorragende Narbe der Hornhaut. Vorbauungsmittel sind: 1) Man verhüte eine Verwundung der Iris, damit der Glaskörper nicht neben dem Staare vorgedrängt werden könne. 2) Aus demselben Grunde verschiebe man die Linse nicht beim Oeffnen der Kapsel, lasse auch den Fingerdruck weg, so wie jene über den Irisrand hinübergeschoben wird, lasse den Gehülfen nicht drücken, hebe nur und ziehe den Staar mit dem Daviel'schen Löffel, resp. mit der Staarnadel heraus. 3) Man hüte sich, beim Einschneiden der vorderen Kapselwand und beim Herausfördern des Staars auch die hintere zu verletzen, namentlich wenn der Staar weich ist. 4) Wenn der Mensch vor der Operation keine besonders enge Pupille hatte, wende man keine Belladonna an, auch keinen Hyoscyamus kurz vorher; wenn sie von Natur besonders weit ist, so tröpfele man überhaupt kein Mydriaticum ein; man verbinde auch lieber das andere Auge nicht, wenn man ein weiches, sehr hervorstehendes Auge mit weiter Pupille operirt, welches zum Vorfalle geneigt ist. (Dadurch wird consensuelle Erweiterung der Pupille verhütet). 5) Selten erfolgt der Vorfall erst mehrere Stunden,[2] sogar ein Paar Tage nach der Operation. Desshalb lasse man den Kopf nicht viel vorwärts beugen, den Operirten mehrere Tage auf dem Rücken liegen, verhüte Erschütterungen, Husten, Niesen, Erbrechen, welches letztere immer ein böses Ereigniss ist. 6) Manche rathen, den Kranken zu operiren, während er auf dem Rücken liegt, allein theils hat diese Lage sicher wenigen Einfluss, da der Glaskörper nicht wirklich vorfällt, sondern vorgepresst wird (vgl. den in dieser Hinsicht auch angerathenen Hornhautschnitt nach oben), theils hat dabei der Operateur keine so sichere, bequeme Stellung, wenn er, wie z. B. Dupuytren that, zur Seite des Bettes steht; höchstens möchte man den Menschen mit schräg nach hinten geneigtem Kopfe liegen lassen und vom Kopf-Ende des Bettes her über den Kopf weg operiren, wie z. B. Lawrence und Adams verfahren. 7) Endlich ist alles dasjenige zu meiden und zu thun, was zur Verhütung des Hervorstürzens der Linse oben angegeben ward. Sechste Forderung: Mit

1) [Beer giebt an, der Verlust eines Viertels vom Glaskörper schade dem Sehvermögen noch sehr wenig, der eines Achtels nichts.

2) Erfolgt der Vorfall bald nach dem Austreten der Linse, so wird dies, nach Benedict, dadurch vorher verkündet, dass der Operirte, ohne etwas unterscheiden zu können, eine blaue, blaugraue Farbe sieht, zuweilen während des Austretens der Linse, gewöhnlich nach ihm.

dem Staare darf nicht zugleich die Iris vortreten. Sie thut dies um so leichter, je grösser der Staar ist, je mühsamer er sich durch die Pupille hindurchzwängt, aber auch, wenn der Hornhautschnitt unten gar zu sehr an die Sclerotica hinantritt. Vorbauen kann man sehr oft: 1. Wenn man dem hervortretenden Staare durch einen Zug mit dem Häkchen oder der Staarnadel oder dem Daviel'schen Löffel nachhilft (s. oben). 2. Durch richtige Bildung des Hornhautschnittes. 3. Durch Verhütung zu schnellen Hervorschiessens der Linse, eines Prolapsus corporis vitrei. — c. In Beziehung auf das Ab- und Ausziehen der Kapsel. Hat man schon früher einen Kapsel- oder Kapsellinsenstaar richtig erkannt und desshalb die Kapsel kreuzweise recht weit durchgeschnitten, so drängt die heraustretende Linse die vier Lappen zur Seite; diese rollen sich dann um, so dass sie hinter der Iris liegen, und die Pupille nicht trüben. In diesem Falle ist es unnöthig, die Kapsel auszuziehen. Wenn aber die vordere Kapselwand fest, lederartig, oder mit einem pyramidenförmigen Aufsatze, oder mit einem Balken versehen ist, sich desshalb nach geschehener Extraction der Linse nicht umrollt und eine Trübung hinter der Pupille noch zurückbleibt, die nicht von Linsenresten herrührt, so muss sie mit einem Häkchen oder mit einer Blomer'schen Pincette behutsam und nur seitwärts nicht geradeaus, um einen Vorfall des Glaskörpers zu verhüten, ab- und ausgezogen werden. [Wenzel sen. und Ware[1]) machten bei vorderem Kapselstaare im Kreise herum ganz nahe am Rande der Pupille Einstiche mit ihrem Kystitome vor der Extraction der Linse, und wenn sie dann nicht sehen mit dem Instrumente das innerhalb dieses Kreises liegende Stück fortnehmen konnten, so zogen sie es mit der Zunge aus; Andere rathen, mit Pincette und Scheere, Hellmann und Rognetta, mit dem Hohlcylinder (s. oben) einen Cirkel auszuschneiden, gewiss ein gefährliches Kunststück; Wenzel jun.[2]) zog in diesem Falle die vordere Kapselwand unversehrt mit der Pincette von ihrer Befestigung ab und schilderte dies als nicht schwer.] Wenn die hintere Kapselwand verdunkelt ist, so muss man durch dieselben seitlichen Züge mit der Pincette sie abzulösen suchen, was zuweilen gelingt, ohne Vorfall des Glaskörpers zu bewirken, jedoch oft sehr schwer ist. Gelingt es mit sanften Zügen nicht, so soll man die hintere Kapselwand mit der Staarnadel in verschiedenen Richtungen kreuzweise einschneiden, dann den Augapfel etwas drücken, damit der Glaskörper ein wenig in die Einschnitte hinein gedrängt werde, sie somit ausdehne; nach Beer aber soll man dessen Staarnadelhaken (s. oben), mit nach unten gekehrtem Widerhaken einführen, durch mannigfaltiges Zerschneiden und Drehen die hintere Kapselwand und Glashaut zerstören, von denen immer ein beträchtlicher Theil, fest um den Haken gewickelt, mit ausgezogen werde, jedoch nie ohne einen kleinen Verlust von Glasfeuchtigkeit und nie so, dass alle und jede Trübung völlig fortgeschafft wurde. [Rosas sah Beer das Instrument hierzu nie gebrauchen; er empfiehlt einen Versuch, krankhafte Verbindungen mit dem Glaskörper durch Einziehen mit einem Augenspatel hinter den Staar zu heben.] Jedenfalls hat die Reclination des Staars

1) Chir. Beob. üb. d. Aug. B. II. S. 71. 2) *Cataracte p.* 59. (Ware a. a. O.)]

den grossen Vorzug vor der Extraction, dass sie zugleich die ganze Kapsel mit entfernen kann ohne solche gefährliche Handgriffe, [Besser, als diese letzteren anzuwenden, ist es jedenfalls, in solchen Fällen die Kapselreste späterhin durch die Reclination fortzuschaffen.]

Einige besondere Zufälle, Unfälle und Fehler bei der Extraction.[1] — Während dieser, in ihren Folgen so wichtigen, Operation und auch nach ihr kommen zuweilen mit oder ohne Schuld des Operateurs mancherlei Besonderheiten vor, auf welche sich ein jeder gefasst machen, die er daher sich recht einprägen muss, um erforderlichen Falles sogleich nach folgenden Regeln handeln zu können, für die er ferner die dazu nöthigen Instrumente bei einer jeden Extraction, selbst doppelt, zur Hand haben muss. 1) Die Spitze des Messers dringt nicht sofort in die vordere Augenkammer hinein, sondern geräth eine Strecke lang zwischen die Lamellen der Hornhaut. Es geschieht dann, wenn sie nicht in einem rechten Winkel mit der Hornhaut, sondern schräg eingestochen ward, zumal wenn die Hornhaut flach ist. Man erkennt diesen Fehler daran, dass das Messer schwer eingeht und dass die Spitze nicht blank durch die Cornea hindurchscheint, keinen rechten Glanz zeigt. Man ziehe hier vorsichtig das Messer zurück, bleibe aber wo möglich im Einstiche, verbessere nur seine Richtung und fahre dann mit der Operation fort. 2) Das Messer dringt beim Einstiche zu tief bis in die Iris hinein, entweder weil man den Einstich nicht richtig taxirte, besonders bei flacher Hornhaut, oder weil man zu heftig dabei verfuhr oder zu nahe am Hornhautrande einstach. Man ziehe dasselbe sogleich zurück, schliesse das Auge durch ein Paar Streifen englischen Pflasters, lasse den Kranken in einem dunkelen Zimmer sich aufhalten und schiebe die Operation mehrere Tage auf, die sich dann ohne Bedenken verrichten lässt, während derjenige, welcher aus Schaam dennoch sogleich die Extraction beendigt, das Auge auf das Spiel setzt. 3) Nach gemachtem Einstiche fährt das Messer wieder aus dem Auge heraus, entweder weil der Operateur es unvorsichtig herauszuckte, oder weil der Kranke das Auge durch eine schnelle Bewegung von der Klinge wegzog. Um dem letzteren vorzubauen, mag es bei Manchen vortheilhaft sein, sie einige Tage vor der Operation mehrmals Probe sitzen zu lassen, die Augenlidhalter, das Messer anzusetzen, zur Gewöhnung der Kranken (Quadri); ferner muss der im Augenwinkel liegende Finger der nicht operirenden Hand zeitig genug entgegenwirken und der Kranke beruhigt werden. Ersteres muss durch fleissige Uebung an Thieraugen und durch Stetigkeit der Hand verhütet werden. Ist das Messer schon völlig herausgeglitten, doch aber keine wässerige Feuchtigkeit abgeflossen, so schadet es nichts: ist dies aber schon geschehen und der Operateur nicht sehr geübt, das Auge unruhig, so verbinde er dasselbe und warte einige Tage, bis die Wunde geheilt und der *humor aqueus* wieder angesammelt ist. Um die Operation gleich fortsetzen zu

1) Ware schrieb Untersuchungen der Ursachen, welche am häufigsten den günstigen Erfolg der Operation der Staar-Ausziehung vereitelt haben u. s. w. und Memento's für den Operateur, die grösstentheils recht gut sind und von Ware selbst vor jeder Operation durchgelesen wurden. S. dess. Chir. Beob. üb. d. Auge Bdll. S. 35. 85.

können, dazu gehört sehr grosse Uebung und Fertigkeit. Ware's Rath, den Schnitt mit einem stumpfspitzigen, schmaleren Messer fortzusetzen, indem man es in die Wunde ein- und längs der inneren Fläche der Cornea fortschiebt, dann auf dessen stumpfem Ende, wenn es an der inneren Seite angelangt ist, mit der Spitze einer Lancette einzustechen, ihm einen Ausweg zu bahnen, ist nicht zu empfehlen. 4) Das Auge wendet sich stark gegen den inneren Winkel hin. Fängt es erst an, dahin zu weichen, so wende man etwas stärkeren Druck mit dem Mittelfinger der nicht operirenden Hand auf den Augapfel an; eines eigenen, gegenzusetzenden Gegenhalters Siegerist's bedarf es nicht. Man höre aber mit dem Fingerdrucke ja auf, so wie der Ausstich gemacht ist; denn sonst dringt zu leicht Linse und Glaskörper hervor. Ausserdem kann man nun, da man jetzt zwei fixe Punkte, den Ein- und Ausstich hat, den Augapfel mehr lenken, aus dem Augenwinkel mit dem Messer herauswippen, indem man den Griff gegen die Schläfe hin zurückbewegt und dadurch die Spitze mehr nach vorn bringt, jedoch ja mit der Vorsicht, das Messer nicht im geringsten zurückzuziehen. Flieht das Auge, vor gemachtem Ausstiche, in den inneren Winkel, so schiebe man das Messer nicht auf einmal hindurch, sondern in mehreren Absätzen, ruckweise, damit das Auge nicht noch mehr verschoben werde. Da man aber sehr geneigt ist, bei einem solchen Verfahren zurückzuziehen, so erfordert es grosse Uebung. Steht die Cornea im Winkel so sehr, dass man diejenige Stelle gar nicht sehen kann, an welcher der Ausstich gemacht werden soll, so erfordert es ebenfalls grosse Uebung, dennoch blindlings denselben zu verrichten, indem man den Stich fortsetzt, sicher den richtigen Punkt dennoch zu treffen, hierauf den Augapfel aus dem inneren Winkel hervorzuwippen und dann rasch den Schnitt zu vollenden. Der Anfänger ziehe lieber das Messer, so weit er es übersehen kann, herab und begnüge sich, nur einen Theil des nöthigen Hornhautlappens, einen Quadranten, zu bilden; den noch übrigen Theil muss er hierauf mit der Scheere abschneiden. Ist die gemachte Wunde aber noch klein, so ziehe er das Messer lieber gänzlich heraus, lasse sie sich völlig wieder schliessen und wiederhole später den Schnitt. 5) Die wässerige Feuchtigkeit fliesst sehr früh aus und nun fällt die Iris vor: *a*) Vor die Spitze des Messers. Dann drücke man vorsichtig das Heft etwas zurück, um die Spitze nach vorn, vor die Iris zu bringen. Gelingt dies nicht, so muss man die Klinge gerade nur so viel, als nöthig ist, zurückziehen und nun in besserer Richtung den Schnitt vollenden, jedoch in grosser Eile, weil während des Zurückziehens noch mehr Feuchtigkeit ausgeflossen ist. [Richter zog vor, wie bei 4 angegeben worden, nur ein Viertel eines Cirkels abzuschneiden u. s. w.; Pellier hier sowohl, als wenn die Iris vor die Schneide fällt, zu verfahren, wie Ware bei 4.] *b*) Vor die Schneide. Man versuche in diesem Falle, ob ein geringes Erheben der Klinge, verbunden mit geringem Vorwärtsdrängen ihrer Schneide, letztere vor die Iris zu bringen vermag. Gelingt dies nicht, so drücke man auf die Mitte der Hornhaut sanft mit dem Daviel'schen Löffel, was besser ist, als auf oder oberhalb derselben mit dem Finger zu reiben oder zu drücken, wie Wenzel u. A. riethen. Tritt hiernach die Iris nicht zurück, so ziehe man das Messer wieder aus dem Auge heraus

und beendige für dies Mal die Operation nicht. Indess ist auch das Abschneiden eines Irisstückes von keiner grossen Bedeutung. Vgl. ferner Lobstein, Guthrie u. A. bei Hornhautschnitt: 6. Forderung, 1. 6) Der Hornhautschnitt geräth zu klein: *a*) Er ist unten zu weit vom Hornhautrande entfernt. Einen solchen könnte man nur durch zwei Scheeren-Schnitte nach oben hin erweitern, einen nach der äusseren, den anderen nach der inneren Seite hin gerichteten; allein der Staar wird dann doch immer schwer hindurchtreten, die Narbe das Sehen leicht behindern, da sie gerade vor der Pupille vorübergeht. Es ist daher besser, eine solche Wunde sich wieder schliessen zu lassen. *b*) Der Einstich geschah zu entfernt vom Hornhautrande. Dann soll man durch einen Schnitt mit der Daviel'schen Scheere nach dem äusseren Augenwinkel hin und aufwärts dilatiren. *c*) Der Ausstich ist zu weit entfernt vom Rande. Dann soll man aufwärts und gegen den äusseren Augenwinkel hin dilatiren. *d*) Der Ausstich ist zu niedrig oder es geschah überhaupt kein Ausstich, z. B. weil wegen eines Iris-Vorfalls vor die Spitze des Messers dies herabgezogen wurde (s. 4.). Dies ist, meiner Meinung nach, der einzige Fall, indem man fort operiren darf, während man bei *b* und *c* durch solches Verfahren eine eben so schlechte, das Sehen störende, Narbe bekommt, auch die Extraction eben so schlecht gelingt, wie bei *a*. In diesem Falle (*d*) muss man nach innen und aufwärts dilatiren, obgleich ein jedes Erweitern des Hornhautschnittes eine böse Sache ist, indem man nicht gut anders, als mit Hülfe einer Scheere es verrichten kann, wobei das Auge leicht viel gereizt wird und wonach die Schnittränder nicht immer günstig heilen, am besten bei guter Gesundheit des Menschen und richtig gebogener, scharfer Scheere, die wenig quetscht. Man bediene sich der, zu diesem Zwecke erfundenen, Daviel'schen, zugleich auf die Fläche und die Schneide gebogenen, deren man zwei bedarf, der einen für den inneren, der anderen für den äusseren Wundwinkel. Man macht sie jetzt, nach meinem Rathe, mit kürzeren Griffen, als Daviel angegeben; auch zierlicher müssen sie sein (s. Fig. 25 *a b*). Die beiden, in verschiedenem stumpfen Winkel gebogenen, Kniescheeren Richter's (s. Anfangsgr. III. Taf. III. Fig. 5. 6) sind nicht so zweckmässig, da man mit ihnen nicht so gut einen grossen, runden Schnitt machen und sie nicht so gut einbringen kann, ohne an die Iris zu stossen. [Das untere Blatt der, mit der Convexität gegen den Operirten zu gekehrten, geöffneten Daviel'schen Scheere wird unter die Hornhaut geschoben so weit, als der Schnitt erweitert werden soll, auch in der zweckmässigen Richtung, und dann die Scheere so gewendet, dass sie die Cornea rechtwinklig durchschneidet.] Ueber ein, vorn rundes, zweischneidiges Messer Daviel's s. oben Geschichte der Extraction; Ware bediente sich des erwähnten stumpfspitzigen, Pellier eines vorn stumpf runden mit stumpfen, concaven Rücken und convexer Schneide (Bell. III. Taf. V. Fig. 73, Blasius XV. 45), Forlenze eines viereckigen, Savigny erfand dafür ein Bistouri mit convexem Rücken, concaver Schneide, flach geknöpfter Spitze, 11‴ lang, 1‴ breit (Savigny XVI. 16. 17, Blasius XV. 46). [Carron du Villards hat ein „*Keratome à double lame*“ (*Lettre à Mr. le Prof.* Mauvoir *sur un nouvel instrument destiné à agrandir ou à rectifier l'incision de la cornée, dans l'opération de la ca-*

taracte par extraction. Paris 1832. 8. pl.; Récherches sur les causes etc.; Handb. II. Taf. III. Fig. 4), d. h. ein scheerenartiges Instrument, mit überall 1—1½‴ breiten, etwas auf die Fläche gebogenen, Klingen, von denen die eine gewöhnlich längere, vorn runde und überall stumpfe, die andere kürzere, mit dem äusseren Rande schneidende, deckt, so lange das Instrument durch eine Feder geschlossen ist. Geschlossen und mit der Convexität dem Auge zugewandt, wird es unter den Lappen geschoben; dann werden die Klingen durch Zusammendrücken der Griffe so von einander entfernt, dass sie die Wundwinkel berühren und den einen weiter einschneiden. Man soll drei verschiedene Instrumente haben, an denen die eine, oder die andere, oder beide Klingen schneidend sind, um nach aussen, nach innen, nach beiden Seiten hin dilatiren zu können. Dies Instrument soll dabei das Auge gut fixiren, es nicht so zerren, quetschen [1] und schlechte Narben bewirken, wie die Daviel'sche Scheere, auch bei Vorfall der Iris, selbst der Linse in die vordere Augenkammer und bei einem sehr kleinen, missglückten Hornhautschnitte anwendbar sein. Rosas erweitert mit dem Staarmesser, welches er, die Schneide abwärts, in's Auge einführt, wenn der Schnitt „zu kurz" ist, d. h. das Messer zu tief ausgestochen war; sollte dagegen der Schnitt „zu schmal" sein, d. h. zu sehr vom Hornhautrande entfernt, so räth er Zerstückelung oder Niederdrücken des Staars durch die Hornhautwunde hindurch an.] Man mache den erweiternden Schnitt immer so kurz wie möglich und helfe lieber dem Staare beim Austreten durch einen kleinen Zug nach. [Gewöhnlich reicht Erweiterung nur eines Wundwinkels hin. *e*) Ist das Messer erst im Begriffe, an einer falschen Stelle den Ausstich zu machen, so ziehe man, so wie man sein unrichtiges Eindringen in die Cornea bemerkt, es zurück und bringe es in eine bessere Richtung, ein Verfahren, welches Juengken auch dann anräth, wenn die Spitze schon durchgedrungen und die Abweichung vom richtigen Ausstichspuncte bedeutend ist.] 7) Die Spitze des schon sehr abgeschliffenen Staarmessers biegt sich, so wie man den Ausstich machen will: dies kann bei einem Messer mit Lancettspitze leicht eintreten. Wenn man in einem solchen Falle den Daviel'schen Löffel gegen diese Stelle der Cornea drückt, so dringt das Messer oft noch durch. Einem vorsichtigen Operateure, der vorher die Festigkeit der Spitze geprüft hat, begegnet ein solcher Unfall nicht. 8) Die Messerspitze bricht beim Ausstechen ab: die operirende Hand fühlt dann ein Knacken. Ist nicht zu viel abgebrochen, so lässt sich der Ausstich noch erzwingen durch Gegenlehnen des Daviel'schen Löffels über dieser Stelle und Andrängen gegen die so fixirte. Ist die abgebrochene Spitze nicht von selbst nach vollendetem Schnitte herausgefallen, wie mir dies einmal begegnete, so muss man sie mit Löffel oder Pincette hervorholen, falls man sie finden kann. Bleibt sie aber im Auge, so schadet sie doch nichts, denn sie wird oxydirt und resorbirt: Cline z. B. fand nach zwei Tagen den *humor aqueus* durch sie bräunlich trübe und Alles lief glücklich ab, so auch Adams.[2] 9) Man läuft Gefahr, mit der Spitze in den inneren Augenwinkel, in die Nase zu

1) Vgl. Ritterich's gegrundete Bedenken in den Schmidt'schen Jahrb. 1834. No 12.

2) S. meine Bibl. f. Ophthalm. I. 2. S. 249. — *Adams On Ectropium etc.*

stechen, jedoch nur dann, wenn man sich eines sehr schmalen, oder eines Staarnadel-Messers bedient, weil solche nicht früh genug den Lappen abschneiden. Wer ein nicht so breites Messer anwendet, als das meinige ist, räth in diesem Falle, dasselbe nach unten hinabzudrücken und so den Schnitt zu beschleunigen; man braucht aber nur das Heft des Messers zurück gegen die Schläfe hin zu wenden, ohne es zurückzuziehen, und so gegen den äusseren Canthus hin das Auge zu bringen, so gewinnt man hinlänglichen Raum am inneren. 10) [Die Conjunctiva scleroticae an der unteren Rundung des Hornhautlappens wird abgestreift (Beer u. A.), besonders bei alten Leuten mit lockerer Conjunctiva, wenn man die Schneide zu sehr nach innen gekehrt hatte und man den Schnitt hastig beendigen will. Blutergiessung in die vordere Augenkammer, Entzündung, Eiterung, Auflockerung, Zwischenlegen der Bindehaut zwischen die Wundränder sind die Folgen. Drohet die Abstreifung zu beginnen, so soll man die Schneide etwas mehr nach aussen wenden (wovor jedoch Benedict [1] warnt): hat sie aber schon angefangen, so soll man das Messer ausziehen und das Abgestreifte möglichst fern vom Hornhautrande mit der Daviel'schen Scheere durchschneiden, die so angelegt wird, dass ihre concave Fläche mit dem Hornhautrande parallel steht (Rosas).] 11) Der Kranke wird während des Abschneidens der Hornhaut ohnmächtig. Dies schadet nichts: das Auge steht dann um so ruhiger. Man lasse den Kopf nur nicht seine Lage verändern und operire ungestört fort. [Treten Erbrechen, Krämpfe oder heftiges Zusammenziehen der Augenmuskeln ein, so verschliesse man die Augen sofort, lege den Kranken auf ein Bett, beruhige ihn und vollende hierauf die Operation im Liegen.] 12) Die Pupille will sich nicht erweitern: s. Oeffnen der Kapsel, 2ter Fall. c. 13) Es ist ein Vorfall der Iris entstanden: s. Oeffnen der Kapsel, 6te Forderung. [2] Ist derselbe klein, so zieht er sich bald zurück, wenn man helles Licht in's Auge fallen lässt, und auf den geschlossenen Augenlidern mit dem Finger sanft reibt. Das auch empfohlene Zurückschieben mit dem Daviel'schen Löffel reizt zu viel. Ein starker, mit Vorfall des Glaskörpers verbundener, Vorfall der Iris ist nicht reponibel. Vgl. *Prolapsus iridis.* [Maunoir und nach ihm Carron du Villards machten mit glücklichem Erfolge einen senkrechten Einschnitt in die Iris, worauf der Prolapsus sich zurückzog,[3] sollte die Iris durch die vorgefallene Linse beutelförmig vorgedrängt sein, so schneidet Carron du Villards [4]) ein Stück aus ihr mit der Scheere aus, wie schon Petit gethan; dann tritt die eingehüllte Linse von selbst durch diese künstliche Oeffnung hindurch. Der Mensch behält aber nach diesen Operationen eine künstliche Pupille.] 14) Es ist ein Vorfall des Glaskörpers vorhanden: s. Oeffnen der Kapsel, 5te Forderung und die Behandlung bei Prolapsus corporis vitrei. [Tritt der Glaskörper früher, als die Linse hervor, so soll man das Auge sogleich schlies-

1) [S. v. Ammon's Monatsschr. Bd. I. H. 2.

2) Die unten abgeschnittene Iris mit der Cornea verwachsen s. bei v. Ammon Klin. Darstell. Tbl. I. Taf. XII. Fig. 20.

3) Im *Bull. gen. de Thérapie. T. VI. Livr.* 5 sagt er, er habe mit Nutzen einen galvanischen Strom aus einer, nach Leballiff's Angabe in einen Cylinder verschlossenen, Volta'schen Säule angewandt.

4) S. dessen Handbuch.

sen, einige Zeit ruhen lassen, dann die Linse mit einem Häkchen hervorziehen (Juengken); ward letztere durch ihn seitwärts oder nach unten verdrängt, nachdem durch einen geplatzten Theil der Glashaut eine Portion Glaskörpers hervorgedrungen war, so soll man, nach Benedict, schleunig mit dem Daviel'schen Löffel die Linse hervorholen, was ihm 5mal ohne weitere nachtheilige Folgen, als Verziehung der Pupille, gelang, am leichtesten bei seitlicher Entweichung. Dies Verfahren, welches, nach B's eigener Meinung, in der Regel nicht ohne arge Folgen für das Auge ablaufen kann, wird von Weller, Juengken, Rosas u. a. nicht befolgt: schleuniges Schliessen des Auges, Bekämpfen der etwa entstehenden Entzündung und späteres Fortschaffen des etwa noch hinderlichen Staares durch die Reclination sind hier indicirt. Nie darf man das Vorgefallene zurückdrücken, abstreifen, abschneiden.] 15) Der Staar zerbröckelt oder streift sich ab: s. Oeffnen der Kapsel, 4te Forderung, *c*. Wenn die ausgezogene Staarlinse nicht unversehrt, wenn sie käsig oder auch nur im Umfange weich ist, so reibe man sanft mit dem Finger auf dem geschlossenen Auge, ziehe dann die Lider wieder von einander und untersuche die Pupille. Zurückgebliebene Staarreste haben sich hiernach meistens gegen die Mitte derselben hin begeben; [auch werden hierdurch sulzige wohl schon unter dem Hornhautlappen hervorgedrängt.][1] Findet man nun viele Reste, die sich ohne Reizung der Iris und zu häufige, zu starke Lüftung des Hornhautlappens mit dem Daviel'schen Löffel entfernen lassen, so kann man diesen einführen, dann aber auch bis in die Kapsel. Indess ist es nicht leicht, gerade den Schlitz zu treffen, ohne im Auge herumzurühren. Rosas, Juengken empfehlen, den Linsenschleim zu entfernen durch Herabstreichen mit dem Daviel'schen Löffel über die Hornhaut, und wenn dies nicht hilft, ihn mit dem Löffel oder der Blömer'schen Pincette herauszuziehen, auch Luftbläschen, die sich mitunter hinten an die Cornea fest gesetzt haben, mit jenem oder vermittelst Reibens wegzustreichen. Guérin schlug sogar vor, durch eingespritztes lauwarmes Wasser die Staarreste auszuspülen, so auch Casaamata, und Forlenze führte diesen schädlichen Rath mit einer Spritze, die ein plattes Röhrchen hatte, aus.[2] Im Allgemeinen aber ist nicht genug zu empfehlen, so wenig als möglich Instrumente anzuwenden und Luft eintreten zu lassen, weil bedeutende Reizung, Entzündung, Zerstörung des Auges herbeigeführt werden. Solche Reste, welche nicht sehr schnell und leicht entfernbar sind, und welche sich in den Augenkammern befinden, dort frei bespült werden können vom *humor aqueus*, der sich später wiederum ansammelt, sind desshalb lieber der Auflösung in dieser Flüssigkeit zu überlassen. 16) Die Linse will nicht hervortreten. Je nachdem die eine oder die andere Ursache hieran Schuld ist (s. Oeffnen der Kapsel, 3te Forderung, 2ter Fall), muss bald die zu enge Oeffnung in der Kapsel mit der Staarnadel vergrössert, bald der Hornhautschnitt mit der Daviel'schen Scheere dilatirt werden, bald ist die enge Pupille

1) Wenzel rieth, solches Reiben 2 Tage lang ab und an zu wiederholen, was aber die Heilung stört.

2) S. Guérin S. 361. — Casaamata bei Feller a. a. O. (Samml. f. Wundärzte Bd II. St. 1.) — *Forlenze* in *Actes de la Société de Méd. H. I. P. 2. Bruxelles* 1797. (Chiron II. 3. S. 730).

zu erweitert durch Schliessen und Ruhe des Auges, Verdunkelung des Zimmers Arnemann wollte die Pupillarränder durch eine Pincette, wie durch ein Speculum aus einander sperren! und Janin gab den gefährlichen Rath, die Iris einzuschneiden, [was Demours und Rosas, letzterer mit der Maunoir'schen Scheere, im Nothfalle auch thun und wonach dieser mehrmals schon nach wenigen Tagen die Iriswunde wieder geschlossen fand (vgl. 15).] Bald muss der entstandene Vorfall des Glaskörpers berücksichtigt werden, bald ist der an der Kapsel adhärirende Staar zu lösen und herauszufördern durch einen zweckmässigen Zug an demselben mit einem Häkchen, einer krummen Staarnadel, z. B. der Scarpa'schen, der meinigen (s. Fig. 27 *b*). Mit dem Häkchen kann man fast nur den Balgstaar fassen, für andere Arten eignet sich die Staarnadel besser, mit welcher man eine Art von Wendung des Staars bewirken kann durch folgendes, von mir mit Glück ausgeführtes, Verfahren: ich drücke die Staarnadel ein wenig in den unteren Rand der Linse und schiebe letztere etwas in die Höhe, dränge dann nicht gewaltsam ihren oberen Theil etwas nach hinten, wodurch der untere Rand etwas nach vorn gedrehet wird, hake hierauf vollends die Linse mit der gekrümmten Spitze an und ziehe sie durch die Pupille hindurch. Hierzu muss man einen Zeitpunct benutzen, wo diese weit ist. Hängt der Staar mit der hinteren Kapselwand fest zusammen und ist er hart, so kann man auch versuchen, ihn dadurch zu lösen, dass man die Staarnadel in ihn hineindrückt und ihn damit hin und her bewegt. Das von Arnemann angegebene (Chirurgie II. Taf. II. Fig. 2), einem Korkzieher ähnliche, Instrument, dessen sich schon früher Trampel bediente, nachdem er es von einem herumreisenden schwedischen Oculisten kennen gelernt hatte, ist unzweckmässig, da es verschiebt, zerspaltet, und den klaren Ueberblick hindert, [auch Heidmann (Chir. Operat. II. S. 599 hatte ein solches angegeben, Andere rathen, nach Dusaussoir's Vorgange (Richter's Bibl. VIII. S. 72), den Daviel'schen Löffel unter den unteren Rand der Staarlinse zu schieben und mit ihm sie hebelartig herauszuleiten, Beer u. A., den Löffel auch nöthigen Falls, wenn der untere Rand zum Vorschein kommt und ein schwarzer, halbmondförmiger Zwischenraum zwischen ihm und dem unteren Pupillarrande erscheint, in diesen hinein- und hinter der Linse in die Höhe zu schieben, dann sanft ziehend sie aus dem Auge herauszuschleifen, Textor, mit einer gebogenen Sonde dem Staare nachzuhelfen, Rosas, mit seiner Sichelnadel (s. oben) die Verbindungen zu lösen und ihn dann hervorzuhaken. Ein von Beer u. A. gerühmtes Mittel, welches vor aller Anwendung von Instrumenten zu versuchen, ist, den Operirten das Auge nach oben wenden zu lassen. 17) Das Auge wird beim Einführen der Nadel so stark nach oben gewälzt, dass man, behufs des Einschneidens der Kapsel, die Pupille nicht sehen kann. Dann soll man, räth Juengken, nach der ungefähren Stellung des Auges im Dunkeln dasselbe verrichten.] 18) Der Hornhautlappen will sich, auch nach 6—8 Tagen, nicht ordentlich anlegen, entweder weil ein fremder Theil, Iris, Glaskörper, Augenlidrand in der Wunde liegt, oder weil die Wundränder dick, speckig werden, schlecht heilen, wegen nicht gesunder Körperbeschaffenheit des Operirten. Hier muss die Behandlung der Keratitis eintreten: sehr oft ist das beste Mittel Aufstreichen an-

fangs verdünnter, später immer concentrirterer Opiumtinctur. [Bei grosser Unruhe des Kranken, besonders der Augenlider, oder bei grossem Hornhautschnitte legt sich der Hornhautlappen gar nicht an und geht das Gesicht unrettbar durch Entzündung und Eiterung verloren JUENGKEN. Hat sich die Hornhautwunde nur an ihrer inneren Wand geschlossen, nicht an der äusseren, wird daher jene durch die wässerige Feuchtigkeit, als eine weisslichtgraue, halb durchsichtige, länglichte Blase, zwischen den äusseren, weisslicht geschwollenen, Wundrändern hervorgetrieben, so räth BEER diese Keratokele mit der DAVIEL'schen Scheere abzuschneiden.] 19) Der Rand des nicht ganz anpassend verheilten Hornhautlappens rast zu weit hervor, wuchert, wird übernährt, bildet einen Wulst, [wenn der Kranke das Auge nicht ruhig hält, drückt, stösst, sich bückt, sitzt u. dgl.] Man streiche dann bei Zeiten *Aq. saturn.* mit *Tinct. opii*, *Ungt. saturnin.* oder *zinci* auf, später, wenn der Fehler schon entstanden und die Reizung vorüber, mit etwas *Mercur. praecipitat. ruber*. 20) Erst nach der Operation entsteht ein Prolapsus iridis, corporis vitrei durch die Hornhautwunde hindurch, [was man daran erkennt, dass wässerige Feuchtigkeit lange ausfliesst, das Auge thränt und der Operirte das Gefühl eines grossen, fremden Körpers im Auge hat, worauf man das Auge untersuchen muss.] Die Behandlung ist, wie die unter No. 12 u. 13 angegebene; vgl. Oeffnen der Kapsel, 5. u. 6. Forderung. 21) Es entsteht Iritis, oft erst nach sechs bis zwölf Tagen, entweder weil zu anhaltend, zu roh im Auge operirt, die Iris gequetscht, gereizt, der Ciliarring durch einen falschen Hornhautschnitt verletzt, das Auge zu weit geöffnet war und darum viele Luft eindrang, oder weil es nach der Operation zu früh geöffnet wurde, der Operirte sich erkältete, besonders der Zuluft sich aussetzte. Letztere kann bei Gichtischen, Rheumatischen noch nach 6—8 Wochen und später eine Entzündung bewirken. Man erkennt die Iritis an der engen, trüben Pupille, dem schwachen Sehvermögen, der starren, verfärbten Iris.[1] Blutegel, Dunkelheit und Hyoscyamus sind hiergegen die Haupt-Mittel: ist die Hornhaut noch offen, so wende man den Hyoscyamus als Einreibung oder als Fomentation oder als Pflaster an. S. ferner Iritis. 22) Das Auge behält längere Zeit eine matte Röthe, thränt viel, wird leicht angegriffen. Meistens ist daran zu lange Entwohnung von Licht und Luft Schuld und die Cur besteht daher in vorsichtigem Zulassen beider. Anwendung von Augenwässern ist selten nöthig. Zieht sich das Uebel lange hin, so kann man Bleiwasser mit Opiumtinctur geben. In anderen Fällen entstand diese Reizbarkeit, weil man zu früh vieles Licht in's Auge treten liess. Dann klebe man es wieder zu, verhänge es und die Fenster und sei hinterher um so vorsichtiger. 23) Es zeigt sich eine zurückgebliebene Verdunkelung im Hintergrunde der Pupille. S. Nachstaar.[2]

1) Netzförmiges Exsudat zwischen Cornea und Iris nach Extraction bildet v. Ammon ab. Klin. Darstell. Thl. Taf XIII. Fig. 24.

2) Carron du Villards (s. *Journ. d connoissances méd.* 1834. *Mars*) ruft ins Gedächtniss zurück älterer Schriftsteller Schilderungen einer *Neuralgia supraorbitalis* und *auriculo-maxillaris*, als gewöhnlich am 6—7ten Tage bei melancholischen, hypochondrischen, hysterischen Menschen sich einstellender Nachkrankheit. Plötzlich entsteht, meistens mit leichtem Stupor und convulsivischer Bewegung der Backen oder des Augenlides beginnend, ein heftiger Schmerz, bald an der Nasenwurzel, bald in

Verband und Nachbehandlung. – Beide müssen in der Regel nur negativ sein, d. h. Schädlichkeiten abhalten. Damit die Wundränder mit einander in Berührung bleiben, schliesse man sofort nach vollendeter Operation das Auge gut, indem man erst das untere, dann das obere Augenlid frei lässt und zurecht legt, damit letzteres nicht unter den Hornhaut-Wundrand treten könne: besonders bei engeschlitzten Augenlidern ist es nöthig, dies genau zu beachten. (Manche rathen, das untere Augenlid durch Heftpflasterstreifen etwas herabzuziehen, allein diese halten nicht fest auf einer so kleinen Fläche, besonders wenn das Auge viel nässt oder wenn vollends kalte Umschläge, zur Bekämpfung einer Entzündung, gemacht werden müssen.) Man lege ausserdem, wie im Kap. 3. der Einleitung angegeben worden, ein Paar Streifen englischen Pflasters auf beide Augen. Sind sie am anderen Tage verklebt durch Meibomsches Smegma und spannen die Pflaster, so kann man letztere einschneiden, auch abnehmen. Ferner hänge man gleich eine 4fache Compresse, auf die, a. a. O. beschriebene Weise, vor beide Augen. Wenigstens 4—5 Tage lang lasse man sie so geschlossen.[1] Das Zimmer muss verdunkelt werden: s. hierüber die Einleitung Kap. 3. Während der ersten 48 Stunden liege der Kranke auf dem Rücken im Bette, besonders, damit sich die wässerige Feuchtigkeit zeitig ansammeln könne und die Hornhaut dadurch die richtige Wölbung, die Iris ihre gehörige Haltung wieder bekomme, das Ausfliessen der Feuchtigkeit auch die Heilung der Hornhautwunde nicht störe, keine callösen Wundränder sich bilden, kein Vorfall entstehe. Während der ersten Nächte werde er bewacht, damit er im Schlafe nicht das Auge verletze: im Nothfalle binde man ihm die Hände. Das Käuen der Spei-

der Augenhöhle, bald an der Stirn, bald am Ober- oder Unterkiefer. Er wiederholt sich gewöhnlich täglich zu derselben Stunde, oder auch nur alle 3. 4, 5. 6, 14 Tage, wird immer stärker, concentrirt sich auch wohl hinter dem Ohre und strahlt von da aus in die sehr schmerzhaft werdenden Zähne, bald von Fieber begleitet, bald nicht. In anderen Fällen werden die Augen thränend, roth injicirt, lichtscheu, die Pupille zusammengezogen, die Augenlider krampfhaft ergriffen. Die Ursache ist ihm unbekannt. Die Cur soll bei Plethorischen Blutentziehung, Einreibungen von *Extr. Belladonnae* um's Auge herum, bei gutem Magen *Calomel* und *Jalappa*, Senffussbäder, warme Kataplasmen, bei Intermissionen *Chinin* sein; sehr gut wirkt *Subcarbonas ferri*, bei heftigen Anfallen schnell wiederholte Potio Riverii. Gewöhnliche Vesicatorien und Rubefacientien schaden. Maunoir bewirkte aber schnelle Heilung durch Folgendes: zwei 2 Franken grosse Blasenpflaster ziehen die Oberhaut über dem *foramen infra-* und *supraorbitale* ab, auf die obere Stelle wird eine Volta'sche positive, auf die untere eine negative Scheibe gelegt und beide werden durch 2 Messingdrähte verbunden.

1) *Maunoir* (s. *Bibl. univers.* 1829 *Oct.*) fand, dass zuweilen die Spannkraft des Auges und seiner Muskeln schwach war, die Hornhaut welk blieb, zusammengefallen war, und der Operirte nicht sehen konnte. Die Wundränder lagen nicht an einander, die wasserige Feuchtigkeit floss aus, so wie sie abgesondert war; es entstand Entzündung und Blindheit. Bei einem 82jährigen Manne füllte daher M. das Auge mit lauwarmem Wasser an, indem er dasselbe aufschuttete, den Hornhautlappen authob und nun jenes einlaufen liess. Nach einem flüchtigen Schmerze ward die Cornea gewölbt. Der Kranke konnte nach einigen Minuten gut sehen. Am 8ten Tage war die Wunde geheilt, ein Wölkchen in der Pupille, die Sehkraft schwach: diese besserte sich aber allmalig. In ähnlichem Falle wandte *Raleigh* (s. *Med. et Physic. Transact. of Calcutta* 1829. *N. IV. pag.* 350; Froriep's Notizen 1831. Bd 30. No 21.) bei einem Eingeborenen von Calcutta ein ungemein excitirendes Verfahren an: er bestäubte das Auge mit 20 gestossenen Pfefferkörnern 24 Stunden lang, legte auch einen Umschlag von Brod, Pfeffer und Wasser auf, gab innerlich *Chininum*, bei einem anderen tröpfelte er eine starke Auflösung von salpetersaurem Silber ein und legte jenen Umschlag auf. Beide Fälle verliefen glücklich, indem jene Reizmittel nur die zur Heilung nöthige Reaction hervorbrachten.

sen muss durch Genuss von Wassersuppen verhütet werden; jeder anderen Erschütterung, wie Niesen, Husten, Erbrechen, beuge der Arzt vor: s. die Einleitung. Sind am andern Tage die Augenlider geschwollen, fühlt der Operirte ein Stechen im Auge wegen angesammelter Thränen, so weiche man im inneren Winkel die Borken Meibomschen Smegma's behutsam auf und lasse die Thränen auslaufen, dann aber die Augenlider wieder verkleben. Nach dem 5ten Tage entferne man alle Borken und jeden Verband für immer, öffne die Augen etwas, schliesse sie aber bald wieder, um so das operirte allmählig an Licht und Luft zu gewöhnen. Was das übrige Verhalten des Operirten, namentlich dann betrifft, wenn das allgemeine Wohlsein nicht das gehörige ist, so findet das in den §§. CXVII—CXXX der Einleitung Gesagte seine Anwendung. Ueber die, nach der Operation eintretenden, bösen Ereignisse am Auge selbst s. oben die No. 18—23.

Ist die Pupille klar, jede Reizbarkeit des Auges, jede Gefahr der Entstehung einer Entzündung, oder einer Ueberreizung der Retina durch allmähliges Gewöhnen an stärkere Reize gänzlich verschwunden, sind mehrere Monate, wenigstens 3, verflossen, so kann der Operirte eine Staarbrille tragen, welche die, durch den Verlust der Linse herbeigeführte Weitsichtigkeit aufhebt. Das convexe Glas muss von derjenigen Stärke gewählt werden, dass es dem Operirten die Objecte nicht merklich vergrössert, und das Sehen durch dasselbe das Auge nicht angreift. S. das Weitere bei Cur des Mangels der Linse.

2) Extraction durch den Hornhautschnitt nach oben. — Wenzel machte den Hornhautschnitt nach oben,[1] wenn die Cornea nach aussen und unten verdunkelt war. B. Bell schlug ihn, sich stützend auf Versuche an Thieren vor (III. S. 215.) und Saxterelli (Ricerche und Wardenburg's Neuigkeiten. Gött. 1801) übte ihn eine Zeit lang immer mit einem lancettförmigen Messer aus. Diese von ihm später verlassene Methode (*Delle cataratte*) ist in neuerer Zeit wieder ausgeführt worden [1810 von Dupuytren,[2] dann von den englischen Aerzten Alexander, Lawrence, Green, Turrel, besonders wenn der untere Theil der Hornhaut durch Narben, Arcus senilis u. dgl. verdunkelt war.[3] Friedr. Jaeger,[4] nach ihm auch Rosas operiren so in der Regel. Das hierbei zu beobachtende Verfahren zerfällt in die nämlichen Acte wie beim Hornhautschnitte nach unten, nur mit dem Unterschiede, dass das einfache oder das von ihm hierzu erfundene Doppelmesser Jaeger's (dieses namentlich, weil es mit der festen Klinge besser fixiren sollte, während die bewegliche den Schnitt vollendet: s. oben) mit nach oben gerichteter Schneide durch die Cornea des etwas nach unten gewandten Auges, (mit einer kleinen Pause, vgl. oben) hindurchgeschoben wird. Hierbei soll man nach Jaeger, die Kraft nicht allein auf die Spitze, sondern auch auf den Rücken wirken lassen,

1) Laut Carron du Villards operirte schon früher Busnau de Tornay einmal so.

2) S. *Dict. de Méd. et de Chir. pratiques. T. V. Paris* 1830. *p.* 67.]

3) S. Wagner in Hecker's Annalen 1821. April. S. 405.

4) v. Graefe u. v. Walther's Journal 1827. St. 4. S. 547.; Froriep's Chir. Kpfert. 1830. II. 50 J. N. Seeliger Uebersicht d. verschiedenen Staar-Ausziehungs-Methoden, nebst practischen Belegen über die wesentlichen Vorzüge des Hornhautschnittes nach oben. Wien 1828. Rosas Handb. III. S. 221 u. a. a. O. *Ott Diss. de nova Jaegeri cataractam extrahendi ratione. Straubing.* 1829.

damit der Augapfel sich nicht nach oben wälzen könne. Dann lässt der Gehülfe, der das obere Augenlid mit den Fingern hält, dies herab, hütet sich jedoch wohl, es in die Hornhautwunde hineintreten zu lassen. [Die Kapsel soll nun, nach Jaeger's Vorschrift, mehrmals kreuzweise zerschnitten werden, nach Juengken durch einen Längenschnitt von unten nach oben; will man den Kapselrand einschneiden (vgl. oben), so muss es hier der obere sein. Der, die Linse herausfördernde Fingerdruck wird auch hier von unten her auf den Augapfel angebracht. Nach Vollendung der Operation soll der Operirte, nach Juengken, das Auge so stark in die Höhe rollen, dass sich der Hornhautlappen unter dem oberen Lide verbirgt, und nun erst soll der Gehülfe dasselbe fallen lassen: dies bezweckt eine Verschiebung des Lappens bestimmt zu verhüten.] Die, hier zuweilen eintretenden, übelen Ereignisse, die dagegen vorzunehmenden Maasregeln, der Verband und die Nachbehandlung sind, wie beim Hornhautschnitte nach unten. Einige besondere Nachtheile s. weiterhin bei der Vergleichung der Extractions-Arten.

3) Extraction durch den Hornhautschnitt zur Seite. — Wenzel machte gewöhnlich den Schnitt von aussen und oben nach innen und unten, bildete so einen schräg nach aussen liegenden Lappen, der die Hälfte der Cornea betrug. In neuerer Zeit verfahren so Boyer und Roux, [Fabini, Flarer, Carron du Villards. Auch Weller nähert sich dem, da er gewöhnlich den Schnitt nicht ganz nach unten, sondern etwas nach aussen macht.] Das Verfahren hierbei ist im Allgemeinen, wie beim Hornhautschnitte nach unten: der Operateur hält nun hier das Messer so und schiebt es so durch, dass das Heft nach oben und aussen schräg steht, die Spitze nach unten und innen. Ueber das Oeffnen der Kapsel sogleich beim Bilden des Hornhautschnittes, welches Wenzel hierbei anwandte, wenn die Pupille weit war s. oben Oeffnen der Kapsel zu Anfang. Demours bildete denselben Lappen von unten hinauf. Die übelen Ereignisse, der Verband und die Nachbehandlung sind die nämlichen, wie bei 1 u. 2.

II. [Durch den kleinen Lappenschnitt. — Wenn eine kleine *C. siliquosa arida* oder ein Kapselnachstaar mit einer Stelle des Irisrandes verwachsen ist, so empfiehlt Rosas, an dem, der Verwachsung entsprechenden Hornhautrande einen kleinen, etwa $\frac{1}{3}$ des Umfanges der Hornhaut betreffenden Lappen zu bilden, unter diesem einen feinen Augenhaken einzuschieben, den Staar sammt adhärirendem Pupillarrande damit hervorzuziehen und dann mit der Daviel'schen Scheere abzuschneiden.]

III. Durch den Einstich. — In seltenen Fällen reicht es hin, mit dem Messer die Cornea nur einzustechen, wie schon Palucci verfahren (*Description etc.* 1750). Zuweilen operirte ich *C. partialis adhaerens* so: ich stach die Cornea mit meinem Sichelmesser, s. Fig. 9., dessen Concavität nach unten gerichtet ist, durch; führte ein Häkchen durch diese Wunde und die, mit Hyoscyamus erweiterte Pupille ein, und zog mit ihm den Staar aus: vgl. das Nähere weiter unten bei den Indicationen zu den verschiedenen Staar-Operations-Methoden: 10, *b*. [Rosas macht mit einer Lanzette in den äusseren, unteren Theil der Cornea einen 2—3‴ langen Einstich, wenn eine kleine *C. siliquosa arida* oder eine *C. secundariat capsularis* zu ent-

fernen ist und zieht durch ihn hindurch sie mit dem Häkchen oder der Pincette aus. So verfährt auch Barton,[1] wenn von *C. traumatica* sich nicht auflösende und sehr reizende Linsen- und Kapsel-Reste übrig geblieben sind: entweder fliesst das Halbaufgelöste schon neben der Messerklinge aus, oder er holt es mit dem Daviel'schen Löffel hervor. Juengken hat eine partielle Kapsel-Ausziehung auf gleiche Weise bewerkstelligt und als neue Methode in Vorschlag gebracht. Die Hornhaut wird von ihm an ihrem äusseren Rande, $\frac{1}{2}$‴ von der Sclerotica entfernt, durch einen, 3—4‴ langen Einschnitt mit dem Staarmesser, parallel mit dem Rande der Sclerotica, geöffnet, hierauf die vordere Kapselwand an ihrem inneren Rande mit einem Häkchen gefasst, zerrissen und die Kapselreste mit Bloemer's Pincette entfernt. Durch dies Verfahren bezweckt J. Zutritt des *humor aqueus* zur Staarlinse und Auflösung in ihm.[2] [Vgl. die Zerstückelung des Staars durch Keratonyxis.]

Vor- und Nachtheile dieser verschiedenen Arten der Extraction. —

Als Vortheile des Hornhautschnittes nach unten, für dessen Prototypus Rosas u. A. das Beer'sche Verfahren ansehen, sind angegeben worden [Rosas[3]]: Wenn man, wie Beer, die untere Hälfte der Cornea etwa $\frac{1}{4}$—$\frac{1}{3}$‴ diesseits der Grenze der Sclerotica halbmondförmig abspaltet, dann mit einer kleinen, zweischneidigen Staarlanze die vordere Kapselwand in rautenförmige Stücke zerschneidet, und hierauf, wenn die Thätigkeit der Augenmuskeln nicht schon die Linse ausstösst, entweder durch Fingerdruck oder mit dem Daviel'schen Löffel sie herausbefördert, zurückgebliebene Staarreste aber mit letzterem oder mit einer feinen Pincette auszieht, so gewährt dies 1 die grösste Leichtigkeit, den Schnitt zu machen und allenfalls zu vergrossern; 2 Die geringste Gefährdung der Iris beim Einführen der Staarlanze; 3 die grösste Leichtigkeit des Austretens des Staars; 4 vollständigeres und unschädlicheres Ausziehen der Staar-Reste. — Als Nachtheile dagegen nennt Rosas: 1 Leicht mögliche Verschiebung des Hornhautlappens durch den unteren Augenlidrand, daher schlechte Heilung, Iris-Vorfall; 2 besonders häufigen Vorfall des Glaskörpers, vielleicht weil hier die Augenlider nicht zurückhalten können; 3 eine, etwa entstandene, grössere Narbe stört hier mehr das Sehen; 4 Es tritt stärkere Reaction ein, weil der Thränenstsom gerade über und längs der Hornhautwunde hinwegläuft. 5 Tritt Iritis und Eiterung ein, so ist der Eiter oft ein Hinderniss der Heilung oder ein Anlass zum Wiederaufbrechen der Wunde. 6 Bei später entstandener Pupillensperre kann die künstliche Pupillenbildung hier mit weniger Aussicht auf Herstellung des Sehvermögens gemacht werden, weil die

1) [S. *Medical Gazette* 1830. *March.* 20. — *R. T. Hunt* im *North of England Medic. Journ. Vol. I. p.* 481. — *J. Walker (Principles of ophthalmic Surgery p.* 140*)*. der guten Erfolg davon sah.

2) Medicin. Vereins-Zeitung 1832. No 17. und Rust's Magazin Bd 43. H. 1. (1834). Das Aufschwellen der, hierbei weder dislocirten, noch zerstuckelten, Linse bewirkte aber Dehnung und Entzundung der Iris. Auch möchte die Gefahr eines Vorfalls des Glaskörpers durch ein solches Abreissen in Anschlag zu bringen sein. In der 2. Aufl. seiner Lehre von den Augenkrankheiten (1836) erwähnt J. dieses Verfahrens gar nicht.

3) Handbuch u. Jahrbuch. d. österr. Staates. Neueste Folge. Bd IV. St. 1.

künstliche Pupille oben angelegt werden muss. Nach Rosas ist der Hornhautschnitt nach unten nur dann indicirt, wenn die übrigen Methoden nicht passen, während die meisten ihm in der Regel den Vorzug geben.]

Als Vortheile des Hornhautschnittes nach oben werden von Jaeger, Rosas u. A. angegeben: 1) Auffallend leichte und schnelle Heilung der Hornhautwunde, weil das obere Augenlid sie bedeckt, Luft besser von ihr abhält und ihre Ränder in fortwährender, gegenseitiger Berührung erhält; 2) Unmöglichkeit mechanischer Reizung derselben durch die Augenlidränder, was sehr richtig ist; 3) viel geringere Reizung durch die Thränen, die hier nicht gerade längs der Wunde fortgeleitet werden; 4) Verhütung oder Verminderung der Reizung durch etwanige Staar-Reste, weil die wässerige Feuchtigkeit sich leichter ansammeln kann; 5) [wegen dieses Letzteren schnellerer Ersatz für verlorene Glasfeuchtigkeit durch wässerige, geringe Gefahr des Einsinkens und Runzelns der Hornhaut, der Entstehung von Atrophia oculi (Sichel).] 6) Seltnere Eiterung der Wundränder. (?) 7) Sollte sich Iritis und Hypopyon bilden, was selten geschieht, so wird der Eiter die Hornhautwunde nicht reizen können, wie die unten befindliche, durch die er hindurchläuft. 8 Höchst seltener Vorfall der Iris. (?) 9) Seltenes Vortreiben des Glaskörpers während der Operation (?) weil man hier nicht leicht den Schnitt hastig vollendet schon wegen der, das obere Lid zurückhaltenden und hervorstehenden Fingerspitzen des Gehülfen und weil das obere Lid der zusammenpressenden und austreibenden Muskel-Action entgegenwirkt, was jedoch wohl geringen Einfluss hat,[1] [dabei auch nie Gefahr des Auslaufens, da das Gesetz der Schwere hier nicht mitwirkt (Sichel).] 10) Schlechte Vernarbung, Trübung der Cornea dadurch, Vorfall der Iris, selbst unvorsichtiges Abschneiden eines Stückes derselben schaden oben unter dem Augenlide viel weniger dem Sehen, was ganz richtig ist. 11) Selbst zu einer, etwa nöthig werdenden, künstlichen Pupillenbildung bleibt mehr Raum an der vortheilhaftesten Stelle. — Die Nachtheile sind aber: 1) Der Hornhautschnitt nach oben ist schwerer präcis zu machen wegen des hervorstehenden Augenhöhlenrandes, (falls das Auge nicht stark hervorragt,) besonders bei zu kleiner Augenliderspalte, ferner weil das Auge die meiste Neigung hat, nach oben hin dem einstechenden Messer auszuweichen. Wenn es nach innen hin flieht, so lässt es sich nicht leicht wieder nach aussen lenken durch Bewegen des Heftes nach hinten hin. 2) Das Austreten der Linse wird unnöthig erschwert, im günstigsten Falle der Lappen so stark umgeklappt, dass viel Luft in's Auge treten kann (Juengken.) 3) Nach Rosas u. A. geräth das obere Lid zwischen Hornhautlappen und Iris, wenn der Operirte unruhig, der Gehülfe nicht recht geübt ist. 4) Ein Zurücksinken und Sphacelesciren des Lappens ist kaum zu vermeiden, wenn die Hornhaut stark hervorragt, dünn, atonisch ist, und der Lappen heilt schwer und unregelmässig an, wenn der Schnitt in einen Arcus superior senilis gemacht wird (Rosas). 5) [Da die Con-

1) Vorfall der Iris, des Glaskörpers entsteht, nach Jungken's Erfahrung, keineswegs seltener bei und nach der Operation, besonders wenn man das Auge erst nach ganzlicher Vollendung derselben schliessen lässt, was aber auch Rosas nicht thut, sondern, wie oben angegeben, mit den Augenlidern, nach gemachtem Hornhautschnitte, den Bulbus bedeckt.

junctiva sclerotica am oberen Hornhautrande oft lockerer angeheftet ist, so entsteht bei dieser Operationsweise leichter Abstreifen derselben.] 6) Da das Auge nach dem Austreten der Linse unruhiger, gereizter ist, als vorher, stärker unter das obere Augenlid gerollt wird, so erschwert dies hier, ja macht es mitunter sogar unmöglich, die Kapsel oder abgestreifte Linsenreste zu entfernen; selbst die Linse will desshalb zuweilen durchaus nicht hervortreten, wird immer zurückgedrängt, wie Juengken erfahren hat. 7) Werden bei alten Personen varicöse Gefässe am oberen Hornhautrande zerschnitten, so fliesst das Blut in's Auge, über dessen Resorption 6—8 Wochen vergehen können. 8) Bei entstehender Eiterung sammelt sich der Eiter an, und wird langsam absorbirt. 9) Die etwa nöthige Anwendung von Mitteln zur Beförderung der Heilung ist viel schwieriger. — Indicirt ist dieser Hornhautschnitt nach oben: Wenn die Augenliderspalte sehr eng ist (und deshalb in einen unteren Schnitt der untere Augenlidrand leicht hineintritt), ferner die nächste Umgebung des Augapfels dies Verfahren anzuwenden erlaubt; [nach Rosas und Juengken bei stark gewölbten Augen; bei nicht sehr unruhigen, nicht zu eng geschlitzten (Juengken); bei Menschen, die wegen einer partiellen Blepharoptosis das Auge nur etwa bis zur Mitte der Pupille öffnen können (Juengken); bei oben reiner, nicht sehr zarter, nicht atonischer Hornhaut (Rosas); bei leicht möglichem Vorfalle des Glaskörpers und lockerer Conjunctiva (Rosas: vgl. jedoch wegen des Letztgenannten den Nachtheil 5)]; bei einem *Gerontoxon inferius* (Alexander, Lawrence, Green, Tyrrel, Juengken); bei sonstiger Verdunkelung dieses Theiles der Hornhaut (die genannten englischen Aerzte). Im Allgemeinen aber giebt dieser Methode den Vorzug Friedr. Jaeger, welcher den Hornhautschnitt und dessen etwanige Erweiterung vermittelst des Messers, das Einschneiden der Kapsel, den Austritt der Linse für nicht schwieriger hält, als beim unteren Schnitte, Staarreste, Blutextravasat freilich schwieriger zu entfernen fand, darin aber keinen Uebelstand sieht, da sie aufgelöset und resorbirt werden. Zur Bekräftigung zählte er gleich anfangs schon 40 gelungene Operationen auf [und er selbst, Rosas, Weller, Pirinoer haben dann ferner mit Glück so operirt.]

Als Vortheile des Hornhautschnitts zur Seite sind zu erwägen: 1) dass bei dieser Operation der Augapfel nicht bedeutend verschoben werden, 2) auch der unruhige dem Messer nicht leicht entweichen kann.[1]) 3) Nach Wenzel soll die wässerige Feuchtigkeit nicht so leicht abfliessen, als durch den Schnitt nach unten, 4) die Iris nicht so leicht in die Wunde fallen, weil 5) der untere Augenlidrand sich nicht so leicht in sie hinein legt. [6) Eine zurückbleibende Narbe, ein etwa vorgefallener und in die Wunde eingeheilter Pupillarrand beeinträchtigt das Sehvermögen wenig, da die Axe der Hornhaut frei bleibt. 7) Nach Rosas berühren die Flüssigkeiten, die sich, bei etwa eintretender *O. catarrhalis* oder *rheumatica* ansammeln, die Wunde nicht; 8) wird der Hornhautlappen durch die, sich hier enger anschliessenden Augenlider besser in seiner Lage erhalten; 9) ist bei dünner und ato-

1) In einer Anmerkung zu Ware's Chirurg. Beob. üb. d. Auge, übers. v. Runde ThIII. S. 51 sagte der Verfasser: „Aus diesem Grunde würde ich wahrscheinlich den schrägen Schnitt öfter versucht haben, wäre ich länger bei häufigerer Anwendung der Extractions-Methode geblieben."]

nischer Hornhaut hier eine Verschiebung am wenigsten zu befürchten; — 10) eine künstliche Pupille hiernach am besten anzubringen.] — Nachtheile dieses Verfahrens sind dagegen: 1) Dass es nicht anwendbar ist, wenn der Supraorbitalrand der Augenhöhle stark hervorragt, das Auge sehr tief liegt; 2) dass man mit der Spitze des Staarmessers leicht das untere Augenlid verletzen kann; [3) nach Rosas, dass die Wunde in ihrer ganzen Länge den Thränen ausgesetzt ist.] — Indicirt ist diese Methode: Wenn die Augenliderspalte sehr eng ist, (desshalb in einen unteren Schnitt der untere Augenlidrand leicht hineintreten würde) und dabei das Auge nicht zu tief liegt, was nicht selten der Fall ist, ferner, wenn das Auge sehr unruhig ist, [nach Rosas bei hervorragender, dünner, atonischer Hornhaut, Disposition der Conjunctiva zur abnormen Absonderung, besonders im inneren Winkel erschlaffter Carunkel und halbmondförmiger Haut, ungetrübter Muskelthätigkeit.

Als Vortheile des kleinen Lappenschnitts führt Rosas an: 1) Man erreicht seinen Zweck mit einer kleineren Verletzung; 2) die gleichzeitige Abtragung eines Iris-Theiles ist weniger gefahrvoll, als das Abreissen eines adhärirenden Staars. — Nachtheile dieses Verfahrens sind: 1) Die nur auf sehr wenige Fälle sich beschränkende Anwendbarkeit; 2) die Vergrösserung und Unregelmässigkeit der Pupille; 3) die Möglichkeit der Entstehung einer Iritis wegen des Zerrens der Regenbogenhaut. — Die Indication ist, nach ihm: kleiner Kapselstaar oder trockenhülsiger, welcher an einer Stelle mit dem Pupillarrande zusammenhängt, normale Beschaffenheit des entsprechenden Hornhautrandes und der Conjunctiva.

Als Vortheile des Einstiches in die Hornhaut sind zu beachten: 1) Die Kleinheit der Hornhautwunde und die geringe Gefährdung der Klarheit der Cornea; 2) die Abwendung gefährlicher Reizung durch Eintreten von Luft, Augenlidrand u. a. — Nachtheile sind: 1) Die beschränkte Anwendbarkeit dieser Methode; 2) die Gefahr eines in die Hornhautwunde hineintretenden Iris-Vorfalls. Die Indication s. bei der Methode selbst. Nach Rosas ist sie kleiner Kapselstaar oder trockenhülsiger ohne krankhafte Adhäsion an den Nebengebilden, erweiterbare Pupille und Geneigtheit der Conjunctiva zu entzündlichen Auflockerungen, weswegen ein Randschnitt in die Cornea unsicheren Erfolg verspricht.]

B. Extractio cataractae per sclerotomiam (tomen), die Ausziehung des Staars durch den Scleroticalschnitt.

Ungeachtet der oben schon erwähnten Nachtheile, die eine solche Verwundung vieler Theile des Auges herbeiführt, welche nöthig ist, um den Staar auf diesem Wege herauszufördern, haben doch die Vortheile, nämlich Schonung der Cornea und geringere Verletzbarkeit der Iris durch Instrumente und Staar, einige Operateure zur Ausübung dieser Extractions-Methode bewogen. Nachdem schon Gosky und Albinus ein, oben erwähntes, zangenartiges Instrument für diesen Zweck bekannt gemacht, an seiner Anwendbarkeit aber mit Recht gezweifelt hatten, schlugen B. Bell [1] und Butter [2] sie vor und prüften sie, jener an Thieren, dieser an Lei-

1) S. dessen Wundarzneik. Bd III. S. 295. Er machte mit dem Staarmesser, $\frac{1}{10}$ Zoll vom oberen Hornhautrande entfernt, einen Einschnitt und zog dann den Staar mit einem Häkchen aus.

2) *Butter On the opening of the temporal artery and a new method of extracting cata-*

chen. • J. Earle[1] aber übte sie zuerst am Lebenden aus mit einem, von ihm erfundenen Instrumente. Dies besteht aus einer, etwa 4‴ breiten,[2] lancettförmigen Nadel, welche zwischen den Armen einer viel schmaleren Pincette liegt, und durch eine Spiralfeder im Stiele zurücktritt, durch einen Schiebknopf vorgeschoben wird. Nachdem Letzteres geschehen, wird das Instrument horizontal stehend, mit nach vorn und hinten gekehrter Schneide, durch die Sclerotica dicht hinter der Iris eingestossen. Nun wird die Nadel zurückgebracht durch die Spiralfeder, welche wirkt, sobald man mit einem, bis dahin die Nadel feststellenden Drucke auf die Pincetten-Arme nachlässt. Hierauf wird das, jetzt stumpfe Instrument vertical gestellt, mit nach vorn und hinten gekehrten Flächen der Pincette, diese bis zum Staare geschoben, mit ihr derselbe so lose als möglich von hinten und vorn gefasst, in seiner natürlichen Stellung hinter der Pupille weggezogen, endlich das Instrument wieder horizontal gerichtet und herausgeführt. War der Staar zu weich, oder konnte er aus irgend einem anderen Grunde nicht auf einmal ausgezogen werden, so brachte E. das Instrument nochmals ein mit zurückgezogener Nadel, also stumpf. Sollte sich während dem die Conjunctiva etwas auf die Wunde gelegt gehabt haben, so wurde dies zweite Einbringen durch einen „Director" erleichtert, der die Gestalt einer gekrümmten Sonde hat. Eine so bedeutende Verwundung wird sehr leicht Prolapsus corporis vitrei nach sich ziehen, wie mich Versuche sogar an Leichen lehrten. Obgleich Earle mehrere glückliche Operationsfälle bekannt gemacht, auch durch eine Section bewiesen hatte, dass der Staar völlig verschwunden und die Hyaloïdea nicht getrübt war, so hat desshalb doch diese Methode keinen Beifall gefunden. So operirten nur o'Halloran,[3] welcher gerade da zu öffnen rieth, wo die Sclerotica sich mit der Hornhaut verbindet, Loebenstein-Loebel, der das Staarmesser vertical mehrere Linien tiefer, als wo die Depression verrichtet wird, bis gegen die Linse hin einzustossen, die Kapsel damit zu öffnen, dann das Austreten der Linse und Kapsel durch einen Druck auf das obere Augenlid zu befördern, Kapselreste mit der Zange auszuziehen lehrte,[4] Ritterich,[5] Quadri,[6] Georgi[7] und Middlemore[8],

ract. London 1783. 8. Er erfand dazu ein Instrument, bestehend aus einer Lancette von 2‴ l. 5‴ Br., welche durch eine Spiralfeder zwischen den Armen einer, an einem Hohlcylinder befestigten, Pincette vor- und rückwärts geschoben wird. Die Spitze des vorgedruckten Messers sollte $\frac{1}{4}$‴ von der Cornea entfernt durchgestossen, dann zurückgezogen werden. Hierauf sollte die geschlossene Pincette ihre Stelle einnehmen, bis zur Linse vorgeschoben werden und diese fassen. Eine weiche oder sehr grosse Linse rieth er mit einem Haken oder Löffel auszuziehen.

1) *J. Earle An account of a new method of operation for the removal of cataract. London* 1801. 8. *pl.* (Himly u. Schmidt's Ophth. Bibl. Bd I. St. 26. 131.: m. Kpf. Bd II. St. 2. S. 168.; Blasius XV. 73—75.)

2) Anfangs war sie nicht so breit, auch die Pincette von gleicher Breite, wie die Nadel und daher in der Wunde nicht genug Spielraum für letztere. Das Instrument erinnert sehr an Gosky, vollends Butter.

3) S. *Transactions of the Irish Academy.* 1788. *London* 1793.

4) S. Allg. Med. Annalen 1816. S. 81. Dies Verfahren vindicirte sich *Edw. Chapman* im *Lond. Med. et Phys. Journ.* 1817. *April.*

5) S. dessen Beiträge zur Vervollkommnung der Augenheilk. Leipz 1827.

6) S. Salzburger Med. Zeitung 1811. II. S. 28. — Jüngken in v. Graefe und v. Walther's Journ. Bd I. St. 3. S. 516.

7) [S. dessen *Memoria sopra un nuovo stromento per operare la cataratta e per formare la pupilla artificiale. Imola* 1822.

8) S. *London. Med. Gazette* 1838. *April.* Die Spitzen der Zange umschliessen die Lanze, so dass sie eine glatte Oberfläche haben. Nach-

der neuerdings wieder der Earle'schen eine Staarnadelzange nachgebildet hat. Glücklichere Erfolge als Andere beschreibt Quadri, der in früherer Zeit oft so operirte: Er öffnete die Sclerotica mit dem Wenzel'schen Staarmesser am äusseren Augenwinkel, 2‴ vom Hornhautrande entfernt, parallel mit diesem, 1–1½‴ über dem Harizontal-Durchmesser, so dass der Schnitt ein Drittheil des Umfanges der Sclerotica traf(!) und die Linse ganz ausgezogen werden konnte. Dies geschah mit einem pincettenartigen Instrumente, („*agogite*"), [dessen Enden zwei breite, flache, gefensterte und gekrümmte Spitzen sind, und dessen einer Arm an dem anderen, im Hefte befestigten, vor und rückwärts verschiebbar ist. Der feststehende Arm wird zuerst durch den Glaskörper hinter der hinteren Kapselwand eingestossen; hierauf wird der bewegliche so eingeschoben, dass dessen Spitze vor der Kapsel steht. Gerade die Mitte der Kapsel und Linse wird nun vermittelst Druckes auf eine Feder gefasst, und beide werden durch sanftes Drehen der Pincette um die Axe abgelöset und ausgezogen, wobei immer etwas vom Glaskörper verloren geht.] Nach 48 Stunden soll die Wunde schon geheilt sein. Unter 25 Operationen verliefen Quadri nur 4 unglücklich Jeder Druck aufs Auge ist sorgfältig zu vermeiden.(1) [Georgi operirt glücklich mit Hülfe einer der Wagner'schen ähnlichen Staarnadelzange, (s. deren Beschreibung bei Iridodialysis cum iridenkleisi durch die Sclerotica), die er wenigstens 2‴ weit von der Cornea geschlossen einstösst. Wenn die Spitze eingedrungen ist, so vergrössert er die Wunde durch die Schneide des feststehenden Blattes so weit, als zur Bewegung des Instrumentes und der Ausziehung des Staars nöthig ist. Er führt dann das Instrument horizontal in die hintere Augenkammer, legt das platte, feststehende Blatt auf den Staar und macht einige Bewegungen, wie bei der Depression, öffnet die Zange, fasst damit den Staar, das feste Blatt an seine Vorder-, das bewegliche an seine Hinterfläche anlegend, lässt hierauf mit dem Drucke auf die öffnende Feder nach und zieht nun die Linse sammt der Kapsel aus.]

Zweite Hauptmethode: *Dislocatio cataractae*, die Verschiebung des Staars. Franz. *Abaissement de la cataracte.* Engl. *Couching.*

Das Wesentliche dieser zweiten Hauptmethode ist, den Staar hinter der Pupille wegzudrängen.(2) Dies lässt sich auf verschiedene Weise bewerkstelligen:

dem der Einstich gemacht worden, wird die Lanze zurückgezogen und die Zange geöffnet.

1) Carron du Villards (Handb. II. S. 248 der Uebers.) folgert aus seinen Versuchen an Leichen, Thieren und einem lebenden Menschen: 1) das Auge könne sich leicht sogleich entleeren, was Zuschauer des Verfahrens Quadri's selbst beobachtet hätten; 2) die Linse in's Innere des Auges zurückweichen oder in die vordere Augenkammer fallen und dann nicht extrahirt werden; 3) eine Blutung erfolgen, die im Auge eine *C. secundaria grumosa* bildet; 4) Eiterung der Wunde das Auge zerstören.

2) Dass auch durch Krankheit des Glaskörpers und durch Erschütterung eine Dislocation erfolgen könne, darüber war bei Verletzung und Vorfall der Linse die Rede. Siebold schlug daher vor (in der Ophthalmol. Bibl. Bd I. St. 1. H. 2. S. 189.), absichtlich den Staarkranken mit gleichen Füssen und beschlagenen Schuhen von einem hohen Orte oft herabspringen zu lassen, und ein von Göpel berichtetes Beispiel von deprimirtem, aber wieder aufgestiegenem Staare, der durch Electricität wieder versenkt wurde, hatte den Verfas-

1) Indem man ihn auf den Boden des Augapfels niederdrückt, dies wiederum entweder: *a*) indem man seine vordere Fläche auf den Boden legt, ihn deprimirt, oder *b*) indem man seine hintere Fläche auf den Boden legt, ihn reclinirt. — 2) Indem man ihn mit der hinteren Fläche an die Seite der Pupille schiebt, und zwar an die äussere, weil man von hier aus operirt, hier auch wohl mehr Raum ist, da die Axe des Augapfels nicht gerade durch dessen Mitte, sondern mehr nach der inneren Seite zu liegt. — 3) Indem man ihn auswärts und abwärts drückt, welches am besten ist, weil hier im Zwischenraume zwischen *M. rectus externus* und *inferior* der Staar fester zu liegen scheint. — Da das Niederdrücken des Staars die erste gebräuchliche Art war, so nennen Viele die ganze Methode Depression und stellen sie der Extraction gegenüber, allein nicht mit Recht. Mit nicht grösserem Rechte sind die Dislocations-Instrumente, die so genannten Staar-Nadeln, Depressions-Nadeln zu nennen, wenn es auch Gebrauch ist.

A. **Dislocations-Nadeln.** Sie sind von verschiedener Art: I. Gerade Nadeln: 1) Runde; gerade Pfriemen, nach hinten mehr oder weniger dick werdend, wohl die Hilmerschen, richtiger die Celsischen genannt: von Celsus; von Galenos, *(Cels. VII. 7. — Galenos* spricht *De offic. med. I.* von einem damals gebräuchlichen *stilus punctorius*, [abgebildet von *Giov. Andr. Dallia Croce, Chirurgia universale. Venez.* 1605. *p.*293, Ammon Fig. 1.); von Paulus von Aegina; von Abul Kasem (Ammon Fig. 21—23), der auch wohl die Sclerotica zuvor mit einer Art gestielter Lancette durchstach, wenn die Nadel nicht gut eindringen wollte; von Bartisch ὀφθαλμοδουλεια *p.*66.; Ammon Fig. 3.) aus Silber, wovon laut *Petr. Largelata (Cirurgia, Venet.* 1499. *Lib. V. Tract. 7. p.*99.*)* schon im funfzehnten Jahrhundert einige Nadeln verfertigt wurden; eine dergleichen anonyme auch mit silbernem, achteckigem, hohlem Hefte, auf welches die Nadel zum Gebrauche aufgeschroben, sonst hineingesteckt ward, siehe bei Blasius XVI. 3.; von *Heister (Opp. chirurg. Francof.* 1594. *p.*474.; Ammon Fig. 31.); von Blancard, aus Silber *(Opp. med. pract. L. B.* 1701. *p.*348*)*; von Mohrenheim, aus Silber (Beob. Bd I. Ammon Fig. 6.); bei B. Bell (Lehrbegr., Blas. XVI. 5.); bei Richter (Anfangsgr. Bd III. Fig. 4., Blas. XVI. 4., Ammon Fig. 10.); von *Callisen (Inst. chir. Ed.* 2. *p.*753.); von Arthur Jacob (laut mündlicher Nachricht), eine gut gehärtete, in einen holzernen, runden Griff getriebene Nähnadel; von v. Vest (Med. Jahrb. d. österr. Staates, Neueste Folge Bd VII. St. 3. 1834) aus Silber, auch wohl vergoldet; — *a)* die äusserste Spitze platt zugeschliffen: behufs des besseren Eindringens, jedoch ohne breiter und zweischneidig zu werden, mit rundem, holzernem oder elfenbeinernem Griffe: von Rust (Aufs. u. Abhdl. I. S. 369.)] Runde Nadeln sind nicht zweckmässig; denn sie dringen schwer ein, selbst wenn man sie etwas drehet; man kann mit ihnen die Linse nicht gut fassen, auch nicht nöthigen Falls etwas zerschneiden. — 2) Mit platter, lancettförmiger Spitze: *a)* Zweischneidige: [von Ambr. Paré 1585, (Blas. XVI. 6.) mit schmaler, rhomboidaler Spitze; von *Guillemeau (Oeuv.* 1598. *p.*338, Ammon Fig. 13.) mit breiter, speerförmiger, rhomboidaler Spitze, welche die meisten älteren Nadeln hatten; von Schmalz (Smalsius), der zuerst, 1684, der Nadel eine myrthenblattförmige Spitze gab *(Nuck Operat. chirurg.*; *Solingen Chir.)*, die in späterer Zeit die gewöhnliche wurde; B. Bell (a. a. O., Ammon Fig. 48., Blas. XVI. 14.) mit sehr breiter, rhomboidaler Speer-Spitze; von Willburg desgleichen; von Gleize (a. a. O., Ammon Fig. 36.) mit sehr zarter, myrthenblattförmiger

ser veranlasst, obenhin vorzuschlagen (a. a. O. Bd I. St. 1. H. 1. N. 140. H. 2. S. 189), man möge versuchen, einen fast abgelöseten Zitterstaar oder einen wieder aufgestiegenen völlig losen durch Ausziehen electrischer Funken aus der Gegend unter dem Auge herabzubringen.

Spitze; von Arnemann (Syst. d. Chir. II. S. 144., Ammon Fig. 32.) zart rhomboidal; von *Hey (Pract. Observ. Lond.* 1803, Langenbeck's Bibl. Bd I. St. 1. S. 17, Ammon Fig. 77.), eigentlich ein Messerchen zu nennen, aus einem runden Schafte allmälig platt, lancettenartig werdend bis zum halbcirkelrunden Vorderende; von Beer (Lehre v. d. Augenkrankh. II. Fig. 18.; Weller, Fig. 10.) gerstenkornförmig, sehr schmal und zart; Langenbeck (N. Bibl. Bd II. St. 3., Ammon Fig. 59. 60.)] Zweischneidige und spitze Nadeln dringen leicht ein und man kann mit ihnen drücken und schneiden. Die durch sie gemachte Wunde und beim Einstechen der Sclerotica zuweilen entstehende Blutung sind von keiner Bedeutung. Letztere wird am besten vermieden, wenn man die Nadel mit nach oben und unten gekehrten Flächen einsticht, weil sie dann mit den meisten Blutgefässen parallel steht, sie also nicht zerschneidet. — *α)* Mit einer ausgehöhlten, gefurchten Fläche: von Schmalz (Smalsius Manuale der Chirurgie. Amsterdam 1684) rhomboidal; von *Brisseau (Traité de la cat. Paris* 1709. *p.* 202., Ammon Fig. 34., Blas. XVI. 10.) myrthenblattförmig; von Petit u. Ferrein, Gentil, Günz, Henkel, Colombier (a. a. O.) u. A.; ähnlich, mit einem Knöpfchen am Nadelhalse, damit das Instrument nicht zu tief eindringen könne (Ammon Fig. 35.); Richter (a. a. O. Fig. 5., Ammon Fig. 44.);] von *Earle (Account of a new operation. London* 1801; Himly und Schmidt's Ophth. Bibl. Bd I. St. 1. H. 2. S. 132.) mit unpolirter Grube, breiter Speerspitze. Die ausgehöhlte Fläche sollte den Staar sicherer fassen, was aber schwer auszuführen sein möchte. Diese Nadel schneidet auch zu unsicher; man hat sich ihrer auch nicht so oft bedient, als der anderen geraden. — *β)* Mit einer platten und einer convexen Fläche: von *Taylor (New treatise Lond.* 1736.), *Sharp (Treat. on operat. surg. p.* 170.), die durch eine, mit der Lancette in der Sclerotica gemachte Wunde eingeführt wurde. — *γ)* Nur hinten zweischneidig, vorn stumpf, breit: von Ludwig (a. a. O., Ammon Fig. 39.); mit der hinteren Hälfte zerschnitt er die Kapsel, während die Stumpfheit der vorderen andere Verletzungen verhüten sollte.] — *δ)* Mit gebogenem Hefte, oder Nadelschafte, zum Operiren am rechten Auge mit der rechten Hand über die Nase hinweg: [von Heister (Blas. 17.) mit speerförmiger Spitze und, in fast rechtem Winkel gebogenem, auch ausgeschweiftem Hefte;] von B. Bell (a. a. O., Ammon Fig. 50. 51., Blas. 18. 19.) mit einmal, eine andere mit zweimal gebogenem Nadelschafte, und breiter Speerspitze. — *b)* Einschneidige: von Heuermann (Abhandl. von chirurg. Operat. Bd II. S. 551. Taf. 7. Fig. 8., Ammon Fig. 41.) — 3) Mit troakarförmiger Spitze: von *Perc. Pott (Chirurg. Works. Lond.* 1779. *p.* 243, Ammon Fig. 75. 76.)] — II. Gebogene Nadeln, d. h. mit mehr oder weniger gekrümmter Spitze: 1) Hakenförmig: *Freytag (Diss. de cataracta. Argentor* 1721., auch in *Haller Diss. chirurg. sel. H. III.)* empfahl eine runde Nadel bei nicht adhärirendem Staar, eine schneidende bei adhärirendem, eine hakenförmige, wenn er immer wieder in die Höhe steigt. — 2) Mit troakarförmiger Spitze: von *Scarpa (Ed. Léveillé p.* 92.), sehr stark gekrümmt, schmal, myrthenblattförmig, an beiden Rändern schneidend, an der convexen Seite flach, an der concaven mit zwei geneigten, zu einer Mittelgräte ansteigenden Seitenflächen, welche in die äusserste Spitze allmälig verlaufen; Himly's frühere, weniger stark gekrümmt (s. Ammon.) — 3) Mit platter, zweischneidiger Spitze: von B. Bell (a. a. O., Blas. XVI. 21.), speerförmig; von Ad. Schmidt schwach gekrümmt; von Langenbeck (N. Bibl. Bd II. St. 3. Bd III. St. 1.; Ammon Fig. 59. 60., Blas. XVI. 24.); Himly's spätere Nadel, (s. Jüngken's Augen-Operat. S. 701.; *Meyer Diss. sist. cataractae operationem perficiendi methodum qua utitur Himly. Rostochii* 1829; s. Fig. 30 dieses Buches),[1] von derselben Krümmung, und mit demselben kleinen Querbalken am Schafte, demselben Puncte am vordersten Ende des Heftes, wie die frühere und wie meine Iris-Nadel; der Querbalken ist aber der Spitze näher, als bei letzterer, das Heft ist, wie das meines Staarmessers; — von Adams, sehr schwach ge-

1) Mein ehemaliger Zuhörer F. A. v. Ammon hat in seiner Diss. 1821 unrichtig nur meine frühere troakarförmige Nadel angegeben, obgleich ich schon vor 20 Jahren sie auch zweischneidig machen liess.

krümmt *(On ectropium etc.* Himly's Bibl. f. Ophth. Bd I. St. 1. Fig. 6. Blas. XVI. 39.), mit kegelförmig nach hinten zulaufendem Schafte; [von Baratta (Pract. Beob. übers. v. Günz Bd II. Taf. VI. Fig. 2.) myrthenblattförmig, von Dupuytren u. a. Franzosen (Ammon Parallele d. franz. u. deutsch. Chirurg. S. 422.; *Delarue, Mal. des yeux p.* 278., Blas. XVI. 22.) mit fast 5‴ l. 1‴ br. Spitze, deren convexe Ränder zu einem schlanken, schmalen Ende zusammentreten, fast knieförmig gebogen; von *Bergeon (Thèse. Paris* 1833) 4‴ lang gebogene Spitze, $1\frac{1}{2}$‴ breit; von Rosas (Handb. III. Fig. 34. 35.) eine schmale und eine wenig breitere, sehr schwach gebogen;] — *a)* Mit einer ausgehöhlten, gefurchten Fläche: von Albinus (Gosky a. a. O., Ammon Fig. 14.), der zuerst eine gebogene, gefurchte Nadel einstiess und dann auf dieser, wie auf einem Conductor, eine andere, platte und stumpfe (Ammon Fig. 15.) einführte; von *Nuck (Operat. et Experim. chir. T. B.* 1733. *Tab. VII. Fig.* 1. 2.; Ammon Fig. 16. 17.), der ebenso verfuhr. — 4) Mit schneidender Concavität: von *Lusardi (Mém. sur la cat. congéniale. Paris* 1827. v. Ammon Zeitschr. I. 1. S. 136.) stark gekrümmte Sichelnadel.] — Eine gebogene Nadel hat viele Vorzüge vor der geraden: man verletzt mit ihr nicht so leicht die Iris, da man die Spitze von dieser besser entfernt halten kann, man fasst und regiert mit ihr sicherer den Staar, man kann die Kapsel mit ihr leicht zerreissen und regieren, und die Spitze vom Staare durch eine halbe Drehung leichter wieder losmachen, wenn sie sich in ihm verhakt hat. Nur mehr Uebung erfordert das Operiren mit ihr, da sie in einer Bogenlinie in's Auge ein- und aus ihm herausgeführt werden muss. Die Krümmung der Spitze muss für die gewöhnlichen Fälle nicht so bedeutend sein, als sie an der Scarpa'schen, und nicht so gering, als sie an der Adam'schen Nadel ist; denn jene dringt desshalb zu schwer ein, und diese gewährt nicht genug die genannten Vortheile der gebogenen Nadeln: die meinige halt die Mitte zwischen beiden. Gut ist es aber, Nadeln von verschiedener Krümmung zu haben für verschiedene Fälle und Zwecke. Ausser der richtigen Biegung muss ferner eine gute Nadel keine zu breite Spitze haben, wie die früheren, zumal die englischen Speere sie hatten, auch nicht eine zu schmale, wie manche der neueren haben, und eine Spitze, deren Breite mit der Dicke des auf sie folgenden runden Schaftes im Verhältnisse steht. Ist letzterer zu dick gegen die erstere, so wird die Nadel eingeklemmt, daher ihre Beweglichkeit gestört. Ausserdem darf die schneidende Spitze nicht so spät in den runden Schaft übergehen, dass beim Drehen der Nadel durch sie Quetschung der durchstochenen Haute entstände, zumal wenn Augenkrampf die Bewegung erschwert: der breite Theil der Nadel darf nur einige Linien lang, dann muss sie schon rund sein. Der runde Schaft darf auch nicht gegen das Heft hin an Dicke zunehmen, weil er sonst im Stichpuncte leicht eingeklemmt wird, um so mehr, je tiefer er eindringt. Die Spitze kann dreischneidig, troakarförmig sein, wie meine ältere Nadel, oder platt und zweischneidig, wie meine neuere, welcher letzteren ich mich seit etwa 1814 bediene, fast nur den Schwachen zu Liebe und zum Troste, die vielen Werth auf die zweischneidige Form legten und der dreischneidigen vorwarfen, sie mache eine grosse Wunde: ein nicht begründeter Vorwurf! Der ganze stählerne Theil muss nicht zu kurz sein, wie dies bei den neueren englischen Instrumenten der Fall ist. Da die Nadel einen zweiarmigen Hebel bilden, wie ein solcher wirken muss, sobald sie durch die Augenhäute gehörig eingestochen ist und in ihnen ihr Hypomochlion fand, so kann sie dies nur dann gehörig, wenn der im Auge steckende Theil so lang ist, dass man alle Bewegungen nach jedem Puncte des inneren Auges hin bequem zu machen im Stande ist. Der aussen bleibende Theil des stählernen Schaftes darf dabei auch nicht zu kurz sein, da dies die Bewegungen erschweren wurde und das Hypomochlion dadurch leiden konnte.[1] Die Politur der Nadel muss vorzüglich sein: manche Operateure bestreichen den Stahl zuvor mit Oel, Talg, Speichel; ich ziehe ihn nur einige Male zwischen den Fingerspitzen hindurch. Von der nöthigen Länge, der zweckmässigen Gestalt, dem Materiale des Heftes, dem Zwecke des Punctes am Vorderende und des Querbalkens am Schafte, gilt Alles bei Iri-

1) [Hierüber hat sich der Verfasser in seiner Bibl. f. Ophthalmol. Bd I. St. 1. S. 201. weiter ausgesprochen.]

dodialysis und Staar-Extraction über meine Iris-Nadel und mein Staarmesser hierüber Gesagte.[1] — *B.* Zusammengesetzte Instrumente: [Doppelnadeln: von *Palucci* (*Discription d'un nouvel instrument, propre à abaisser la cataracte avec tout le succès possible. Paris* 1750. 12. In's Deutsche übers.: Beschreibung eines neuen Instruments, den Staar niederzudrücken. Leipzig 1752. In's Lateinische: Wien 1763; Ammon Fig. 24—27), eine verschiebbare runde und eine neben ihr liegende platte Nadel, jene um den Einstich zu machen, diese um sie in der Sclerotical-wunde einzuschieben und mit ihr zu deprimiren, nachdem jene zurückgezogen worden; — eine bei *Brambilla*, (*Instrumentar.*; Blas. XVI. 11—13), jener ähnlich: an einem silbernen oder goldenen Hohlcylinder sitzt eine breite, vorn abgerundete, völlig stumpfe, planconvexe, gerade Sonde fest; neben ihr liegt eine, durch eine Spiralfeder im Cylinder zurückziehbare, speerförmige Nadel, welche vorgeschoben und festgestellt bis zur Linse gebracht, hierauf durch Druck auf die Feder zurückgeschnellt werden soll; die dann vorstehende stumpfe Sonde dient zur Depression; — von v. Hübenthal (Blas. XVI. 28 – 30), eine überall gleich dicke, spitzige, gekrümmte, kleinere, an dem, der Länge nach durchbrochenen, Hefte befestigte Nadel, wird von einer Furche aufgenommen, welche an der zweiten, dicht an ihr liegenden, breiteren, troakarförmigen, beweglichen Nadel befindlich ist.] — II. Staarnadelscheere: von Weinhold (Anleitung den Krystallkörper umzulegen u. s. w. 1809.; Blas. XVI. 20 *a. b.*), zwei breite, speerförmige, gerade Staarnadeln, die eine etwas kleiner als die andere, liegen so dicht auf einander, dass sie nur eine einzige auszumachen scheinen, können aber scheerenartig von einander entfernt und so fest gestellt werden. — III. [Staarnadelzange: Georgi bedient sich der, bei Extraction durch die Sclerotica erwähnten, auch zur Depression. — IV. Saugnadel: von Pechioli (s. oben bei der Geschichte der Extraction.)] Alle complicirten Instrumente sind nachtheilig. — Vergl. übrigens *F. A. Ammon Ophthalmoparacenteseos historia. Spec. med. historic. Gott.* 1821. 8. *c. tab.* — K. Himly Die neueren englischen Staar-Instrumente. In der Bibl. f. Ophthalmol. Bd. I. S. 139. m. Kpf. — *Schiantarelli Sull' ago da cataratta e sul metodo da usarsi dopo l'operazione. Brescia* 1819. 8. Ueber die nur für die Keratonyxis und Hyalonyxis bestimmten Instrumente s. diese.

A. Depressio cataractae, das Niederdrücken des Staars.

Das Niederdrücken des Staars, so dass seine vordere Fläche auf dem Boden des Auges zu liegen kommt, ist die älteste aller Methoden, den Staar zu operiren. Es wird schon von Celsus beschrieben und daher wohl die Celsus'sche Methode genannt. Je nachdem das Instrument durch die Sclerotica oder durch die Cornea eingeführt wird, zerfällt sie wieder in zwei Arten:

1) Mehr noch, als beim Staarmesser, ist es bei der Staarnadel zweckmässig, dass der Stiel, den Flächen der Nadel entsprechend, abgeplattet sei (an der Schmidt'schen und Walther'schen ist es umgekehrt), um schon durch das Gefühl zu erkennen, welche Richtung diese im Auge haben. — Einen die Convexität der Nadel anzeigenden Punct hatte schon die Hilmer'sche, jedoch am hintersten Ende, welches den Blick dahin zu wenden nöthigt, die Ad. Schmidt'sche in der Mitte, wo ihn aber die Hand deckt (s. meine Bibl. f. Ophthalm. Bd. I. St. 1.) Manche englische Instrumente stimmen in dieser Rücksicht mit meiner Nadel überein: Sharp liess an der convexen Seite in den elfenbeinernen Stiel einen Streifen von Ebenholz einlegen. — Am hintersten Ende meiner Nadel habe ich andere Puncte angebracht, deren Zahl die Nummer der, in meinem Besitze befindlichen, je nach ihrer Verschiedenheit, wie ein Register, bezeichnet. — [Um leicht taxiren zu können, wie tief man eingestochen, haben Manche die Hälfte des Schaftes blau anlaufen oder vergolden lassen. Schon Arculanus sagt (*Practica. Venet.* 1439. *p.* 52) man möge dies thun oder irgend ein anderes Zeichen anbringen. Unter den neueren ist die Rust'sche so.]

I. *Depressio cataractae per scleronyxin (scleroticonyxin)*, das Niederdrücken des Staars durch den Scleroticalstich.

Schriften.

Ant. le Moine *Diss. an deprimendae cataractae expectanda sit maturatio. Paris.* 1728.

Franc. Pourfour du Petit In den *Mém. de l'Acad. des sciences. Paris* 1722. *Lettre dans laquelle il démontre, que le crystallin est près de l'uvée et rapporte de nouvelles preuves, qui concernent l'opération de la cataracte. Paris* 1729. 4. — *Lettre contenante des réflexions sur les découvertes, faites sur les yeux. Paris* 1732. 4. — (*Haller Diss. chir. select. Tom. V.*)

Ferrein In den *Mém. de l'Acad. des sciences. Paris* 1716. (*Haller Diss. chir. T. V.*)

Joh. Herrm. Franken *Over het stryken van verschiede Cataracten. Amsterd.* 1733.

Sam. Th. Quellmalz *Progr. Depositionis cataractae effectus exponens* 1748. 4.

Nat. Joh. Palucci *Hist. de l'opération de la cataracte, faite à six soldats invalides. Paris* 1750. 12. — *Méthode d'abattre la cataracte. Paris* 1752. 12.

Frid. Pousse *Quaestio medico-chirurgica, an in deprimenda cataracta ipsius capsula inferne et postice inprimis secanda sit. Paris.* 1752. 4.

Cl. J. Gentil *Ergo in deprimenda cataracta ipsius capsula inferne et postice primum secanda. Paris.* 1752.

Troschel *Diss. de cataracta omni tempore deponenda. Halae* 1753.

Ludwig *De suffusionis per acum cura. Lips.* 1783. 8. (*Frank Delectus opusculor. medicorum. T. I.*)

Giamb. Zirotti *Della cataratta e sua depressione. Como* 1787. 8.

O'Hallorana In den *Transactions of the Irish Academy. Dublin* 1788.

Buchner *Verhandeling over de vortreffalykheid van de operatie der cataract volgens der manier der ouden. Amsterd.* 1790.

Bartol. Panizza *Annotazioni anatomico-chirurgiche sul fongo midollare del'occhio e sulla dipressione della cataratta. Pavia* 1821.

1) Senkrecht hinab in die hintere Augenkammer. — Celsus beschreibt zuerst die Vorbereitung zur Operation so, wie Manche sie noch heutiges Tages befolgen. Der Kranke soll, dem Lichte gegenüber, auf einem Stuhle sitzen, der Arzt auf einem höheren ihm gegenüber. Dann räth er, das eine Auge zu verbinden, damit das zu operirende fixirt werde, den Kopf aber durch einen, hinter dem Kranken stehenden, Gehülfen halten zu lassen. Das linke Auge soll mit der rechten, das rechte mit der linken Hand operirt werden. Eine spitze, nicht zu dünne Nadel soll man dann „in der Mitte zwischen dem Schwarzen des Auges und dem äusseren Augenwinkel so hoch, als die Mitte des Staares ist, geradezu durch die Augenhäute hindurchstechen. Ist man, nicht furchtsam, zum Staare gekommen, so soll man die Nadel auf ihn hin neigen, sie ein wenig drehen und bis unterhalb der Pupille hinab führen, nun aber den Staar stärker drücken, damit er unten bleibe.“ Thut er dies nicht, so räth Celsus, mit derselben Nadel ihn zu zerschneiden, in mehrere Theile zu zerstückeln, welche leichter verborgen würden. Nach geschehener Operation legte er Eiweiss mit weicher Wolle auf und verfuhr entzündungswidrig, liess nur wenig geniessen, anfangs nur Flüssiges, damit die Kinnladen nichts zu thun haben, und viel Wasser trinken. Nach diesen Grundzügen, deren Wesen, der Hauptsache nach, beibehalten, nur weiter ausgebildet wurde, verfuhr man bis 1785, wo die Umlegung des Staars das Niederdrücken verdrängte.

2) Von σκληρος, hart (σκληρημηνιης harte Haut) und ἡ νυξις, der Einstich.

Ja, diese Celsus'sche Methode war bis zur Zeit Daviel's, der die Extraction in Aufnahme brachte (1745), die allein gebräuchliche. Wilh. v. Saliceto, Guy de Chauliac, Fabr. ab Aquapendente, Ambr. Paré, Fabr. Hildanus, Brisseau, Smalsius, Albinus, Nannoni, B. Bell, Juengken[1] drücken den Staar vor dem Glaskörper gerade nach unten hinab,[2] nachdem sie eine Nadel (eine gerade runde, später eine gerade lanzenförmige, [in neuerer Zeit Juengken die gekrümmte zweischneidige], durch die Sclerotica zwischen Iris und Linsenkapsel in die hintere Augenkammer eingeführt, und dann auf den oberen Rand der Linsenkapsel gelegt haben. [Die Entfernung vom Hornhautrande, in welcher der Einstich in die Sclerotica gemacht werden soll, ward verschieden angegeben: von Abul Kasem und Paulus v. Aegina zu einer Staarnadelbreite, von Saint-Yves, Sharp, Scarpa, Richter zu 2‴, von Beer zu 1—1½‴, von Benedict zu 1½—2‴, wenn die vordere Augenkammer sehr gross ist, die Sclerotica sehr weit über die Cornea hinübergreift, sonst zu kaum 1½‴, von Beck, Weller zu 1½‴, von Juengken zu 1¼‴, von Maitre-Jean zu 2‴, auch mehr oder weniger, je nach dem Umfange des Augapfels. Die Höhe des Einstichspunktes gaben an Saint-Yves, Sharp, Richter zu ½‴, Beck zu 1‴, Beer, Weller zu 1 starken Linie unter, Juengken zu ¼‴ über dem Queerdurchmesser.]

Verschiedene Abänderungen dieser ursprünglichen Methode sind folgende: [Senkrecht hinab in die hintere Augenkammer, nachdem die Kapsel aufgeschnitten worden *(Depression à la Boutonnière)*. — Fr. Pourfour du Petit schlug vor, wie schon Abul Kasem zuweilen gethan, die Kapsel, und zwar deren Hinterwand zuerst einzuschneiden, mit der 2½‴ vom Hornhautrande und ½‴ unter ihrem Queerdurchmesser eingestochenen Nadel, und dann, wie Celsus, zu deprimiren, eine Methode, welche man, nach Ferrein's Berichte, auch in Montpellier befolgte. Sie wurde von Anderen wiederum etwas verändert: von Saint-Yves und Henkel, indem sie die Hinterwand am äusseren Rande schräg nach unten hin, von Pousse, indem er die Mitte der Vorderwand einschnitt, von Gleize, indem er die letztere von oben nach unten,

1) [Jüngken's Verfahren weicht in so fern von diesem Celsischen ab, als er zuerst mit der concaven Fläche der Nadel Kapsel und Linse niederdrückt, bis ihr oberer Rand in gleicher Höhe mit dem oberen Pupillar-Rande steht, dann aber die Nadel schnell wendet, so dass nun die convexe Fläche auf dem Staar liegt und mit dieser die Depression vollendet werde. Diese Wendung soll Aufspiessen der Linse und Verletzung des Bodens des Augapfels verhüten. S. Jüngken's Augen-Operat. S. 734 ff.; Augenkrankh. 2. Aufl. S. 518. — Erwähnt sei hier auch eines Verfahrens der Braminen in Ostindien, welches, ungeachtet seiner Rohheit, doch guten Erfolg haben soll. Eine Aderlass-Lancette wird aussen und oben so tief in die Sclerotica eingestochen, bis ihre Spitze in der Pupille erscheint, dann herausgezogen, durch die betrachtliche Wunde eine ziemliche Menge vom Glaskorper ausgedrückt, endlich ein dreieckiges, geknöpftes, kupfernes, vorn mit Baumwolle umwickeltes Stäbchen eingeschoben, damit die Linse hinabgedrückt, die flockigen Reste weggewischt, dann das Auge 8 Tage lang mit Leim verklebt gehalten. S. Scott Im *Journ. of Sciences and Arts. Lond.* 1816. *No* 3. *p.* 67. *pl. II. A. B.* (Günther in Himly's Bibl. f. Ophth. Bd I. St. 1. S. 54). Aehnlich ist, nach Pariset u. A. die arabisch-ägyptische Methode, und Gensoul's Depression mit Messer und Daviel'schem Löffel. S. Froriep's Notizen Bd XIX. No 1.

2) Diese ursprüngliche Depression bewirkt demnach nur ein mehr oder weniger senkrechtes Hinabrutschen, nicht eigentlich ein Niederlegen der Linse auf ihre Vorderfläche, wie man gewöhnlich sagt.

oder unten und vorn spaltete, (s. ihn bei *Reclinatio* u *Disscissio per keratonyxin*), von Troschel, indem er ringsum, von O'Halloran, indem er an beiden Seiten zu öffnen rieth.[1] Man wollte durch dies Verfahren das Wiederaufsteigen des Staars verhüten, was man fälschlich von einer zu zähen, beim einfachen Deprimiren nicht zerrissenen, Kapsel herleitete. Unter den Neueren befolgt Benedict diese Methode, indem er den unteren Rand der Linse zerschneidet und ablöset, den der Kapsel zerstört, weil die Linse dann schneller aufgelöset wird, mochte er sie hinterher deprimirt, reclinirt oder zerstückelt haben. — Eine weitere Abart war endlich Taylor's Verfahren,[2] welches darin bestand, nach, mit der Lancette gemachtem Längen-Einschnitte eine planconvexe Nadel einzuschieben, diese zuerst unterhalb des Kapselrandes in den Glaskörper hineinzudrücken, um in ihm eine Höhle zur Aufnahme der Linse zu bilden, dann am unteren Rande die Kapsel einzuschneiden und nun durch Druck auf den oberen, die Linse hinabzudrücken. — An die *Boutonnière* schliesst sich Duddel's Verfahren bei Verdunkelung auch der hinteren Kapselwand an: nach geschehener Depression durchbohrte er die Mitte der letzteren, damit durch dies Loch das Licht einfallen könne.]

3) Abwärts und etwas rückwärts. — Richter[3] u. A. bezweckten, die Linse dergestalt hinabzudrücken, dass ihre vordere Fläche unterwärts und ein wenig vorwärts, ihre hintere Fläche aufwärts und ein wenig hinterwärts, ihr unterer Rand hinterwärts und unterwärts, ihr oberer Rand vorwärts und ein wenig aufwärts, in der hinteren Augenkammer liege. Man verfährt so, weil nach dem Celsus'schen senkrechten Hinabdrücken ein nur etwas dicker Staar in der Kammer gar keinen Platz hat, er die Retina und Chorioïdea quetschen kann und leicht wieder in die Höhe steigt, während er hier mehr Raum bekomme, nicht so leicht quetsche und, vom Glaskörper etwas umschlossen, fester liege. Zu dem Ende wählt der Operateur zuerst die passendste Stelle für den Einstich. Diese ist in der Regel etwas über 1‴ vom äusseren Hornhautrande[4] und etwas über oder unter der Mittellinie[5] des Augapfels. Sollten daselbst zufällig äusserlich grosse Gefässe liegen, so ist daneben die beste Stelle. Nachdem dann Augenlider und Augapfel auf diejenige Arten fixirt worden, welche in der Einleitung Kap. 3 beschrieben und durch das Titelkupfer dargestellt sind, fasst der Operateur eine gerade, zweischneidige Nadel mit den drei ersten Fingern der Rechten resp. Linken, wie eine Schreibfeder und so, dass ihre Schneiden gegen ihn und den Kranken gekehrt sind,

1) S. die Genannten a. a. OO. und *Henkel Diss de cataracta crystallina. Francof* 1744. (*Haller Diss. chir. T. II. p.* 97. *ff.*), wo auch von dem Prioritätsstreite zwischen du Petit und Ferrein die Rede ist, ferner Henkel in seinen Medic. u. chirurg. Beobachtungen und Abhandlungen. Berlin 1779.

2) *Treat. on Cataract. Tr. XI.*

3) Anfangsgr. der Wundarzneikunde. Bd III. § 211 ff.

4) Nicht näher, weil man sonst den Orbiculus ciliaris, die Iris leicht verletzt und gerade in die Linse sticht, nicht weiter davon entfernt, weil sonst mancherlei schlimme Zufälle durch Entzündung der Wunde entstehen sollen, wegen Verletzung der sehnigen Ausbreitung des *M. rectus externus*, und der Retina, und weil bei den ferneren Bewegungen die Spitze der Nadel eine zu schräge Richtung gegen die Uvea hin bekommen würde.

5) Obgleich dies die zweckmässigste Stelle sein würde, so verbieten sie doch die gerade in der Mitte liegenden, vielen grossen Gefässe der Chorioïdea.

stützt den kleinen und Ringfinger auf die Backe des Kranken und sticht an obiger Stelle die Sclerotica vorläufig nur an. Hierdurch wird das Auge noch mehr fixirt, ausserdem die Richtigkeit des Einstichspunctes deutlicher schätzbar. Nun durchsticht er vollends die Augenhäute mit der etwas nach hinten gekehrten Spitze, damit sie nicht sogleich in die Linse gerathe. Jetzt wird die Nadel hinter der Linse hinweg[1] bis zur Mitte geschoben, hierauf die Spitze erhoben durch Senken des Griffes, noch ein wenig fortgeschoben und nun erst mit ihrer Fläche auf den oberen Rand des Staars gelegt, den der Operateur, durch Erheben des Griffes, somit hebelförmiges Senken des, im Auge befindlichen, Theiles der Nadel in einer Bogenlinie nach unten und rückwärts drückt, bis er hinter der Pupille verschwindet. Alsdann lässt er die Nadel ein wenig ruhen, erhebt sie hierauf durch Senken des Griffes und beobachtet, ob der Staar nicht wieder in die Höhe steigt, in welchem Falle das Niederdrücken wiederholt wird. Steigt er nicht wieder auf, so wird die Nadel ebenso ausgezogen, wie sie eingestochen war. Bei allen diesen Bewegungen ist nie zu vergessen, dass mit der Nadelspitze nur hebelförmig gewirkt werden darf, das Hypomochlion der eingestochenen Nadel, d. h. die Wunde in der Sclerotica und Chorioïdea, mithin nicht gequetscht, die Ciliar-Nerven nicht gereizt werden, wodurch sonst heftige Entzünduug entstehen könnte. Diese Handgriffe aber mit der geraden Nadel genau auszuführen, letztere auf den schmalen Rand der Linse zu bringen, noch dazu im Dunkelen, ist erstaunlich schwer. Sie sind daher wirklich sehr selten so ausgeführt worden.

4) Abwärts und seitwärts. — [Langenbeck deprimirte durch ein „Verziehen der Linse", d. h. Vorwärtsdrücken derselben gegen die Hinterfläche der Iris hin, so, dass ihr oberer Rand nach aussen und vorn, ihre vordere Fläche nach unten, ihre hintere nach oben und ihr unterer Rand nach hinten gerichtet war.[2] Rust hält seine runde Nadel horizontal so vor das Auge, dass ihre Spitze der Mitte der Linse gerade gegenüber ist, und merkt sich in Gedanken die Strecke des glänzenden Nadeltheils, welche von dem, in der Sclerotica zu machenden, Einstichspuncte an ausserhalb des Auges noch übrig bleibt. Hierauf sticht er die Nadel wagerecht in einer Richtung, welche, verlängert, den Sehnerven treffen würde, etwas über 1‴ vom Hornhautrande und $\frac{1}{2}$—1‴ unter dem Queerdurchmesser des

1) Einige gehen mit der Nadel nicht erst hinter den Staar, sondern gleich vor ihn in die hintere Augenkammer. Dies ist aber nicht zu empfehlen: besonders bei etwas dickem Staare, vollends mit gebogener Nadel kommt man leicht in, statt vor ihn. [Richter führt als Nachtheile an: Verletzung der Ciliarfortsätze, der Iris, der Vorderwand der Kapsel und wegen letzterer Gefahr des Eindringens des Staars in die Pupille, indem sie niedergedrückt wird.

2) S. Langenbeck's Neue Bibliothek Bd II. S. 440. — Was Pauli (über den grauen Staar. S. 173) sagt: „dass die Linse in solcher horizontalen Lage nicht Raum habe zwischen Uvea und Glaskörper, der ihr nur gestattet sei, wenn sie in ihrer gewöhnlichen Lage herabgedrückt werde," würde auf alle Abweichungen von der Celsus'schen Methode, mit Ausnahme der Taylor'schen, anwendbar sein, wenn nicht, gegen den Willen der Operateure, bei der Depression grosser und nicht sehr weicher, darum nicht zerdrückter Staare, die Glashaut theilweise zerrissen, zerdrückt und so mehr Platz geschafft, auch der Staar durch sie umschlossen und gehalten wird. Dies mag in denjenigen Fällen geschehen sein, wo der Staar in der Tiefe liegen blieb. Sogar zwischen Chorioidea und Sclerotica oder Retina hat man zu heftig und gerade hinabgedrückte Staare liegend gefunden.

Auges, so tief ein, dass vom glänzenden Theile der Nadel nur so viel ausserhalb bleibt, als bei der vorgenommenen Messung in Gedanken markirt war. Er wendet nun den Griff stark rückwärts, so dass die Nadel eine, der Iris fast parallele, Richtung hat und die Spitze derselben hinter dem Staare zu liegen kommt. Tieferes Einsenken der, in dieser Richtung gehaltenen, Nadel in's Auge, etwa um $\frac{1}{2}'''$, bewirkt in der Regel, dass die Linse in der Mitte ihrer Wölbung und an der hinteren Kapselwand angespiesst wird, was Rust gerade beabsichtigt (während Andere dies vermeiden). Dass dies gelungen, lässt sich auch deutlich an der merklichen Bewegung des Staars wahrnehmen. Die angespiesste Linse senkt er nun durch Hebung des Heftes etwas gegen den Boden des Auges, und indem er das Heft zugleich zwischen Daumen und Zeigefinger vorwärts drehet, legt er die Linse gleichzeitig dergestalt um, dass ihre vordere Fläche nach aussen und unten, ihre hintere nach oben und innen, ihr oberer Rand nach vorn, ihr unterer rückwärts zu liegen kommt. Nun sucht er die Linse nach aussen und hinten zu schieben, indem er dem gehoben gehaltenen Hefte eine Richtung nach vorn und innen, gegen die Nase hin, giebt und die Nadel in dieser, also derjenigen beim Einstechen beinahe entgegengesetzten, Richtung und mit aufwärts gehobenem Hefte aus dem Auge herauszieht. Das Ausziehen muss auf solche Weise geschehen, weil man sonst Gefahr läuft, dass die angespiesste Linse sich nicht löse und sie wieder mit in die Höhe gehoben werde. Diese sehr eigenthümliche Operationsweise [1] rühmt Rust als eine, deren er sich seit den frühesten Jahren seiner Praxis mit vielem Glücke bedient habe. Sollte die Linse auch nicht auf ihre vordere Fläche gelegt werden können (was auch bei anderen Depressionen schwer gelingt), sondern nur ab-, rück- und auswärts verschoben sein, so steigt sie, nach seiner Erfahrung, doch nicht wieder auf, und wird sie allmälig aufgesogen. — Eine *Depressio lateralis* ist endlich auch die Beer'sche, denn er räth, [2] mit der, auf den oberen Rand des Staars gelegten, geraden Nadel letzteren etwas schief nach unten und aussen bis unterhalb der Pupille zu drücken.]

II. *Depressio cataractae per keratonyxin*, [3] das Niederdrücken des Staars durch den Hornhautstich.

S. hierüber die *Reclinatio per keratonyxin*.

B. Reclinatio cataractae, das Umlegen des Staars.

Nachdem die Depression, wegen der, weiter unten zu erwähnenden, Mängel derselben, durch die Extraction fast gänzlich war verdrängt worden, trat 1785 v. Willburg mit einer Veränderung der bis dahin üblichen Nadeloperationen auf, nämlich mit dem Umlegen oder der Reclination des Staars, einer Operation, wodurch derselbe, mit seiner hinteren Fläche zuerst, in den Glaskörper hineingesenkt wird. Dies Verfahren wird wohl die Willburg'sche Methode genannt, obgleich

1) S. Rust's Aufsätze u. Abhandlungen aus dem Gebiete der Medic., Chirurg. u. Staatsarzneikunde Bd I. Berlin 1834. 8. S. 369.

2) Lehre v. d. Augenkrankh. Bd II. S. 90.

3) Von το κέρας, das Horn (Hornhaut), und ἡ νύξις, der Einstich.

W. an Guenz, der sie schon 1750 vorgeschlagen, einen Vorläufer gehabt hatte. Auch die Reclination kann durch die Sclerotica, oder sie kann durch die Cornea hindurch verrichtet werden.

I. *Reclinatio cataractae per scleronyxin (scleroticonyxin)*, das Umlegen des Staars durch den Scleroticalstich.

Schriften.

Guenz *Diss. de suffusione. Lips.* 1750. (*Haller Disp. chirurg. select. Tom II.*)

v. Willburg Betrachtung über die bisher gewöhnlichen Operationen des Staars, sammt der leichten und verbesserten Art, dieselben zu machen. Nürnb. 1785.

Scheferli In dessen *Diss. de cataracta. Jenae* 1796. 8. u. Theoretisch-practischer Abhandlung über den grauen Staar. Jena u. Leipzig 1797.

K. Himly Schwierigkeiten bei der Willburgischen Art, den Staar niederzudrücken, In dessen Ophthalm. Beobacht. u. Untersuchungen. Bremen 1801. S. 145.

A. Scarpa In dessen pract. Abhandlung üb. die Augenkrankheiten. ThIII. S. 41.

C. A. Weinhold Anleitung, den verdunkelten Krystallkörper mit seiner Kapsel umzulegen. Meissen 1809. Nachtrag dazu. Meissen 1812.

Geo. Cam. Bergeon *Thèse No* 263. *Paris* 1833: *De la reclination capsulo-lenticulaire.* 4. *avec pl.* (v. Frorip's Notizen Jan. 1835. No 933.)

1) Senkrecht hinab in den Glaskörper. — Vorbereitung, Ein- und Ausführen der Nadel werden bei der Willburg'schen Operation verrichtet, wie bei der Depression (3). Anstatt aber die gerade Nadel auf den oberen Rand der Linse zu legen, führt man sie, die eine Fläche vorwärts, die andere rückwärts gekehrt, zwischen Uvea und vorderer Kapselwand fort. Hierauf legt man sie gegen die Mitte der letzteren und drückt mit ihr Kapsel und Linse erst etwas rückwärts, indem man das Heft der Nadel nach vorn bewegt. Alsdann richtet man die Spitze derselben etwas höher, näher dem oberen Linsen-Rande, und drückt nun den oberen Theil der Linse nach unten und hinten hinab, so dass sie, der obere Rand nach hinten, der untere nach vorn hin, die hintere Fläche nach unten, die vordere nach oben gekehrt, in der Tiefe des, theilweise hierbei zerdrückten Glaskörpers, von ihm rings umschlossen und überwölbt liegt.

Parallele der Vor- und Nachtheile der Depression und der Reclination senkrecht hinab. — Durch die Depression wird die Linse leicht nur aus ihrer Kapsel ausgehülset, indem ein harter Staar die letztere unten zerreisst, [und die Petit-Ferrein'sche Methode dies sogar absichtlich bewerkstelligt]; die oft mit verdunkelte oder später trüb werdende Kapsel bleibt also zurück und der Kranke behält oder bekommt demnach einen Kapselstaar. Ferner steigt die Linse selbst sehr leicht wieder in die Höhe,[1]) wohl gar in ihre Kapsel hinein, [weil bei der einfachen Depression die Linse nur auf den Boden der hinteren Augenkammer gelegt, höchstens also zwischen Ciliarligamente und Uvea eingeklemmt wird, welche nicht sehr fest halten können.] Die Reclination hat vor der Depression die unbestreitbaren Vorzüge, dass der Staar sich durch sie sicherer fassen lässt, dass er nicht so leicht wieder in die Höhe steigt, da er im zerdrückten Glaskörper mehr

1) *Richter (Observat. chirurg. Fasc. II.* Chirurg. Bibl. BdIV. S. 328) beobachtete, dass ein vor 10 Jahren deprimirter Staar, der von der Kapsel umschlossen war, wiederum aufstieg und in die vordere Augenkammer fiel.

Platz gefunden und auch von ihm, der ihn nach vollendeter Operation ringsum überragt, fest gehalten wird, (vgl. weiter unten Parallele 4.) und dass die sehr oft mit verdunkelte Kapsel gleichzeitig mit der Linse entfernt werden kann. — Dagegen hat aber die Reclination vor der Depression die Nachtheile, dass durch sie ein weicher Staar leichter zerdrückt, zerbröckelt wird, weil der Durchmesser der Cataracte von vorn nach hinten kleiner ist, als der von oben nach unten, und weil zumal der Widerstand des Glaskörpers gegen die Hinterfläche des Staars bei der Reclination grösser ist, als der Widerstand gegen seinen unteren Rand bei der Depression. Bedient man sich ferner zur Reclination einer geraden Nadel, so kann man, während man sie vor die Linse bringt, die Iris sehr leicht verletzen. Obgleich ich in den frühesten Jahren meiner Praxis diese Willburg'sche Methode zuweilen anwandte, so kam ich desshalb bald vom Gebrauche der geraden Nadel zurück, und bediente mich einer krummen auf folgende Weise: Ich stach mit meiner krummen, zweischneidigen Staarnadel, deren Schneiden gegen den Augapfel und gegen mich, deren convexe Fläche nach oben, deren concave nach unten gekehrt war, mit etwas gesenktem Hefte, zuvörderst die Sclerotica nur an, hierauf die Häute vollends durch in einer Bogenlinie, der Krümmung des Instruments gemäss, und etwas schräg nach hinten, um nicht sogleich in die Linse zu stechen, indem ich während dem die Hand etwas erhob. Nun führte ich die Nadel hinter den Staar, dann über seinen oberen Rand hinweg, so dass ich sie im oberen Theile der, durch Hyoscyamus erweiterten Pupille jetzt vor dem Staare sehen konnte. Hierauf drehete ich sie so, dass die concave Fläche nach dem Staare hin gewandt war, legte dieselbe etwas über der Mitte gegen die Vorderfläche der Linsenkapsel und drückte Kapsel und Linse endlich so zurück, dass der ganze Staar mit seiner Hinterfläche auf den Boden des Auges innerhalb des Glaskörpers zu liegen kam. [Auf dieselbe Weise verrichtete der schweizerische Arzt Juzeler, nach dem Berichte seines Schülers Schiferli, die Operation mit einer geraden, zweischneidigen Nadel, nachdem er zuerst den Staar sanft nach hinten gedrückt hatte, „um ihn zu lösen.“[1]]

2) Seitwärts hinab in den Glaskörper. — A. Scarpa wandte eine Methode an, die schon von B. Bell[2] kurz angegeben war. Die *Reclinatio ateralis*[3] sollte, nach Scarpa, so ausgeführt werden: Seine stark gekrümmte, troakarförmige Nadel soll „mit der Convexität an die obere Seite der verdunkelten Linse geführt, oder mit ihr die letztere ein wenig von oben nach unten nieder gedrückt, zu gleicher Zeit auch die Spitze sorgfältig zwischen Linse und Ciliarkörper geführt

1) [S. *Schiferli Diss. de cataracta. Jenae* 1796. *pag.* 52: „*Simulac acus in oculum penetravit, oblique retro immergitur, donec latissima ejus superficies posteriori parti lentis crystallinae mediae adjaceat; tunc circa superiorem lentis opacae partem movetur, ita tamen, ut superficies altera ad iridem, altera ad lentem spectet, atque im ponitur anteriori cataractae parti. Cataracta primo leniter repressa, resolvitur ab ambitu, tum deorsum et retrorsum in fundum oculi detruditur, anteriore ejus superficie sursum, posteriore deorsum, margine superiore retrorsum, inferiore antrorsum spectante . . . . Descripta jam methodo depressionis quam e diuturna beati praeceptoris (sc. Juzeler) experientia maxime idoneam esse duco etc. etc.*“]

2) S. dessen Wundarzneikunst Bd III. S. 277.

3) Scarpa bedient sich dieses, später gebräuchlich gewordenen Ausdruckes nicht.

werden, so dass sie zwischen Iris und Kapsel in der Pupille erscheint. Dann stösst der Operateur die nach hinten gebogene und dem inneren Augenwinkel zugekehrte Spitze mit Vorsicht so weit zwischen Iris und Kapsel vor, dass sie über den Mittelpunkt der verdunkelten Linse hinaus so weit als möglich an den Rand der Linse nach dem inneren Augenwinkel zugekehrt ist. Jetzt dreht der Operateur den Handgriff des Instruments noch weiter nach sich zu und drückt die gebogene Spitze desselben dadurch fest in die vordere Fläche der Kapsel, zugleich in die feste Substanz der Linse, und durch eine Bewegung der Nadel in einem Cirkelbogen bringt er die Linse aus der Gesichtsaxe, zerreisst die vordere Fläche der Kapsel und senkt die Linse so tief in den Glaskörper, dass die Pupille vollkommen rund, schwarz und von jedem Hindernisse für das Gesicht ganz frei ist."

Das Scarpa'sche Verfahren habe ich auf folgende Weise abgeändert:[1] Zwei Stunden vor der Operation lasse ich von meinem *Collyrium probatorium (Extr. hyoscyami* ℈j, *Aq. destill.* ʒjj) eintröpfeln, da dies in der Regel die Pupille hinreichend erweitert; Augenlider und Augapfel befestige ich, Licht lasse ich auf's Auge fallen, Kranken und Gehülfen setze und stelle ich, u. s. w., wie im drittten Kapitel der Einleitung ist angegeben worden. Gewöhnlich bediene ich mich meiner mässig gekrümmten, oben beschriebenen, platten, zweischneidigen Staarnadel. Sehe ich aber voraus, dass die Operation nicht leicht sein wird, [dass z. B. Adhäsionen da, oder nur lockere, bewegliche Kapselreste zu entfernen sind, mit der gekrümmten Spitze viel hakenförmig gewirkt werden muss,] so nehme ich eine Nadel, die etwas mehr gekrümmt ist. [Eine kleine Augenkammer verlangt dagegen eine besonders mässig gekrümmte Nadel.] (s. Fig. 27 *a*—*d*). Die Operation selbst zerfällt in folgende Acte:

Erster Act: Einführen der Nadel. — Meine Staarnadel halte ich zwischen den drei ersten Fingern, wie eine Schreibfeder, leicht gefasst, das Heft etwas gesenkt, die Schneiden gegen den Kranken und gegen mich, die convexe Fläche nach oben, die concave nach unten gekehrt, die Spitze etwas schräg nach hinten, um nicht in den Ciliarkörper und in die Linse hineinzustechen. Mit derselben steche ich, während der Ring- und der kleine Finger sich auf die Wange des Kranken stützen, die äussere Seite der Sclerotica etwas über 1‴ vom Hornhautrande entfernt und etwas über den Horizontaldurchmesser der Cornea, vorläufig nur an, (s. die Gründe bei der Depression No. 3.). Die nicht operirende Hand zieht mit dem Zeigefinger das untere Augenlid herab, und legt den Mittelfinger in den Nasenwinkel, zum etwa nöthigen Fixiren des Augapfels (vgl. Einleitung Kap. 3. und das Titel-

1) [Aus der oben wörtlich wiedergegebenen Beschreibung Scarpa's, die man in manchen Büchern verfälscht findet, kann der Leser die „Abänderungen" des Verfassers, wie er sie selbst nannte, am besten ersehen, und dann beurtheilen, ob des Verfassers Methode und Absicht nicht mehr sind. Die Beschreibungen, welche ehemalige Zuhörer von der Himly'schen Methode gegeben haben, sind hiernach zu berichtigen: Jüngken in seiner Operationslehre S. 107; *Heinr. Meyer Diss. sist. cataractae operationem perficiendi methodum, qua utitur Carolus Himly. Rostochii* 1829. 8. (ins Deutsche übers. v. Tott Beschreibung der Methode Himly's, den grauen Staar zu operiren, in v. Graefe u. v. Walther's Journ. Bd XXV. (1837. H. 1. S. 152); Chelius Handb. Bd II. S. 208.

kupfer.) Hierauf schiebe ich, wegen der Krümmung der Nadel in einer Bogenlinie dieselbe schräg nach oben und hinten, (um dem Ciliarkörper auszuweichen,) durch Augenhäute und Glaskörper hindurch, hinter der hinteren Kapselwand hinweg, führe sie hierauf, die concave Fläche nach unten gekehrt, über den oberen Rand der Linse hinüber vor die Vorderwand der Kapsel, und drehe sie so, dass sie mit nach hinten gekehrter Spitze hinter der Mitte der Pupille erscheint, folglich die concave Fläche gegen den Staar gekehrt ist, mit der Vorsicht, weder Kapsel noch Iris zu verletzen. Nun muss man sich völlig davon überzeugen, dass die Nadel wirklich vor der Kapsel ist: dies erkennt man an dem reinen Glanze derselben. Ist man unsicher, so drehe man sie etwas um ihre Axe, so dass, ohne jedoch die Hornhaut zu berühren, ihre Spitze durch die Pupille in die vordere Augenkammer deutlich hineinragt, drehe sie dann aber wieder nach hinten. Jetzt schiebe ich das, mit der Concavität nach hinten gekehrte, quer vor der Kapsel liegende Instrument noch etwas weiter gegen den inneren Augenwinkel fort, bis die Spitze hinter dem inneren Pupillarrande versteckt liegt, so weit, als es ohne Verletzung der Iris möglich ist, und drücke dann geradezu rückwärts gegen den Staar, um beobachten zu können, ob eine Adhäsion der vorderen Kapselwand an der Hinterwand der Iris da ist, die bei einer früheren Untersuchung nicht war entdeckt worden. Dass eine solche vorhanden, erkennt man daran, dass die Iris durch diesen Druck etwas nach hinten gegen die Kapsel hin gezogen wird. Wenn eine derartige Adhäsion nicht schon durch diesen Druck getrennt wurde, so muss das Verbindende jetzt, vor Dislocation des Staars, mit der Schneide der Nadel zerschnitten werden. (S. weiter unten *C. adhaerens.*)

Zweiter Act: Umlegen des Staars. — Hierauf lege ich die Nadel, immer noch mit ihrer concaven Fläche gegen die Kapsel gewandt, ein wenig höher gegen die letztere, etwa 2 Drittheile von unten an gerechnet, (nicht in der Mitte, weil der Staar sich dann zuweilen wie um eine Axe drehet und in die vordere Kammer fällt,) drücke sie sammt der Linse rückwärts, auswärts und abwärts, indem ich das Heft in der Diagonale, etwas gegen die Nasenwurzel zu, in die Höhe hebe, so lange, bis die Pupille frei wird, jedoch auch nicht so tief hinab, dass die Retina durch den Staar gedrückt würde. Nun drehe ich die Nadel halb um ihre Axe nach vorn hin, um dann ihre Spitze, die nach unten und aussen stand, nach oben und innen zu wenden, und sie hierdurch aus dem Staare zu lösen, wenn sie etwa in diesem sich verhakt hatte. Jetzt drücke ich mit der convexen Fläche der Nadel auf den reclinirten Staar, und lasse dann mit dem Drucke ein Weilchen nach, um zu beobachten, ob er wieder in die Höhe steigt, in welchem Falle der Druck zu wiederholen ist. In der Regel wird auf diese Weise mit der Linse auch die Kapsel, wenigstens der mittlere Theil ihrer Vorder- und Hinterwand reclinirt, an deren Stelle nun der Glaskörper sich nach vorn wölbt. Selbst wenn also die Kapsel verdunkelt ist, wird doch zum wenigsten die, der Pupille gegenüber liegende Mitte klar, zumal, wenn das Sehloch nicht mehr durch Hyoscyamus erweitert ist. Sollten ja noch störende Reste der verdunkelten, vorderen oder hinteren Kapselwand da sein, so entferne ich sie durch dieselben Handgriffe, durch welche ich den Staar

fortschaffte, sie so lange wiederholend, bis auch jene fortgebracht sind. Um meine gut schneidende, krumme Nadel konnte ich oft die Kapselreste herumwickeln und dann leicht abziehen, wenn ich letzteres nicht schon durch die Schneide und Spitze zu bewirken vermochte. (S. *C. capsularis.*)

Dritter Act; Ausführen der Nadel. — Endlich bringe ich die Nadel hinter die Pupille, um sehen zu können, ob sie rein erscheint, ohne etwas vom Staare mit heraufzuziehen. Wenn Alles richtig ist, so drehe ich die Spitze der Nadel nach unten, damit sie die Uvea nicht verletzen könne, und ziehe das Instrument dann, wenn die Pupille klar und schwarz bleibt, die Schneiden gegen mich und den Kranken gekehrt, so weit sie gerade ist, in gerader Richtung, sobald aber die Krümmung aus dem Auge heraustreten soll, in einer Bogenlinie nach unten, aus ihm heraus.

Während der ganzen Operation darf die Einstichswunde nie gedrückt oder gezerrt werden; sie darf nur zum Hypomochlion dienen, über welches hinweg hebelförmige Bewegungen des im Auge befindlichen Theiles der Nadel durch entsprechendes Heben und Senken des ausserhalb befindlichen Theiles hervorgebracht werden. Wollte man die ganze Nadel niederzudrücken oder zu erheben versuchen, so würde dies die Einstichswunde quetschen (vgl. bei Depression 3.) und die nothwendigen Bewegungen im Auge würden gar nicht zu Stande gebracht werden können. Wer diese Regel geschickt befolgt, und sich fleissig geübt hat, braucht gar keine Gewalt anzuwenden und kann doch Alles gut verrichten.[1])

Nachbehandlung. — Nach Vollendung der Operation lässt der Gehülfe sofort das obere, ich das untere Augenlid frei, und bedecke ich vorläufig das Gesicht mit einem übergehängtem Taschentuche. Kann ich erwarten, dass der Operirte so viel sehen werde, als nöthig ist, um ihm Freude zu machen, war er sehr besorgt, aber auch nicht zu exaltirt, so verdunkele ich hierauf das Zimmer, drehe den Operirten mit dem Rücken gegen das Licht, hebe das Tuch etwas auf und lasse das Auge öffnen, damit der Kranke sich von der Sehfähigkeit desselben überzeugen könne, was er ohnehin sehr oft schon während der Operation im Stande war, gleich nachdem die Reclination geschehen. Ich halte ihm dann nicht glänzende, nicht blendende, nicht zu schmale oder lange Objecte vor, da er diese in der Regel sogleich nur schwer erkennt. Nie muss man jedoch solche Versuche über ein Paar Secunden lang fortsetzen. Von grossen Ueberraschungen und rührenden Scenen, welche Manche von dem plötzlichen Aufschliessen der Lichtwelt für ein vernünftiges Wesen erwarten, habe ich nichts gesehen. —

Nachdem hierauf der in den §§. CXVII – XIX. der Einleitung beschriebene Verband angelegt worden, wird der Kranke in's Bett gebracht, welches in dem-

1) Wie wenig Kraft dazu gehört, und wie gross die technische Fertigkeit des Verfassers war, mögen diejenigen Leser, welche es selbst zu sehen nicht Gelegenheit hatten, daraus erkennen, dass der Verfasser zuweilen, um eben die leichten, sanften Bewegungen, deren es nur bedarf, seinen Zuhörern zu zeigen, nach gemachtem Einstiche, die ganze übrige Operation, mit Ausnahme des Entfernens der Nadel, dadurch vollendete, dass er das Heft auf seine Zeigefinger legte, und, ohne es sonst weiter zu berühren, mit der auf dem Finger schwebenden Nadel alle nothwendigen Bewegungen vollzog.]

selben Zimmer oder neben an steht. Dunkelheit des Zimmers, Diät, Pflege, Wartung sind einzurichten, wie dort in den §§, CXXI u. ff. angegeben ist. Am 3ten Tage kann man gemeiniglich die, in der Regel nicht anschwellenden Augenlider aufweichen, wie dort gleichfalls beschrieben wurde, und nun den Operirten allmählig an Licht und Luft gewöhnen, so dass er, wenn Alles normal verläuft, 10—14 Tage nach der Operation aus der Behandlung entlassen werden kann. Sollten beunruhigende Symptome eintreten, die auf Augenentzündung oder allgemeines Kranksein hindeuten, so ist zu verfahren, wie in den §§. CXXIX u. CXXX. gesagt wurde. In der Regel aber ist ein negatives, gelind kühlendes Verhalten die einzige nöthige Nachbehandlung. — Ueber den Gebrauch der Staarbrillen gilt hier das nach der Extraction durch den Hornhautschnitt nach unten Gesagte.

Eine Reclinatio lateralis ist auch folgendes Verfahren Beer's.

„Er bringt seine gerade Nadel sofort vor die vordere Kapselwand, so dass deren äusserste Spitze etwas hinter dem inneren Pupillarrande versteckt ist, hebt dann das Heft in einer Diagonalrichtung nach vorn auf, damit der Staar dem Drucke der Nadelfläche nach unten und aussen zu in den Grund des Auges folgen und umgelegt werden muss "

Um bei der Reclination die Hinterwand der Kapsel vom Glaskörper abzulösen, empfahl Weinhold (a. a. O.), seine Staarnadelscheere (s. oben zusammengesetzte Instrumente: IV.) geschlossen, also als Nadel, hinter der Linse, dann über ihren oberen Rand hinüber zu führen, gegen die Vorderfläche der Kapsel zu legen, nun die beiden Nadeln von einander zu entfernen, die dadurch zur Scheere werden, die eine an den oberen, die andere an den unteren Rand des Staars zu legen, den Griff des Instruments hierauf zwischen Daumen und Zeigefinger sanft zu drehen und dadurch die Kapsel von dem Strahlenblättchen zu trennen. Jetzt soll die Scheere geschlossen werden bis auf eine halbe Linie, einige feine Vibrationen, dann langsame, einen Halbkreis beschreibende Züge gemacht und der Staar dabei zwischen *M. rectus internus* und *inferior* reclinirt werden. Durch dies Verfahren wird das Auge zu sehr beleidigt. — [Bergeon hat (a. a. O.) vorgeschlagen, nach und nach die Kapsel dadurch zu lösen, dass man seine Nadel (s. Dislocationsnadeln: II. 3 von hinten um den unteren Rand der Kapsel herum und über die Vorderfläche derselben bis zum oberen Rande führt, dann die Reclination zu vollziehen.

Um die Vorderwand der Kapsel zuvor abzureissen und sie mit in den Grund des Auges zu entfernen, hat Juengken eine Reclination erfunden, die mit einem unvollkommenen Depressions-Verfahren beginnt, von ihm *Depressio-Reclinatio* genannt. Sie soll vorzüglich bei Kapsellinsenstaaren angewandt werden. Die (oben bei Depression: 1. Anmerk. angegebene) Juengken'sche Depression wird nur so weit vollzogen, bis der obere Rand der Linse in gleicher Höhe mit dem unteren Pupillarrande steht. Hierbei räth J., besonders darauf zu achten, dass die Kapsel mitgefasst und abgerissen werde. Sollte dies nicht gelungen sein, so muss dies Depressions-Verfahren so oft wiederholt werden, bis der Zweck erreicht ist. Wenn dies geschehen, so drehet J. die Nadel nicht um, wie bei seiner Depres-

sion, sondern richtet ihre Spitze in die Höhe, so dass die Linse wieder aufsteigen muss. Nun geht er erst zur Reclination über, indem er die Nadel, ungefähr bis zur Mitte der Krümmung ihrer Spitze, wieder etwas aus dem Auge herauszieht, darauf das Heft der Schläfe des Kranken und die convexe Fläche der Nadelspitze der Iris zuwendet, die Nadel wieder so tief in die hintere Augenkammer hineinschiebt, bis ihre stärkste Breite in der Pupille erscheint, die Linse sammt der abgerissenen Vorderwand der Kapsel mit der Concavität der Nadel fasst und nach hinten und aussen in den Grund des Glaskörpers reclinirt, dies so oft wiederholend, bis die Linse aus dem Umfange der Pupille entfernt ist.]

Widerwärtige Zufälle bei und nach der Reclination durch die Sclerotica hindurch. — 1) Kaum hatte man eingestochen, so zeigt sich Blut in beiden oder in der vorderen Augenkammer: jenes rührt her von einem Stiche in ein Blutgefäss des Ciliarkörpers, der Chorioïdea, dieses von einer Verletzung der Iris wegen zu nahen Einstiches neben dem Orbiculus ciliaris.[1] Da das Blut den Operateur bald am Sehen hindert, so muss er entweder die Operation schnell beendigen, oder wenn er dazu nicht im Stande ist und hinreichende Fertigkeit nicht hat, so muss er die Depression oder Reclination lieber verschieben, als viel im Auge herumrühren. 2) Anstatt hinter den Staar zu kommen, geräth die Spitze sogleich von der Seite in den äusseren Rand desselben, spiesst ihn an und verschiebt ihn, wenn dennoch weiter operirt wird, gegen den inneren Augenwinkel hin, stört die ganze Operation. Dann hat man entweder zu nahe am Hornhautrande eingestochen zumal wenn der Staar sehr dick ist), oder die Spitze nicht genug nach hinten gerichtet gehabt. Diesen Fehler verbessert man dadurch, dass man die Nadel ein wenig zurückzieht und ihr dann eine bessere Richtung nach hinten giebt. 3) Anstatt über den oberen Rand hinüber in die hintere Augenkammer zu kommen, drängt die Nadel von hinten her gegen den Staar und durch ihn auch die Iris nach vorn. Man hatte dann die Spitze noch nicht hoch genug erhoben, um oben hinüber treten zu können. Folglich muss man in diesem Falle die Nadel noch mehr erheben. 4) Die Nadel kommt zwar über den oberen Rand hinüber, allein statt dann vor die Vorderfläche der Kapsel zu treten, geräth sie in den Staar hinein, besonders leicht in einen dicken, käsigen, was man daran erkennt, dass sie nicht glänzt. Man drehe sie etwas um ihre Axe; dann dringt die Spitze durch den Staar hervor, worauf man sie vollends aus ihm heraus- und hervordränge. Ist aber auch die vordere Kapselwand verdunkelt, so kann durch das mit diesem Verfahren verbundene Zerstückeln die Reclination sehr unvollständig werden. [Was man jedoch nicht zu dislociren im Stande ist, das kann späterhin noch durch Resorption verschwinden.] 5) Wider Willen des Operateurs wird die Linse durch die Pupille hindurch in die vordere Augenkammer ge-

1) Durch einen anfangenden *Arcus senilis* getäuscht, hatte ich einmal zu nahe am Rande eingestochen. So wie die Nadel eindrang, trennte sie die Iris vom Ciliarringe los, so dass die Spitze des Instruments glänzend sichtbar ward und ein kleines Blutströmchen in die Augenkammer floss. Dennoch vollendete ich die Operation gehöriger Weise. Es entstand weder Entzündung, noch blieb eine abnorme Pupille zurück. [Bluterguss in ein glaukomatöses Auge bildet ab v. Ammon Klin. Darstellung. Thl I. Taf. XIII. Fig. 1.]

drängt s. v. Ammon Klin. Darst. Thl I. Taf. XIII. Fig. 1; die Iris dadurch nach hinten gedrängt. Entweder erfolgte dies, weil er die Nadel nicht hoch genug, sondern in der Mitte an den Staar legte, wesshalb dieser dann überkippte, oder weil die Erweiterung der Pupille zu bedeutend war, man sich der Belladonna, statt des Hyoscyamus bedient hatte, oder weil eine vorher nicht erkannte Adhäsion der Kapsel an der Iris es bewirkt. Da es Beispiele von heftiger, dadurch entstandener Augenentzündung giebt, [besonders wenn der Staar ein sehr harter war, die Iris und die Descemet'sche Haut reizte, auch Beispiele von *Amblyopia amaurotica* durch Druck auf die Iris und Lähmung der *N. ciliares*,[1] wenngleich sie nicht sehr häufig sind,] so versuche man, wenn der Staar während der Operation vorfällt, ihn mit der krummen Nadel wieder in die hintere Augenkammer hinein zu holen. Gelingt dies nicht, so mache man sofort den Hornhautschnitt und extrahire. Sollte der Staar erst in einer späteren Periode in die vordere Augenkammer treten, so wird die Wahl zwischen der Extraction und dem Nichtsthun davon abhängen, ob der Staar schon in der Auflösung begriffen, daher sein völliges Verschwinden zu erwarten ist, ob er das Auge sehr reizt, ob dies an und für sich sehr reizbar ist, ob es nicht gelingt, durch Eintröpfeln von Belladonnaextract-Auflösung und eine zweckmässige Lage des Kopfes den Staar zurückzubringen, wovon auch schon Beispiele, ohne alle und jede Kunsthülfe, vorgekommen sind. 6) Die Linse ist vollständig umgelegt und niedergedrückt, aber dennoch bleibt hinter der Pupille eine Trübung zurück: es ist dann eine *C. mixta* gewesen, seltener eine *C. capsularis* allein, und die Kapsel nicht mit entfernt worden. Dann muss man suchen, ein Stück aus ihrer Mitte auszureissen, falls sie zu sehr zerrissen und schlaff ist, als dass sie sich so im Ganzen reclıniren liesse, wie oben bei meiner Reclinations-Methode angegeben wurde. S. auch die Indicationen zu den verschiedenen Staar-Operationen: No. 8. 7) Der Staar ist auf den Boden gelegt, aber so wie man die Nadel zur Besichtigung hinter die Pupille bringt, wird er auch wieder sichtbar. Daran kann ein Verhaken der Spitze im Staare Schuld sein; alsdann muss man ihn abermals und schiefer niederdrücken, auch durch stärkere Wendung, durch Rotiren und durch geringes Zurückziehen die Spitze zu lösen suchen, hierauf mit der convexen Fläche ihn tiefer deprimiren und nun die Nadel gerader, als gewöhnlich, aus dem Auge ziehen, ohne sie vorher nochmals vor die Pupille zu bringen, [damit der etwa doch noch angespiesste Staar sich während des Ausziehens abstreifen könne.] In anderen Fällen erscheint zwar die Nadelspitze klar und rein hinter der Pupille, aber kurz darauf steigt dennoch der Staar wieder auf. Dieses hat zuweilen darin seinen Grund, dass man ihn nicht genug nach aussen, unten und hinten gedruckt hatte, besonders nicht tief genug nach unten, welches dem Anfänger am ehesten begegnet, ehe er durch die Erfahrung ken-

1) Ein interessantes Beispiel von Amaurosis durch eine, in die vordere Augenkammer gefallene, die Iris nach innen drängende, nicht aber die Pupille gänzlich verschliessende, Cataracta, welche durch Dreschen gelöset und vorgetrieben war, erzählt Langenbeck in seiner Biblioth. f. Chirurg. Bd I. St. 2. S. 557; desgleichen in der Neuen Biblioth. Bd II. S. 195: nach gemachter Extraction sah das Mädchen noch gar nichts; aber 4 Täge darauf, als die Lähmung sich gelegt hatte, konnte es alle Gegenstände sehen. Vergl. hierüber Amaurosis, Ursachen: 4.

nen gelernt hat, wie tief er hinabdrücken darf. Dann muss der Staar abermals mit der concaven Fläche des Nadel gefasst, niedergedrückt und mit der convexen gleichfalls abermals deprimirt werden. Die Ursache des Aufsteigens kann aber auch eine Adhäsion der Kapsel an der Hinterfläche der Iris sein, was man wohl Federstaar, *Cataracta elastica (Cataracte en ressort)* genannt hat. Dann muss man die Schneide gegen das fesselnde Fädchen oder Bändchen drücken und dadurch trennen. Werden die dazu nöthigen Bewegungen jedoch häufig wiederholt, so erschwert dies die Reclination, weil dann der Staar zu beweglich wird, man ihn dann nicht mehr gut lenken kann. Daher meide man jedes unnöthige, regellose Herumrühren im Auge, und suche allenfalls, wenn er schon sehr beweglich geworden, den Staar anzuhaken. Beck und einige Andere glauben, die Glashaut sei in diesem Falle zuweilen zu elastisch; ich bin der Meinung, es seien wohl zuweilen abnorme Adhäsionen der Kapsel an ihren Rändern vorhanden.(1) 8) Der Kranke drehet unwillkührlich das Auge zu sehr gegen den Nasenwinkel hin. Dann muss man ihm sanft zureden und mit der Nadel das Auge aus dem inneren Winkel herauszuholen suchen, [indem man mit dem Hefte eine sanfte Rückbewegung gegen die Schläfe hin macht]. 9) Der Kranke wird während der Operation ohnmächtig. Dann setze man ungestört dieselbe fort: das Auge steht während einer Ohnmacht um so stiller. 10) Der Kranke hustet, niesst, der Gehülfe lässt das obere Augenlid fallen, oder ähnliche Störungen treten ein. Man halte die im Auge steckende Nadel unverrückt fest, indem man die Hand auf dem Gesichte des Kranken ruhig zu liegen hat, und fahre später mit der Operation fort. Beruhigt sich der Kranke nicht bald, so ziehe man die Nadel aus dem Auge heraus und suche nach einem Weilchen, sie durch dieselbe Stich-

1) Nach Jüngken (Augenkrankh., 2te Aufl. S. 522—25) rührt das spate Wiederaufsteigen einzig von Entzündung her, welche nach der Operation eintritt, wogegen Pauli (üb. d. Staar. S. 95) der die darüber aufgestellten Ansichten überhaupt kritisirt, „wahrscheinlich mit vielen Augenärzten, versichert, dass gerade in solchen Augen, wo der Staar nicht wieder aufsteigt die Entzündung weit heftiger auftritt, wo er aufsteigt, dagegen die Entzündung sehr wenig intensiv gewesen war. Ausserdem steigt die Linse in der Regel schon kurze Zeit nach der Operation, wo durchaus noch keine Zufalle einer solchen wahrzunehmen sind.“ Nach Pauli können „flüssige, vorzüglich aber weiche Staare durch krankhafte Adhäsionen mit Uvea oder Corpus ciliare oder Hyaloidea wieder in ihre vorige Lage gezogen werden: dies geschieht immer unmittelbar nach der Entfernung der Nadel von der Linse. Elasticität der Hyaloidea, wenn sie durch die dislocirte Linse gar nicht zerrissen wurde, oder doch nicht so viel, dass die Linse vollständig durch die zerrissene Wunde hindurchtreten konnte, bewirkt dasselbe oft erst nach mehreren Stunden oder Tagen. Erschütterung des Auges durch Zerreissung der bis dahin zurückhaltenden Hyaloidea selten nach 20 und mehreren Jahren. Der harte Staar nimmt fast nie durch Adhäsionen seine alte Lage ein; aber seine geringere specifische Schwere, die sich (nicht immer) im Wasser durch Schwimmen zeigt und sich im *humor aqueus* wohl stets so zeigen mag, scheint ein Moment zu sein. Dass ein solcher nicht immer aufsteigt, liegt am Widerstande der Hyaloidea, dem Verschieben ihrer Wundränder, dem späteren Verwachsen derselben. Dass sie nicht höher steigt, als bis zur Pupille, liegt an dem Damme, den die oberen, unversehrt gebliebenen Theile der Hyaloidea, der Descemet'schen Haut und des Ciliarkörpers ihm entgegensetzen. Ueberdies ist es sehr wahrscheinlich, dass die Linse nur vermöge der sie umgebenden Kapsel, die ihr gewissermassen als Schwimmblase dient, zumal im *humor aqueus* sich hebt, daher sie auch bei der Depression vorzüglich aufsteigt. Es bleibt bei allen Versenkungen fortdauernd Hauptaufgabe, die Kapsel zu zerreissen.“

öffnung wiederum einzuführen; gelingt dies aber nicht bald, so steche man gänzlich auf's Neue ein. Auf diese Weise muss man auch verfahren, wenn durch heftige Bewegung des Kranken die Nadel wieder aus dem Auge herausgefahren ist. 11) Zuweilen entsteht während des Operirens am Einstichspunkte ein Hügel: zufällig ist ein grösseres Gefäss der Conjunctiva oder Sclerotica getroffen worden, besonders wo die Conjunctiva schlaff aufliegt, ein unbedeutendes, durch Resorption von selbst verschwindendes, Uebel. Sollte sich jedoch sehr viel Blut ergossen haben, so mache man lieber nach der Operation einen kleinen Scheeren-Schnitt in die Bindehaut, unter welcher das Extravasat ganz flach liegt. Oder der kleine Hügel ist ein klares Wasserbläschen, durch ausgeflossene, infiltrirte Glasflüssigkeit entstanden. Auch diese wird absorbirt. Da sie jedoch ein Gefühl von Druck erregt, so schneide man sie lieber mit der Scheere ein. 12) Bald nach der Operation tritt Erbrechen ein. Dies kann an einem, vor derselben begangenen, Diätfehler liegen, [an Ueberladung des Magens, aber auch an Nüchternheit, besonders wenn Furcht, Aufregung des Gemüths wegen des Erfolges der Operation hinzutreten.] Es kann ferner durch blossen Nervenreiz entstehen (und zwar häufiger nach der Dislocation, als nach der Extraction). Der Arzt hat dann entweder zu weit nach hinten eingestochen und dadurch die Retina gereizt, oder er hat roh operirt, den Einstichspunkt gedrückt, gezerrt, nicht bloss hebelartige Bewegungen mit dem Instrumente gemacht, bei denen die Schwere desselben das einzige Drückende hätte sein müssen, oder er hat heftig im Auge umhergerührt. Am leichtesten bekommen reizbare, hysterische Personen durch derartige Misshandlung Erbrechen.[1] Manchmal kann man ihm vorbeugen, wenn man dem Operirten, sobald er Uebelkeit empfindet, ein Paar Tropfen *Essentia castorei* mit *Naphta vitrioli*, oder *Liq. anodyn. Hoffmanni* mit *Laud. liquid. Sydenh.* giebt. Erfolgt dennoch Erbrechen, so weise man ihn an, sich dabei möglichst wenig vornüber zu beugen, damit der Staar nicht wieder in die Höhe getrieben werde und in die vordere Augenkammer falle, wegen der Erschütterung des ganzen Körpers und der Zusammenziehungen der Augenmuskeln. Fühlt der Kranke nach dem Erbrechen starken Schmerz im Auge, so muss man dasselbe öffnen, um zu sehen, ob ein solcher Vorfall der Linse entstanden ist. Indess kommt dieser Unfall selten vor. Vgl. *Prolapsus lentis.* 13) Entzündliche Erscheinungen treten nach der Dislocation nicht leicht ein, viel weniger häufig

1) Wurde die Retina beleidigt, so rührte etwa das darauf folgende Erbrechen von Fortpflanzung der Reizung auf das Gehirn und von hier durch das Rückenmark und den *N. splanchnicus* auf den Magen her, worauf dann der Bewegungsnerv des Magens, der *N. sympathicus*, die antiperistaltische Bewegung aufregte. (Der *N. vagus* ist wohl schwerlich der übertragende, da kein Grund da ist, warum gerade er vor allen anderen Gehirn-Nerven durch Reizung der Retina sympathisch afficirt werden sollte. Möglicher Weise kann aber auch nicht die Retina, sondern ein *N. ciliaris* durch die Nadel gereizt, und die Erregung von ihm direct übertragen sein, vermöge eines in's *Ganglion ciliare* hineintretenden Fadens vom *N. sympathicus* — Dass übrigens ein einfacher, die Retina nicht quetschender, Stich allein nicht leicht Erbrechen erregt, beweiset theils des Verfassers Erfahrung, in dessen Praxis vielleicht nie dieser Unfall vorgekommen ist, theils Bowen's Hyalonyxis (siehe unten), nach welcher, ungeachtet des $3\frac{1}{2}$''' vom Hornhautrande entfernten Einstiches, dieser nach 170 Operationen kein Erbrechen erfolgen sah.

und heftig, als nach der Extraction.[1] Oft wird danach das Auge nicht einmal geröthet: bloss an der Einstichsstelle entsteht zuweilen ein kleines, solides, rothes Hügelchen, was sich in der Regel binnen einigen Tagen verliert; sollte es etwa am zehnten Tage nach der Operation noch nicht verschwunden sein, so betupfe man dasselbe mit einer Auflösung des *Zinc. sulphuric.* oder mit *Tinct. thebaïca.*

Entzündliche Processe gehen gewiss häufig im Inneren des Auges vor. Allein sie sind in der Kapsel sehr wenig intensiv, und geben sich daher nicht durch äussere Erscheinungen kund.[2] [Die häufigen Adhäsionen des deprimirten oder reclinirten Staares entweder an dem Strahlenblättchen oder an der Hyaloïdea, oder an den Ciliarligamenten, oder an dem unteren Theile der Uvea rühren von solchen geringen Graden entzündlich-plastischer Exsudation her, welche eine geschehene Reaction theils gegen den mechanischen Eingriff der Operation, theils gegen den Druck des versenkten Staars anzeigt, sehr willkommene Ereignisse, da sie zur Befestigung der nicht absorbirten Theile desselben in der Tiefe des Auges dienen, also das Aufsteigen derselben verhüten.] Entsteht aber eine heftige Entzündung, Iritis, Retinitis, allgemeine, heftige Ophthalmitis, so ist daran entweder rohe Misshandlung des Auges, wie Quetschen, Zerren der Retina, Druck. Anstechen der Iris aus Unvorsichtigkeit Schuld, oder der Operirte hat einen ungesunden Körper und wurde doch nicht gehörig für die Operation durch zweckmässige Heilmittel vorbereitet, oder er schonte sich nicht nach der Operation, oder er ward nicht richtig nachbehandelt, oder es treten unglückliche Ereignisse, wie Gemüthsaffecte, ein, die einer jeglichen Augenoperation einen schlimmen Ausgang bereiten können.[3] 14) Zuweilen steigt der Staar einige Zeit nach der Operation wieder in die Höhe, überragt dann den unteren Rand der Pupille, tritt ganz hinter und in sie,

1) Von 121, denen Roux den Staar extrahirte, bildete sich bei 30 ein Nachstaar, ward bei 14 das Auge durch Eiterung zerstört, verdunkelte sich bei 19 die Hornhaut und erfolgte bei 1 Pupillensperre, unter 21, dabei vorgefallenen Verletzungen der Iris ward durch sie 8 mal die Operation erfolglos. *S. Maunoir* in den *Mém. de la soc. méd. d'Observation de Paris* 1837. *No* 2. (Osann's Journ. d. prakt. Heilk. 1838 Sept.)

2) S. W. Soemmerring Beobachtungen üb. die organischen Veränderungen im Auge nach Staar-Operationen. Frankf. 1828.

3) Laut Dupuytren (Klinische Vorträge, übers. v. Bech u. Leonhardi Bd I. St. 3.) kommt nach Depression Verengerung der Pupille durch Iritis oder secundär nach Retinitis, letztere häufiger als man glaubt, bei skrofulösen Kindern vor. Dehnung und Verwundung der Ciliarnerven kann secundär Iritis hervorbringen. So wie die Nadel eingestochen ist, ehe man reclinirt hat, verengert sich die Pupille durch Reizung eines solchen Nerven und hinterher tritt dann Iritis ein (Beck.) — Th. Ruete (s. Holscher's Hannoversche Annalen Bd III. H. 4.) meint, Entzündungen entstünden daher, dass man bei Scleronyxis die gefassreichen Ciliarfortsätze zerrisse und quetsche, wenn man sich bestrebe, die Nadel 1‴ weit vom Hornhautrande zwischen Kapsel und Iris einzustechen. Er hält daher die mit der Convexität vorwärts gekehrte Nadel etwa $\frac{1}{2}$‴ von der Uvea entfernt, macht dann, nachdem die Nadel $1\frac{1}{2}$—2‴ tief ins Auge gedrungen, mit deren Schneide einen senkrechten Schnitt durch die Kapsel, und dringt nun zwischen Linse und Kapsel so weit vorwärts, bis die Spitze der gekrümmten Nadel vor der Pupille erscheint. Jetzt dreht er dieselbe nach vorn, sticht sie durch die vordere Kapselwand, und durchschneidet selbige von oben nach unten und von innen nach aussen. Dies Verfahren, auf welches er nun Depression, Reclination oder Dissicision folgen lässt, soll Zerquetschen und Zerrung des Strahlenblättchens und der Kapsel, Verletzung der Linse und der Ciliarfortsätze verhüten, und die vordere Kapselwand in vier zusammenschrumpfende, sich um den Ciliarkörper herumlagernde, daselbst einen weissgrauen Kranz bildende Lappen zerlegen.]

fällt auch wohl durch sie hindurch in die vordere Augenkammer, s. v. Ammon, Klin. Darstell. Thl. I. Taf. XIII. Fig. 2. 10. Es giebt Beispiele, dass dies unangenehme Ereigniss erst nach einigen Monaten, selbst Jahren eintrat. *a* Entweder war dann der Staar nicht gut genug nach aussen, hinten und unten umgelegt worden, nicht vom Glaskörper völlig umschlossen oder mit ihm feste Adhäsionen eingegangen, und die Augenmuskeln drängen ihn darum in die Höhe. *b* Oder ein ganz besonderer Unglücksfall ist die Veranlassung, eine heftige Erschütterung des Kopfes, des ganzen Körpers, ein Fall auf den Kopf, Sturz vom Pferde, Dreschen u. dgl. s. No 5. 7. *a*, um so leichter, je früher nach der Operation, immer aber verhältnissmässig sehr selten. *c* Eine dritte gleichfalls seltene Ursache ist Synchysis des Glaskörpers, weshalb der Staar nicht fest sitzt, nicht zur Ruhe gebracht werden kann. *d* [Endlich nennt Radius [1] zu innige Verbindung des Strahlenblättchens mit der Kapsel als Ursache des Aufsteigens, meistens eines Kapselrestes.] Die erste Ursache *a* kann der Operateur durch Geschicklichkeit vermeiden; je mehr er den Staar umlegt, namentlich zwischen den *M. rectus externus* und *inferior*, um so weniger leicht wird er wieder aufsteigen. Der zweiten *b* wegen muss der Operirte ermahnt werden, während einiger Monate nach der Operation möglichst solche Lagen des Körpers zu meiden, welche das Aufsteigen begünstigen. Im dritten Falle *c* ist wenig verloren, da das Auge ohnehin blind ist, ohnehin von der ganzen Operation nicht viel zu erwarten war. Ist nun der Staar schon wieder hinter der Pupille sichtbar, so wird er von da zuweilen durch eine Erschütterung weggeschafft: oft wird er hier resorbirt; manchmal kann man ihn leicht extrahiren; man kann auch versuchen, ihn durch Electricität wieder hinter die Iris hinabzuziehen; s. oben spontane Senkung des Staars. Das sicherste Mittel — wenn der Staar nicht schon im Begriffe ist, aufgesogen zu werden, was man an seinem ungleichen, halb aufgelösten, halbdurchscheinenden Ansehen erkennt — ist Wiederholung der Reclination. Obgleich die Depression von Mehreren sehr rasch ohne bösen Erfolg ist wiederholt worden, von Warner z.B. binnen 14 Tagen 5 Mal, so würde ich in solchen Fällen, wenn der Staar das Auge nicht reizt, die Pupille nicht versperrt, die Iris nicht quetscht, doch vor Wiederholung der Operation erst 2 Wochen verstreichen lassen. [Radius empfiehlt gegen den angeführten Fall, *d* den Staarrest durch einen ½ der Hornhaut ausschneidenden Schnitt zu extrahiren, nöthigenfalls mit der Scheere ihn abzuschneiden.] 15 Man will beobachtet haben, dass Amaurosis

1) Einem meiner Operirten fing ein Scheit Holz beim Holzhacken gegen die Schläfe und brachte den Staar wieder in die Höhe. Ein Anderer dagegen (Conrad v. W.) wurde 14 Tage nach der Reclination mit dem Wagen umgeworfen, so dass er sich die Schläfe anstreifte; aber der Staar ward nicht auswärts getrieben.

2) [Walthers, Jägers u. Radiuss Handwörterb. d. Chirurg. Bd. I.]

3) Obgleich ich sehr häufig reclinirt habe, so sind mir nur zwei Fälle von Wiederaufsteigen des Staars ohne Erschütterung bei meinen Operirten begegnet, beide bei Synchysis und Amaurosis, wobei der Augapfel vor der Operation so sehr gelitten hatte, dass einige Monate darnach eine *Haemorrhagia interna spontanea* erfolgte und der Augapfel verloren ging.

4 Mahrenheims Wiener. Beiträge 1781. S. S. 302. Beer Prag. Beobacht. üb. den grauen Staar. S. 113. Die Anhänger der Extraction warfen der Reclination nichts Geringeres vor, als Funken- und Farbensehen, Amaurose, Nervenzufälle, besonders convulsivisches Erbrechen, welches Wochen lang mancher anhalten soll, rechnungslos verlorenes Gesicht!

auf die Operation gefolgt sei. Einige leiteten dies her vom Drucke des Staars auf die Retina, wenn jener zu stark und zu tief war hinabgedrückt worden. Dann würde die Amaurosis verschwinden mit dem Wiederaufsteigen, weshalb Richter rieth, der Kranke solle den Kopf, das Auge stark bewegen, schütteln, vorwärts neigen.[1] Ferner würde sie verschwinden können mit der Absorption des Staars. Andere haben Verletzung eines *Nervus ciliaris*,[2] der Retina durch Stechen und Kratzen mit der Nadelspitze u. dgl. als Ursache angegeben.[3] Die Vorfrage ist aber, ob wirklich Amaurosis da ist, und wenn, ob man sie von der Operation herleiten darf? Manchmal mag man wohl den tief nach hinten[4] wieder aufgestigenen Staar dafür gehalten haben. In anderen Fällen war der Mensch schon vorher cataractös und amaurotisch, was vor der Operation verkannt wurde. Wenn aber der Operateur sehr roh verfährt, die Retina quetscht, besonders einen sehr harten Staar gegen sie presst; dann ist allerdings Entstehung einer Amaurosis möglich. Allein daran ist nicht die Methode Schuld, sondern die Ungeschicklichkeit des Operateurs. Ich habe nie Amaurosis nach der Operation entstehen gesehen.[5] Ja, in der Regel treten überhaupt so wenige Zufälle nach derselben ein, dass das Auge sogar nicht einmal verschwillt, dass es, wie schon gesagt, nach 3 Tagen wiederum geöff-

1) [Beer sah (a. a. O.) eine so entstandene Amaurosis nach einem Jahre plötzlich verschwinden, nachdem der Mensch von der Treppe gefallen und den Scheitel so heftig gegen eine Mauer gestossen, dass er eine Stunde lang ohne Bewusstsein war. Der wieder aufgestiegene Staar war nun zu sehen. — Warum sollte man nicht in einem so bosen Falle durch Scleronyxis den drückenden Staar von derjenigen Stelle abzulösen suchen in die man ihn bei der ersten Operation gebracht hatte? Dies wird freilich im Dunkeln und nur von demjenigen Operateur, der die erste Operation vorgenommen, selbst geschehen können, wenn dieser sich der Stelle erinnert. Mohrenheim's Rath. den Hornhautschnitt zu machen und den Staar durch Zusammendrücken des Auges zum Aufsteigen zu bringen, hierauf ihn mit dem Haken auszuziehen, ist dagegen als das Auge zerstörend zu verwerfen.

2) Wie das aber? Durch consensuelle Reizung des *Ganglion ophthalmicum*, des *N. trigeminus* und *oculomotorius*, des Gehirns? Aber wie denn weiter? Etwa durch Uebertragung auf die *Origines nervi optici?* Aber warum nur auf diese?

3) Dass die Spitze der Nadel, wenn eine geschickte Hand sie führt, die Retina nicht verletzt, obgleich die Convexität derselben auf den Staar gelegt wird, also die Spitze nach unten gerichtet ist, das ersieht der Leser aus der oben angegebenen Methode des Verfassers, mit der er sehr glücklich war.]

4) Reil übertrieb freilich, wenn er meinte, man könne durch die Staaroperation wohl den ganzen Glaskorper umkehren, so dass dann die Linsenkapsel vor dem *N. opticus* zu liegen käme und so dessen Sehvermogen aufhobe.

5) [Auch Bowen nicht bei der Hyalonyxis, wo doch die Retina weit nach hinten durchstochen wird. — Eine *Neuralgia supraorbitalis* wird von Molinari (Flarer) als die, nächst Iritis, boseste Folge der Scleronyxis angegeben. Er beobachtete in der Klinik des Professors Flarer zu Pavia, wie schon Bartisch (Augendienst S. 75) gethan, dass 15 Tage bis 3 Wochen nach der Operation ein ausserst heftiger, stechender Schmerz an der Nasenwurzel und uber dem inneren Augenwinkel empfunden wurde, der auch wohl zur Hamikranie bis zum Hinterhaupte ward. Funf bis sechs Anfalle erfolgten wahrend des Tages, noch heftiger wahrend der Nacht. Die Augen strotzten, waren roth; zur glänzenden Cornea gingen purpurne Gefasse der Conjunctiva; die Sclerotica war rosig, das Auge thrante stark; die Pupille war klein, die Iris aber unverandert; Blepharospasmus trat ein. Der ganze Anfall endete mit starkem Thränenflusse. Hielt das Uebel lange an, so ging es in Amblyopia amaurotica uber. Vielleicht soll ungunstige Jahreszeit gelegentliche Ursache sein. Als trefflich wirkend zeigte sich: ℞ *Ferri carbonici* ℈ij. *Sacchari albi* ℥ij. *Div. in. part. aeq. xj S.* Täglich 6 Stuck zu nehmen. Dem Herausgeber ist nicht erinnerlich, dass auf Himly's Scleronyxis je so spät Kopfschmerzen gefolgt seien. Rheumatismus mag dort wohl im Spiele gewesen sein, begünstigt durch Entwöhnung von der Luft. Vgl. Carron du Villards und die Anmerkung am Ende der bosen Zufälle nach der Extraction

net werden, und der Kranke mit 10—14 Tagen sehend entlassen werden kann. 16) Sogar Verrücktheit soll durch die Reclination entstanden sein!! Die Operation selbst ist aber gewiss nie daran Schuld. Misslang sie, erhielt der, vielleicht sehr reizbare Operirte das heiss ersehnte Gesicht nicht wieder, so kann Trauer, Kummer sie etwa herbeigeführt haben, oder der Mensch war zugleich amaurotisch und mit Amaurosis ist nicht selten ein Hirnleiden verbunden. (Ich kenne auch ein Beispiel von Verwirrtheit schon vor der Operation.) 17) Nach derselben zeigen sich noch trübe Kapselreste: man hat sie nicht völlig weggeräumt. Dies hat in der Regel nichts zu bedeuten; der Operirte kann nur nicht sogleich völlig sehen, was auch sein Gutes hat, indem nun das Licht allmählig Zutritt gewinnt. Hat man die Kapsel nur gehörig getrennt, so rollen sich deren Läppchen allmählig nach der Peripherie hin um und kommen sie so ausser dem Umfange der Pupille, werden sie auch oft resorbirt. Man warte daher diese Processe einige Monate ab: gehen sie dann noch nicht vor sich, so wiederhole man die Operation. 18) Reste des Linsenstaares bleiben hinter der Pupille liegen. Dies ist besonders leicht bei weichen, käsigen Staaren der Fall, bei deren Reclination es fast unvermeidlich ist, dass die Nadel durch den Staar hindurchgedrückt wird. Es hat gar nichts zu bedeuten, denn mit der Zeit werden alle diese Brocken resorbirt, sobald man nur die Kapsel gehörig geoffnet hatte, so dass die wässrige Feuchtigkeit zu ihnen dringen und sie auflösen kann, und, wenn sich wider Willen des Arztes doch schon einige Theile von ihm abgelöset hatten, man ihn dann absichtlich noch mehrere Male zerdrückt. 19) Brocken des Linsenstaars fallen, beim Recliniren eines weichen in die vordere Augenkammer. Auch diese verschwinden, ohne alle Kunsthülfe, durch Auflösung und Resorption. Man muss nur während dieses Naturprocesses Reizung der Iris durch die Brocken vermittelst täglich des Abends vorgenommenen Eintröpfelns von Hyoscyamus-Auflösung verhüten, um so mehr, je grösser sie sind. Vgl. No. 5. Scarpa Thl. II. S. 53. und nach ihm Mehrere beabsichtigten sogar, abgebröckelte Stücke in die vordere Kammer hinein zu schaffen: sie werfen kleinere mit der Staarnadel durch die Pupille hindurch da hinein, und deprimiren die grösseren. Scarpa meinte, die Resorptionskraft in der vorderen Kammer sei stärker, als in der hinteren. Allein der Staar wird nur resorbirt, nachdem er im *humor aqueus* aufgelöset worden. Vorn wie hinten von dieser Flüssigkeit umgeben, welche hier und dort, wegen der offenen Pupille dieselbe ist, kommt der in ihr aufgelöste Staar in beide Kammern. Er kann demnach aufgelöset und resorbirt werden ohne diese unnöthigen Manipulationen, welche leicht Verletzung der Iris und Entzündung nach sich ziehen, auch durch die grössere Beweglichkeit der Brocken in der vorderen Kammer die Iris gefährden.[1]) Die verkannte Thatsache ist, dass der Staar nur recht zerstuckelt sein muss, wenn er der Resorption übergeben werden soll. Wenn der von Scarpa bemerkte Unterschied erheblich ist, so liegt dies (wie schon

1) Schon in einer Anmerkung zu Ware's Chirurg. Beobachtungen üb. das Auge Bd II. S. 10 erklärte sich der Verfasser dagegen und berichtete: „Ich habe Anderen Operationen verunglucken gesehen durch nachfolgende Iritis, wovon ich zum Theil dem Bestreben die Staarreste in die vordere Augenkammer zu bringen, die Schuld beimessen muss."]

in der Einleitung angegeben worden) nur an der, in der vorderen Kammer grösseren Menge von Flüssigkeit, welche die Staarbrocken umgiebt, (ein Vortheil, der durch die oben erwähnte Gefahr leicht aufgewogen wird), und an der beträchtlichen Zerstückelung, welche dies Verfahren erforderte. 20) Selten wird beim Herausziehen der Nadel ein fadenförmiges, häutiges Wesen mit hervorgezogen, wobei der Operirte Schmerzen empfindet. Nur bei der *C. siliquosa arida* ist mir dies vorgekommen,[1] von deren deprimirten Kapsel das Hervorgezogene ein Theil war. Zugleich war Amaurosis dabei. Ich hatte die Patienten nur operirt, weil sie sehr darauf drangen. Das hervorgezogene Stückchen Kapsel schnitt ich mit der Scheere ab, und es erfolgten keine bösen Symptome. 21) Der Staar ist ein Milchstaar: so wie die Nadel auf ihn drückt, platzt er deshalb, und verhindert die ergossene, weisse Feuchtigkeit den Arzt am Sehen. Er mache dann im Dunkeln die Bewegungen der Reclination, weil häufig die Kapsel auch trübe ist. Die Resorption der trüben Flüssigkeit geschieht in kurzer Zeit.[2] Ist dann doch noch ein Kapselstaar zurückgeblieben, so ist man genöthigt, diesen nachzuoperiren.[3] Jos. Molinari *Diss. De sclerongxidis sequelis earumque cura. Ticini* 1823 (Radius *Scriptores ophthalmologici minores. Vol. III.*)

Parallele zwischen der Extraction des Staars durch die Hornhaut und der Reclination desselben durch die Sclerotica. 1) Bei der Extraction wird der Augapfel weit geöffnet. Hierdurch entsteht Veränderung der Lage der Iris wegen anhaltenden Abflusses der wässerigen Feuchtigkeit, Möglichkeit eines Irisvorfalls, einer vorderen Synechie, eines Vorfalls des Glaskörpers, bei entstehendem Augenmuskelkrampfe von solcher Heftigkeit, dass der Augapfel in einem Momente entleert, verloren ist (— Beer hat berechnen können, dass, wenn ein Viertheil der Glasflüssigkeit danach ausfliesst, noch nicht Blindheit entsteht, wohl aber nach dem Verluste eines Drittheils —); die Luft tritt ein, die Entstehung einer inneren Augenentzündung wird begünstigt; die Wunde schliesst sich nicht sogleich, der Hornhautlappen legt sich nur an. Bei der Reclination ist nur eine unbedeutend kleine Stichwunde, die zuweilen kaum etwas wässerige Feuchtigkeit, vielleicht auch eine kaum bemerkbare Menge der gläsernen herauslässt und sich hinter der Nadel sogleich wieder schliesst. Der stärkste Augenkrampf kann Auslaufen des Auges nie bewirken. 2) Nach der Extraction entsteht Entzündung im Umfange der grossen Schnittwunde; eine weitere Ausdehnung der Narbe macht daher leicht einen durchsichtigen, zum Sehen nothwendigen, Theil undurchsichtig. Bei der Reclination ist die kleine Stelle des Stiches in einer Haut,

1) Zweimal, beim Baron v. D., und bei einem Tischler in Pyrmont.

2) [Was Adams behauptet (s. Himly's Bibl. f. Ophthalmol. Bd I. St. 1. S. 48.) ist aber doch wohl eine Hyperbel. Weiche Staare will er manchmal schon während des Operirens resorbirt werden gesehen haben; der Milchstaar eines Blindgeborenen war nach dem Einstiche wie weggeblasen und die Pupille gleich nach der Operation klar. Vermuthlich hatte sich die vielleicht viel specifisch schwerere Staarflüssigkeit sogleich gesenkt, ohne sich mit dem *humor aqueus* zu vermengen.

3) Die bei Extraction (S. 111 Note) beschriebene Neuralgie soll, nach Carron du Villards, auch auf eine Dislocation des Staars, jedoch erst am 14ten Tage folgen.]

welcher Verdickung, Umbildung nicht schadet. Sectionen haben in der Chorioïdea und Retina, im Ciliarkörper, im Glaskörper, im Strahlenblättchen gar keine, in der Sclerotica zuweilen eine schwache Spur der früheren Wunde nachgewiesen (W. Ch. Soemmerring und Beck).[1] [Der mittlere Theil des Glaskörpers zeigte sich, wie nach Extraction, zuweilen vorgedrängt und die Stelle der Linse einnehmend, die frühere tellerförmige Grube also gewölbt, was man für sehr wohlthätig gehalten hat, indem diese Wölbung eine zu bedeutende Weitsichtigkeit des Operirten verhüten soll.] 3) Bei der Extraction leidet die Iris manchmal sehr während des Durchganges des Staars, beim Einbringen der Instrumente zum Oeffnen der Kapsel, beim Herausleiten des Staars u. s. w., worauf Iritis und Pupillensperre, auch Lähmung der Iris folgen. Bei der Reclination wird die Iris nicht berührt, die Pupille gar nicht mit in's Spiel gezogen, und es drohet daher nicht Iritis. 4) Entsteht Entzündung nach der Extraction, so ist diese, wegen der starken Reizung der Cornea und der Iris durch Instrumente und Luft, auch wegen der grösseren Verletzung, in der Regel sehr heftig. Keratitis und Hornhautgeschwür, Hornhaut-Verdunkelung, Iritis und Synizesis rauben dem Operirten das Sehvermögen aufs Neue. Nach der Reclination folgt sehr selten bedeutende Entzündung und diese lässt nicht leicht böse Folgen nach. Sie hört oft nach einiger Zeit von selbst wieder auf, bewirkt selten Synizesis, ergreift mehr chronisch das Strahlenblättchen und die Hyaloïdea wegen stattgehabter Reizung und Zerstörung dieser Theile, wie Sectionen gelehrt haben (Soemmerring). [Der Staar wird in die zerdrückten Zellen der Hyaloïdea hinein versenkt, so dass er vom Glaskörper überwölbt ist.[2] Durch das fortdauernde Tiefersinken wird, nach Soemmerring, eine fortwährende, unbeträchtliche Hyaloïditis unterhalten, so lange, bis der Staar zuletzt ruhig liegt und hier allmälig vom *humor aqueus* aufgelöset wird oder auch mit der Hyaloïdea verwächst. Auch das Aufquellen der Linse in dem, nun sie berührenden, *humor aqueus*, bewirkt, nach Beck, einen Zustand von Reizung. Dies findet jedoch mehr nach Zerstückelung in viele Theilchen, also bei rascherem Aufquellen, statt, als nach der Versenkung in den Glaskörper und allmäligerer Auflösung in der

1) W. Ch. Soemmerring Beobachtungen üb. die organischen Veränderungen im Auge nach Staaroperationen. Frankf. a. M. 1828. — *Beck Sacra Natalitia Leopoldi M. Badorum Ducis indicit. Additur: De oculorum mutationibus, quae cataractae operationem sequuntur, observatio, adnexis corollariis. Friburgi Brisgaviae* 1833. 4. Uebersetzt in v. Ammon's Zeitschrift Bd IV. S. 94 ff.

2) [Nicht allein anatomische Untersuchungen solcher operirten Augen haben dies dargethan, sondern man kann es auch an dem Auge eines eben getödteten Thieres leicht beobachten. In den Glaskörper desselben lässt sich die Linse mit der Staarnadel leicht hineindrucken: etwas Glasflüssigkeit fliesst hierbei aus den zerdrückten Zellen aus und die beiden entstandenen Wundlefzen des Glaskörpers treten augenblicklich so über der in der künstlichen Höhle liegenden Linse zusammen, dass die beiden Wülste sie völlig bedecken, verstecken. Um die so versenkte Linse wieder hervorzupressen, dazu bedarf es eines beträchtlicheren Fingerdruckes, als in der Regel die Augenmuskeln auf den Bulbus ausüben werden. Sollte also selbst der *humor aqueus* nicht vielen Zutritt haben, so wird doch eine gut reclinirte Linse schon im und vom Glaskörper lebenslänglich sehr leicht zurückgehalten werden können, selbst wenn nie adhäsive Entzündung eintreten sollte. Langenbeck (Neue Biblioth. Bd II. S. 190), sich stutzend auf die nicht leichte Zerstörbarkeit des Glaskörpers bei Zergliederungen, glaubte die Hyaloidea lasse das Hineindrükken nicht zu, die *Zonula Zinnii* wurde aber zerrissen.]

wässerigen Feuchtigkeit, die dann nicht so viele Flächen der Linse berührt, durch die Wunde der Hyaloïdea, deren Lefzen gegen einander treten, nur langsam hindurchsikert, folglich nur sehr allmälig einwirkt. Fast immer ist diese Reizung, so lange der Staar hinter der Iris bleibt, unbedeutend und die Folgen der Hyaloïdeitis nach der Reclination von vielen Schriftstellern ungeheuer übertrieben worden, denn in der Regel sind sie bei Lebzeiten durchaus gar nicht zu bemerken: vgl. Widerwärtige Zufälle: 13. Bedeutender, aber doch mit den Gefahren der Extraction nicht zu vergleichen, ist sie, wenn er in die vordere Augenkammer fällt, wahrscheinlich weil er hier beweglicher ist, daher Iris und Descemet'sche Haut mehr reizen kann.] 5) Bei der Extraction wird ein unempfindlicher Theil durchschnitten. Bei der Reclination werden empfindliche durchstochen: daher folgen auf sie leichter sogenannte Nervenzufälle, z.B. consensuelles Erbrechen. Dieser Vorzug der Extraction wird jedoch durch die bedeutendere Reizung der Iris, der Descemet'schen Haut und die Entzündungen dieser Theile reichlich aufgewogen: ausserdem kann man in der Regel diesem Uebel dadurch zuvorkommen, dass man den Einstich nicht zu weit nach hinten, also nicht durch die Retina hindurch macht. Einfaches Durchstechen der Sclerotica und Chorioïdea erregt sehr selten bedeutende Zufälle. Jedoch veranlassten mich diese Folgen vor vielen Jahren, das Problem in meinen Vorlesungen aufzustellen, durch die vordere Augenkammer hindurch die Reclination zu verrichten, Chorioïdea und Retina also nicht zu gefährden, unbeschadet der Gesundheit der Iris und der Cornea, ein Problem, dessen Lösung durch die Reclinatio per keratonyxin unglücklich versucht wurde. S. diese unten. 6) Die Heilung erfordert nach der Extraction mehrere Wochen, nach deren Verlaufe der Operirte sich allmälig an Luft und Licht gewöhnen muss. Nach der Reclination erfordert die Heilung wenige Tage und wird das Auge nicht sehr von Luft und Licht entwöhnt. Am fünften Tage sieht man, wenn man dasselbe öffnet, dem Auge durchaus nichts Krankes an, nur kaum eine Spur des Einstiches, und sehr oft kann mit vierzehn Tagen der Kranke, wenn nicht schlechte Gesundheit, ungünstige Witterung es verhindern, aus der Cur entlassen werden, sogar reisen. 7) Eine fehlerhafte oder sonst verunglückende Extraction raubt meistens das Sehvermögen, lässt in der Regel höchstens einem Versuche Raum, eine künstliche Pupille zu bilden, als Ersatz für die, durch Synizesis oder Synechia totalis posterior oder anterior bewirkte Vernichtung der natürlichen. Die misslungene erste Reclination lässt eine zweite bessere zu. Man kann sie, mit den gehörigen Zwischenräumen, an einem und demselben Auge ohne alle Gefahr ein halbes Dutzend Male wiederholen. 8) Die Extraction ist immer etwas unsicher dadurch, dass unvermuthetes Zucken des Auges einen unglücklichen Ausgang oder doch einen Fehler herbeiführen kann. Bei der Reclination hat der Operirende das Auge sehr in seiner Gewalt, kann er langsam operiren, sind kleine Bewegungen des Auges nicht so nachtheilig. [Sie eignet sich daher namentlich für unruhige Augen junger Menschen.] 9) Durch die Extraction wird die Linse sogleich gänzlich entfernt, das Sehen also, wenn die Linse allein verdunkelt war, sofort dem Operirten geschenkt: der Arzt kann ihm den Staar, der ihm so lange Kummer ge-

macht hatte, in die Hand legen. Durch die Reclination wird die Linse nur dislocirt. Aber wenn, wie meistens geschieht, die Kapsel geöffnet ist, so wird sie sicher resorbirt, sobald die Cataracta nur nicht eine *ossea* oder *lapidea* ist. Jedoch vergehen darüber, je nach der Consistenz des Staars, mehrere Monate oder Jahre. Dass eine weiche, später selbst eine harte, verdunkelte Linse, die im Glaskörper liegt, anfangs weicher und kleiner werde, zuletzt verschwindet, haben viele anatomische Untersuchungen gezeigt, z.B. diejenigen Scarpa's,(1) welcher dreimal nur noch sehr kleine Reste der reclinirten Linse widerfand, Soemmerring (a. a. O. S. 71), der verschiedene Grade der Auflösung, raschere Verkleinerung und völliges Verschwinden beobachtete, Rudolphi,(2) Beck (v. Ammon's Zeitschrift Bd IV. S. 98.), der keine Spur der Linse wiederfand u. A. [Absorption der deprimirten Linse ward schon von mehreren älteren Schriftstellern durch Sectionen nachgewiesen, von Deidier,(3) Henkel,(4) Acrel,(5) Boerhaave,(6) Hoin,(7) Pott,(8) der schon am eilften Tage nach der Depression bei einem, an den Blattern gestorbenen, Mädchen die Linse sehr klein und in Auflösung begriffen fand. Dass der Glaskörper selbst aufzulösen fähig sein sollte, ist nicht denkbar, weil die Glasflüssigkeit in den Zellen der Hyaloïdea eingeschlossen ist, also den Staar nicht berühren kann, die geringe Menge derselben aber, welche beim Recliniren heraustritt, sogleich mit der wässerigen Feuchtigkeit sich vermischt, die geringe Menge von Flüssigkeit ferner, welche die Wand der künstlichen Höhle in dem Glaskörper ausschwitzen möchte, wohl zur oft schnellen Auflösung unzureichend ist.] Die wässerige Feuchtigkeit, welche in letztere Höhle eindringt, ist das Auflösende.(9) Vgl. Verletzungen und Mangel der Linse. Bis die Auflösung geschehen, liegt die Linse aber hinter der Iris versteckt, fest, vom Glaskörper umschlossen. Sollte sie jedoch durch einen Unglücksfall wieder aufsteigen (s. Widerwärtige Ereignisse: 14), so gewährt abermalige Reclination leichte Hülfe, kann man die, durch Absorption verkleinerte, Linse nun viel leichter extrahiren, als man früher gekonnt haben würde. Auch nach der Extraction bleiben mitunter, zumal von weichen Staaren, Theile fortwährend in der Kapsel zurück, wenn man nicht gefährliche Handgriffe

1) *Ed. Fournier – Pescay et Bégin T. II. p.* 45. Deutsche Uebers. Bd II. S. 80. Bei einem 60jährigen Manne war nach einem Jahre nur noch ein Drittheil des Staars übrig, bei einer 40jährigen Dame nach 3 Jahren nur ein Kern von der Grösse eines Stecknadelknopfs, bei einem Manne von 57 Jahren nach $3\frac{1}{2}$ Jahren dasselbe.

2) Physiologie Bd II. Abth. 1. S. 182.

3) [*Consultations et Observations. Paris* 1754. (*Haller Bibl. chirurg. Vol. II. p.* 26.)

4) Med. chirurg. Beobachtungen. Berlin 1779. (Richter's Chirurg. Bibl. Bd V. St 3. S. 407.)

5) Chirurg. Vorfälle. A. d. Schwed. Göttingen 1777. Bd I. S. 109.

6) *De morbis oculorum p.* 155.

7) S. *Janin Mém. et Obs. sur l'oeil. Lyon et Paris* 1772. *p.* 169.

8) *Chirurgical Works. Lond.* 1779. *Vol. III. p.* 193.

9) *Ludwig (De suffusionis per acum curatione. Lipsiae* 1783. *p.* 12) legte Linsen in ein, die Gestalt des Augapfels habendes, Glas und auf sie den Glaskörper. Die Oeffnung des Glases ward mit einer feuchten Schweinsblase zugebunden. Nach 2 Tagen sah er die Linsen in 4 Theile getheilt und als sie nach 4—6 Tagen aus dem Gefässe herausgenommen und in Wasser gelegt worden, löseten sie sich, Schaum oder weichem Leime ähnlich, leicht auf. Diese Versuche beweisen nichts: denn der todte Glaskörper zerfliesst und zergeht in wenigen Tagen, befeuchtet also die Linse und befördert deren Maceration.

anwenden will). Die zuweilen sitzen bleibenden peripherischen Theile der Kapsel haben entweder die Gestalt einzelner Läppchen oder eines, um die tellerförmige Grube herum sitzenden, häutigen Ringes. Soemmerring hat auch beobachtet, dass die nach Depression zurückbleibenden Kapselränder, nachdem der mittlere Theil abgerissen worden, sich so umgerollt hatten und durch den *humor aqueus* so gegen den Glaskörper und das Strahlenblättchen waren gedrückt worden, dass sie mit diesen wiederum verwuchsen und, je nach der Gestalt des Kapselrestes, einen hohlen Ring oder eine halbmondförmige, oder eine unregelmässige Höhle darstellten. Die Höhle dieses Wulstes war mit Linsensubstanz angefüllt, welche S. für regenerirte hält, die aber auch eingeschlossene Reste eines weichen Staares sein können. Wenn die peripherischen Theile der Kapsel durch die mässig erweiterte Pupille nicht sichtbar sind, so schaden sie dem Sehvermögen gar nichts, da der Umkreis, an dem sie sitzen, doch von der Iris versteckt wird. Wurde die Linse mit ihrer nicht geöffneten Kapsel reclinirt, so wird sie, da nun ihr Menstruum, die wässerige Feuchtigkeit, nicht zu ihr treten kann, zwar nicht aufgesogen, aber die Kapsel verwächst dann wohl mit der Hyaloïdea und wird durch plastische Lymphe in der Tiefe des Auges fest gehalten. [Soemmerring z.B. fand die in der Kapsel eingeschlossene Linse, die in den Glaskörper hineingedrückt war, unverändert. Durch die, von ihm nachgewiesenen, verbindenden Fäden plastischer Lymphe mag der reclinirte Staar gleichsam ein geringes Leben fortführen, besonders wenn nicht alle und jede frühere normale Verbindung mit der tellerförmigen Grube und dem Strahlenblättchen zerrissen werden. Ist aller organischer Zusammenhang aufgehoben, so verhält sich der Staar wie ein todter Körper, schrumpft demgemäss ein, wird zur trockenen Hülse, zur *C. siliquosa arida.*] 10) Bei der Extraction bleibt grösstentheils die Kapsel zurück, die oft gleichfalls verdunkelt ist, oder es doch später wird, theils wegen noch fortdauernder Krankheit, z.B. Gicht, theils durch die, mit der Operation verbundene, Reizung. Ein solcher Kapselstaar wird aber nicht resorbirt und hindert das Sehen sehr, der erst nach der Operation entstandene sogar mehr, als der blosse Linsenstaar gethan hatte. Will man ihn auch ausziehen, so ist das nur durch sehr gefährliche, leicht Vorfall des Glaskörpers, Reizung des Pupillarrandes bewirkende, Handgriffe möglich. Durch die richtig vollzogene Reclination wird die vordere und hintere Hälfte der Kapsel grösstentheils, und besonders der hinter der Pupille liegende Theil, zugleich mit der Linse oder unmittelbar nach ihr, jedenfalls durch eine und dieselbe Operation fortgeschafft und reclinirt. 11) Die Extraction wird oft sehr erschwert durch Enge der Pupille, Flachheit der Hornhaut, Enge der Augenliderspalte, Tiefliegen des Augapfels. Die Reclination wird durch dergleichen gar nicht gehindert. 12) Die Extraction erfordert grosse Geschicklichkeit, Fertigkeit im Operiren, Uebung, aber der Operateur kann dabei Alles, was er thut, übersehen. Die Reclination erfordert zwar auch eine feine, geschickte Hand, Uebung, vollkommene Kenntniss dessen, was erforderlich ist, zumal da ein Theil der Operation hinter dem Staare, hinter der Iris vollzogen wird, ohne dass man das Instrument übersehen kann;

allein dennoch ist sie leichter, weniger gefährlich.[1] 13) Der glückliche Ausgang der Extraction ist sehr zweifelhaft bei dyskrasischen Menschen, bei Menschen mit überhaupt schlechter Reproduction, rühre diese von Krankheit her bei einem jungen, sei sie normal im höheren Alter, sei der Mensch überhaupt sehr vulnerabel, ferner wenn der Staar complicirt, z.B. *C. adhaerens*, oder *C. cum bursa ichorem continente*, ist. Schlechte Heilung des Hornhautschnittes, Trübung, Verschwärung der Hornhaut, Entzündung der Iris, der Descemet'schen Haut, Hypopyon, Verschliessung der Pupille, Bildung einer Pseudomembran, welche die Hinterfläche der Iris mit dem Glaskörper verbindet, Verdunkelung des Glaskörpers selbst, besonders seiner Grube, Vereiterung des ganzen Auges können die bösen Folgen sein. Die Reclination lässt sich unter denselben ungünstigen Verhältnissen mit viel glücklicherem Erfolge ohne Furcht unternehmen.[2] In der Gegend, worin ich z.B. am meisten gewirkt habe, sind Gichtische und Psorische sehr häufig, und der graue Staar ist in Göttingen und dessen weiterem Umkreise am häufigsten ein gichtischer; nicht immer, nicht einmal häufig war es mir verstattet, die Heilung der Grundkrankheit abzuwarten, ehe ich operirte; auch habe ich mit der nöthigen Vorsicht freilich, die mehrfach angegeben worden, gar nicht ängstlich danach getrachtet, nur Gesunde zu operiren; dennoch war ich in der Mehrzahl der Fälle mit der Reclination sehr glücklich.[3] 14 Schlechte Umgebung, Mangel an Pflege, kalte, ungesunde, feuchte Luft gefährdet leicht den Erfolg der Extraction. Weniger leicht ist dies bei der Reclination der Fall. 15 Wenn man eine Summe von Extractionen rücksichtlich ihres Erfolges betrachtet, so zeigt die Erfahrung, dass viele Augen durch sie verloren gingen: Rowley verunglückte die sechste Extraction und er versicherte, nach Erkundigung bei anderen Meistern in der Kunst und in anderen Ländern, keine günstigeren Resultate erfahren zu haben; Daviel[4] gelangen von 206 Extractionen nur 148, also etwa die vierte nicht; ja, Caqué berichtete, dass von 34 Augen, die D. in Rheims operirte, nur siebzehn das Gesicht vollkommen wieder erhielten, neun aber es völlig verloren; Sharp misslang die Hälfte seiner Extractionen; Richter[5] heilte durch sie unter zehn Augen sieben; Beer wollte zur Empfehlung seiner Methode, den Staar sammt der Kapsel auszuziehen, gelten lassen, dass ihm nur die vierte Operation verunglückt sei, und doch ruhmte er damals diese Methode sehr. Etwas günstiger ist wohl das Resultat in neuerer

1) Sie eignet sich daher auch für denjenigen, der nicht sehr häufige Gelegenheit hatte, Staare zu operiren. Wie viele Operateure mögen anfangs nur durch das Verlangen eine gefährliche Operation, ein heroisches Aufschneiden des Auges zeitlich vollenden zu können, gerade auf die Extraction gelenkt worden sein, bis sie dann zur gewählten Methode wurde, von der sie sich nicht lossagen wollen.

2) Rosas (T. III. S. 285) will den Vorzug der Depression (Reclination), für jede Art des Staars zu passen, dadurch weglaugnen, dass weiche und flüssige Staare, zumal bei noch zarter und nicht wachsender Kapsel, nie depremirt werden können, sondern bersten und zerbrockeln. Dies thun sie aber nicht allein auch bei der Extraction, sondern die Reclination hat auch den Vortheil, dass sie gleich darauf wenigstens die grösseren Brocken und die Kapsel ohne Gefährdung des Auges fortschaffen kann, während das Fischen und Zerren mit Löffel und Zange sehr gefährliche Handgriffe sind.

3) Hiermit vgl. Rosass Meinung (s. 286) der jede Depression und Reclination bei Gichtischen für gefährlicher hält als die Extraction.

4) In den *Mem. de l'Acad. de Chirurg. T. V.*

5) S. dessen *Observat. chirurg. Fasc. II.*

Zeit gewesen, jedoch sind auch durch die gelungenen Extractionen viele Verbildungen der Pupille vorgekommen: [Rosas gelangen ohngefähr eben so viele Extractionen, als Reclinationen;[1] von 115, bei denen Roux extrahirte, erhielten nur 73 ihr Gesicht, von einer anderen Reihe von 32 Blinden 22 mehr oder minder dasselbe wieder. In der Regel soll das Verhältniss bei Roux = 7—8: 10 sein.][2] Eine grosse Summe von Erfahrungen weiset dagegen für die Reclination viel glücklichere Resultate nach. Meine eigene war sehr glücklich: schon 1806 konnte ich sagen,[3] dass von einem halben Hundert während dreier Jahre so von mir verrichteter Operationen nur zwei nicht den erwünschten Erfolg hatten, von denen die eine an einem amaurotischen Auge gemacht, die andere, an einer alten, gichtischen Frau verrichtete, nach der Abreise der Operirten durch eine, die Pupille verschliessende, Iritis vereitelt wurde. Niemand konnte mir damals andere verschwiegene Fälle vorhalten, und seit jener Zeit habe ich alle Ursache gehabt, in meiner sehr bedeutenden Augenpraxis, welche in den späteren Jahren, wegen nun gewachsener Zahl der Augenoperateure, beinahe nur die schwierigen, verwickelten Fälle betraf, mit dieser Methode so zufrieden zu sein, dass ich sie immer befolge. Allein auch weniger Geübte werden die Freude haben, mehrere Dutzende von Reclinationen durch die Sclerotica mit Glück zu verrichten, ehe sich ein einziger Unglücksfall ereignet.

Aus dieser Parallele ergiebt sich das Resultat: Der Vernunft gemäss ist es, in der Regel den Staar nicht zu extrahiren. Indicirt ist die Extraction durch die Hornhaut bei einem in der vorderen Augenkammer liegenden, das Auge sehr reizenden, die Iris drückenden Staare, dessen baldige Auflösung man nicht erwarten kann und den man auch nicht in die hintere Kammer zu schaffen vermochte, [und bei *C. ossea*, die sich nicht auflöset, und drücken kann. Alles sehr seltene Fälle!] Erlaubt ist sie, als Ausnahme, in besonderen, günstigen Fällen z. B. bei einem gesunden, noch nicht zu alten Subjecte, mit ruhigem Auge, mit grosser vorderer Augenkammer, mit mittelmässig weiter Pupille, mit einem nicht tiefliegenden, von den Augenhöhlen-Rändern nicht zu stark überragten Auge, mit einem nicht stark hervorragenden, daher nicht zum Prolapsus corporis vitrei geneigten (Glotz-) Auge, bei reiner *C. lenticularis dura*, und bei hinreichender Uebung, Fertigkeit des Operateurs, so wie bei gesunder Umgebung des Kranken. Unerlaubt ist sie bei bedeutender Dyskrasie, bei überhaupt schlechter Reproduction sogenannter unheiler, d. h. schlecht heilender Haut,[4] im höheren Alter, selbst wenn eine kleine *C. dura* da wäre, wo aber die Production und der Tonus sehr gesunken sind, so dass z. B. eine gebildete Hautfalte stehen bleibt, bei Kapselstaar, Kapsellinsenstaar, Complicationen des Staars, z. B. mit Myosis, mit Synechia anterior oder posterior, mit einem Eiterbeutel u. s. w., in ungesunder Luft, bei bedeutender Krank-

1) S. Med. Jahrb. d. österr. Staates. Neueste Folge. Bd IV. St. 1: von 15 Extractionen hatten 11 einen vollkommen glücklichen Erfolg, von 15 Reclinationen 12.

2) S. *Pasquet* in der *Revue médicale* 1838. *Octob.*]

3) In meiner Ophthalmol. Bibl. Bd III. St. 2. S. 15.

4) Soll man einem Menschen, dem die wenig geritzte, geschundene Haut verschwärt, das Auge aufschneiden?

heit der Hornhaut. (Gerontoxon ist keine Contraindication.) Diese meine Ansicht ist die Ursache gewesen, dass ich die Reclinatio per scleronyxin in Nord-Deutschland zur herrschenden Methode gemacht. In Süd-Deutschland, wo Beer mehr Einfluss hatte, ist die Extraction mehr beliebt.[1] In England sind Reclination und Zerstückelung die herrschenden Methoden, in Frankreich dislocirte Dupuitren fast ausschliesslich, während Roux mehr der Extraction anhängt.[2] In Italien war Scarpa so ausschliesslich für die Reclination, dass er erklärte, nie wieder etwas von der Extraction hören zu wollen;[3] Quadri beschützt letztere wieder. Die meisten Augenärzte hängen mit Recht nicht bloss der einen oder der anderen dieser beiden Methoden an, sondern ziehen auch noch die Zerstückelung des Staars, von der noch die Rede sein wird, mit in den Kreis ihrer Wirksamkeit. S. unten die Indicationen zu den verschiedenen Operations-Methoden.

Andere Parallelen haben aufgestellt: Jac. Ludw. Schuerer, *Quaestio, num in*

1) Rosas, ein Schüler Beer's, spricht (Thl III. S. 284) über die Depression, zu der er auch die Reclination rechnet, das Anathema aus: „sie nimmt unter den drei Hauptmethoden den letzten Rang ein." 1) weil ihr Gelingen mehr, als bei jeder anderen Methode, ein Werk des Zufalls ist. (jedoch heisst es S. 287: „so häufig die Depression durch die Sclerotica günstige Resultate liefert" u. s. w.), 2) weil der Augapfel nicht weniger dabei leidet, als bei anderen Methoden, 3) weil gefahrvolle innere Augenentzündung, Amaurose, Synechie, Atrophie leichter zu befürchten sind" (jedoch heisst es S. 286: „die Zufalle nach der Depression sind zwar für gewöhnlich nicht so heftig, wie die nach der Extraction, dafür erscheinen sie aber um so häufiger"), 4) weil der Staar leicht aufsteigt. 5) weil nach ihr das Sehvermogen in der Regel schwächer ist, als nach der mit Glück verübten Extraction oder Discission." — In den Jahrb. d. österr. Staates a. a. O. giebt er folgende Maassregeln zur Sicherung des Erfolges der Extraction an: 1) „Man operire nur bei Personen *a)* deren Staar ein ganz oder grossentheils harter Linsenstaar, ein veralteter häutiger Kapselstaar ohne oder mit theilweiser Adhasion am Pupillarrande, ein fester oder trockenhulsiger Kapsellinsenstaar, ein Zitter-Schwimm-, Balg- oder ein, in die vordere Kammer vorgefallener, Staar ist, *b)* wo die Augenlidspalte weit genug, die Augäpfel nicht tief gelagert, die Cornea hinreichend gross, rein, gut gewölbt, die vordere Kammer gehorig entwickelt, die Pupille frei und erweiterungsfähig erscheint, kein Krankheitsverhältniss statt findet, und man von Seiten des Kranken hinreichende Ruhe während der Operation erwarten kann. 2) Man sehe auf trockene, gleichmässige Witterung, suche das Gemuth heiter zu erhalten und beaufsichtige Wartung und Pflege nach der Operation mit doppelter Sorgfalt. 3) Man habe einen geschickten Gehülfen. 4) Man bediene sich nur zweckmässig geformter Instrumente (s. oben die Rosas'schen) 5) Man wähle die Methoden richtig aus (nach den Rosas'schen, bei den Vor- und Nachtheilen der verschiedenen Arten der Extraction oben angegebenen Indicationen). 6) Man fixire die Augen nur durch seine Finger und gehörige Richtung seiner Instrumente, ohne den Bulbus zu pressen. 7) Man entferne nicht zu emsig Staarreste, überlasse diese der Absorption. 8) Man stelle nach der Operation und auch später keine Sehversuche an. 9) Der Verband darf erst dann angelegt werden, wenn Hornhautlappen und Iris die gehorige Richtung haben. 10) Man halte das Auge nicht zu finster, sorge für reine Luft, strenge Diät, Körper- und Geistesruhe, wechsele nicht unnöthig den Verband, hüte sich vor Prophylacticis, kalten Umschlägen, Blutlassen u. s. w. 11) Man gestatte ihm den Gebrauch der Brillen nicht eher, als bis seine Sehkraft stationär geworden ist," — Unter den vorstehenden Bedingungen halt Rosas die Extraction für die vorzüglichste Methode. Aber ist nicht schon die einzige, selbst von den eifrigsten Vertheidigern derselben nicht geleugnete, nie mit Bestimmtheit vorherzusehende, Möglichkeit der Entstehung eines Augenmuskel-Krampfes, Hinauspressens aller Augentheile und völliger Zerstorung des Auges allein hinreichend, die Extraction nur im Nothfalle für angezeigt zu erklaren?

2) S. Brosse Ueber die in Frankreich üblichen Methoden, den grauen Staar zu operiren. In Rust's Magazine Bd VI. S. 131.]

3) *Troschel (Diss. de cataracta omni tempore deponenda. Halae* 1753) und *Andr. Cl. Buchner (Diss. de cataracta tempore deponenda. Halae* 1753. 4.) verfochten dasselbe.

curatione suffusionis lentis crystallinae extractio depressioni sit praeferenda. Argent. 1760. 4. — J. Colombier. *Ergo in multiplici cataractae genere multiplex ἐγχειρησις. Parisiis* 1768. 4. Lecournière *Considérations sur l'operation de la cataracte et parallele entre le procédé de Scarpa et celui de Wenzel. Strasb.* 1803. 8. J. Scheuring. Parallele der Vor- und Nachtheile der vorzüglichsten Operationsmethoden des grauen Staares. Bamberg u. Würzb. 1811. Jos. Gendre. *Diss. sist. diversarum cataractae operandae methodorum inter se comparationem. Landishuti* 1815. — C. H. E. Haertelt *Diss. De extractionis cataractae praestantia. Vratislaviae* 1823. — Delpech. Ueber das Werthverhältniss der Depression und Extraction. Aus dem *Dictionaire des sciences médicales. T. IV. Art. Cataracta* in Rust's Magazine Bd. I. H. 3. S. 331 ff. — Rosas, Benedict, Juengken, Andreae a. a. O.

II. *Reclinatio (resp. Depressio) cataractae per keratonyxin.* Das Umlegen (resp. Niederdrücken) des Staars durch den Hornhautstich.

Schriften.

G. H. Buchhorn *Diss. de keratonyxide. Hal.* 1806.

G. H. Buchhorn *De keratonyxide, nova cataractae aliisque oculi morbis medendi methodo. Magdeb.* 1810.

G. H. Buchhorn Die Keratonyxis, eine gefahrlose Methode. Magdeb. 1811.

C. J. M. Langenbeck Prüfung der Keratonyxis. Göttingen 1811. u. In dessen Bibl. f. d. Chir. Bd II. St. 3. 1809. S. 522. Bd IV. St. 2. S. 333; N. Bibl. f. Chirurgie u. Ophthalm. Bd I. St. 1. S. 1.

Fischer Bemerkungen über das Verhältniss der Extraction des grauen Staars zur Keratonyxis, hinsichtlich der Gefahrlichkeit dieser Operation. In Langenbeck's N. Bibl. Bd II. St. 2. S. 153, nebst Langenbeck's Bemerkungen dazu S. 177.

Spoerl (Graefe) *De cataractae reclinatione et keratonyxide. Berolini* 1811.

Benedict Ueber eine abgeänderte Operationsmethode der Keratonyxis. In der Salzburg. Med. Zeitung 1811. Bd III. S. 377.

Friedr. Jaeger *Diss de keratonyxidis usu. Viennae* 1812.

Hecker u. v. Graefe In den Annalen d. gesammten Medicin. Bd III. H. 4.

v. Graefe In dessen Journal Bd IV. H. 4. S. 584.

Ritterich In den Annalen der Heilkunde 1812. Dec. S. 1097.

B. v. Siebold In der Salzburger Med. chirurg. Zeitung 1812. No 17. S. 273 ff.

Reisinger In dessen Beiträgen. Göttingen 1814. u. Baltischen Annalen Bd I. St. 1. S. 66.

Reiner In Horn's Archiv. Berlin 1817 März.

Ph. Walther In der Salzburger Zeitung 1814—1818.

W. Mensert *Verhandeling over de keratonyxis. Amsterdam* 1816.

Gius. Canella *Riflessioni critiche ed esperienze sul modo di operare la cataratta col mezzo della Cheratonissi Milano* 1819. (Salzburger Zeitung 1821. Bd I. No 15.)

Alois Pacini *Diss. de keratonyxide. Luccae* 1821.

H. B. Schindler *Diss. de iritide chronica e keratonyxide suborta. Vratisl.* 1819. (Ausgezogen in Langenbeck's N. Bibl. Bd II. S. 401. Mit Bemerkungen von Langenbeck S. 418.)

H. B. Schindler Bemerkungen über die Entzündung der Kapsel der wässerigen Feuchtigkeit, über Iritis chronica, als Folge der Keratonyxis und über die Keratonyxis selbst. Ebendaselbst Bd IV. St. 2. (1824.) S. 260.

Werneck Ueber einige Bedingnisse zur Keratonyxis und Scleroticonyxis. In Clarus u. Radius's Wöchentlichen Beiträgen Bd III. (1833.) No 5.

Schon vor vielen Jahren, und namentlich vor Buchhorn, habe ich es in meinen Vorlesungen als ein Problem aufgestellt gehabt, die Dislocation des Staares von der Cornea her zu machen, um das Durchstechen der Chorioidea nicht nöthig zu

haben, auch nicht Gefahr zu laufen, die Retina zu verletzen, so das Gute der Extraction mit den Vorzügen der Dislocation zu verbinden, ohne jedoch die Durchsichtigkeit der Hornhaut und die Iris dadurch in grössere Gefahr zu bringen. Obgleich dann aber Buchhorn sich auf eigene Versuche an Leichen und Thieren stützend, unter dem Namen der Keratonyxis,[1] das Einstechen einer Nadel durch die Hornhaut sowohl zur Reclination als auch zur Zerstückelung, als auch zur künstlichen Pupillenbildung empfahl und mir sein erstes Werk sofort zusandte, so konnte ich dennoch von dieser Realisirung meines Problems nicht viel Gutes erwarten. Denn obgleich: 1) nur ein und dazu unempfindlicher Theil durchstochen wird, obgleich man, was noch wichtiger ist, 2) durch die Pupille sofort zum Staare gelangen, 3 [auch beide Augen mit der Rechten operiren] kann, so werden diese Vortheile dennoch von den Nachtheilen überwogen. Diese sind; 1) Man muss über der Iris hinweg operiren, sobald man deprimiren oder recliniren will, und man kann dabei leicht dieselbe drücken, zerren, stechen, eine Gefahr, die zwar sehr gemindert wird durch Eintröpfeln von *Extr. hyoscyami* oder *belladonnae*, jedoch nicht völlig beseitigt, zumal da, wegen des Reizes, die Iris sich während des Operirens wiederum zusammenzieht, wogegen man einige Gegenhülfe wieder durch Zurückziehen des Instrumentes und dadurch bewirktes Auslassen einer geringen Menge wässeriger Feuchtigkeit leisten kann. [Manche tröpfeln deshalb kurz vor der Operation zum zweiten Male von einer Auflösung des *Extr. belladonnae* ein. Blasius hat deshalb eine Sförmige Nadel erdacht, s. weiter unten die Instrumente.] 2) Man kann von vorn her nur durch die Spitze der Nadel recliniren, daher aber den Staar nicht gut regieren, zumal da eine Keratonyxis-Nadel sehr schmal und fein sein muss, wenn nicht übele Folgen entstehen sollen. Der Staar steigt daher leicht wieder in die Höhe, nachdem man ihn hinter den Pupillarrand versenkt hatte, wie ich selbst bei der Reclination durch die Cornea erfahren. Hat man dagegen die Scleronyxis verrichtet, so kann man die Fläche der Nadel ordentlich auf und gegen den Staar legen. 3 Man hat für die ganze Nadel nicht so freien Spielraum, als wenn man sie hinter der Iris eingeführt hatte. Auch wegen dieser Beschränkung der Bewegung kann man nicht so gut recliniren, als bei der Scleronyxis, noch weniger leicht ist es aus demselben Grunde, einen Kapselstaar zu beseitigen. 4) [Spiesst man den Staar, so zieht man ihn leicht in die vordere Kammer, von wo er sich nicht zurückbringen lässt, daher extrahirt werden muss, sogar Schwinden der Cornea herbeiführen soll, wie Carron du Villards in Lisfranc's Klinik beobachtet zu haben versichert.] 5) Der Hornhautstich bewirkt zuweilen Verdunkelung dieser Stelle der Cornea, eine sehr merkbare Narbe, besonders bei kachektischen Menschen. Anfangs machte man den Einstich am äusseren Rande der Hornhaut oder tief unten, eben um solche Verdunkelung in der Mitte zu verhüten. Weil dabei aber die Iris Gefahr lief, gequetscht zu werden durch das über ihren Rand hinweggehende Instrument, und weil Iritis danach entstand, so durchstach man hernach die Cornea in der Mitte, gerade der Pupille gegenüber und wenn nun eine Verdunkelung ent-

1) Von κερας, Horn, und νυσσω, Einstich.

stand, so bekam der Mensch ein das Sehen sehr hinderndes Centralleukom. 6) Ausserdem sind viele Beispiele von unglücklichem Verlaufe der Operation besonders durch Entzündung der Descemet'schen Haut, durch übermässige Absonderung der wässerigen Feuchtigkeit, Iritis und Hypopyon vorhanden, welche Langenbeck, v. Graefe, Klein, Frorieb, Benedict, Fr. Jaeger, Schindler, Rosas beobachteten, Fälle von zum Theil schrecklichen Leiden des Auges, nicht allein von Anfängern, sondern auch von Meistern erlebte. Auch ich sah danach Entzündung entstehen und manches, von Anderen so operirte Auge, welches unrettbar dadurch verloren gegangen war. Die Keratonyxis hat, zumal da sie als eine so leichte Operation geschildert wurde, dass selbst der Ungeübte zu ihrer Verrichtung verleitet ward, vielen Menschen die Augen gekostet. [Die genannten bösen Wirkungen rühren gewiss am meisten von der, durch die Bewegung des Instruments in der Hornhautwunde bewirkten Reizung der Descemet'schen Haut her; denn ein blosser Hornhautstich ist nicht so gefährlich, wie die Punctio corneae lehrt, die Iris ward oft gar nicht verletzt und die Luft dringt bei Extraction in noch grösserer Menge ein: sie können also das Schädliche nicht sein.] 7) Macht er die Keratonyxis in der Mitte der Hornhaut, so verdeckt sich, namentlich der kurzsichtige Operateur durch seine eigene Hand das Sehfeld, verliert er die klare Uebersicht dessen, was die Nadel in der Tiefe des Auges vornimmt. Nachdem Buchhorn dieser Sache das Wort geredet hatte, ward die Operation besonders durch Langenbeck (von ihm zuerst am lebenden Menschen) sehr häufig auch durch Ph. v. Walther, B. v. Siebold, Beck u. A. ausgeübt, [in Frankreich von Montain, Faure, in Italien von Canella, Baratta. So sehr man die Keratonyxis über Verdienst lobte, sie als gefahrlos schilderte, ebenso übertrieb man die Gefahren der Scleronyxis, welche doch, von geschickter, leichter Hand ausgeübt, keinesweges gefährlich ist. Wegen aller obigen Gründe habe ich die Operation nur selten gemacht und glaube ich, dass die Reclination durch die Sclerotica die allgemein gebräuchliche bleiben wird, dass die Reclination oder die Depression durch die Hornhaut dagegen unzweckmässig, unsicher, in ihren Folgen oft gefährlich ist. Man ist auch schon sehr von der *Reclinatio per keratonyxin* zurückgekommen; selbst diejenigen Augenärzte, welche früher die Keratonyxis hoch gepriesen hatten, z. B. Langenbeck, haben sie später ziemlich wieder verlassen.[1] [Andere, wie z. B. Beck, der die Keratonyxis sehr lobt (Handb. S. 285.), bestimmen einzelne Fälle, in denen die Dislocation der Cataracta von vorn her indicirt sein soll. Diese sind alle die für Zerstückelung durch Keratonyxis weiter unten anzugebenden Fälle, sobald der Staar hart und klein oder seiner Natur nach nicht bestimmt erkannt ist; Rosas statuirt die Depressio per keratonyxin in denjenigen Fällen, wo der Versuch der Zerstückelung auf demselben Wege durch eine, wider Vermuthen sehr zähe, vordere Kapselwand oder einen festeren Linsen-

1) In Langenbeck's N. Biblioth. Bd II. H. 3. S. 418 ff. heisst es auch: „Ich muss gestehen, dass die Verletzung durch die Sclerotica mit meiner zweischneidigen Nadel, obgleich alle Haute verwundet werden, mir noch gefahrloser zu sein scheint, als die Verletzung der Cornea, weil bei jeder Operation durch die Cornea mehr Zerrung und Druck statt findet." Weller sagt (S. 294) ferner: „Es gereicht der Keratonyxis auch nicht zum Vortheile, dass ihr eifrigster Vertheidiger, Herr Hofrath Langenbeck, das sorgsam gepflegte Kind zu verlassen scheint."

kern ganz oder theilweise vereitelt wurde; Juengken dagegen dehnt ihre Vorzüge vor der Sclerony xis auf alle Fälle, mit Ausnahme der *C. adhaerens* aus.]

Die Instrumente, deren man sich bedient hat, sind:

A. Keratonyxis-Nadeln: von Buchhorn (a. a. O.); eine massig gekrümmte Nadel, deren Schaft gegen das Heft zu ununterbrochen allmälig dicker wird; (vgl. des Verfassers Urtheil über solche konische Form bei Zerstückelung durch die Sclerotica); eine spätere mit dünner zulaufendem Halse; von Langenbeck (a. a. O.), sehr feine, nur massig gebogene mit sehr schmaler Spitze, deren 2 Schneiden sehr kurz sind und welche in einen runden Hals ganz allmalig („verloren") übergeht, so dass der Hals nur wenig schmaler ist als die Spitze, damit er die Wunde völlig ausfülle, das Ausfliessen des *humor aqueus* und somit das Zusammenfallen der Hornhaut, Vordringen der Iris verhute, dabei aber auch sich nicht in der Wunde einklemme; von v. Graefe (a. a. O., Fig. 1. 2.), der Scarpa'schen Reclinationsnadel nachgebildet; von v. Walther, mässig gebogene, später beinahe gerade, lanzenformige, zweischneidige (a. a. O.; Blas. XVI. 25); [von Blasius S-formige, der Scarpa'schen Staarnadel ähnlich aber hinter der gekrummten Spitze nochmals und zwar in entgegengesetzter Richtung gekrummt, so dass die Convexität um $\frac{1}{4}$''' hinter den Nadelhals zurücktritt, in einem sehr stumpfen Winkel in den Griff eingesetzt, um beim Durchführen der zweiten Krummung durch die Cornea ungehindert tief genug hinuntergehen zu können (Klin. Zeitung 1837. Bdl. H. 1.) u. A.] — *B.* Gewöhnliche Staarnadeln: I. Gerade, zweischneidige: angewandt von Beer, Benedict [Chelius, der einer geraden, lanzenformigen, gehörig feinen und schneidenden Nadel deshalb den Vorzug giebt, weil man sie leichter und sicherer einführen und mit einer grösseren Flache und bestimmter auf den Staar einwirken konne, sobald man nur die Nadel in schiefer Richtung auf den oberen Rand der Linse leite, sie also nicht mit ihrer Spitze, sondern mit ihrer Fläche berühre; darum nicht aufspiesse (Handb II. S. 284.)] u. A. — II. Gekrummte zweischneidige: von v. Siebold, schmale, kurze Schmidt'sche Iris-Nadel; von Jüngken, von Rosas (Thl III. Fig. 35); mit sehr schwach gekrümmter, $1\frac{1}{4}$''' langer, in der grössten Breite $\frac{1}{2}$''' breiter Spitze; von Benedict u. A. angewandt.

Buchhorn rieth zuerst, die Nadel mit ihrer Concavität dem Operateur zugekehrt, (späterhin 1811 mit ihrer Convexität ihm zugewandt und stark rückwärts gehalten) unter rechtem Winkel 1''' vom äusseren Hornhautrande[1] aufzusetzen und den Griff zurück- resp. vor-) beugend, langsam durch die Cornea, dann durch die Pupille zu schieben, die Spitze in den Staar hineinzusenken und nun die Reclination zu verrichten. — Langenbeck lässt zwei Stunden und auch kurz vor der Operation von einer Belladonna-Auflösung eintröpfeln, fasst seine Nadel wie eine Schreibfeder mit den drei ersten Fingern der Rechten und legt ihre convexe Fläche auf den Zeigefinger der Linken, (deren Mittelfinger das untere Augenlid herabzieht, gerade in den Sulcus am Rande des kurzabgeschnittenen Nagels.[2] Hier-

1) Seitlich stachen auch Beer, v. Graefe u. A. ein; Kuttlinger (s. Schreger's Annal. d. Clin. z. Erlangen Bdl. S. 31) mit der convexen Seite der Nadel nach der Nase, mit der concaven nach der Schläfe gerichtet, worauf er den Griff im Drehen um seine Langenachse vorwärts und die, hierdurch mit der Concavität der Innenseite der Cornea zugekehrte Spitze gegen den oberen Linsenrand hin schob.

2) Alles dies in der Absicht, damit die Hornhaut wahrend des Operirens nicht gedruckt, gezerrt werden konne, nicht die Wunde, sondern der Finger des Operateurs das Hypomochlion für die Nadel sei. Allein, wenn der Nadelhals die

auf wendet er das Heft fast senkrecht nach oben, und sticht er die Spitze 1—2″ über dem unteren Rande der erweiterten Pupille und im Verticaldurchmesser der Hornhaut durch, indem er das Heft etwas senkt, rasch, damit der *humor aqueus* nicht ausfliesse, die Cornea nicht zusammenfalle (welches am meisten veranlassen kann, dass beim weiteren Bewegen des Instruments die Descemet'sche Haut gezerrt wird und sich entzündet. Auf diese Weise geschieht die Durchbohrung durch einen etwas bogenförmig geführten Stich. Auf dem Finger wird nun das Instrument rasch weiter durch die Pupille nach hinten und oben geschoben, die convexe Fläche in der Mitte des Staars gegen seinen oberen Rand gelegt, durch wiederholten mässigen Druck der Staar etwas zu lösen gesucht und endlich durch Heben des Heftes gegen die Stirn des Kranken hin und durch gleichzeitigen Druck nach hinten Nadelspitze und Staar hebelförmig so hinter den Rand der erweiterten Pupille gesenkt, dass der Staar mit seiner vorderen Fläche nach oben, mit seinem unteren Rande nach vorn gekehrt, möglichst zwischen *M. rectus externus* und *inferior* hinter der Iris zu liegen kommt. (Auf diese Weise wird der Staar nicht bis auf den Boden, nicht in den Glaskörper hineingedrückt, wie man auch daraus abnehmen kann, dass man ihn hinter dem unteren Pupillarrande oft noch Monate lang beweglich hin und her schwankend sieht.) Jetzt lässt man die Nadel ein Weilchen auf dem Staare ruhen, zieht sie dann zum Versuche etwas zurück und nach oben, reclinirt, wenn er wieder aufsteigen sollte, ihn abermals, (hat dabei den unterstützenden Zeigefinger immer die Bewegungen des Instruments begleiten lassen,) und zieht man zuletzt die Nadel wieder aus dem Auge heraus, wie sie war hineingestochen worden, indem der linke Zeigefinger zugleich die Hornhaut zurückdrückt, hierdurch Zerren derselben, welche beim Herausziehen wegen Ausfliessens der Feuchtigkeit zusammenfällt, verhütet, auch das Herausziehen selbst erleichtert. — [Eine gute halbe Linie unter der Mitte der Hornhaut räth Juengken, durch die Mitte oder etwas unter ihrem Querdurchmesser v. Walther den Durchstich zu machen, Chelius, der dabei den kleinen Finger auf die Wange stützt, wie Langenbeck oder auch die Mitte zu durchbohren.]

Auch die Depression hat man durch die Cornea hindurch verrichtet;[1] Langenbeck gegen die Uvea hin, um den Glaskörper zu schonen, v. Walther u. A.,

Wunde völlig ausfüllt (wie Vorschrift ist), also die zerstochene Hornhaut sich dicht um ihn anlegt, ihn berührt, so wird sie dennoch das Hypomochlion sein, nicht blos der Finger.

1) Beiläufig operirte so einmal *Gleize (Nouvelles Observations sur les maladies de l'oeil. Paris* 1786. *p* 61. „*Un mouvement involontaire fit quitter l'instrument, avec lequel j'avois commencé la section pour faire l'extraction: je profitai de cet événement imprevu pour faire une expérience relative à la méthode de Pott; je me contentai de bien diviser la capsule, avec mon kistotôme, aussitôt j'abaissai la cataracte*“ Was nun aber folgt, zeigt, dass G. in der Regel nicht *per keratonyxin* deprimirte, sondern *per scleronixin*, nachdem er vorher die Kapsel gespalten: „*D'après cette opération jai fait plusieurs fois la même opération* (d. h. Einschneiden der Kapsel) *avec succès. Voici comme je la pratique: Je fais une petite incision à côté de la cornée transparente*“ (zur Seite, neben der Cornea, nicht in dieselbe) „*avec le bistouri; ensuite je prends l'aiguille pour bien diviser la capsule crystalline, et j'abaisse en même temps la cataracte dans la partie inférieure de l'oeil.*“ Ueberhaupt bezieht sich die ganze Stelle mehr auf den Pott'schen Kapselschnitt (vgl. Zerstückelung), die Vorzuge dieses zu erlautern.

Montain zu zwei Zeiten, d. h. zuerst nur die Linse dislocirt, nach einigen Tagen abermals die Keratonyxis gemacht und nun erst deprimirt. — [Rosas, welcher eine wenig gebogene, zweischneidige Nadel, deren Convexität schief gegen die Nasenwurzel, deren Concavität gegen die Schläfe gerichtet ist, mitten zwischen dem Centrum und dem äusseren unteren Rande der Hornhaut durchsticht, vollzieht nach den gewöhnlichen Regeln die Depression. Wenn dies aber nicht gelingt, (— namentlich soll die Nadel oft abgleiten, dadurch vieles Operiren veranlassen, ferner trotz aller Gegenbemühungen der Staar gewöhnlich gerade nach unten gedrückt werden und darum leicht wieder aufsteigen, auch der Staar nicht vollständig aus seinen Verbindungen getrennt werden, und auch darum wieder in die Höhe treten —), so umgeht er mit der Concavität der Nadel den Rand der Linse, legt dann dieselbe gegen den oberen Rand des Staars, sucht diesen nach vorn umzustürzen, ihn mit der vorderen Fläche nach unten quer hinter die Iris zu legen. Jedoch rühmt R. nur Herstellung eines ziemlich guten Sehens und einmal fiel der Staar in die vordere Kammer, von wo er extrahirt werden musste, ein Unfall, den jenes Umstürzen nach vorn wohl leicht mag bewirken können, wenn man den zu Operirenden nicht etwa platt im Bette, oder auf einem Tische liegen hat.

Uebele Ereignisse während und nach der Operation. — 1) Grosse Unruhe und Drehen des Auges nach oben, so dass man die Nadel nicht übersehen kann. Wenn hier sich das Auge nicht von selbst besser stellt oder nicht mit der Nadel in die gehörige Richtung gebracht werden kann, so muss man nach Chelius bemessen, ob man es wagen darf, vorsichtige Dislocations-Bewegungen dennoch zu machen, oder ob man lieber die Nadel wieder herauszieht und später aufs Neue operirt. 2) Plötzliche Verengerung der Pupille, bei sehr sensibelen Menschen oder Berührung der Iris. Wenn sich dieselbe nicht wieder erweitert, während man das Auge beschattet und das Instrument ruhig hält, so muss die Nadel herausgezogen und später die Operation wiederholt (Rosas) eine andere Methode befolgt werden (Chelius). 3) Unerwartetes Herausgleiten der Nadel bei grosser Unruhe des Auges. Dann verschiebe man die Operation! (Chelius). 4) Die wässerige Feuchtigkeit fliesst während des Operirens aus. Dann ist es rathsam, die Operation zu verschieben (Rosas). 5) Die Hornhaut ward viel gezerrt, gequetscht, die Iris angestochen. Dann muss eine streng entzündungswidrige Behandlung eingeleitet werden. Benedict hält grösseres Oeffnen der Cornea für ein Prophylacticum. 6) Der Staar ist so weich, dass die Nadel sich in ihn hineindrückt, oder er ist flüssig, so dass die Kapsel platzt und die Flüssigkeit sich in den *humor aqueus* ergiesst. Dann ist sofort die Zerstückelung zu machen (s. *Discissio per keratonyxin*), wobei die grösseren Stücke noch deprimirt werden können, die kleinen gewöhnlich in die vordere Kammer fallen (Chelius). 7) Der Staar steigt später wieder auf. Dann ist die Operation zu wiederholen; wenn aber Verwachsung desselben mit der Iris Schuld daran ist, so räth Langenbeck, ihn durch eine kleine Hornhautwunde mit einem Häkchen

zu extrahiren. 8) Kapsel-Reste[1] sollen auch durch Keratonyxis abgelöset und deprimirt, wo nicht, mit Häkchen oder Coreoncion, oder Pincette ausgezogen, schwimmende Staar-Reste der Absorption überlassen werden (Langenbeck). Vgl. übrigens die Ereignisse bei der Reclination.]

Sublatio (s. Allevatio) cataractae; das Aufheben, (Aufwärtsschieben) des Staars; Franz. *Relèvement de la cataracte.*

Schriften.

Pauli Im *Mémorial encyclopédique et progressif des connoissances humaines Anné VI. No* 67. *Paris* 1836. *Juillet p.* 398; in v. Ammon's Monatsschrift Bd I. H. 2.; und in Pauli: Ueb. den grauen Staar. S. 184.

[Pauli sieht die Ursache nach der Reclination per scleronyxin eintretender Entzündung in der gedrückten, gequetschten Hyaloidea, deren Beleidigung sich erst kund giebt, wenn die in ihr schleichende Entzündung auf andere Organe, besonders auf die Iris sich fortgepflanzt hat. Darum räth er, die Hyaloidea einzuschneiden,[2] und zwar oben, damit der Staar nicht wieder aufsteige. Eine zweischneidige, gebogene, mit der Convexität nach unten gekehrte, oder auch eine gerade, nicht allzufeine Nadel, deren Hals nicht feiner, als die Spitze ist, sticht er rasch mitten durch die Cornea,[3] weil dann die Bewegung am freiesten ist, man den Augapfel am besten in seiner Gewalt hat. Hierauf senkt er das Heft etwas, damit die Kapsel nicht angestochen werde und die convexe Fläche gegen diese hin gerichtet bleibe. Hat er dann die Nadel mit nach oben gerichteter Spitze durch die, von einem Narcoticum stark erweiterte Pupille langsam bis in die hintere Kammer fortgeschoben und mit der Spitze den oberen Linsenrand überschritten, so drehet er die Nadel halb um ihre Axe, so dass nun ihre Concavität auf dem Linsen-Rande zu liegen kommt, senkt nun das Heft noch etwas mehr und macht über dem Linsen-Rande, die Spitze in den Glaskörper eindringen lassend, einen nicht vollkommen halbmondförmigen Schnitt in ihn hinein, indem er das Heft wieder etwas erhebt und die Nadel von rechts nach links oder von links nach rechts, sie etwas eindrückend, fortbewegt. Dieser Schnitt muss so gross oder etwas grösser sein als die Linse. Nachdem P. ein Weilchen gewartet, damit die Glasfeuchtigkeit ausfliessen könne, zieht er die Nadel, deren Richtung nicht verändert worden, in die vordere Kammer zurück, schiebt dann durch Heben des Griffes ihre Spitze behutsam unter den unteren Linsenrand und drückt, die grösste Breite der Nadelfläche auf den unteren und äusseren Theil der Linse gerichtet; durch Senkung des Heftes Linse und Kapsel nach innen und oben in den eingeschnittenen Glaskörper hinauf. Will sich das Hinaufschieben wegen Adhäsion an der tellerförmigen Grube bei Phakomalacie und Hydropsie nicht bewerkstelligen lassen,

1) v. Ammon giebt, Klin. Darstellung. Thl I. Taf. XIII. Fig. 12, die Ansicht einer, nach Zerschneidung der Kapsel und Depression der Linse durch Keratonyxis, gebliebenen Kapseltrübung mit dem Kreuzschnitte in der Mitte.

2) Einschneiden des Glaskörpers verrichteten zwar schon Taylor und Panizza, allein nicht in der Absicht Pauli's, sondern jener, um der Linse einen Platz zu verschaffen, dieser um einen wieder aufgestiegenen Staar besser zu versenken.

3) Anfangs durch die Sclerotica.

so soll man mit der Nadel wieder eine halbe Drehung um ihre Axe machen, so dass nun die concave Fläche gegen den Linsenrand gekehrt ist, und die Spitze sich hinter ihm befindet, und so dieselbe kreisförmig um die Kapsel herum bewegen, wodurch die Adhäsionen, die meistens an der Peripherie der hinteren Kapselwand zu sein pflegen, grösstentheils getrennt werden. (Etwa vorhandene Adhäsionen an der Iris zertrennt er vor dem Einschneiden des Glaskörpers, indem er die Nadel, mit gegen die Linse gekehrter Convexität, zwischen Kapsel und Iris im Kreise drehet.) Kann eine Verletzung der Kapsel nicht vermieden werden, so räth er hier, wie bei jeder Dislocation, die Kapsel ergiebig und nach verschiedenen Richtungen hin einzuschneiden, um die Auflösung der Linse zu befördern, einen Kapselnachstaar zu verhüten. Zuletzt wird die Nadel zurück- und durch Senken des Griffes aus der Hornhaut herausgezogen, nachdem die Wunde der letzteren durch einen sanften Seitendruck mit der, auf die Spitze des linken Zeigefingers aufgelegten Nadel um $\frac{1}{4}-\frac{1}{2}'''$ erweitert worden, damit einer Entzündung der Descemet'schen Haut und der Iris wegen Quetschung des Hypomochlion vorgebauet, und eine heilsame Ausleerung des *humor aqueus* bewirkt werde. Von 53 auf diese Art operirten verunglückten nur 2.]

Dritte Hauptmethode: *Dissicissio cataractae*, die Zerstückelung des Staars; Franz. *Broiement de la cataracte.*

Diese Methode bezweckt, den Staar so zu zerschneiden, dass er leicht aufgelöset und durch Resorption fortgeschafft werde. Zu diesem Ende wird entweder blos die Kapsel eingestochen, eingeschnitten und so dem *humor aqueus* Zutritt zur Linse verschafft, oder die Kapsel geöffnet und die Linse in verschiedenen Richtungen zerrissen, oder Kapsel und Linse werden zugleich zerschnitten.[1]

In neuerer Zeit hat man diese Methode, besonders in Deutschland und England, den übrigen desshalb vorgezogen, weil die leichte Operation ihren Zweck so gut erfüllt, wie die Reclination, und noch mit dem Vortheile, dass man das Aufsteigen des Staars nicht zu befürchten habe. Allein Nachtheile sind folgende: Die Zerstückelung ist unsicher, oft gefährlich für die Iris, und der Erfolg langwieriger. Einzelne Arten von Staaren werden, selbst zerstückelt, nur sehr allmälig aufgelöset, vollends bei bejahrten Leuten: es kann ein Zeitraum von vierzehn Tagen und weniger, aber auch eine Zeit von mehreren Monaten und Jahren verstreichen, ehe die Auflösung des Zerstückelten vollendet ist, je nachdem Linsen- oder Kapselstaar, weicher oder harter Staar, Jugend oder Alter die Auflösung schneller oder langsamer von Statten gehen lassen. Man hat daher auch schon die Methode mehr beschränkt auf flüssige, weiche und halb-harte Staare, [von denen aber Pauli auch noch die weichen abzieht, weil die vordere Kapselwand verdichtet sei, so dass man sie wohl gar nicht einschneiden könne, ferner weil die Kapselwunde bei der grossen Neigung zur Entzündung sich leicht früher schliesse, als der *humor aqueus* habe auf die Linse einwirken können, dann weil der weiche Staar

1) Man könnte füglich diese dritte Hauptmethode wieder in zwei theilen: in den Kapselstich (-Schnitt), *Punctio (Sectio) capsulae* und in die Zerstückelung, *Dissicissio.*]

im *humor aqueus* aufschwellen und die Iris drücken könne, was unter anderen auch Juengken, als gefährliche Iritis erzeugend, schildert (s. v. Ammon Klin. Darst. Thl I. Taf. XIII. Fig. 19).] Ein anderer Nachtheil entsteht zuweilen daraus, dass sich durch die Zerstückelung nicht alle Theile der Kapsel so gut wegschaffen lassen, als durch die Reclination: sind diese Kapselreste nun schon trübe, oder werden sie es erst, in Folge der noch fortdauernden Wirkung des Krankheitsstoffes, z.B. der Gicht, oder in Folge der durch die Zerstückelung bewirkten Reizung, so geschieht die Absorption der noch in organischem Zusammenhange mit Hyaloïdea und Strahlenblättchen seienden nicht leicht, oft gar nicht. Dies macht also ein Nach-Operiren, ein abermaliges Zerstückeln nöthig, oder eine Reclination, die jetzt aber an einzelnen häutigen Lappen viel schwerer auszuführen ist, als sie gleich anfangs gegen einen vollständigen, der Nadel Widerstand leistenden, Staar gewesen wäre. Was ferner das Aufsteigen des reclinirten Staares betrifft, so ist dies, wenn ordentlich reclinirt worden, nicht leicht zu befürchten (s. die Reclination), und sollte es eintreten, leicht durch abermalige Reclination zu verbessern. Die ganze Zerstückelungs-Methode verdient daher, nur als Ausnahme angewandt zu werden. S. weiter unten.

Auch diese Methode hat man auf zwei Wegen, nämlich entweder durch die Cornea oder durch die Sclerotica, in Anwendung gebracht.

I. *Disscissio cataractae per keratonixin*, die Zerstückelung des Staars durch den Hornhautstich (fälschlich auch schlechtweg „Keratonyxis" genannt)

Schriften.

Conradi In Arneman's Magazin Bd I. St. 1. Gött. 1797. S. 61.
Beer Ebendaselbst Bd I. St. 3. S. 284.
J. Ware *On the operation of largely puncturing the capsule of the crystalline in order to promote absorption of the cataract.* *Lond.* 1812. 8.
Langenbeck In seiner N. Biblioth. Bd I. S 461. Bd II. S. 418.
Haan *Diss sur le keratonyxis.* *Paris* 1813. 8.
Jo. Huellverding *Diss. sist. quasdam circa cataractae disscissionem observat.* *Vienn.* 1824. 8. ausserdem die bei *Reclinatio per keratonyxin* angegebenen Schriften.

Turquet erzählt,[1] eine Engländerin habe die Operation mit einer Nadel verrichtet, und eines anderen Falles erwähnt Willars;[2] Richter empfahl,[3] den Milchstaar auf diese Weise anzustechen: allein Conradi (a. a. O.) ist der erste, welcher, sich stützend, auf die, von ihm und schon früher von Wenzel und Gleize (a. a. O.) bei unvollendeten Extractionen gemachte, Beobachtung, dass ein weicher Staar durch einen, von der Hornhaut her geführten, Schnitt in die Kapsel zur Resorption gebracht werden könne, im Jahre 1797 absichtlich so verfuhr und sein Verfahren beschrieb. Dieser, in Northeim bei Göttingen lebende, Arzt stiess ein $2\frac{1}{2}$—2‴ breites, bis zur Hälfte zweischneidiges, mit einer Lancett-Spitze versehenes, Messer durch Hornhaut und Pupille hindurch, öffnete die vordere Kapsel-

1) *Theod. M. Turquet Praxis medica. Lond.* 1690. *Lib. I. cap.* 12.
2) *Willars An oculi punctio cataractam praecaveat? (Haller Disp. chirurg. select. Vol. II. p.* 157.)
3) Wundarzneikunst Thl III. S. 243.

wand weit und zog dann das Instrument wieder zurück. Beer erklärte dann,[1] er habe im Jahre 1785 schon 29 Male diesen Versuch gemacht, er sei aber nur einmal gelungen, zwölfmal habe die Operation gar nicht geholfen und in den übrigen Fällen sei eine verdunkelte Kapsel zurückgeblieben. Er stach sein Staarmesser an derselben Stelle, wie bei der Extraction, ein. Dies Verfahren hatte die Mängel, dass, wenn eine kleine Kapsel-Oeffnung gemacht worden, die Absorption unsicher war, die Wundlefzen sich wieder an einander legten, auch wohl wieder zusammenheilten, wenn jene Oeffnung aber gross gemacht war, dass der Staar, wider Willen des Operateurs, nach einiger Zeit in die vordere Augenkammer vorfallen konnte (was z. B. Ware[2] beobachtete), wo er dann anhaltend reizte, oder dass er sofort vorfiel und dann zur Extraction desselben die gemachte Hornhaut-Oeffnung doch nicht gross genug war. Auf Reil's Antrieb ward endlich die Angelegenheit im Jahre 1809 von Buchhorn (a. a. O.) wieder angeregt und wurden zu diesem Behufe von B. Versuche an Thieren angestellt. Mit einer mässig gekrümmten Nadel, deren Concavität dem Operateur zugekehrt war, durchbohrte er senkrecht die Hornhaut, 1‴ von ihrem äusseren Rande entfernt. Dann senkte er die Spitze in die Kapsel, zerriss sie und zog hierauf die Nadel wieder zurück, ein Verfahren, welches er „Keratonyxis" nannte. (Vgl. *Reclinatio per keratonyxin*). Die Methode ward dann von Langenbeck (a. a. O.) geprüft, vervollkommet, häufig befolgt und sehr gerühmt, später jedoch mehr verlassen.

Die zu dieser Operation gebrauchten Instrumente sind: *A.* Nadeln: I. Keratonyxis-Nadeln, die man immer feiner machte, um so wenig als möglich die Cornea zu verwunden, also nur eine sehr feine Narbe zu veranlassen: von Buchhorn (a. a. O.); von Langenbeck (a. a. O. vgl. sie bei Reclinatio per keratonyxin); von v. Walther eine schneidendere mit breiter Lanzettspitze (a. a. O.); von Blömer eine sehr feine; [v. Gräfe's Sichelnadel (Blasius XVI. 33.) 15‴ l., rundlich bis auf den 2‴ l. sichelförmigen Spitzentheil, von dem ein rundliches Knöpfchen 9‴ weit entfernt ist, zu tiefes Eindringen zu verhüten.] Durch die grosse Feinheit entstand aber ein anderer Uebelstand, nämlich der, dass man mit so feinen, biegsamen, nicht hinreichend schneidenden Instrumenten den Staar, namentlich die Kapsel nicht gehörig zertrennen konnte. Deshalb begnügte man sich, die Nadel bis an ihren runden Hals in Kapsel und Linse hineinzustechen, und diese nur zu schütteln; allein dies war oft nicht im Stande, Auflösung herbeizuführen. — Manche bedienen sich II. Gewöhnlicher Staarnadeln: 1) Gerader zweischneidiger [z. B. Benedict, Rosas (Thl III. Fig. 27.), Langenbeck, Chelius.] — 2) Gekrümmter [z. B. v. Siebold (a. a. O.), Jüngken (Augenkh. S. 537).] — *B.* Messerartige Instrumente: I. Zweischneidige Staarnadelmesser: von Conradi (s. oben); — von *Saunders (Treat. on Dis. of the Eye Pl. 8. p. 215.*; Himly's Bibl. f. Ophthalmol. Bd I. St. I. Taf. I. Fig. 1. 2. 3.; Blas. XVI. 37. 38.) ein älteres, breiteres, ein späteres schmales $1\frac{1}{8}$‴ l., vom Hefte bis zur Mitte rund, von da bis zum Ende immer platter, an der Spitze biegsam dünn, zweischneidig, lancettförmig, $\frac{1}{36}$‴ br. — II. Einschneidige Keratome: von Bayer, ein an der concaven Seite schneidendes; von Langenbeck (N. Bibl. Bd I. S. 461. Taf. V. Fig. 9.; Blas. XVI. 32.), an der konvexen Seite schneidend, dessen er sich statt seiner Keratonyxis-Nadel in späterer Zeit bedient, gebaut wie letztere, mit dem Unterschiede aber, dass da, wo an dieser die convexe Fläche ist, das Keratom einen nicht schneidenden, dünnen Rand, wie der Rücken eines Staar-

1) a. a. O. u. in *Fr. Jaeger Diss. cit.*

2) S. dessen Chirurg. Beobachtungen üb. das Auge Bd II. S. 9.

messers hat, und sich da zwei Flächen befinden, wo an der Nadel zwei Ränder sind. Der vordere convexe schneidende Rand geht „verloren" in den runden Hals des Instruments über, so dass dieser die Hornhautwunde genau ausfüllt, und das Ausfliessen des *humor aqueus* verhütet; von Himly (s. Fig. 32. dieses Buches), sichelförmig, meinem Sichelmesser ähnlich und aus ihm von mir gebildet, aber nur vorn schneidend, die platte Form bald in die runde sich verlierend, damit man es drehen könne, ohne die gemachte Hornhautwunde zu erweitern. Die Krümmung des Instruments gewährt den Vortheil, die Operation auch von der Seite her vornehmen zu können, so dass Hand und Instrument den Operateur nicht am Sehen hindern und eine Narbe in der Mitte der Hornhaut nicht entstehen kann. Will man die Keratonyxis machen und kann man nur irgend Verdunkelung der Kapsel erwarten, so ist der Gebrauch eines derartigen schmalen schneidenden Instruments das zweckmässigste. — III. Gewöhnliche Staarmesser: von Beer gebraucht (s. oben.)

Langenbeck's Methode, — welche von den Meisten befolgt wird, ist diese: Durch Eintröpfeln des aufgelöseten Belladonna-Extracts ist der Kranke vorbereitet, wie bei Reclinatio per keratonyxin. Der Operateur sitzt vor demselben und führt das Keratom immer mit der rechten Hand. Der Zeigefinger der linken dient hier ebenso, wie dort, dem Halse des Instruments zum Stützpuncte. Ihr Daumen dagegen unterstützt den Ringfinger der rechten, während der kleine Finger der letzteren beim linken Auge auf die Schläfengegend des Kranken, beim rechten auf dessen Nase sich stützt. Das, mit den drei ersten Fingern gehaltene, Keratom hat seine convexe Schneide nach unten gekehrt. Es wird 1—2‴ über dem unteren Rande der erweiterten Pupille, auf dem linken Zeigefinger liegend, von unten nach oben durch die Hornhaut gestochen, hauptsächlich durch eine kleine Bewegung jenes Fingers (ohne dass es dabei nach unten drückte, also ohne dass es den Einstich erweiterte), und sofort die convexe Schneide bis zum oberen Rande des Staars vorgeschoben. Der Operateur hebt nun den Stiel aufwärts, so dass die Schneide Kapsel und Linse von oben nach unten zertrennt. Hierauf drehet er das Instrument in der Staarmasse herum und senkt den Stiel, so dass die Schneide nochmals von unten nach oben sie zerschneidet. Endlich wird sie auch noch von aussen nach innen und von innen nach aussen queer durch den Staar hindurchgeführt. Auf diese Weise geschieht die Zerstückelung so vollständig, dass man die einzelnen Theile deutlich sehen kann, von denen einige auch in die vordere Augenkammer fallen. Letzteres kann man dadurch sehr befördern, dass man das Keratom zuweilen ein wenig aus der Hornhautwunde hervorzieht, somit etwas Feuchtigkeit ausfliessen lässt. Auf andere Weise Brocken herüberzubringen, vermeide man, da Zerren und Quetschen der Hornhautwunde, welches damit verbunden sein möchte, mehr schaden, als jenes nützen würde. Ueberhaupt sind hier diejenigen Vorsichtsmaassregeln gegen Reizung der Hornhautwunde und der Iris anzuwenden, welche schon bei der Reclination durch Keratonixis erwähnt sind.

Himly's Methode. — Ich bediene mich meines, oben beschriebenen, Messers. Zuweilen habe ich aber wohl die Adam'sche Nadel oder die Walther'sche Keratonyxis-Nadel gebraucht. Ich durchsteche immer die Hornhaut von der Seite, und steche dann die vordere Kapselwand nur ein, worauf ich das Instrument rasch

wieder zurückziehe, oder ich zerstückele damit. (Selbst die Depression konnte ich mit meinem Instrumente verrichten.)

Rosa's Methode. — Er sticht die, mit den Schneiden auf- und abwärts gerichtete, Nadel in der Mitte zwischen Pupillar-, äusserem und unterem Hornhautrande, etwas schief ein, macht 2—3 parallele Kreuzschnitte durch die Kapsel, dann tiefere durch die Linse, zuletzt einen durch die hintere Kapselwand, schiebt auch Stücken in die vordere, andere seitwärts in die hintere Augenkammer.

Juengken's Methode. — J. verfährt anfangs wie, wenn er durch die Cornea reclinirt, mit der krummen Nadel, deren Convexität nach unten gekehrt ist. Vor der Kapsel drehet er den schneidenden Rand ihr zu und zerschneidet sie, das Heft zur Stirn emporhebend, von oben nach unten, wobei er das Instrument zugleich etwas herauszieht, damit der Schnitt mehr zugweise geschehe. Nachdem er dann die Nadel wieder aus dem Staare herausgezogen, das Heft nach unten gewendet, die Spitze vor der Pupille präsentirt, die convexe Fläche wieder der Kapsel zugewendet hat, schiebt er sie zum einen Seitenrande derselben, wendet auch hier die Schneide gegen sie und zerschneidet sie queer und zugweise von der Peripherie bis zur Mitte (bis zum Längenschnitte), nicht weiter, da sonst die Kapsel nur würde verschoben, nicht zerschnitten werden. Einen zweiten Queerschnitt verrichtet er auf gleiche Weise vom anderen Seitenrande bis zum Längenschnitte. Hierauf zerstückelt er die Linse selbst ebenso in einige grössere Stücke. Von diesen eins oder den Linsenkern sucht J. zu fassen und in den Grund des Glaskörpers zu recliniren, damit auch die Hinterwand der Kapsel zerstört werde. Endlich sucht er einige kleine Stücken durch hebelförmige Bewegungen in die vordere Augenkammer zu werfen, wenn dies nicht gelingen will, einige aufzuspiessen, hervorzuziehen und, beim Zurückziehen des Instruments, an der inneren Wand der Cornea abzustreichen.

[Wernеck's Methode. — Wenn durch den gichtischen Staar die, oben bei den Ursachen von Wernеck angegebenen, Fehler der Iris durch die bedeutende Vergrösserung des Staars schon eingetreten sind, so öffnet er ein Viertel der Hornhaut oben, unten, oder zur Seite mit dem Staarmesser, fasst dann den Mittelpunkt der Kapsel mit einem geschlossenen Häkchen und drehet ein Stückchen aus ihr heraus. Die Resorption verschafft dann, sagt W., dem Unglücklichen manchmal noch einen nothdürftigen Grad des Sehvermögens.

Chelius's Methode. — Chelius räth, kreuzweise zu zerschneiden und dabei vorzüglich zu beachten, dass die Kapsel im Mittelpunkte gehörig weit getrennt werde, was man oft durch Kreisbewegungen am besten erziele, ferner dass die Nadel sich nicht spiesse und desshalb die Linse nur verrücke, darum das Instrument wiederholt in die vordere Kammer zurückzuziehen und von neuem gegen den Staar vorzuführen, endlich die grösseren Stücken niederzndrücken.] In je kleinere Stücke der Staar zertheilt wird und je mehr derer in die vordere Augenkammer gerathen, desto rascher geschieht deren Auflösung. [Man kann dies durch ab und an wiederholtes Eintröpfeln von Hyoscyamus- oder Belladonna-Extract befördern.] Allein um so schneller und leichter werden auch Descemet'sche Haut und Iris gereizt. Beer hat zur Beförderung der Auflösung empfohlen horizontale Lage auf dem

Bauche mit etwas niederhängendem Kopfe, auch Erschütterungen des Körpers, besonders des Kopfes. Werneck [1] empfiehlt, den, mit aufgelöstem Staare saturirten, *humor aqueus* durch einen kleinen Einschnitt in die Hornhaut herauszulassen, damit der auf's Neue abgesonderte die Staarreste um so rascher auflösen könne. Oft hat man Wiederholung der Zerstückelung für nöthig befunden, z. B. wenn die zerstückelte Linse von der Kapsel umschlossen geblieben war, oder auf's Neue diese um jene sich gelegt hatte. [2]

[Uebele Ereignisse bei und nach der Operation sind die bei Reclination durch Hornhautstich unter No. 1—5 u. 8. angegebenen, ferner die als Nachtheile der Zerstückelung überhaupt erwähnten. Ausserdem gelingt zuweilen die Zerschneidung wegen unvermutheter Zähigkeit der vorderen Kapselwand nicht (Rosas'; dann muss man, nach ihm, sogleich zur Depression übergehen.]

Als Vortheile dieser Zerstückelungs-Methode hat man angegeben: 1) Alle, zu Gunsten der Reclinatio per keratonyxin angeführten, Puncte; ausserdem 2) die Leichtigkeit des Zerstückelns von vorn her; 3) die Möglichkeit, sehr unruhige Augen, z. B. die der Kinder, leicht zu fixiren; [3] 4) [dass sie bei kranken Constitutionen passend sei, namentlich bei gichtischer, weil die afficirte Sclerotica nicht verwundet werde (Beck); 5) dass sie angewendet werden könne, möge die Augenliderspalte eng oder weit, das Auge tief liegend oder hervorragend, der Staar halb angewachsen sein oder nicht (Weller); 6) dass sie bei Varicosität des Ciliarkörpers passend sei.] — Allein, weniger freilich, als die Reclination durch Keratonyxis, doch oft genug bringt diese Zerstückelungs-Methode bedeutende Nachtheile: 1) Der Act des Zerstückelns ist oft, trotz aller vorsichtig, nur hebelartig vollzogenen, Bewegungen, gefährlich für Descemet'sche Haut und Iris, da dieselben sich sehr leicht danach entzünden. [1] 2) Man kann durch die Hornhaut hindurch nicht so sicher zerstückeln, als durch die Sclerotica, noch weniger gut die Kapsel beseitigen, die, bloss zerschnitten, oft gar nicht aufgesogen wird und den Erfolg sehr beeinträchtigen kann, sobald sie trübe ist oder wird, und sich auch nicht nach aussen umrollt, vielmehr den Staar von der auflösenden Feuchtigkeit abhält. 3) [Zuweilen verhindert enges Zusammenziehen der Pupille um das Instrument herum, trotz Eintröpfelns eines Mydriaticum, die Vollendung der Operation. 4) Gegen diese Zerstückelungs-Methode sind auch alle, bei den Nachtheilen der Reclination durch Keratonyxis unter No. 1. 3. 5. 7. angegebenen, Puncte anzuwenden.] — Daher sind die eifrigsten Verfechter dieser Methode nach und nach immer mehr von der über-

1) S. Salzburger Medic. Zeitung 1823. Bd I. S. 124.

2) Deshalb erfand Jüngken die Extraction eines Kapselstückes: vgl. Extraction durch den Einstich.

3) Jüngken nennt sie die, bei Gemüthskranken einzig anwendbare Methode.

4) Vgl. oben Nachtheile der Reclin. u. keraton. No 6, ferner z. B. v. Ammon Klin. Darstell. Thl I. Taf. XIII. Fig. 5. 8. 11.: Verdunkelung und Ausschwitzung an der Hinterfläche der Cornea; plastisches Exsudat auf Iris und Cornea; starke Entzündung der Descemet'schen Haut in der vorderen Kammer, Verdunkelung der Pupille durch gelbes Exsudat, später Schwinden des Glaskörpers, Verschrumpfung der Retina, Chorioiditis. — Pauli räth, wie schon Benedict, (s. Reclin. p. kerat.: übele Ereign. 5), die entstehende Entzündung zu bekämpfen durch Dilatiren der Hornhautwunde und durch Verhütung des Anhäufens von *humor aqueus* vermittelst Auslassens des letzteren.]

triebenen Belobung zurückgekommen, welches sie ihr hatten angedeihen lassen, haben immer mehr ihre Anwendbarkeit beschränkt. Daher halte ich sie nur dann für indicirt und wende sie nur dann an, wenn es bloss eines Einstiches in die Kapsel oder einer unbeträchtlichen, rasch ausführbaren Zerstückelung bedarf, nämlich beim flüssigen Staare, beim flüssigen oder weichen Staare kleiner, unruhiger Kinder insbesondere, bei denen ich öfters durch einen einfachen Einstich meinen Zweck erreichte. [Von anderen werden ausserdem als Indicantien angegeben: Varicosität des Ciliarkörpers (Weller), tiefe Lage des Auges, enge Augenlinderspalte und theilweise Adhäsion des Staars, von Juengken sehr vulnerabele Augen, körperliche oder moralische Ursachen, wegen welcher der Operirte sich nicht würde ruhig verhalten können, Mangel an Pflege, versuchsweise harte Staare, die nach der Depression oder Reclination immer wieder aufsteigen.]

II. *Disscissio cataractae per sclerotico- (s. sclero-) nyxin*, die Zerstückelung des Staars durch den Scleroticalstich.

Schon Guillemeau hatte 1598 empfohlen,[1] von der Sclerotica her die Staarnadel in einem flüssigen oder weichen Staare hin und her zu bewegen und dadurch zu zertheilen. Nuck,[2] Fienus,[3] de Gorter,[4] Warner[5] riethen gleichfalls, den Staar von daher zu zerstückeln, wenn er sich nicht niederdrücken lasse. Acrel[6] zerstückelte so weiche Staare. Henkel schlug vor,[7] die hintere Kapselwand schräg nach unten einzuschneiden bis wenige Linien weit in den Glaskörper hinein, worauf der Staar aufgelöset oder sich senken werde. Percival Pott[8] zerriss und zerschnitt von daher verschiedentlich mit der Nadel Linse und Kapsel, damit der Staar aufgelöset werde, welchem Gleize in der Art folgte, dass er die Kapsel, durch Sclerotica hindurch, bald von oben bis unten nur einschnitt, bald die Linse hinterher aushülsete und niederdrückte (a. a. O. p. 61), zurückgebliebenen Kapselstaar ebendaher zerschnitt (p. 60), einen reinen Kapselstaar dagegen nur zerschnitt und zerriss, ohne die Linse zu berühren (so viel als möglich), da die letztere doch aufgelöset werde, freilich der Kranke erst nach zwei Monaten zu sehen beginne (p. 97). Sarpa zerschnitt so den flüssigen, den weichen, den Kapselstaar, wenn er sich nicht recliniren liess, deprimirte dann die grösseren Stücke und warf die kleinen in die vordere Augenkammer. Vorzüglich aber ward die Zerstückelung durch Scleronyxis in England häufig ausgeübt von Saunders, Ware, Gibson, W. Adams, Stevenson u. A.

Die Instrumente, deren man sich hierzu bedient, sind: *A.* Staarnadelmesser: von Saunders, das bei Zerstückelung durch Keratonyxis beschriebene; von *Adams (Pract. Observ. on Ec-*

1) S. dessen *Oeuvr. d. Chirurg. Paris* 1598. *p.* 337.

2) S. dessen *Operat. et Experim. chirurg. Lugd. Bat.* 1733.

3) S. dessen *Libb. chirurg. XII. Lugd. Bat.* 1733. *p.* 57.

4) S. dessen *Chirurgia repurgata. Lugd. Bat.* 1742.

5) S. dessen *Cases in Surgery. Lond.* 1754. u. *Descript. of the Human Eye. Lond.* 1773.

6) S. dessen Chirurg. Vorfälle. A. d. Schwed. Gött. 1777.

7) S. dessen *Diss. de Cataracta. Frf.* 1744. *(Haller Diss. chir. T. II. p.* 97.)

8) S. dessen Chirurg. Werke ThIII. S. 416.

tropium etc. **Pl. 3. p.** 126.; Himly's Bibl. f. Ophthalmol. Bd I. St. 1.; Blas. XVI. 39.) $\frac{8}{10}$‴ l., beinahe plattes, zur grösseren Festigkeit der Länge nach schwach convexes Blatt, $\frac{4}{10}$‴ weit zweischneidig, an Dicke allmalig zunehmend, damit die wässerige Feuchtigkeit nicht ausfliesse,[1] überall $\frac{1}{3}$‴ br., die Spitze speerförmig; ein zweites, Diminutiv seines Iris-Messers (vgl. künstliche Pupillenbildung) für harte Staare alter Leute; — von *Stevenson (Pract. Treat. on Cataract. Ed.* 2.; Himly's Bibl. a. a. O.; Blas. XVI. 34—36.), ohngefähr 11‴ l., das hinterste Drittheil rund, von $\frac{1}{2}$ bis zu $\frac{1}{3}$‴ im Durchmesser abnehmend, die übrigen 2 Drittheile sich nach der biegsamen, speerförmigen Spitze zu abplattend, bis 3‴ über die beiden stumpfen Winkel der Spitze hinaus zweischneidig, für den einfachen Linsenstaar; ein zweites in der oberen Hälfte sanft gebogenes Kapselmesser, dessen concave Seite 4‴ lang schneidend ist, von der Spitze bis zur, $\frac{1}{2}$‴ breiten Mitte allmalig breiter werdend, von da an konisch, für dicke, zähe Kapselstaare: ein kleineres eben dafür bei Kindern. — *B.* Gewöhnliche Staarnadeln: I. Gekrümmte: von Adams (a. a. O.) eine ausserst schwach gekrümmte gebraucht zur Operation des Kapselstaars, besonders um zugleich kleine Theile der Kapsel abschneiden zu können, wenn sie an der Iris adhäriren; von Himly seine Reclinations-Nadel; (denn eines anderen Instrumentes bedarf man gar nicht) u. A. — II. Gerade: von Rosas.

Adams's Methode. — Dieser zerschneidet, nachdem er mit seinen Instrumenten durch die Sclerotica eingedrungen, den Staar in so viele Stücke, als er nur kann und wirft sie in die vordere Augenkammer. Gelingt es nicht, ihn auf einmal hinreichend zu zerstückeln, so schneidet er wenigstens so viele Scheibchen davon ab, als er kann, und wiederholt nun die Zerstückelung, nachdem der Staar etwas erweicht worden. Allein dies viele Arbeiten im Auge und das Hineinwerfen in die vordere Augenkammer ist nicht rathsam, da es zu sehr reizt.

Himly's Methode. — Ich suche zuerst mit meiner gebogenen, zweischneidigen Reclinationsnadel auf die, bei Reclination durch Scleronyxis angegebene Weise zu recliniren; gelingt dies aber wegen zu grosser Weichheit des Staars nicht, dringt die Nadel durch ihn hindurch, zerdrückt sie ihn, so ziehe ich ihre Schneide durch Kapsel und Linse in verschiedenen Richtungen einige Male hindurch, indem ich hebelförmig, durch Bewegen des Heftes zu mir ein und von mir ab und durch geringes Zurückziehen und Einschieben der Nadel, nicht allein die obere Fläche des Staars, sondern auch dessen Dicke zu zerschneiden suche, zerreisse auch mit der Spitze die vordere Kapselwand so weit, als möglich, und überlasse so den Staar der auflösenden Kraft des *humor aqueus*. Leicht bleiben aber Kapselreste zurück. Stören diese das Sehen, so müssen sie später noch reclinirt werden.

Rosas's Methode. — Die gerade, lanzenförmige Nadel wird von ihm mit nach hinten und vorn gerichteten Schneiden, gegen den Mittelpunct des Augapfels gerichteter Spitze, an derjenigen Stelle eingestochen, wo die Scleronyxis bei der Reclination gemacht wird, dann so gedrehet, dass die Schneiden auf- und abwärts stehen, hierauf bis hinter den inneren oberen Pupillarrand geschoben, mit etwas nach vorn gerichteter Spitze, um dem Staare auszuweichen, hierauf wieder so gedreht, dass die Schneide auf dem Staare aufliegt. Dann macht er mit ihr ein Paar, schief von

1) [In der, a. a. O. der Bibl. f. Ophthalmol. vom Verfasser gegebenen, Kritik obiger englischer Instrumente verwirft er die konische Form, weil solche Instrumente die freien Bewegungen hemmen und die Wunde quetschen.]

oben und innen nach unten und aussen gehende, Schnitte durch die Kapsel, indem er das Heft in der Richtung der Glatze wechselsweise hebt, das Instrument etwas zurückzieht, dann wieder senkt. Nach einer Viertels-Drehung der Nadel um ihre Axe macht er eben so viele von unten und innen schief nach aussen und oben steigende, jene durchkreuzende Schnitte. Die weiche Staarlinse zerschneidet er dann ebenso, schiebt einige Stücke derselben in die vordere, andere in die hintere Kammer, und spaltet zuletzt die hintere Kapsel durch einen Kreuzschnitt.

Jüngken's Methode. — Dieser macht gerade und schräge Kreuzschnitte mit der gekrümmten Staarnadel durch die Kapsel, zertheilt dann durch ähnliche die Linse in 2—3 grössere Stücke, reclinirt den Kern oder ein grösseres Stück derselben in den Glaskörper, um die hintere Kapselwand zu zerreissen, und wirft endlich einige, nicht zu viele, Linsentheile in die vordere Augenkammer.

[Zur Beförderung der Auflösung im *humor aqueus* dienen die, bei Zerstückelung durch den Hornhautstich angegebenen, Mittel.

Die übelen Ereignisse bei und nach der Operation können dieselben sein, wie diejenigen bei Reclination durch die Sclerotica, mit Ausnahme solcher, welche directe Wirkungen des Reclinirens selbst sind; verfährt man aber wie Jüngken, so können auch diese eintreten. Ferner gehören hierher die, als Nachtheile der Zerstückelung überhaupt angegebenen. Endlich kann die Kapsel so zähe sein, dass die Zerschneidung nicht gelingt; dann empfiehlt Rosas, die hintere Kapselwand zu öffnen und Linse sammt vorderer Kapselwand in den Glaskörper zu deprimiren oder, wenn dies misslingt, den ganzen Staar zu lösen und umzulegen.

Vortheile dieser Zerstückelungs-Art sind: 1) dass man den Staar besser in seiner Gewalt hat, als nach der Keratonyxis, ihn auch, wenn man will, leichter in die vordere Augenkammer werfen kann; 2) dass die Hornhaut keine, und die Iris nicht so leicht Gefahr läuft, als bei dieser; 3) dass sie auch dann ausführbar ist, wenn eine *Cataracta adhaerens* Erweiterung der Pupille verhindert; 4) ebenso auch wenn die Hornhaut krank ist. Ein Nachtheil gegen die Zerstückelung von vorn ist Verletzbarkeit der Retina und der Ciliar-Nerven. [Pauli.[2]]

1) [S. z. B. in v. Ammon's Klin. Darstellung Thl. I. Taf. XIII. Fig. 3. 4. da zerstückelter Staar auf dem Pupillarrande liegend, in die vordere Kammer hineinragend, die Augen entzündet.

2) Zerstückelung des Staars durch Licht. — Werneck (in v. Ammon's Zeitschr. Bd. IV. S. 14.) zersprengte bei einem staarblinden Steinbrechel und englischen Jagdhündchen die Linse in Drittheile oder Viertheile mit Hülfe des, durch eine Glasröhre hindurchfallenden und von einem Hohlspiegel zurückgeworfenen Sonnen- oder Phosphorlichts, worauf sie aufgelöset wurde. Dies soll von heftigen, krampfigen Zusammenziehungen des „muskulosen" Strahlenbläschens herrühren. Blendung oder Entzündung trat nie ein. Er fragt sonach, ob man dies Mittel nicht auf reinen Linsenstaar, oder wenn die Kapsel nicht sehr verdickt ist, auch beim Menschen anwenden könne? Wenn man den Focus nicht auf die Hornhaut, sondern nur einen Augenblick auf die Kapsel fallen lässt, wird man, meint W., keine Gefahr laufen.]

Durchziehen eines Fadens. — *Gibson (s. New-England Med. et Surg. Journ. Boston* 1819. *No* 1—4.) zog einen gedrehten Doppel-Faden mit einer feinen, gebogenen Staarnadel, der Pupille gegenüber durch die Cornea, durch die Linse hindurch, und durch den äusseren Theil der Sclerotica. Er liess ihn so lange liegen, bis die Auflösung des Staars erfolgt war, was 2 mal binnen 10 Tagen geschah. In einigen Fällen soll aus diesem Verfahren kein Nachtheil hervorgegangen sein; in anderen entstand eine solche Entzündung, dass er den Faden entfernen musste — und wohl zu spät! [Löwenhardt (s. Casper's Wochenschrift 1838, No 24.) stach eine stark ge-

Nachbehandlung. — Ward die Zerstückelung durch die Sclerotica hindurch gemacht, so ist die Nachbehandlung einzurichten, wie die nach Reclinatio per scleronyxin. Ward dagegen durch die Hornhaut zerstückelt oder auch reclinirt, so muss man sich vor Entzündung weit mehr hüten: Viele schreiben ein streng entzündungswidriges Verfahren, selbst Aderlass, zur Prophylaxis vor. Liegt ein Staarrest so, dass er leicht die Iris reizen, die Pupille sperren kann, so tröpfele man bis zur Auflösung oder Lagen-Veränderung desselben täglich Abends von einer *Solutio extr. hyoscyami* ein. Ueber Nachstaar s. am Ende dieses Kapitels. Ueber die zu tragende Staarbrille s. Nachbehandlung nach der Reclinatio per scleronyxin. —

Vierte Haupt-Methode: Complicirte Methoden.

1 Complication der Zerstückelung und der Depression oder der Reclination durch Hyalo- und Scleronyxis.

Schriften.

John Bowen *Pract. observations on the cure of every species of Cataract by Hyalonyxis. Lond.* 1824. (Froriep's Chirurg. Kupfertafeln: Taf. 135.)

J. Bowen sticht eine 9‴ lange, schwach gebogene, schmale Nadel mit lanzenförmiger Spitze (a. a. O. Blasius XVI. 31.), 3—$3\frac{1}{2}$‴ von der Cornea entfernt, durch Sclerotica, Chorioidea, Retina und Glaskörper (— daher der Name —), durch den Mittelpunct einer *C. fluida* oder *mollis* bis in die vordere Augenkammer, deprimirt dio Trümmer des Staars zum Theil, und schafft sie zum Theil in die vordere Kammer; bei *C. dura* leitet er sie zum oberen Linsenrande und drückt den Staar durch Heben des Heftes so weit hinab, dass die Nadel zwischen ihm und den Ciliarfortsätzen hindurch in die vordere Kammer gebracht werden kann, worauf er durch 3—4 Kreisbewegungen mit der Spitze einen grossen Theil der vorderen Kapselwand zerreisst, zerstückelt und nebst der Linse rückwärts und abwärts in den Glaskörper versenkt. Endlich, beim Herausziehen des Instruments, entfernt er durch eine Kreisbewegung den Rest der Kapsel. Er rühmt die Trefflichkeit des Verfahrens und weiset nach, dass auch die Retina durch dasselbe nicht gefährdet wird.[1] Tyrrel empfiehlt[2] Hyalonyxis mit Hülfe der zweiten Saunders'schen Nadel bei Cataracta 2—3jähriger Kinder, beim weichen Staare Erwachsener, bei Staaresten nach Zerstückelung sonstiger Linsenverwundung.

Juengken's Abreissen der vorderen Kapselwand beim Recliniren s. bei Reclination durch die Scleronyxis; über das, von ihm bei der Zerstückelung verrichtete Recliniren eines Staartheiles s. *Discissio per kerato- und scleronyxin.*]

krümmte, feine, zweischneidige, eigens dazu verfertigte Nadel so durch die Sclerotica, dass er die Linse von hinten her an der, mit einer künstlichen Pupille cohärirenden Stelle fasste, stach sie durch diese hindurch und führte sie rasch durch die Cornea wieder heraus. Die Enden des seidenen Fadens wurden am äusseren Augenwinkel befestigt. Hochstens 30 Stunden lang soll er liegen bleiben. Die Auflösung der Linse war erst nach 8 Wochen vollendet und das Sehen hergestellt. Erkältung und neue Augenentzündung vernichtete aber zum Theil den gutem Erfolg.

1) Zufolge Carron du Villards, hat Lusardi schon früher so operirt.

2) *On diseases of the eye. Vol. II.*

2) Complication der Zerstückelung und der Ausziehung.

[Gibson u. a. Engländer nach ihm haben, um die langsame Auflösung des zerstückelten Staars nicht abzuwarten, und aus Furcht vor Reizung durch denselben, einige Tage nach der Zerstückelung durch Scleronyxis einen Einstich in die Cornea gemacht, um die nun erweichten Staarstückchen herauszulassen.[1] Dies heisst aber doch, das schon gereizte Auge nochmals gefährden.

3) Complication des Kapselstichs und der Ausziehung, zu zwei Zeiten.

Eine, von Muter ersonnene,[2] Operationsweise, welche Tyrrell besonders dann empfiehlt, wenn ein sehr grosser Staar das Hindurchschieben des Messers durch die vordere Augenkammer erschwert, ist folgende: Zuerst wird durch Keratonyxis die Kapsel eingestochen, dann einige Monate, nach Tyrrell 4—6 Wochen, während die Pupille erweitert gehalten wird, zu warten, bis der Staar durch Auflösung kleiner geworden und ihn nun durch die Hornhaut auszuziehen. Dann bleibt aber die Kapsel zurück. Das Auge wird auch zwei Gefahren, und wenn hinterher die Kapsel noch reclinirt werden soll, dreien ausgesetzt.]

4) Complication des Kapselstichs und der Reclination, zu zwei Zeiten.

Dies Verfahren kann bei *C. Morgagniana* zweckmässig sein. S. unten Indicationen: 9.

5. Complication der Zerstückelung, der Dislocation und der Ausziehung.

W. Adams[3] hat gegen den so harten Linsenstaar, dass er sich nicht zerstükkeln lässt, folgendes Verfahren empfohlen. Von einer schwachen Auflösung des *Extr. belladonnae* wird Abends vor der Operation eingetröpfelt. Sein gerades Staarnadelmesser (s. oben) stösst er mit vor- und rückwärts gekehrten Schneiden, an der gewöhnlichen Stelle durch die Sclerotica in die hintere Augenkammer, schiebt es unter und hinter den Staar, drängt den unteren Rand des letzteren hierauf in die Pupille, dann die ganze verdunkelte Linse in die vordere Augenkammer, und zerschneidet endlich mit dem zurückgezogenen Instrumente mehrfach die Kapsel. Auf diesen ersten Act folgt sogleich der zweite, nämlich Ausziehung der vorgeschobenen Linse durch einen seitlichen Hornhautschnitt, den er vom Schläfenrande her mit einem zweischneidigen, lancettförmigen Staarmesser, über dem Kopfe des Kranken hinweg verrichtet, indem er hinter dem, auf einem Tische liegenden, und auf einem Kissen mit dem Kopfe ruhenden Kranken

1) S. *Gibson On artificial Pupil.* In der *Manchester Eye-Institution* befolgt man laut Walker, dies Verfahren gewöhnlich. Ihr stand Gibson früher vor.]

2) *On the Cataract etc.*

3) *Pract. Inquiry into the frequent failure of the Operation of Depression and Extraction. London* 1817. *p.* 127.

steht. Den Schnitt dilatirt er nach oben und unten, bringt dann ein Häkchen ein und zieht mit ihm den Staar aus. Einzelne Brocken werden der Auflösung überlassen. Alle, der Extraction gemachten Vorwürfe, mit Ausnahme des auch hier möglichen Iris-Vorfalls, sollen diesem Adams'schen Verfahren nicht gemacht werden können.

Indicationen zu den verschiedenen Operations-Methoden, nach den verschiedenen Arten des Staars und besonders, bei den einzelnen zu beobachtendes Verfahren.

1) Angeborener Staar. — Der flüssige wird am besten gleich beim Säuglinge an der Mutterbrust operirt, und zwar auf die einfachste, leichteste Weise durch Punctio capsulae per keratonyxin mit Hülfe meines sichelförmigen Keratoms (s. Fig. 32.) oder des Adams'schen Staarnadelmessers oder einer Staarnadel. Man steche das Instrument durch die Hornhaut geradezu in den Staar hinein und ziehe es sogleich auf demselben Wege ohne Weiteres wieder heraus. Linsenstaare von bedeutenderer Consistenz zerstückele man durch die Cornea. Ist zugleich ein Kapselstaar da, so muss man durch die Sclerotica recliniren, besser aber, sich anfangs mit dem Einstiche und der nachfolgenden Auflösung der Linse begnügen und in späteren Jahren die Kapsel durch Reclination fortschaffen. Sind die Kinder schon 2—3 Jahre alt, so warte man lieber mit der Operation bis zum 8—10 -14ten Jahre: sie sind zu unruhig, ihre Augen rollen beständig umher und, — was mehr ist — wegen grosser Productivität des kindlichen Alters entsteht leicht Iritis mit grosser Wucherung. Extraction ist nie zu machen; denn auf sie folgt leicht eine so heftige Iritis, dass die Pupille geschlossen wird. Ist das Kind mit beiden Augen blind, so darf man freilich nicht lange säumen, weil darunter die geistige Bildung zu sehr leiden würde. Man operire dann zuerst nur ein Auge durch Dissecisio per keratonyxin, die das Auge am besten fixirt, etwa zurückgebliebene Kapselreste in späteren Jahren durch Reclinatio per scleronyxin. [Das zweite Auge operire man, je nach dem glücklichen oder unglücklichen Ausgange der ersten Operation, geringer oder bedeutender Unruhe u. dgl. entweder nach einigen Wochen oder erst in späteren Jahren. *C. centralis* stört das Sehen zu wenig, als dass man mit der Reclination zu eilen hätte, es müsste denn sein, dass dadurch Schielen zu entstehen drohete, wo dann bei Ruhe des Auges die Reclination durch die Sclerotica, bei Unruhe und keiner grosser Disposition zur Entzündung dieselbe durch die Hornhaut allen übrigen Methoden vorzuziehen ist.[1]]

1) [Nach Saunders soll man zwischen dem 16—20. Monate, nach Lawrence das 6wochige, nach Gibson das halbjährige Kind operiren. Gibson steckte es in einen, unter dem Kinne zugebundenen, Sack, band seine Beine unter den Knien mit einem Tuche zusammen, legte es auf einen, mit Kissen bedeckten, Tisch, liess es durch Gehülfen halten, zerriss die Kapsel eines flüssigen Staares durch die Sclerotica, deprimirte auf demselben Wege den harten, zerstückelte so den weichen. Ware liess das Kind auf dem Tische halten, durchbohrte die Kapsel mit einem, dem Cheseldenschen ähnlichen Messer *per scleroticam* von hinten durch und durch, wiederholte auch die Operation nach ein Paar Tagen, wenn ausfliessende Staarflussigkeit das Auge getrubt hatte; weiche zerschnitt er und suchte er stuckweise in die vordere Kammer zu bringen; harte deprimirte

2) Staar bei einem schwächlichen, oder sehr alten, oder kachektischen, gichtischen, rheumatischen, psorischen Menschen. — Diesen extrahire man niemals. Reclination durch die Sclerotica, zuweilen nach Vorbereitung durch Heilmittel, und in guter Jahreszeit, hat oft recht guten Erfolg. S. oben Indication zur Staaroperation überhaupt.

3) Harter Staar. — Da dieser nicht besonders gross ist, nicht leicht zerbröckelt, sich nicht abstreift, sehr häufig nur Folge des hohen Alters ist, ohne sonstige Krankheit, so lässt sich derselbe extrahiren. Man darf den Hornhautschnitt sogar durch ein Gerontoxon hindurch machen; die Vereinigung der Wundränder geht nur etwas langsamer vor sich. Kommt die Narbe gerade in das Gerontoxon zu liegen, so entstellt sie nicht und hindert sie das Sehen nicht. Der einzige Einwurf, der sich hier der Extraction machen lässt, ist, dass der recht harte Staar oft mit der Hinterwand der Kapsel fest zusammenhängt und dann schwer heraustritt. Manche nehmen dies aber zu voreilig an, sobald die Linse nicht sogleich hervortreten will, vielleicht wegen zu engen Hornhautschnittes u. s. w. Böse ist es immer, dass der Fall vor der Operation nicht zu erkennen ist. (Vgl. *C. accreta.*) Es sind dann verschiedene Handgriffe zur Lösung der abnormen Verbindung nöthig, die leicht das Auge zu sehr reizen können. Die Reclination durch die Sclerotica gelingt hier besonders gut. Jedoch ist der harte Staar ein solcher, der vielleicht am ehesten wieder aufsteigt, der auch am spätesten aufgelöset wird: daher darf man nicht bloss deprimiren, und muss man die Reclination durch die Sclerotica besonders sorgfältig und hinlänglich tief machen, jedoch ohne die Retina zu quetschen. Die Kapsel kann man meistens zugleich recliniren oder doch gleich hinterher.

4) Weicher Staar. — Der Extraction dieses Staars stehen manche Schwierigkeiten entgegen, wie stark vorgedrängte Iris, Quetschung derselben beim Hindurchtreten des Staars durch die Pupille, Grösse des Staars, grosse Leichtigkeit, etwas von ihm abzubröckeln, abzustreifen, besonders wenn man das Instrument zum Oeffnen der Kapsel tief eindringen liess. Will man solche Brocken durch Druk auf den Augapfel herausfördern, so entsteht oft Vorfall des Glaskörpers; will man sie mit dem Haken herausziehen, so zerbröckelt man nur noch mehr; will man sie herausfischen mit dem Daviel'schen Löffel, so nimmt man einen immer bedenklichen, gefährlichen Handgriff vor. Man überlasse also dergleichen Brocken lieber der Auflösung und Aufsaugung. Jedoch besser extrahire man überhaupt solche Staare nicht. Auch die Reclination ist für sie nicht passend, da man die Nadel nur

er. Carron du Villards bindet Kinder unter 4 Jahren auf ein Brett, welches länger, als das Kind, und mit Matrazen bedeckt ist, schraubt das untere Ende desselben mit Holzschrauben auf einen Tisch und legt den oberen Theil auf einen Schemel, so dass ein Winkel von 48° entsteht, macht dann Keratonyxis mit einer feinen, modificirten Saunders'schen Nadel 2‴ von der Sclerotica, $\frac{1}{2}$‴ über oder unter dem Querdurchmesser der Cornea, schneidet die Mitte der Kapsel ein, hält so das Messer unbeweglich, bis die ausgeflossene, milchige Flussigkeit etwa nach einer Minute zu Boden gesunken ist, zieht die Nadel etwas zurück, bringt sie zwischen Iris und Umfang der Kapsel und reclinirt nun die sich leicht ablösende Kapsel: steigt sie wieder auf, so wirft er sie in die vordere Kammer.

durch den Staar hindurchdrückt, ihn zermalmt. Man zerstückele ihn lieber durch die Sclerotica hindurch und überlasse ihn so der Auflösung. Allein, nach Scarpa's Rathe, die Stücken in die vordere Kammer zu schieben, ist nicht nöthig, da man Linse und Kapsel so zerstückeln und zerreissen kann, dass sie bestimmt aufgelöset werden, und ist gefährlich, da es Entzündung herbeiführen kann. Das zweckmässigste Verfahren ist aber, zuerst durch die Sclerotica hindurch zu recliniren und, wenn dies nicht völlig gelingt, dann *lege artis* zu zerstückeln. Auch Zerstückelung durch die Hornhaut hindurch ist anwendbar; jedoch bleiben danach öfter dunkele Kapsel-Reste zurück, die später noch zu entfernen sind.

5) Flüssiger Staar. — Die Extraction ist leicht: man braucht nur einen kleinen Hornhautschnitt zu machen und die Kapsel einzustechen, so fliesst auch schon die milchige Feuchtigkeit aus. Allein nicht immer ist es ein reiner, flüssiger Staar, sondern in Gesellschaft eines Kapselstaars. Findet man nach dem Ausfliessen der Flüssigkeit die Pupille noch nicht klar, so muss die Kapsel durch alle jene gefährlichen Handgriffe mit Pincette und Häkchen ausgezogen werden, was so leicht Prolapsus und Entzündung herbeiführen kann und am Ende doch nicht einmal völlig gelingt, da man, um das Auge nicht zu sehr zu gefährden, Stücke sizzen lassen muss. Und um dies zu verrichten, muss man wieder einen grossen Hornhautschnitt haben, welcher die Luft lange eintreten lässt u. s. w. S. Extraction: Ablösen der Kapsel vom Glaskörper. Die Reclination durch Scleronyxis ist daher weit vorzüglicher: man kann durch sie zugleich die Kapsel entfernen. So wie man jedoch auf diese drückt, zerspringt sie, fliesst die Flüssigkeit aus, trübt sie den *humor aqueus* und verhindert sie die weitere Uebersicht. Der Operateur muss dann mit den Reclinations-Handgriffen dennoch fortfahren. Im Dunkeln muss er solche Bewegungen machen, wodurch die Kapsel und der, vielleicht noch vorhandene, feste Linsenkern in den Glaskörper gedrückt und die Kapsel tüchtig zerrissen wird. Hierbei muss er sich ja vorsehen, dass er mit der Nadel wirklich vor der Kapsel liege, nicht in sie hinein gerathe. Zerstückelung durch Keratonyxis wirkt zuweilen hinreichend, oft jedoch nicht so gut gegen die Kapsel, als Scleronyxis; es ist daher oft Wiederholung der Operation erforderlich. Ist aber reiner flüssiger Staar da, ohne allen Kapselstaar, so ist blosses Einstechen in die Kapsel durch Keratonyxis die beste Methode. Vgl. Angeborenen Staar.

6) Balgstaar. — Extraction ist hier anwendbar; nur muss man ja nicht den Staar herausdrücken wollen, weil er sich dann fast immer senkt, verschiebt, und im oberen Theil der Pupille nun der Glaskörper Platz hat, während des Druckes vorzutreten. Er muss mit dem Häkchen ausgezogen werden. Dieser Staar lässt sich aber auch recht gut recliniren durch die Sclerotica; die Keratonyxis ist nicht passend.

7) Schwimmstaar. — Liegt dieser in der hinteren Augenkammer, so muss er durch die Sclerotica reclinirt werden. Liegt er in der vorderen, reizt er; ist er nicht in Auflösung begriffen, so mache man einen kleinen Einstich in

die Hornhaut und ziehe ihn mit einem Häkchen aus: [Langenbeck[1] bedient sich dazu seines Coreoncion. Watson[2] hat vorgeschlagen, Scleronyxis zu machen, den Staar mit der Nadel in die hintere Augenkammer zurückzuholen und zu recliniren; Dupuytren verfuhr so, (vgl. Prolapsus lentis.) Gewiss ist dies Verfahren, wenngleich es die Iris in Gefahr bringen kann und daher sehr behutsam zu befolgen ist, anzuwenden, wenn die Hornhaut durch den vorgefallenen Staar schon entzündet, auch wenn ein hydropischer Zustand des Glaskörpers da und deshalb Vorfallen desselben zu befürchten ist.]

8) Kapselstaar. — *a*) Gemischter Staar. Dieser, in unserer Gegend häufigste Staar erfordert gleichzeitiges Wegschaffen der Kapsel und Linse. Will man also extrahiren, so muss man die Vorderwand der Kapsel sofort durch einen grossen Kreuzschnitt zertheilen, damit die Lappen beim Heraustreten der Linse gehörig umgerollt und die Pupille frei werde. Findet man die Verdunkelung tiefer, hat sie also wahrscheinlich in der Hinterwand der Kapsel ihren Sitz, so kann man versuchen, ob sich diese mit der Pincette behutsam seitwärts abziehen lässt, ein gefährlicher Handgriff wegen Reizung des Glaskörpers, leichter Verletzung der Iris und namentlich drohenden Vorfalls des Glaskörpers. Gelingt jenes nicht, so muss auf die Hinterwand der Kapsel eingeschnitten und dann der Augapfel mit dem, gegen das untere Augenlid gelegten Finger gedrückt werden, damit der Glaskörper etwas vordringe und die Kapsel-Oeffnung erweitere, ohne jedoch einen eigentlichen Prolapsus zu bilden. Noch schädlicher würde die Anwendung eines Arnemann'schen Korkziehers sein. Vgl. Ablösen der Kapsel vom Glaskörper bei Extraction. Viele Vorzüge hat, wegen geringerer Gefährdung und wegen vollkommener Herstellung des Sehvermogens, die gut ausgeführte Reclination durch Scleronyxis; man suche nur die Nadel recht sicher vor die Vorderwand der Kapsel zu bringen, deprimire ja nicht nach Celsus'scher Weise, rolle auch nicht den Staar zur Seite, sondern reclinire Kapsel und Linse recht voll nach unten, hinten und aussen. Auf diese Art wird meistens die Linse mit, wenigstens dem mittleren Theile der Kapsel in den Glaskörper versenkt werden. Sollte demungeachtet von letzterer etwas zurückbleiben, so zerreisse man dies mit der Nadelspitze und drücke die einzelnen Stücke sogleich dem Staare nach. Vgl. Himly's Methode und: Widerwärtige Zufalle bei der Reclination: 6. — *b*) Nur die verdunkelte Kapsel ist noch vorhanden, nichts mehr von der Linse, entweder weil jene vor Jahren zufällig zersprengt, diese desshalb aufgelöset worden, oder weil eine Augenoperation früher die Linse allein entfernt hatte. Die Extraction ist hier sehr misslich, wegen der eben angegebenen Gefahren. Die Reclination durch die Sclerotica ist auch schwierig, weil die dunne Kapsel der Nadel geringen Widerstand leistet, dem Drucke derselben ausweicht. Am besten sticht man die Reclinationsnadel an der gewöhnlichen Stelle ein, richtet man aber die Spitze gleich mehr nach vorn und dringt man sofort in die hintere Augenkammer vor, zerstükkelt, zerfetzt man die Kapsel in viele kleine Stücken. Scarpa will auch solche

1) S dessen N. Biblioth. 1824. Bd IV St.3. S 390. m. Kpf.

2) S. *Edinburgh Med. et surg. Journ.* 1829 *July. p.* 20.

Kapselstücke in die vordere Augenkammer werfen; da sie aber oft lange liegen, ehe sie aufgelöset werden, so ist dies nicht rathsam, abgesehen von der leicht bewirkten Reizung; ebenso ist das Weinhold'sche Fortschaffen der Kapsel mit der Staarnadelscheere nicht zu empfehlen. Sind grössere Kapselreste da, so suche man dieselben um die Nadelspitze zu wickeln, dadurch abzuziehen und sie dann zu recliniren. Ich bediene mich für diesen Zweck einer Staarnadel, deren gekrümmte Spitze mit zwei sehr scharfen Schneiden etwas breiter ist, als die meiner gewöhnlichen Reclinationsnadel, und früher in einen runden Hals übergeht, also kürzer ist, jenes um das Umwickeln zu erleichtern, dieses, damit ich sie früher gehörig drehen kann, ohne die Wunde der Sclerotica zu quetschen (s. Fig. 28.). Gelingt das Umwickeln und Abziehen nicht so mache man mit der Nadel halbe Drehungen, damit die Spitze in den Kapselrest eindringe, und zerfetze ihn so.

9) Morgagni'scher Staar. — Wenn man ihn vor der Operation bestimmt erkannte, nicht für flüssigen hielte (was meistens der Fall sein wird), so würde das Beste sein, die Kapsel zuerst durch Keratonyxis nur eben anzustechen, und nach einigen Tagen, nachdem die ergossene milchige Flüssigkeit resorbirt worden, den Staar durch Scleronyxis zu recliniren, da doch die Linse bald trübe werden würde, oder aber so lange damit zu warten, bis sie sich getrübt hat. Vgl. Muter's Methode.

10 Angewachsener Staar. — *a*) An der Linsenkapsel. Diese Adhäsion beeinträchtigt die Reclination durch die Sclerotica nicht allein nicht, sondern ist ihr sogar sehr günstig, indem sie nun um so vollständiger die ganze Kapsel mit treffen kann. Die Extraction dagegen wird durch solche Adhäsion sehr erschwert (s. harten Staar); [da man nun solche Adhäsionen vor der Operation nicht erkennen kann, so erhellt auch daraus die Vorzüglichkeit der Reclination.] — *b*) An der Iris. Ist diese Adhäsion *α*) total, der ganze Pupillarrand mit der Kapsel verwachsen, so ist die Staaroperation schwer. Meistens ist dabei auch eine Adhäsion der Kapsel mit der Linse, Verdunkelung der Kapsel selbst, vielleicht sogar Verwachsung der Iris mit den Ciliarligamenten. Ueberdies ist die Pupille fast immer verengert durch die vorangegangene Iritis. Besonders der Extraction stellen sich die grössten Schwierigkeiten entgegen. Wenzel und Muter haben vorgeschlagen, die Adhäsion mit einem, im rechten Winkel gebogenen, Haken (Γ), den man durch einen Hornhautschnitt zwischen Pupillarrand und Kapsel einbrächte und rings herumschobe, herumdrehete, den einen von der anderen loszulösen und dann den Staar zu extrahiren. Ein unausführbarer Gedanke! denn man kommt mit einem solchen Instrumente bei totaler Adhäsion gar nicht zwischen beide Theile, und wenn man es thut, wenn die Adhäsion nicht total ist, welche Iritis würde nach einem so verletzenden Verfahren entstehen! Ein jeder andere Versuch, gewaltsam zu trennen,[1] würde gleichfalls zu sehr reizen, zu schwer verletzen. Das Beste ist

1) Assalini brachte durch einen, unten und aussen verrichteten Hornhaut-Lappenschnitt eine 4‴ lange, vorn platte und stumpfe Nadel ein, suchte sie zwischen Pupillarrand und Staar zu bringen und mit ihr ringsum die Verbindung zu lösen. War die Cataracta ein fester Linsenstaar, so liess er die Depression darauf folgen, war sie ein Kapselstaar, so zog er ihn mit einer feinen

daher, nach gehörigem Diagnosticiren, sich von vorn herein zur künstlichen Pupillenbildung anzuschicken. Ich steche meine Nadel an der gewöhnlichen Stelle der Sclerotica ein, suche mit ihr erst von oben nach unten gegen den Staar zu drücken, ihn zu deprimiren, indem ich die Convexität der Nadel gegen seinen oberen Rand lege, kann ich durch dies Verfahren nicht den Staar, wie einen Pfropf, aus der Pupille herauslösen, indem ich durch den Druck die schwachen Adhäsionen mit dem Irisrande zerreisse, so drehe ich das Instrument sofort mit seiner Spitze nach vorn und mache die Iridodialysis (s. diese). Ist nun vorher der Staar vom Glaskörper abgelöset, indem gleich beim Einstiche von unten nach oben hinter jenem hinweg die Schneide der Nadel fortgeschoben wurde, so kann der, mit der Vorderfläche an der Iris haften bleibende, Staar dem losgelöseten Stücke der Iris als Gewicht nützen, welches dasselbe stets nach unten zieht und so verhindert, dass es wieder in die Höhe gezogen werde, sich wieder anlege und die künstliche Pupille wieder vernichte (s. die Abbildung bei Beer). Gelingt aber das Herauslösen des Staars aus der Pupille, bei nicht sehr festen Adhäsionen nur am Rande derselben, so mache man die Reclination. Sehr oft habe ich auch die Pupille dadurch aufgeräumt, dass ich zuerst hinter der verschlossenen, also im Dunkeln, die Linse reclinirte, hierauf die Spitze der Nadel nach vorn drehete in die Kapsel hinein, welche die Pupille verschloss, und dieselbe hier durch zarte rotirende Bewegungen zerriss. Manche haben die Pupille durch Keratonyxis klar gemacht, z. B. Weller,[1] [Saunders, Carron du Villards,[2] Tyrrell.] Weller zertrennte von vorn her die Kapsel senkrecht, zerstückelte dann die Mitte des Staars, im Umfange eines grossen Stecknadelknopfes oder einer mittelmässigen Pupille, zu möglichst kleinen Theilchen und zog davon, so viel er konnte, in die vordere Augenkammer hinein. [Carron du Villards stösst eine sehr feine und scharfe Saunder'sche Nadel durch die Cornea, $1\frac{1}{2}$—2‴ von ihrem mittleren Durchmesser entfernt, durchbohrt mit ihr die ganze Linse, drehet das Instrument zwischen den Fingern und beschreibt mit ihm kleine Kreise, um ein Loch von der Grösse der Pupille zu bilden. Selten, sagt er, sehe danach der Kranke augenblicklich, erst nach vierzehn bis zwanzig Tagen werde die Pupille frei. Man kann die Operation mehrmals wiederholen. Auch Tyrrel rühmt öftere Durchbohrung des Staars (*„operation of drilling"*), um ihn der Resorption anheim zu geben. Eine gerade, feine Nadel ward von ihm durch die Cornea zum inneren Pupillarrande vorgeschoben, mit ihr der Staar etwa $\frac{1}{12}$‴ tief durchbohrt und nun sie um ihre Längenaxe gedrehet. Je nachdem Resorption eintrat oder nicht, wiederholt er nach drei bis fünf Wochen dies Verfahren; er durchbohrt dann aber jedesmal eine andere Stelle des Staars. Gewöhnlich musste 7 bis 8mal

Zange aus. Wenn die Adhäsion sich nicht trennen lasse, empfahl er mit dem beweglichen, spitzen Arme seiner Zange den Staar zu durchbohren, den Arm hinter der Iris fortzuschieben gegen den inneren Augenwinkel hin und etwas nach oben, beide Arme nun zu schliessen, mithin die Iris zu fassen, sie vom Ciliarringe abzuziehen und zuletzt ein Stück aus ihr auszuschneiden. Vgl. Iridektomedialysis.

1) a. a. O. S. 287.

2) S. dessen Handbuch Bd II.

3) *On diseases of the Eye Vol. II.*

durchbohrt, nur einige Male, wegen zurückgebliebener Kapselreste, noch eine künstliche Pupille gebildet werden. Das Verfahren erregte keine Entzündung und entleerte, besonders wenn der Hornhautstich etwas schräg gemacht worden, nicht einmal einen Tropfen Feuchtigkeit.] Allein auch hier ist Scleronyxis vorzüglicher, weil man von hinten her besser auf die Linse wirken kann. [Auch Bertrandi, Heister[1] und Saunders haben sie hierfür empfohlen.] — β) Ist die Adhäsion nur partiell, an einer einzelnen Stelle der Uvea oder des Pupillarrandes,[2] so mache man die gewöhnlichen Bewegungen zur Reclination, gehe von der Hinterfläche des Staars über seinen oberen Rand zur Vorderfläche hinüber, bringe jetzt die Schneide der, mit der Convexität nach der Iris hin gekehrten, krummen Nadel gegen die adhärirende Stelle und drücke, durch Zug-Bewegungen, durch Anziehen und Aufheben des Heftes, mehrmals gegen dieselbe. Auf solche Weise kann man sie zuweilen durchschneiden. Jedoch lässt sich die Möglichkeit eines glücklichen Erfolges nicht immer vorher bestimmen. Wird die Adhäsion dadurch nicht zertrennt, so entsteht, nach gemachter Reclination, daraus der sogenannte elastische Staar, welcher immer wieder aufsteigt: vgl. widerwärtige Zufälle bei der Reclination durch die Sclerotica: 7. Diesen muss man dann durch Gegendrücken der Schneide und Spitze von der Iris abzulösen suchen. Verfährt man dabei aber regellos, so mag man noch so viel den Staar zurückdrücken, er klappt immer wieder vor die Pupille, wird, wenn er sehr locker angeheftet, also schwieriger zu fassen ist, durch vieles Anrühren zu beweglich. Es ist daher durchaus nöthig, dass man sich von der Stelle der Adhäsion mehrere Tage hindurch vor der Operation möglichst genau zu überzeugen gesucht habe. Drängt man die Nadel gegen die rechte Stelle, so gelingt die Ablösung der *C. elastica* oft: der Staar fällt zu Boden und man reclinirt ihn dann. Wenn jenes nicht gelingen sollte, so muss man ihn stark zerstückeln, was ich öfters mit Glück gethan habe. Auch auf folgende Weise habe ich solche elastische Staare glücklich getrennt. Ich mache am Hornhautrande mit meinem Sichelmesser einen Hornhautstich, schneide mit Hülfe desselben den adhärirenden Staar ab, dilatire, das Messer zurückziehend, die Hornhautwunde, führe ein Häkchen ein, fasse damit den gelöseten Staar und ziehe ihn aus. Horizontale Lage und Hyoscyamus verhüten dann Iris-Vorfall. Der Versuch, bei *C. adhaerens* überhaupt den Hornhautschnitt zu machen, einzelne Adhäsionen mit der Scheere, mit der Staarnadel, (z.B. nach Forlenze) abzuschneiden und den Staar dann zu extrahiren, ist immer misslich, wegen Reizung, nachfolgender Iritis. [Juengken (S. 553) macht den Hornhautschnitt und schneidet während des Durchschiebens des Messers absichtlich ein Stück vom Pupillarrande aus, wo möglich das mit dem Staare verwachsene, erweitert also die natürliche Pupille, ein Verfahren, welches mit der

1) *Bertrandi Traité des opérations p.* 280. *Heister Instit. chirurg. Amstelod.* 1793. *p.* 603.

2) Man muss sich hiervon überzeugen durch Beobachten, ob die Pupille eckig, ungleich beweglich ist, durch Eintröpfeln von Belladonna-Extract, durch Beachtung des Standes der ganzen Iris oder nur ihrer Pupillarrandes nach hinten hin, der ungleichen Zusammenziehung ihrer Fasern, nachdem die Nadel in die hintere Augenkammer hineingeführt worden, der Art des Zurückweichens derselben, sobald auf sie gedrückt wird.

Wenzel'schen Iridektomie überein kommt. Vgl. endlich die künstliche Pupillenbildung a. m. O.]

11) Trockenhülsiger Staar.[1] — Dieser lässt sich recht gut durch die Sclerotica recliniren: sollte er dabei in, nicht auflösliche, im *humor aqueus* bleibende, Flitterchen zerspringen, so schadet dies dem Auge nichts. Vgl. oben diese Art des Staars. [Man kann ihn auch extrahiren. Das Zerstückeln ist, wegen der Unauflöslichkeit, nicht passend.

12) Staar mit dem Eiterbeutel.[2] — Da auf Extraction desselben stets böse Entzündung folgt, so darf er nur reclinirt werden durch die Sclero-nyxis. Vgl. oben diese Art des Staars.

13) Nachstaar. (Joh. Ad. Schmidt Ueber Nachstaar und Iritis nach Staaroperationen. Wien 1801. 4. (Angez. in der Ophth. Bibl. Bd III. St. 1.) . — Was man oft Nachstaar nennt, ist es nicht immer. Wahrer Nachstaar ist eine, nach der Operation des Linsenstaars sich erst bildende, Verdunkelung der zurückgebliebenen Kapsel. Viel häufiger bleibt ein Theil des primären Staars, der Linse oder der Kapsel oder beider zurück, wenn die Operation desselben nicht völlig gelungen war. Eine zweite, auch nicht seltene, Art von Pseudo-Nachstaar ist Bildung eines weissen, grauweissen Exsudats plastischer Lymphe, als Fäden, Spinngewebe (*C. arachnoidea*), oder als Haut hinter und in der Pupille der entzündeten Iris. Eine dritte, seltenere Art ist die sogenannte *C. hyaloïdea*, Entzündung und Verdunkelung der tellerförmigen Grube des Glaskörpers.[3]

Der wahre Nachstaar ist zu behandeln wie Kapselstaar. [Zurückgebliebene Linsen-Theile Linsen-Nachstaar Einiger) müssen entweder der allmäligen Auflösung, also der Zeit überlassen werden, oder man muss sie abermals, nach wenigstens vierzehntägiger Zwischenzeit, durch die Sclerotica recliniren oder zerstückeln. War aber die erste Operation eine Zerstückelung, so darf man gar nicht eine schnelle Aufklärung der Pupille erwarten.] Zur Beschleunigung der Auflösung und Aufsaugung sind empfohlen worden ausser den, oben bei Zerstückelung durch Keratonyxis angegebenen, Verfahren, Dünste von *Liq. ammonii caustici*, von *Oleum cajeput. foeniculi, caryophyllorum*, Kräuterkissen, *Sol. tart. stibiat., Mercur. subl. corros.* mit einigen Tropfen spirituöser Flüssigkeit gemischt, lauwarm auf-

1) 2) Obgleich diese beiden Indicationen nicht an dieser Stelle des Mspts eigens zusammengefasst waren, so sind sie doch von früheren Orten her hierhin übertragen worden, zur Vervollständigung der Uebersicht.

3) Plastisches Exsudat in der ganzen hinteren Kammer nach Staaroperation s. bei v. Ammon Klin. Darstell. Thl I. Taf. 12. Fig. 30.: Hornhautstaphylom, und Exsudat auf den Ciliarfortsätzen, nach Keratonyxis, Fig. 31.; zwei halbmondförmige, verdunkelte Kapselreste oben und unten, noch 8½ Jahre nach der Reclination, nach Soemmerring's Mittheilung, Fig. 32.; Hinterwand der Kapsel verdunkelt, mit einem kleinen Fache, die Linse gelb und seitlich mit der Chorioidea hinter dem Ciliarkörper verwachsen, 3 Jahre nach der R. s. Fig. 33.; Verdunkelung und hintere Synechie, nach R. Taf. XIII. Fig. 6., auch mit Iritis und Exsudation Fig. 7.. Kapsel-Nachstaar abermals hinabgedruckt, die erweiterte Pupille sichtbar; Kapselverdickung und Iritis nach einer Operation Fig. 14.; Kapseltrübung durch Sclero-nyxis Fig. 16.: Staarreste in beiden Kammern, Verziehung der Pupille, nach Scleronyxis Fig. 15.; Kapselreste, chronische Iritis, Verziehung der Pupille, nach Extraction Fig. 21.; Hornhaut am Schnitte verdunkelt, exsudative Iritis, Exsudat der Pupille, Entzündung in der Tiefe des Auges. Blindheit, nach Extractio superior, Fig. 22. 23.]

zulegen (Weller). — Ueber die Behandlung der Folgen der Iritis s. diese, Synechie, Synizesis und Koremorphosis. — Die Cur der *C. hyaloïdea* ist wie die des Kapselstaars: nachdem alle entzündlichen, auch kachektischen, namentlich gichtischen Symptomen verschwunden sind, muss eine abermalige Reclination durch die Scleronyxis auch diese Trübung fortschaffen.

[Giebt es eine *Trichiasis capsulae lentis?*

Fl. Cunier hat beobachtet und beschrieben,[1] dass aus der Oeffnung einer, nach einem Schlage auf die Stirngegend entstandenen, linsenlosen, getrübten Linsenkapsel 6 Haare hervorragten, die sich um einander drehten und in der Mitte der Pupille kranzförmig vereinigten. Ueber vier in der hinteren Augenkammer befindliche Haare, von denen Gundlach zwei deutlich auf einem Knötchen der zerrissenen und getrubten Kapselspitzen sah, vgl. *Trichiasis iridis*, wo auch von der Möglichkeit einer anderen Entstehungsart die Rede ist.]

Viertes Kapitel.

Fehler der Zahl, und Mangel der Linse.

Symptome. — [Zwei Linsen kommen nur vor bei *Cyclopia* und *Monophthalmia cyclopia* in dem verschmolzenen Doppelauge.] — Mangel der Linse ist, wenn man die vorhergegangenen Ursachen nicht weiss, schwer zu erkennen, überhaupt nicht durch Autopsie[2] nur an den Folgen. Diese sind: Weitsichtigkeit, wenn nicht vorher grosse Kurzsichtigkeit da war, meistens Schwanken der Iris, d. h. einige beständige Neigung derselben nach hinten und dann wieder nach vorn, wesshalb es dem Menschen vor dem Auge flattert, bis er sich daran gewöhnt hat. (Dies, von der weniger festen Lage der Iris herrührende, Symptom kann aber auch von anderen Umständen abhängen: s. Iridodonesis).

Ursachen und Prognosis. — Mangel der Linse scheint selten angeboren zu sein. [Seiler fand in einem, von ihm a. a. O. beschriebenen, Mikrophthalmos keine Linse, auch v. Ammon in einem gleichen. Im Seiler'schen Falle scheint dieser Mangel nebst dem aller inneren Theile des Auges (s. bei Mikrophthalmos) dem Herausgeber von einer Zerstörung durch Hydrokephalos herzurühren; dass der, von v. Ammon beobachtete, Mangel von früherer entzündlichen Zerstörung des Fötusauges habe herrühren müssen, darüber s. die Anmerkung bei *Cataracta congenita*. Sonstige unzweifelhafte Beispiele angeborenen Mangels der Linse konnte der gründliche Forscher Seiler nicht auffinden.] — Oft wird die Linse entfernt durch zufällige Verwundung, öfterer durch Staaroperationen, Ausziehung, Dislocation, Zerstückelung und Auflösung im *humor aqueus*, sobald dieser Zutritt zu ihr hat, nachdem die Kapsel verletzt worden. Ein Mensch kann viele Jahre statt der

1) [S. dessen *Annales d'Oculistique* 1841. *Juin.*

2) Nach den Purkinje-Sanson'schen Experimenten (s. oben allgemeine Symptome des Staars) muss jedoch die Lichtflamme in einem solchen Auge sich nur 2mal abspiegeln, einmal aufrecht in der Cornea, einmal verkehrt von der hinteren Kapselwand, oder, falls auch diese fehlt, von der Hyaloidea.

Linse eine milchähnliche Flüssigkeit in der Kapsel haben, die nicht resorbirt wird, da die Kapsel fast nur fähig zu sein scheint, Liquor Morgagni einzusaugen, nicht die entmischte Linse, wir auch nicht finden, dass die Linse im hohen Alter so sehr schwindet, verkleinert wird, wie andere Theile des Körpers. Trifft aber ein Stoss das Auge und wird dadurch die Kapsel zersprengt, oder wird sie bei einer Operation geöffnet, zertrennt, so wird die gesunde Linse allmälig aufgelöset (falls die kleine Kapselwunde nicht schnell sich wieder schliesst), mag sie innerhalb der Kapsel bleiben, mag sie in den *humor aqueus* fallen, mag sie in den Glaskörper hineingedrückt werden. Dass selbst die erkrankte, verdunkelte, selbst die erhärtete Linse, wenngleich erst später, nach Monaten, Jahren aufgelöset wird, um so schneller, je mehr sie vom *humor aqueus* bespült werden kann, wie in der grösseren vorderen Augenkammer je weniger jener schon mit dem Aufgelöseten gesättigt ist (Wernegk), je mehr sie in Stücken zertheilt war,darüber ist die Rede bei der Parallele zwischen Reclination und Extraction No. 9, bei der Zerstückelung des Staars, bei Prolapsus und Verwundung der Linse. Die Auflösung geht von den Rändern der Linse aus, letztere werden dünner, zackig, die Linse zerfällt in mehrere Stücken, die aufgelockert werden und allmälig zerfliessen. Während dem wird die vorher klare Linse verdunkelt, grauweiss. In denjenigen Fällen, wo man beobachtet haben will, dass nach der Depressio, Reclinatio oder Disscisio cataractae zurückgebliebene Linsen-Stücke nicht verschwunden seien, ist meistens eine Schliessung der Kapsel wieder vor sich gegangen, wesshalb der *humor aqueus* von ihnen abgehalten ward, [oder der Glaskörper hielt die Linse sehr genau umschlossen, oder eine adhäsive Entzündung umspann und befestigte den Staar und hielt die wässerige Feuchtigkeit ab,] oder man hielt einen wahren Nachstaar für einen Staar-Rest (vgl. Nachstaar am Ende der Cataracta), oder es waren solche seltene krankhafte Veränderungen der Linse vorgegangen, wodurch sie unauflöslich ward und also auch nicht mit dem Auflösungsmittel, dem *humor aqueus*, absorbirt werden konnte, [Versteinerung, Verknöcherung, Mumification, Verdorrung.

Kann die Linse regenerirt werden? G. Vrolik hat zuerst beobachtet,[1] dass eine deprimirte Staarlinse nach zehn Jahren unvollkommen, nämlich als ein, in der Mitte offener, unregelmässiger Ring von Linsen-Masse, ersetzt war. Er leitete dies von nicht völlig zerstörten Gefässen der Kapsel ab, welche auf's Neue Linsensubstanz abgesondert hätten. Diese Wahrnehmung ward nicht beachtet, so dass 26 Jahre später Cocteau und Leroy d'Etiolles[1] eine neue Entdeckung zu machen glaubten, als sie noch vollkommenere Regeneration an Hunden, Kaninchen, Katzen fanden, denen sie die Linse ausgezogen hatten. Je nachdem das Auge früher oder später untersucht wurde, enthielt die Kapsel entweder eine klumpige Masse, oder einen, fast linsenförmigen, adhärirenden, ambraförmigen, weniger, als die normale Linse consistenten, Krystall, oder (165 Tage nach der Extraction) eben so grosse und consistente, neue Linsen, als ausgezogen waren, die in kochendem

1) S. *Buchner Waarneming van eene Entbinding der Crystalvogten. Amsterdam* 1801. *pag.* 5. (v. Graefe und v. Walther's Journal Bd XVIII. S. 548.)

2) S. *Magendie Journal de Physiologie* 1827. *p.* 30. (Froriep's Notizen Bd XVI. No 349.)

Wasser dunkel, hart und zerreiblich wurden, nur in den excentrischen Schichten glänzende Lamellen hatten. Zuweilen enthielt aber die Kapsel nichts. Die Versuche Mayer's[1] thaten gleichfalls dar, dass nach acht Tagen sich bei Kaninchen ein kleiner Ring weicher Linsensubstanz gebildet hatte, nach $7\frac{1}{2}$ Wochen ein breiterer, die Kapsel fast ausfüllender, ein anderes Mal nur mehrere kleine, zu einem Ringe vereinte, Körner, nach vier Monaten und zwölf Tagen eine, zwar in der Mitte offene, aber die normale, an Umfang übertreffende, neue Linse. Nicht allein nach Extraction, sondern auch nach Reclination und Depression fand sich dies, sobald die Kapsel gesund war, von deren vorderer, immer mit der neuen Subtanz verwachsenen, Wand die Reproduction stets im Umkreise beginnen soll, da aufhörend, wo diese zerstört ist. Pauli,[2] der a priori die hintere Kapselwand für geschickter zur Regeneration hält, meint, diese könne nach Depression und Reclination nicht statt finden. Allein, ausser den gleich folgenden Beweisen a posteriori, sprechen noch die a priori gegen ihn, dass ja Alles davon abhängen wird, ob bei jenen Operationen die ganze oder fast die ganze Kapsel mit zerrissen oder völlig von der Stelle gerückt, oder ob zufällig die Linse bloss ausgehülset wurde, namentlich bei der einfachen Depression. Seine eigenen Extractionen ergaben an einem grossen Jagdhunde nach 163 Tagen in einem Auge gar nichts mehr von Kapsel und Linse, im anderen eine kleinere, weichere (— übereinstimmend mit Henry Day[3]) durchsichtigere Linse, am Kapseleinschnitte abgeplattet und die Schnittränder etwas in die neue Masse hineingezogen, fester mit ihr zusammenhängend, als im übrigen Umfange der Kapsel. In zwei Stieraugen fand er 211 Tage nach der Extraction neue halbmal so grosse, als die alten, festere und dichtere, als die des Hundes (der früher getödtet ward), die Einschnittsränder eben so fest mit der neuen Masse vereinigt. Beide Thiere konnten bis zu ihrem Ende sehen.[4] Beim Menschen bestätigten dann W. Soemmerring's und Werneck's[5] Erfahrungen ganz die Vrolik'sche. Nach Reclinationen fanden sie zuweilen einen „Krystall-Wulst", dessen Gestalt von derjenigen der Kapselreste abhänge, daher bald ring-, bald halbmondförmig, bald unregelmässig, unterbrochen war; nach Abtragung des mittleren Theiles sinken die Kapselränder nieder und verwachsen sie so, dass ein hohler Ring zurückbleibt, der dann helle oder bernsteinfarbige, durch Weingeist trübe werdende, gallertartige, nicht gefaserte Linsensubstanz absondert. Mitunter hatte sich auch eine Pseudomembran gebildet. — So interressant nun diese Regeneration ist, so werden die neuen Producte doch schwerlich die verlorene Linse ersetzen können.]

Cur. — Wir müssen dem Menschen die Linse vor das Auge bringen, welche ihm in demselben fehlt, d. h. er muss eine stark convexe Brille (sogenannte Staarbrille) tragen. Jedoch ist es nicht rathsam, früh sie zu tragen, weil das Auge da-

1) S. v. Gräfe und v. Walther's Journal Bd XVII. H. 4. S. 521. XVIII. H. 4. S. 446.

2) Ueber den grauen Staar S. 21.

3) S. *The Lancet.* 1828. Nov. 15.

4) Backhausen, der mit Schlemm experimentirte, wollte gegen alle diese Versuche durch 24 eigene darthun, dass nur in den wenigen Fallen, wo die Linse nicht unversehrt das Auge verlässt, Linsensubstanz in der Kapsel sich finde. S. dessen *Diss. de regeneratione lentis crystallinae. (Radius Scriptt. ophthal. min Vol. III.)*

5) Soemmerring Ueber die Veränderungen nach Staaroperationen u. s. w. S. 70. Werneck in v. Ammon's Zeitschrift Bd IV. S. 21.

durch gereizt wird. Je länger der Mensch damit wartet, einer um so weniger convexen Brille bedarf er nachher. Etwa ein Viertel Jahr nach dem Verluste der Linse probire der Arzt oder der Kranke aus, welcher der, dem Auge anpassende, Focus ist: sind convexe Gläser von verschiedener Stärke bei der Hand, so betrachte er durch sie Objecte, Buchstaben von verschiedener Grösse und gebe dann an, durch welche er am klarsten sieht, ist jenes nicht der Fall, Arzt oder Opticus nicht zugegen, so messe er die Entfernung, in der er mässig grosse Buchstaben ohne ein Glas sehen kann, und das Maas schicke er dem Arzte zur Besorgung einer passenden Brille. Diese variirt zwischen $2\frac{1}{2}$—4″ Brennweite. Der schwächste Grad (4″) eignet sich für diejenigen, der vorher am wenigsten weitsichtig war, der stärkste ($2\frac{1}{2}$″) für den früher sehr weitsichtigen.[1]) Er bedarf aber überhaupt eines Glases nur für Beschäftigungen mit feinen, nahen Gegenständen, zum Schreiben, Lesen, Nähen u. dgl. Will er auch in der Ferne sehen, so muss er eine zweite Brille mit flacheren Gläsern haben. Soll die Brille dem Auge nicht schaden, so muss sie die Gegenstände nicht merklich vergrössern und das Auge nicht ermüden, keine Schmerzen in ihm erregen.

Siebenter Abschnitt.

Krankheiten und Missbildungen des Glaskörpers.

Schriften.

T. W. G. Benedict *Diss. de morbis humoris vitrei in oculo humano. Lips.* 1809. 4.
Kommer *Diss. sist. Pathologiam corporis vitrei. Hal.* 1822.

Erstes Kapitel.

Verletzungen des Glaskörpers.

[Wegen der tiefen Lage des Glaskörpers sind Verletzungen desselben immer mit denen anderer Theile des Auges complicirt. Die Reaction der *Membrana hyaloidea* selbst gegen Stiche und Schnitte ist in der Regel nicht beträchtlich, sobald dieselben mit einem scharfen Instrumente beigebracht und nicht der Glaskörper viel gerissen, gezerrt, gequetscht ward. Manche Augen-Operationen zeigen dies. Bei der Operation des Staars *per scleronyxin* kann man nicht umhin, die eine Seite und die Vorderfläche der Glashaut zu verletzen, viele Zellen derselben zu zerstechen, zu zerdrücken, zu zerreissen. Bei der künstlichen Pupillenbildung *per scleronyxin* wird wenigstens der Vordertheil derselben einerseits gewiss immer durchstochen: Bei manchen Wunden, Staar-Extractionen dringt sogar ein beträchtlicher Theil des Glaskörpers hervor. Dennoch schadet Alles dies wenig oder gar nichts, entzündet

1) Man misst den Focus eines convexen Glases sehr leicht nach der Entfernung, in der dasselbe am klarsten das Bild eines Gegenstandes auf einen weissen Grund wirft.

er sich nicht, oder doch wenig, nur stellenweise, und wird sogar der verloren gegangene Theil des Glaskörpers bald ersetzt, so dass auch die Gestalt des Augapfels und das deutliche Sehen nicht darunter leiden. Sehr rohe und ausgedehnte Verletzungen bringen freilich, ausser Prolapsus, auch beträchtliche Entzündung der Glashaut, Verkleinerung des Augapfels, getrübtes Sehen oder Zusammenfallen des Auges und Blindheit hervor. Nach Eble[1] soll eine Regeneration nicht statt finden, wenn die Zellen zerrissen und zusammengesunken sind, um so weniger, je tiefer die Wunde eindringt gegen die Aeste der *A. centralis retinae* hin und diese verletzt. Alle die bei *Hypoaema* genannten Ursachen können eine Hämorrhagie im Glaskörper herbeiführen. Dieser Hämophthalmos unterscheidet sich von dem in den Augenkammern durch den rothen Nebel, den der Kranke zu sehen glaubt, aber ohne dass man in der Augenkammer und Pupille Blut entdecken könnte, zusammengehalten, mit der Veranlassung. Ist die Pupille erweitert, so kann man in der Tiefe des Auges zuweilen einen rothen Schein sehen. Solche Extravasate lassen nach Juengken, eine schwer zu heilende Blindheit zurück.

Die Cur muss die des Prolapsus, der Wunden des Augapfels überhaupt, und Vorbeugung der drohenden Entzündung sein. S. *Prolapsus corporis vitrei*, Wunden und Quetschungen des Augapfels, *Extractio cataractae*, *Hypoaema*.]

Zweites Kapitel.

Fehler der Lage des Glaskörpers.

Prolapsus corporis vitrei, der Vorfall des Glaskörpers.

Symptome und Ursachen. — Eine Wunde der Sclerotica oder der Cornea kann einen Vorfall, meistens nur eines kleinen Theiles, aber, wenn sie gross ist, des ganzen Glaskörpers herbeiführen, sobald die Augenmuskeln ihn zusammenziehen und ihn nach vorn pressen. Alles, was eine krampfhafte Contraction der Muskeln aufregt, Schmerz, entzündliche Reizung, welche auf die Verwundung folgte, Aufregung des Geistes, namentlich Angst, befördert den Prolapsus, Umstände, die bei solchen Augenoperationen, welche weites Oeffnen des Auges mit sich führen, wie die Staar-Extraction, sehr böse Folgen haben können. — Auch sehr grosse Geschwüre, welche die Hornhaut fast oder gänzlich zerstört haben, können unter diesen Umständen einen Prolapsus des Glaskörpers veranlassen. — Je nachdem eine Wunde diesen oder jenen Theil des Auges zertrennte, fällt der Glaskörper vor: 1) Durch die Sclerotica [und ist dann bald noch von Chorioidea und Retina bedeckt, bald und gewöhnlich sind die genannten Häute zerrissen oder zerschnitten, so dass der Glaskörper allein] als ein durchsichtiges, gallertartiges, elastisches Tröpfchen, wie eine Glasperle, da liegt und eng von den Wundrändern umschlossen wird. 2) Durch die Cornea seltener und alsdann entweder durch die Pupille, oder

1) [In v. Ammon's Zeitschrift Bd I. H. 3.]

durch eine zugleich entstandene Wunde der Iris hindurch, oder durch eine Stelle, wo die Iris vom Ciliarligamente abgelöset wurde. Oft ist *Prolapsus iridis* zugleich da, selten *Prolapsus lentis*, [das letztere dann, wenn ein heftiger Muskelkrampf den Glaskörper gerade nach vorn presst, oder wenn bei einer Augenoperation an einem, mit ihm fest verbundenen Staare unvorsichtig gezogen wird, oder wenn der Glaskörper an sogenannter Synchysis leidet.] Es kommt auch vor, dass der Glaskörper neben der Linse, oben, unten, zur Seite kugelförmig hervorquillt und die Linse hinter der Pupille hinwegdrängt. Fiel der Glaskörper durch die Pupille vor, so wird diese etwas schief, und die Iris am leichtesten mit in die Wunde hineingedrängt.

Hat der Vorfall ein paar Tage lang vorgelegen, namentlich so, dass die Luft und andere Reize ihn treffen konnten, so wird er weiss.[1] Tritt starke Entzündung ein, so kann sie durch Reizung jetzt noch Vergrösserung des Vorfalls veranlassen, wobei der Glaskörper anschwillt. Ist sie mässig, so wird derselbe, von den entzündeten Wundrändern immer mehr zusammengeschnürt und schwindet er allmählig, so dass sich nun die Wunde schliessen kann. Dies ist bei kleinen Wunden durch die Sclerotica gewöhnlich der Fall, da der Glaskörper nicht bedeutend gegen Verletzungen reagirt. Vgl. hierüber Verletzungen des Augapfels und *Extractio cataractae.*

Prognosis. — Ein kleiner Prolapsus durch die Sclerotica hindurch ist keineswegs gefährlich: selbst grössere Mengen können ohne Schaden verloren gehen, da die entstandene Lücke bald durch Flüssigkeit ausgefüllt wird, und so der Augapfel seine Spannung nicht leicht einbüsst. Nach Beer soll nur der Verlust von einem Drittheile des Glaskörpers Blindheit nach sich ziehen. Vgl. auch hierüber *Extractio cataractae.* Ward die Pupille verzogen, so wird sie in seltenen Fällen wieder völlig gerade, indem die Iris ihre richtige Lage allmählig wiederum einnimmt: meistens bleibt sie jedoch etwas schief. Zuweilen setzt sich die Entzündung von dem vorgefallenen Theile des Glaskörpers fort bis zu dem, hinter der Pupille liegenden, und bleibt dann eine Verdunkelung dieser Gegend *Cataracta hyaloidea* zurück. Wiederholter oder lang anhaltender Krampf der Augenmuskeln kann, bei bedeutender Verwundung den Inhalt der Sclerotica völlig ausleeren.

Cur. — Jeder Versuch, das Vorgefallene zurückzubringen, oder abzuschneiden, vermehrt den Prolapsus, da ein jeder Reiz heftiges Zusammenpressen des Augapfels durch die Muskeln auftreibt. Man muss das Auge sobald als möglich schliessen durch englische Pflasterstreifen, den Kranken auf den Rücken liegen und jede Erschütterung meiden lassen. Ausserdem erfordert das Uebel nur gehörige Behandlung der eintretenden Entzündung. Verfährt man auf diese Weise, so geschieht das Abschnüren des weiss gewordenen Prolapsus schon in einem Paar Tagen so vollständig, dass derselbe nur noch, wie ein Schleim-Knötchen schlaff da liegt, und bald

1) [Einen merkwürdigen, seltenen Fall beschreibt Lechla (v. Ammon's Zeitschrift Bdl. S. 218.) Eine Frau ward von einer Kuh mit dem Horne in's Auge gestossen. Dies hatte oben und innen Losreissen der Iris vom Ciliarringe und eine halbmondförmige, 2‴ lange Wunde der Sclerotica neben dem Hornhautrande zur Folge. Obgleich nun der Glaskörper in dieser Oeffnung der Sclerotica vorlag, so blieb er dennoch hell und durchsichtig. S. Bemerkungen über diesen Fall bei *Sclerektomie (Obscuratio corneae.)*]

gänzlich zusammengeschrumpft, abstirbt, worauf Alles wunderbar gut heilt. Wenn das Auge von vorn war verwundet worden, so bleibt freilich oft eine Verwachsung der Iris mit den Wundrändern, als *Myiokephalon*, zurück.

Drittes Kapitel.

Fehler der Production des Glaskörpers.

1. *Hyaloideïtis, Hyalitis, Inflammatio corporis vitrei*, die Entzündung der Glashaut.

Schriften.

S. Fr. Rinecker Die Entzündung der Gefäss-, Nerven- und Glashaut. Würzb. 1834. (v. Ammon's Zeitschrift Bd V. S. 364.)

Abgebildet (Verhärtung) von v. Ammon Klin. Darstellungen ThII. Taf. XVII. Fig. 14—17.

[Symptome und Ursachen. — Obgleich wir an den Wirkungen der Hyalitis erkennen können, dass sie keine sehr seltene Krankheit ist, so fallen ihre Symptomen doch so wenig in die Sinne, dass sie schwer und undeutlich zu erkennen sind. Ausserdem wird sie mitunter begleitet von Entzündung der hinteren Wand der Linsenkapsel oder der ganzen Linse, von *Chorioideïtis*, selbst Retinitis, und die geringen Symptomen der Hyalitis verschwinden dann unter den bedeutenderen der zuletzt genannten Leiden.[1] Die traumatische Hyalitis z. B., deren häufigste Veranlassung Staar-Operationen, sowohl Extractionen als Reclinationen sind, besonders wenn die Hyaloidea dabei roh gequetscht, gezerrt wurde, noch leichter, wenn sie an ungesunden, namentlich gichtischen Menschen unvorsichtiger Weise vorgenommen waren, äussert sich, wenn sie heftig ist und den ganzen Glaskörper ergriffen hat, immer in Gesellschaft der Iritis, auch der Entzündung sitzen gebliebener Linsen- und Kapseltheile. Vier bis acht Tage nach der Operation entsteht drückender Schmerz im Auge, Thränenfluss, auch wohl Oedem der Augenlider, nebliches Sehen, Lichtscheu. Dann stellt sich mitunter Conjunctivitis und Iritis ein, mit ihren eigenthümlichen Erscheinungen; aber ehe die Iritis zur Bildung eines plastischen Exsudates hätte gelangen können, trübt sich der Hintergrund der Pupille graulich, gelblich, anfangs nur wie ein Hauch, der aber zu- und wobei das Sehen abnimmt. Während die Iris nun oft unbeweglich wird, eine kranke Farbe annimmt, das Auge heftiger schmerzt, die Pupille verengert wird, bildet sich in der tellerförmigen Grube ein weissliches Exsudat, wodurch das, kaum gewonnene Sehvermögen wieder erlischt. (*Cataracta hyaloidea*). Geschieht plastische Exsudation partiell, nicht auf der Retina, nicht gerade in dem Mittelpunkte, auch nicht in der tellerförmigen Grube, so kann sie zuweilen ohne alle wahrnehmbare Symptomen vor sich gehen, z. B. nach der Reclination des Staars (s. Parallele der Reclination und der Extraction der Cataracta No. 4.), zuweilen sogar ganz erwünscht sein, nämlich dann, wenn ein deprimirter oder reclinirter Staar durch ein ausgeschwitztes

1) [Nach Sichel ist die Hyalitis der Autoren Chorioiditis, wenngleich er die Existenz derselben, wegen öfters von ihm gefundener Flecken, Streifen im Glaskörper nicht leugnen mag.

Fädchen mit der Hyaloidea verwächst, und so auf dem Boden des Auges festgehalten wird. S. bei Cataracta besonders die Untersuchungen W. Soemmering's und Beck's über diese Vorgänge nach Staaroperationen. — Auch nach Contusionen, nach starkem Drucke während der Geburt und in Folge heftiger *O. neonatorum* soll Hyalitis entstehen (Boisseau [1]). — Tückischer, weil chronischer und ohne solche, die Aufmerksamkeit erregende Ursachen, ist die durch innere Krankheiten, z. B. Gicht hervorgerufene Hyalitis. Wir kennen bis jetzt keine andere Form, als die, unter der die *Cataracta hyaloidea* und das Glaukom auftritt. welches letztere freilich auch wieder ein Gemisch mehrfacher Leiden zu sein pflegt. Die Wirkung ist hier gleichfalls Exsudat, daher Trübung der Hyaloidea, bei Glaukom auch zuweilen unbedeutend trübe Absonderung der gläsernen Feuchtigkeit. Nicht bloss beim Glaukom, sondern auch bei Varicositäten der Chorioïdea, des Ciliarkörpers, beim Staphylom der Sclerotica, bei heftiger Iritis hat man einzelne Stellen der Oberfläche und des Inneren des Glaskörpers getrübt, weisslich, selten roth gestreift, oder weiss, roth, grünlich punctirt gefunden.[2] Rosas führt als Symptom noch an bläulich-rothe Tünchung der Sclerotica und konische Gestaltung des Bulbus.[3] — Viel seltener ist der Ausgang in Eiterung. Er kommt nur vor mit allgemeiner Ophthalmitis. — Chronische Hyalitis mag wohl nicht unmittelbar *Synchysis* erzeugen, wohl aber die Veranlassung einer krankhaften Absorptions-Thätigkeit sein, die letztere herbeiführt, nachdem die Entzündung schon verschwunden ist. — Endlich kann übermässige Absonderung der Glasfeuchtigkeit aus Hyalitis hervorgehen. Vgl. *Hydrophthalmos posterior.*

Prognosis. — Die Hyalitis ist hiernach oft eine gefährliche Krankheit, besonders da sie leicht wiederkehrt, ferner, wenn ein zweiter Operations-Versuch, um den sogenannten Nachstaar aus der tellerförmigen Grube fortzuschaffen, angestellt wird, so lange der Mensch noch nicht völlig gesund ist, z. B. Gicht noch vorherrscht. Einzelne unbeträchtliche Trübungen, die nicht gerade hinter der Pupille liegen, haben keinen nachtheiligen Einfluss auf das Sehen, werden sogar erst nach dem Tode erkannt. Die durch Kachexien herbeigeführte Hyalitis ist gefährlicher als die traumatische.

Cur. — Zur Prophylaxis nach Augenoperationen dient die in der Einleitung §. CXXX. 1. 2. 4. und bei Cataracta vom Verfasser angegebene Behandlung. Die

1) *Nosographie organique. Tome III. p.* 160. (v. Gräfe und v. Walther's Journal Bd XXV. 1837. H. 1.)

2) Ein Beispiel s. bei Schoen in v. Ammon's Zeitschrift Bd IV. H. 2. Der Glaskörper war undurchsichtig, aber durchgehends mit einer Unzahl weisser, runder und bläulichter Exsudate von der Grösse eines Stecknadelknopfes besetzt. Dabei waren ähnliche Puncte und Streifen in der hinteren Kapselwand, *Synechia iridis.* v. Ammon bildet a. a. O. einen Glaskörper ab, der braunroth, inwendig gelb, consistent wie Eis war: dabei rothbrauner, durchsichtiger Schwimmstaar, unregelmässig geordnete, mit plastischem Exsudate bedeckte Ciliarfortsätze, die Iris in eine Pseudo-Membran umgewandelt, Retina mit Chorioidea verwachsen. Im anderen Auge war der Glaskörper blauweiss in der tellerförmigen Grube, übrigens weiss, braun, roth punctirt, an der Stelle der Iris eine schwarze Masse, die verdunkelte Linse vom Glaskörper abgelöset.

3) Ein von v. Ammon Thl I. Taf. XV. Fig. 6. abgebildetes Auge eines Gichtischen, in dem er Hyalitis vermuthet, zeigt eine eigenthümliche Röthe der Conjunctiva und Sclerotica, die um die Cornea herum in einen gelben Kreis übergeht, und in der Tiefe des Auges einen gelb leuchtenden Schein, anfangende Atrophie.]

schon entstandene Hyalitis erfordert ausser Blutentziehung, selbst Aderlass bei kräftigen Menschen, kalte Umschläge, wenn nicht Gicht dabei im Spiele ist. Purgiren durch *Mercurius dulcis*, Einreibungen von *Ungt. mercuriale* um das Auge herum, auch von *Extr. belladonnae*, um die Pupille zu erweitern und einer *Synechia posterior* zeitig vorzubeugen. S. ferner Behandlung der Cataracta hyaloidea und des Glaukoma.]

II. *Cataracta hyaloidea*, die Verdunkelung der tellerförmigen Grube.

Cataracta hyaloidea hat man in älterer Zeit eine weissliche[1] Verdunkelung der tellerförmigen Grube genannt, welche durch plastisches Exsudat in Folge einer partiellen Hyalitis entstanden ist. Sie ist oft verbunden mit *Cataracta vera*. In diesem Fall ist sie vor Entfernung des Linsen- oder Kapselstaares nicht zu erkennen, ja, wenn auch Vorderwand der Kapsel und die verdunkelte Linse fortgeschafft sind, kann doch noch, möglicher Weise, die verdunkelte hintere Kapselwand die Beobachtung der tellerförmigen Grube verhindern. Wenn man dann den Staar durch *Extractio cataractae* beseitigte, so blieb die Trübung der Hyaloidea zurück, und fälschlich nannte man dieses Nachstaar (*Cataracta secundaria*). Die Hyaloidea kann sich aber auch erst durch die Staar-Operation entzünden und verdunkeln, dann ist es ein wirklicher Nachstaar. Bildet die plastische Lymphe ein netzförmiges Gewebe, so haben ältere Schriftsteller dies Cataracta *secundaria arachnoidea* genannt; ein Name, womit sie aber auch Fäden in der Pupille bezeichneten. [Wenn die Kapsel und Linse klar sein sollten, so würde der Fehler, nach dem Sanson'schen Experimente, daran erkennbar sein, dass die Lichtflamme zweimal sich im Auge abspiegelt, das dritte, verkehrte Bild aber fehlt. Nur *Cataracta capsularis posterior* könnte es auch sein, mit der sie aber ja ohnehin wohl stets zusammen vorkommt. Vgl. Sanson bei allgemeinen Symptomen der Cataracta.]

Durch Reclination mit der Staarnadel, am besten *per scleroticam*, ist die Trübung vollständig und sicher fortzuschaffen, jedoch nicht eher, als bis jede Entzündung verschwunden und des Kranken allgemeiner Gesundheitszustand möglichst vollkommen geworden ist, da ohne dies nur abermalige Entzündung und Trübung entstehen würde. Das Nähere s. bei *Cataracta*.

III. *Glaukoma, (Glaukosis, Cataracta viridis s. glaucomatosa)* das Glaukom, die Verdunkelung des Glaskörpers. (der grüne Staar); Franz. *Glaucôme, cataracte verte.*

Schriften.

Phil. de la Hire *Remarques sur la cataracte et sur le glaucôme.* In den *Mémoires de l'Academie des sciences.* 1707.

1) [v. Ammon (Zeitschrift Bd II. H. 3.) fand einmal, bei Cataracta natalitis mit kalkigen Concrementen an der Hinterfläche der Linse, den ganzen Glaskörper in beginnender Verhärtung, die *Fossa hyaloidea* dick, weiss, sternförmig gestaltet, und auf ihrer hinteren Fläche rothe, klebrige Substanz. Vergl. ferner Hyalitis, Anmerkung.]

Jean Méry *Question de Chirurgie, scavoir, si le glaucôme et la cataracte sont deux différentes, ou une seule et méme maladie.*(1) Ebendaselbst 1707 u. 1708.

Brisseau *Traité de la cataracte et du glaucôme. Paris* 1709.

Laur. Heister *De cataracta, glaucomate et amaurosi tractatus, c. fig. Altorfii* 1713.

Laur. Heister *Apologia et uberior illustratio systematis sui de cataracta, glaucomate et amaurosi contra Woolhousium. Altorfii* 1717.

Woolhouse *Diss. de cataracta et glaucomate contra systema sic dictum novum D. Brisseau Heisteri et aliorum. E gallico in latinam linguam translata a Le Cerf. Francofurti a. M.* 1719.

Laur. Heister *Vindiciae sententiae suae de cataracta etc. adversus ultimas animadversiones atque objectiones etc. Altorfii* 1719.

Puison *Observation sur la cataracte et le glaucôme.* Im *Journal des Scavans* 1722. *Juillet. pag.* 42.

John Taylor *New treatise on the diseases of the crystalline humorus of the eye, of the cataract and glaucoma. London* 1736. 8.

Woolhouse *A treatise on the cataract and glaucoma. London* 1745.

Sylv. O'Halloran *A new treatise on glaucoma or Cataract. Dublin* 1750. 8.

J. P. Demours In v. Graefe u. v. Walther's Journal Bd IV. (1823) Hft 2.

Geiger *Diss. de glaucomate: Landishuti* 1822.

Canstatt Im *Observateur médical belge* 1834. *Oct. Nov.* (Schmidt's Jahrbücher. Suppl. Bd I. S. 437.

Abgebildet von Demours Taf. XX. Fig. 12.; von Beer Lehre d. Augenkrankh. Bd I. Taf. III. Fig. 1. Bd II. Taf. IV. Fig. 2. (Weller Taf. III. Fig. 3. Taf. IV. Fig. 5.); v. Ammon Klin. Darstellung. Thl I. Taf. X. Fig. 12—24. XV. 1. 6.

Symptome. — Der Kranke sah seit einigen Wochen oder Monaten, anfangs nur zuweilen, später immer die Gegenstände, wie durch einen Nebel; hierauf wird er mehr oder weniger blind. Der Hintergrund der Pupille ist trübe, blaugraugrünlich (γλαυκος) meergrün. Dass diese Trübheit *a*) nicht Folge einer Verdunkelung der Linse ist, dass also kein Staar vorhanden, erkennt man theils daran, dass sie zu sehr im Hintergrunde des Auges liegt, theils habe ich als diagnostisches Zeichen aufgefunden, dass die eigenthümliche Trübheit des Glaukoms nicht immer in der Mitte der Pupille ist, während der Linsenstaar mit dem, namentlich dem anfangenden und dem harten, sich das Glaukom am leichtesten verwechseln lässt, immer in der Mitte am dunkelsten sich zeigt, wegen der dort grösseren Dicke der Linse: wenn man ein glaukomatoses Auge von der Seite her betrachtet, so ist die kranke Färbung aus der Mitte der Pupille gegen den Rand hin gewichen; sie steht dem Beschauer immer gegenüber, er mag das Auge ansehen, von wo er will; die hellste Stelle ist stets da, wohin das meiste Licht fällt, desshalb bei anderer Stellung des Auges auch zur Seite.(2) Dieser Wechsel beweiset, dass nicht bloss eine einzelne Stelle des Hintergrundes getrübt ist, sondern die ganze Tiefe des Auges. [Ist ferner der Staar nicht erst im Entstehen, zu welcher Zeit in der That die Trübung hinter der Pupille der glaukomatosen sehr täuschend ähnlich ist, so ist die Farbe des Staares häufig grauer. Der grauliche Hintergrund sieht endlich oft concaver aus, als bei dem Staare.] *b*) Eine abnorme Trübung des Hintergrundes kann

1) Von einer Verwechselung des Sitzes der Krankheit in früherer Zeit mit der Linse rührt der unrichtige Name *Cataracta viridis* her: Brisseau und Heister wiesen zuerst den Glaskörpers als solchen nach. Auch *Cataracta glaucomatosa* ist ein alter, jetzt für die Verdunkelung der Linse beim Glaukoma gebräuchlicher, Name; s. weiter unten.

2) [Dies diagnostiche Zeichen des Verfassers giebt sein ehemaliger Zuhörer Jüngken zwar an, nennt denselben aber nicht.]

auch herrühren von Fehlern der Chorioïdea,[1] plastischem Exsudate in ihr, einigem Mangel an Pigment wegen Krankheit[2] oder wegen Alters. [Zur Diagnosis vom Mangel des Pigments dient der meistens gichtische Ursprung des Glaukoms, während der nicht völlige Pigmentmangel gewöhnlich vom Marasmus herrührt, die eigenthümliche grüne, nicht weissgelbe, nicht gelbe oder röthliche Farbe des Glaukoms, welche gleich von Anfang an über den ganzen Hintergrund des Auges gleichmässiger verbreitet ist, nicht von einem einzelnen Punkte her sich allmählig ausdehnt, auch bei einer Ansicht von der Seite her sichtbar ist (s. o.), während das pigmentlose Auge dann seinen abnormen Schein verliert, die viel bedeutendere und frühzeitigere Erblindung, die Verziehung der Pupille, die Varicosität der Sclerotica und Conjunctiva, welche das Glaukom oft begleitet, die Härte des glaukomatosen Auges.] Freilich kann Pigment-Mangel neben Amblyopie und Glaukom sein. Vgl. *Defectus pigmenti nigri.* *c*) Ist die Pupille zu weit und daher zu sehr beleuchtet, so erscheint sie trübe, jedoch mehr rauchig. *d*) Eine Trübung der Pupille kann herrühren von Cataracta capsularis posterior, oder von *C. hyaloïdea.* Hier gelten die oben angegebenen, diagnostischen Zeichen vom Linsenstaare grösstentheils auch.[3] *e*) Die Trübung kann beruhen auf Fehlern der Retina,[4] Verdickung derselben und der Jacob'schen Haut. Oft sind gewiss diese Fehler, auch mit Degenerationen der Chorioidea, vorhanden, und eben daher rührt die frühzeitige Erblindung Glaukomatoser, eine so vollkommene Erblindung, dass sie von der unbedeutenden Trübung des Glaskörpers allein unmöglich herrühren kann. *f*) Scarpa[5] bildet ein Glaukoma terreum ab; der Glaskörper soll in einen erdigen Zustand übergegangen sein, aber die Abbildung stellt den *N. opticus* so tief in die Masse eindringend dar, dass wahrscheinlicher dieselbe zwischen Chorioïdea und Retina gelegen hat. Vielleicht war es Markschwamm: die Hyaloïdea war lederartig. [Vgl. *Cataracta dura* Anmerk.] Verknöcherung des Glaskörpers und der mit ihm verschmolzenen Linse, Umwandlung der Retina in Knorpel, Atrophie der Chorioïdea fand Rosas in einem glaukomatosen Auge. Dass aber nicht immer Concremente ein glaukomatoses Ansehen ertheilen, geht hervor aus 2 Beobachtungen Kommer's,[6] welcher mit der Loupe dergleichen als weisse, begränzte Körperchen in einem nicht glaukomatosen Auge erkannte.]

Nicht selten ist auch die Linse getrübt, erscheint sie gleichfalls meergrün, jedoch auch gelblich, gelbgrün, [durch das Graubraune erst in's Graue, dann in's Grünliche übergehend, wie v. Ammon beobachtete (Klin. Darstell. Thl. I. Taf. X. Fig. 12—20. 24.),] und ist dabei besonders dick und kuglicht, *Cataracta glaucoma-*

1) S. Autenrieth Versuche f. d. pract. Heilk. Bd I. H. 2. S. 310.

2) S. meine Ophthal. Beob. u. Unters. S. 96.

3) [Bewährt sich Sanson's Ansicht (s. *Cataracta* allg. Symptome), so muss sich eine Lichtflamme im rein glaukomatösen Auge dreimal abspiegeln, wenn aber *Cataracta* dabei ist, nur 2 mal oder einmal, eben so viel Male aber auch bei *Cataracta* ohne Glaukom. Deshalb wird hierbei das Experiment nicht entscheidend sein.]

4) S. z. B. *Wenzel Manuel de l'oculiste. I.* 321.

5) a. a. O. Taf. II. Fig. 8. In Haller's pathologischen Abhandlungen ist auch ein Fall von Glaukoma.

6) [*Kommer Diss. sist. Pathologiam corporis vitrei pag.* 29.

tosa. Sie ragt manchmal durch die erweiterte Pupille bis in die vordere Augenkammer hinein, (Beer Bd. II. Taf. III. Fig. 5. Weller Taf. II. Fig. 8.) besonders weil auch der Glaskörper oft zugleich etwas hydropisch ist und er, weil ihn die Iris weniger zurückhält (s. unten), sammt der Linse nach vorn tritt. Benedict schildert die Linse als sehr selten die ganze vordere Augenkammer ausfüllend, so dass die Iris nicht mehr unterschieden werden kann, und hinter der Hornhaut eine gleichmässig ausgebreitete, grünlich gelbe Masse zu sehen ist. — Aus diesen ähnlichen Symptomen und aus den angeführten Complicationen geht hervor, dass die Diagnosis anfangs oft nicht leicht ist. Zum Glück ist die Unterscheidung vom Staare die leichteste, und sind die anderen Krankheiten sämmtlich desperate, so dass desshalb die genaue Erkennung des Uebels geringeren praktischen Werth hat.

Nach und nach tritt totale Blindheit ein. Die Pupille ist nicht rund, wenig oder gar nicht beweglich, meistens horizontal verlängert, wie die der wiederkäuenden Thiere, [nach Anderen mitunter ein senkrechtes Oval, nach Carron du Villards zuweilen in einem Auge ein senkrechtes, im anderen ein queeres bildend, wohl wegen Lähmung einzelner *N. ciliares*; aber wesshalb nicht aller?] zuweilen sehr weit. Ist Cataracta glaucomatosa dabei, so ist der Pupillarrand nach hinten hin gekehrt, so dass er mitunter nicht zu sehen ist, oder ist die Pupille so weit, dass man den Umfang der Linsenkapsel überblicken kann, die Iris gar nicht sichtbar ist. Sclerotica und Conjunctiva sind meistens varicös, eben so die Chorioïdea und daher die Sclerotica zu blau. [Auch die Iris wird von Anderen als varicös und unbeweglich geschildert, von Benedict als wie mit Staub besudelt (von Carron du Villards die blaue als verwaschen, schmutzig grau, die schwarze und braune als rostfarben), der Augapfel als hart anzufühlen. Der Blick ist starr. Andere von den Schriftstellern angeführte Symptome gehören theils der das Glaukom erzeugenden *O. arthritica* und Gicht an, theils sind es die der *Amaurosis.*]

Das Wesen der ganzen Krankheit ist noch nicht hinreichend erkannt, es scheint ein bedeutender Entzündungsprocess in der Glashaut vorzugehen, wobei die sie ernährende *A. centralis retinae* eine hauptsächliche Rolle spielen mag. Theils mag hierdurch die Glashaut selbst ihre normale Durchsichtigkeit verlieren, zu zähe, verhärtet werden, theils dieselbe die Glasfeuchtigkeit trübe absondern. Die meisten so genannten Glaukomen sind aber wohl gar keine Krankheiten des Glaskörpers, sondern der hinter ihm liegenden Theile; es scheint z. B. die erkrankte, auch wohl verknöcherte Retina durch ihn hindurch und ertheilt so ihm einen falschen Lichtschein, oder die Retina ist zum Theil verschwunden, und nun thut das Pigment der Chorioïdea dasselbe. Die Section erwies oft gar keine Trübung des Glaskörpers, aber ungeheuere Varices chorioïdeae, eine degenerirte, verknöcherte Retina. [Eble[1]) fand einmal den Glaskörper gelblich und in ihm 20—30 theils hellgraue, theils hellgrüne, theils meergrüne Punkte, die Uvea rothbraun, die Chorioïdea hell, an einzelnen Stellen farblos (bei einem 60jährigen Gichtischen), stark varicös, besonders an den Ciliarfortsätzen, die Retina

1) [S. v. Ammon's Zeitschrift Bd I. Hft 3.

sehr weich, fast flüssig, die Kapsel stellenweise getrübt, die Linse klein, bernsteinfarbig. In einem zweiten Falle war die Glashaut stellenweise verdickt und zeigten sich in der dunkelgrauen Retina sehr kleine Varices. Weller fand den Glaskörper nur wenig braungrünlich, gar nicht grünlich, sondern gelblich, röthlich (Mackenzie, Sichel), die Flüssigkeit schwärzlich-grau, oder durch viele schwarzgraue, graubraune Puncte und Flocken verunreinigt (Benedict), gelblich, röthlichgrau, mit graubraunen Punkten und Flocken, die Retina aber verdickt, die Chorioidea varicös, die Linse breiig, gelblichroth (Rosas), mitunter auch gar nicht gefärbt (z. B. v. Walther.) Zähe und klebrig fand ihn v. Ammon, dabei aber Flecken in der Retina (vgl. Retinitis, Anmerkung). Auch viele andere Schriftsteller suchen den Sitz der Krankheit entweder gänzlich ausserhalb des Glaskörpers oder doch nicht allein und nicht hauptsächlich in ihm: z. B. Wenzel, Scarpa, v. Walther[1] in der Netzhaut, Weller in der Netzhaut und dem Glaskörper; Mackenzie nimmt an Druck des Glaskörpers auf die Retina, vielleicht auch zuweilen Entzündung der Hyaloidea, beides verbunden mit Mangel an Pigment; Autenrieth, Canstatt, Sichel, Chelius halten die Krankheit für Varicosität der Chorioidea, Fischer[2] für schleichende Ophthalmophlebitis; v. Ammon ursprünglich für *Apoplexia bulbi* durch Bluterguss aus der Chorioidea und A. centralis retinae, woraus eine chronische Chorioideitis entstehe, wesshalb auch consensuelle Verfärbung der Iris: hinzu komme dann Cataracta; Guthrie und Carron du Villards für Texturveränderung der Hyaloidea und Chorioidea zusammen. Was die eigenthümliche Farbe betrifft, so erklärte dieselbe im Jahre 1801 der Verfasser durch Mangel an Pigment der Chorioidea,[3] Mackenzie durch die Mischung des Blau der erkrankten, nicht hinreichend Pigment absondernden Chorioidea mit dem Gelb und Röthlich des Glaskörpers, durch welchen und die Retina es hindurchscheint, Canstatt durch die Mischung jenes Blau der Chorioidea mit dem Gelb und Röthlich der Netzhaut und des Glaskörpers, auf die sich die Entzündung mit erstrecken kann,[4] Sichel durch die

1) S. dessen Abhandlungen aus d. Gebiete d. pract. Medic. Landshut 1810; und v. Gräfe und v. Walther's Journal Bd XXX. 1841. 405. Nach ihm, war schon vor Brisseau die allgemein gultige, nur nicht so deutlich und bestimmt ausgesprochene, Ansicht diese, die Krankheit sei „eine blosse, aber eigenthümlich-characteristische Form der Amaurose. Sie ist von rein amaurotischer Art; alleinige Opacität des Glaskorpers, selbst wenn dabei Hypertrophie, Volums-Vermehrung und hierdurch Compression der Retina statt finden sollten, würde die totale Erblindung gar nicht hervorzubringen im Stande sein (übereinstimmend mit dem Verfasser): sie könnte nur jene Beschränkung der Sehkraft, welche bei Cataract bemerkt wird, vielleicht in etwas höherem Grade, veranlassen. Bei dem unvollkommenen Glaukom steht der schon sehr hohe Grad der Beschränkung der Sehkraft ausser allem Verhältnisse zu der noch sehr geringen sichtbaren Opacität.... Selbst wenn sich in einem glaukomatösen Auge eine Suffusion des Glaskörpers jemals fände, so müsste sie nur als eine begleitende Erscheinung der Blindheit, und eher noch vielleicht als ihre Wirkung betrachtet werden.... Die zuweiligen (oben beschriebenen) Trübungen desselben finden sich auch nach anderen, nicht glaucomatosen Amaurosen."

2) S. dessen Klinischen Unterricht S. 231.

3) In seinen Ophthalmol. Beob. u. Untersuch. S. 97.; natürlich nicht völligen Mangel, welcher Albinismus hervorbringt.

4) Dass das schwarzbraune Pigment der Chorioidea durch die zarte Retina, wenn sie nicht sehr verdickt ist, hindurchscheinen könne, beweiset der Albinismus (s. diesen), denn die Blutgefässe der Retina sind zu wenig zahlreich, als dass die Rothe des Hintergrundes der Pupille bloss von ihnen herrühren könnte. Wäre nun die Chorioidea bei Glaukom wirklich immer blau, so konnte allerdings die Canstatt'sche Erklärung die richtige sein; allein dies ist noch be-

Mischung jenes Blau der Chorioidea mit dem Gelb der Linse vierzig- bis funfzigjähriger Menschen, bei denen Chorioidetis am häufigsten vorkommt. — Dagegen im Glaskörper selbst suchen die Krankheit Beer, der sie für eine Mischungsänderung desselben und der Linse hält, zuweilen durch gichtische Entzündung, zuweilen durch Gicht ohne Entzündung bewirkt, Juengken, der sie für eine Exsudation, als Ausgang chronischer Hyalitis, ansieht, wobei immer die Retina mitleide. Rosas, der sie für eine cachektische oder entzündliche Verdunkelung des Glaskörpers erklärt.

[Der Verlauf der Krankheit beträgt bis zur völligen Ausbildung meistens mehrere Wochen, selbst Monate und Jahre. Jedoch berichten Beer, Demours, Benedict, Fricke,[1]) dass selten binnen wenigen Tagen, ja Stunden sie sich entwickeln könne. Complicirt ist das Glaukom zuweilen mit Cataracta, z.B. *arthritica*, welche schon früher entstanden war (s. *Cataracta cum glaucomate* bei *Cataracta*), und die etwas anderes ist, als die symptomatische *C. glaucomatosa*, ferner mit *Hydrophthalmos*, mit allgemeiner Varicosität, seltener mit *Varices corporis ciliaris* und *Staphyloma scleroticae*.]

Ursachen. — Nur in den späteren Lebensjahren entsteht die Krankheit. [Juden scheinen Prädisposition dafür zu haben.] Meistens ist Ophthalmia arthritica acuta oder chronica Schuld, zuweilen Gicht ohne Entzündung; — seltener stehen unordentliche Hämorrhoiden, Retentio mensium, Syphilis, Missbrauch des Quecksilbers mit ihr in Verbindung. — [Andere sahen die Krankheit auch nach Metastasen bei Fiebern Benedict, nach Kopfrose (Fricke), nach unterdrückten Ausschlägen, Fussgeschwüren, habituellen Secretionen.

Prognosis und Cur. — Vorbauen durch richtige Behandlung der Gicht, der *O. arthritica* u.s.w., ist das Einzige. Jede andere, gegen das schon entstehende Glaukom, gegen die sie begleitende Amaurosis und Cataracta gerichtete, Cur hat sich noch immer vergeblich gezeigt. Da zum Glück das eine Auge meistens später erkrankt, so muss alle Sorgfalt auf Rettung dieses einen gewandt werden, die auch zuweilen gelingt durch zeitige kräftige Behandlung der Grundkrankheit, Fontanellen hinter dem Ohre und äusserste Schonung des Auges.

stimmter nachzuweisen. Ausserdem lehrt eine bei ***Defectus pigmenti nigri*** angegebene, Beobachtung v. Ammon's, dass der Hintergrund der Pupille roth sein könne ohne Pigmentmangel der Chorioidea, und ebenso v. Walther's Beobachtung (S. 408.), dass derselbe bei einem starken, an Wuth gränzenden, Zorn-Ausbruche zuweilen ganz wie glaukomatös aussehe, ohne Glaukom, und dass die tiefe Gluth, welche aus dem Auge der Spanier, besonders der Spanierinnen hervorleuchtet, eigenthumlich sei und an den südwestlichen Himmel erinnere. Nach einer lesenswerthen Kritik obiger Ansichten giebt v. Walther seine Erklärung dahin ab, „es sei eben so wenig nöthig, eine materielle Ursache für die glaukomatöse Trübung anzunehmen, als für die gewöhnliche, amaurotische rauchig schwarze. Beide zeigen sich nur im Auge des Lebenden, hängen also nicht von einer materiellen Ursache ab, sondern sind ein vitales Phanomen."

1) S. Dieffenbach, Fricke und Oppenheim's Zeitschrift Bd VI. 1837. Hft 4.

IV. *Hydrophthalmos posticus (H. a nimia quantitate humoris vitrei, Hydrophthalmia, Hydrops bulbi s. oculi s. corporis vitrei)*, die hintere Augenwassersucht, die Augenwassersucht durch übermässige Menge der gläsernen Feuchtigkeit; Franz. *Hydropisie de l'oeil (Hydrophthalmie postérieure)*; Engl. *Dropsy of the globe of the eye.*

Schriften.

B. D. Mauchart *Diss. de hydrophthalmia. Tub.* 1744. *(Reuss Diss. Tubing. Vol. III)*

Terras Im *Journal de Médecine T. XLV.* 1776. *p.* 239.

Rich. Browne Cheston Ueber eine, mit Necrose des Knochens verbundene Augenwassersucht. In seinen Beobachtungen und Untersuchungen aus der Wundarzneikunst. A. d. Engl. v. Schorff. Gotha 1780. 8.

Ed. Ford In den *London. Medical Communications.* (Repertorium med. chir. Abhandl. Aus engl. Schriften, Bd I. Leipz. 1793. 8.)

S. ferner die bei *Hydrophthalmos anticus* angegebenen Schriften.

Abgebildet von Demours Taf. LXII. Fig. 1.; von v. Ammon Klin. Darstell. Thl I. Taf. XIX. Fig. 15. 17.

Symptome. — Hydrophthalmos durch Ueberfüllung der Glashaut ist manchmal verbunden mit Wassersucht der Augenkammern: der Fehler ist dann *Hydrophthalmos mixtus s. universalis* (vgl. *H. anticus*). Er kommt aber auch oft für sich allein vor. In diesem Falle bleibt die Cornea unverändert; aber der ganze übrige Augapfel schwillt sehr an, wird besonders nach hinten hin stark ausgedehnt, seine Gestalt wird, wegen bedeutender Verdünnung seiner Häute, sehr verändert, zuweilen bis zur Bildung eines Staphyloma sclerotica. Das, nach vorn nicht auffallend hervortretende, Auge liegt in der Orbita, wie eingekeilt, was man namentlich bei Sectionen sieht; [seine Beweglichkeit ist darum zuweilen gering.] Die Iris wird stark nach vorn, bisweilen bis an die Cornea, getrieben, desshalb die vordere Augenkammer verengert. Manchmal kommt zugleich Cataracta vor, die man zum Theil in der vorderen Augenkammer wahrnimmt.[1] Der ganze Augapfel fühlt sich hart, wie eine Marmorkugel, an und erregt dem Kranken ein unangenehmes Gefühl von Spannung. [Zuweilen tritt Kurzsichtigkeit ein, grosse Empfindlichkeit gegen Licht, Funkensehen.] Die Pupille wird weit und unbeweglich. Bald entsteht Blindheit (Amaurosis) durch Druck auf Chorioidea und Retina. Wenn nun die Krankheit rasch zunimmt, so folgt heftiger, halbseitiger Kopfschmerz, manchmal bis zum Irrereden. Platzt dann nicht ein entstandenes Staphylom, und entleert sich nicht dadurch der Augapfel, so entsteht zuweilen eine Erosion der Augenhöhle durch den Process des Schwindens, den der fortwährende Druck hervorruft (wohl nicht so sehr durch *Caries orbitae*, wie man meint). Sogar apoplectischer Tod kann erfolgen, wenn der Augapfel zum Epophthalmos wird. — [Von v. Ammon angestellte Sectionen haben Folgendes ergeben: Verdünnung des hinteren Theils der Sclerotica, Staphylom derselben nach hinten hin, Verdünnung des Sehnerven-Markes, Mangel des hinteren Theiles der Chorioidea und des Centraltheiles der Retina, Dünnheit und Flussigkeit des Glaskörpers. Schoen fand Trübheit der Linse,

1) S. meine Ophthalmol. Beobachtungen und Untersuchungen S. 109 (auch in Loder's Journ. f. Chirurg. u. Geburtshülfe Bd I. St. 3. S. 402.)

fast Pigmentlosigkeit der Chorioidea, Erweichung der Retina.(1) Da diese Sectionen fast nur die Wirkungen der Augenwassersucht darthun, nicht über das Wesen der Krankheit Aufschluss geben, so sind fernere pathologisch-anatomische Untersuchungen sehr zu wünschen. Wenn nicht Varicosität und Atrophie der Venen die Ursache und daher Stasis sanguinis, träge Absorption vorhanden sind, ist die nächste Ursache bislang denselben Zweifeln unterworfen, welche bei der vorderen Augenwassersucht angedeutet wurden.]

Der *Hydrophthalmos mixtus s. universalis* äussert sich durch die Symptomen der hinteren und der vorderen Augenwassersucht, [ist meistens verbunden mit Varicosität der Chorioidea, des Orbiculus ciliaris, der Conjunctiva, und, wenn das Auge sehr hervorragt, mit Trockenheit des Auges, weil nun die Thränen nicht über dasselbe hinüberlaufen können, auch wohl von dem sehr bedeutend grossen Augapfel die Thränendrüse gedrückt wird. Entzündung, Vereiterung, unter starken Schmerzen, Bersten des Auges sind auch hier häufig das Ende, wo nicht gar apoplectischer Tod. Krebsig wird das Wasserauge allein, d.h. ohne Hinzutreten einer Krebs-Kachexie, niemals.] In der Regel sind beide Augen wassersüchtig.

Ursachen. — Sie sind im Allgemeinen die der vorderen Augenwassersucht, oft vorhergegangene O. neonatorum, zurückgetriebener Kopfgrind, Quetschungen, *O. syphilitica*, — [auch *menstrualis*, *rheumatica*, — ferner Varicosität des ganzen Augapfels, der Chorioidea, des Ciliarkörpers; — Gicht, Skrofeln mit und ohne Entzündung werden von Anderen beschuldigt.]

Prognosis. — Wenn die Krankheit nicht auf einem gewissen Puncte stehen bleibt, so ist sie, zumal die mit vorderer Augenwassersucht verbundene, viel gefährlicher, als die letztere allein. Die Cur gelingt eben so selten, wie bei dieser.

Cur. — Als Palliativ-Mittel sind Punctionen angewandt worden: man hat eine breite Staarnadel durch die Sclerotica bis in den Glaskörper hineingestochen und in ihm viel hin und her bewegt.(2) Aber hierdurch wird die Anschwellung sehr wenig vermindert; nach 24 Stunden hat sie ihre frühere Grösse wieder erlangt. Ferner hat man vorgeschlagen, durch Extraction der Linse im Auge Platz zu schaffen. Theils würde dies aber gleichfalls nur für kurze Zeit Erleichterung gewähren, theils möchte die Operation leicht Vorfall des Glaskörpers nach sich ziehen. Eher dürfte Zerstückelung der Linse rathsam sein.

Zur Radical-Cur sind empfohlen worden *Digitalis purpurea*, besonders von Beer, Quecksilber, Exutorien, Haarseile — allein vergeblich!(3) [Weller rühmt gegen geringen Grad der Krankheit *Ungt. hydrarg. ciner. fort.*, alle 4 Stunden 1 Linse

1) [S. Hecker's Litterar. Annalen d. Med. 1830. Jan.

2) Jüngken macht mit dem Staarmesser in der Gegend des äusseren Augenwinkels, $1\frac{1}{2}$‴ vom Hornhautrande entfernt, einen, mindestens 3‴ langen, Einschnitt und entleert durch ihn, gelinde drückend, einen Theil der Glasfeuchtigkeit. S. dessen Lehre v. d. Augenoperat. S. 590.

3) Vielleicht einzig steht ein Fall da von gelungener Heilung eines vollkommenen seit $\frac{1}{2}$ Jahre nach *O. rheumatica* entstandenen, schon erblindeten Hydrophthalmos durch *Calomel gr. iij. Op. pur. gr. β.* 3mal täglich als Pille bis zur Salivation, 3 mal 10 Blutegel gegen die fortdauernde Conjunctivitis, Blasenpflaster in den Nacken und über das Auge. Während der Cur stellte sich *Rheumatismus acutus vagus* in den Gliedern ein, der wieder durch Quecksilber geheilt wurde. S. *O'Beirne* im *Dublin Med. Journ.* 1840. *No* 50.]

gross auf das Auge gebracht, auf ein tropides auch mit einigen Tropfen *Spirit. ammon. caust.*, ferner *Hydrarg. oxydulat. nigr.*, mit Gummi arabicum zu einem Breie gemengt, alle 3 Stunden auf den Augapfel zu streichen, wenn er kein Fett erträgt, dabei Hautreize, Abführungen von *Calomel* und *Jalapa*. Glücklich behandelte Fälle von vorderer Augenwassersucht (s. diese) lassen von der Behandlung Teilleux's und Grellois's auch hier etwas hoffen, sobald keine Varicosität im Spiele ist.] — Nuck hatte vorgeschlagen, einen Troaker einzustossen und reizende Mittel einzuspritzen; Heuermann, die Sclerotica einzustechen und eine Wicke einzulegen; Woolhouse, Camper, später Ford empfahlen Durchziehen eines Setaceum (s. über ihre Verfahren Cur der vorderen Augenwassersucht). Ford's Mittel verdient vielleicht, in einem verzweifelten Falle wieder versucht zu werden: es würde natürlicher Weise Entzündung und Verwachsung darauf folgen, allein dadurch gerade der Sitz der Krankheit vertilgt werden. Ob man jedoch den Grad der Entzündung immer bestimmen kann?? Das Beste ist, sich passiv zu verhalten, so lange die Krankheit nicht zunimmt. Wenn sie dies aber thut, heftige Reizung, Lebensgefahr entsteht, dann mache man die Operation des Hornhaut-Staphyloms, d. h. schneide ein bedeutendes Stück von der Cornea weg, lasse die Linse und etwas vom Glaskörper durch die Wunde heraustreten (wobei man etwa vorgefallene Theile der Retina schnell wegschneiden müsste), und setze, nach vollendeter Heilung, an die Stelle des nun zusammenschrumpfenden Augapfels einen künstlichen, der besser aussieht, als der natürliche, doch nicht mehr sehende

V. *Atrophia corporis vitrei, Synchysis,*[1] das Schwinden (die so genannte Auflösung) des Glaskörpers, [die hintere Dörrsucht] des Augapfels; Franz. *Synchyse;* Engl. *Softening of the globe.*

Schriften.

K. Himly In dessen Ophthalmolog. Beobachtungen u. Untersuchungen. S. 98. Abgebildet von v. Ammon Klin. Darstell. Thl I. Taf. XVII. Fig. 2.

Symptome. — Synchysis hat man eine Krankheit genannt, die auf einer Auflösung der Glasflüssigkeit beruhen soll. Man hat auf eine solche geschlossen, wenn bei Extraction des Staars der Glaskörper sehr leicht vorfällt. Man hat selbst vor der Operation gegebene,[2] [oder auch zu anderen Zwecken gereichte], so genannte auflösende Mittel, namentlich Quecksilber in Verdacht gezogen. Allein der Glaskörper ist ja keine Gallerte, sondern eine Haut, deren Zellen eine Flüssigkeit enthalten, die stets sehr dünn, wenig schwerer als Wasser ist, die daher nicht aufgelöset werden kann. Was man dafür gehalten, war 1) entweder oft ein wassersüchtiger Zustand des Glaskörpers, eine Zunahme seines Volumens, in deren Folge derselbe übermässig nach vorn hervorragt (s. hintere Augenwassersucht); ward nun

1) Galenos definirt Συγχυσις „eine Zerreissung der inneren Augenhaute mit Ergiessung der Feuchtigkeiten und mit krankhafter Veränderung der Pupille." Rosas nennt den Fehler auch „*Ophthalmomalacia.*"]

2) z. B. Richter S. 313., Beer S. 237., [Benedict Thl V. S. 164., Weller S. 303., Rosas Thl II. S. 620.

in einem solchen Falle durch Oeffnen der Hornhaut und Abfliessen der wässerigen Feuchtigkeit der Widerstand von vorn aufgehoben, so schiesst sogleich der Glaskörper vor und reisst dabei sehr leicht die zu stark gespannte Glashaut, worauf das Auge bedeutend zusammenfällt: 2) oder die Pupille war sehr weit und die Iris hielt deshalb den Glaskörper bei der Operation nicht zurück: darum finden wir das Vordringen desselben leicht bei Staar-Extractionen an Amaurotischen, deren Pupille gewöhnlich weit ist, und bei Menschen, denen vor der Extraction Hyoscyamus- oder Belladonna-Auflösung war eingetröpfelt worden; 3) oder ein starker Druck auf den Augapfel während des Operirens, auch ein krampfhaftes Zusammenziehen der Augenmuskeln drängte den Glaskörper hervor. (Unzweckmässig wegen Lockerung der Befestigung des Glaskörpers war in dieser Rücksicht auch Beer's Methode, die Kapsel sammt der Linse auszuziehen.)[1] Ungeachtet also keine Auflösung, keine Entmischung des Glaskörpers existirt, so giebt es doch eine Verdünnung seiner Fächerhaut, eine *Atrophia membranae hyaloideae*, wesshalb die Fachwände leicht zerreissen, oder wohl gar ein Schwinden derselben. In diesem Falle ist der Augapfel zu weich, lässt sich mit dem Finger eindrücken; zeigt sich die Iris, deren innerer Rand gewöhnlich nicht gesehen werden kann, meistens sehr schmal, vorwärts gelehnt. Ist die Iris noch breit, so schwankt sie hin und her, sobald das Auge bewegt wird, und sind ihre eigenen Bewegungen träge. Die Cornea ragt kaum etwas weiter vor, als die Sclerotica; letztere ist zu blaulicht; wird ein solcher Augapfel verletzt, so fliesst ungewöhnlich viel Glasfeuchtigkeit aus, weil die dünnen Fachwände durch die nachdrängende Flüssigkeit leicht gesprengt werden, zumal wenn etwa mehrere derselben fehlen, also die Zellen zusammenhängen. Das Auge füllt sich aber bald wieder an. Es ist anfangs besonders weitsichtig: allmälig geht jedoch die Sehkraft völlig verloren, tritt Lähmung der Retina, Amaurosis ein. [Morgagni (Ep. XIII. art. 9) und Weller schildern den Glaskörper braunröthlich getrübt; Scarpa fand ihn einmal klebrig, blutig.]

Ursachen. — Oft ging dem Uebel eine gichtische oder syphilitische Augenentzündung vorher; — eine Krankheit der *Arteria centralis retinae* mag wohl öfters daran Schuld sein.[2] — Bedeutende Erschütterung und Quetschung des Augapfels. [Wardrop, Weller halten Absorption des Glaskörpers nach heftigen Entzündungen, besonders wenn Chorioidea und Iris ergriffen waren, für die Ursache. Marat,[3] Beer (Bd II. S. 259), Benedict, Weller, Rosas nennen auch Missbrauch des Quecksilbers, Benedict ferner wiederholte, besonders langwierige Iritis nach vorausgegangener Staaroperation am anderen Auge (also sympathisch), — Rosas unterdrückte Krätze, hintere Ophthalmitis, besonders scrofulöse, gichtische, syphilitische Affection des inneren Auges. — Eine jede Verletzung des Glaskörpers, z. B. bei Augenoperationen, zieht theilweise Zerstörung der Zellen der Hyaloidea nach sich,

1) Diese Ansichten sprach der Verfasser schon 1801 in dem oben angeführten Aufsatze aus.

2) v. Ammon zeigt a. a. O. den Glaskörper sehr verkleinert, nämlich, die Arteria centralis der amaurotischen Retina in einen weissen Faden verwandelt.

3) *J. B. Marat Inquiry into the nature, cause and cure of a singular disease of the eyes hither to unknown, yet common, produced by the use of certain Mercurial Preparations. London* 1776. 4.]

die zwar fortwährend Glasfeuchtigkeit ausschwitzen, oder durch plastisches Exsudat sich wieder schliessen, nie aber völlig reconstruirt werden; endlich können *Hydrops* und *Helminthiasis chorioideae* den Glaskörper durch Druck zum Schwinden bringen; vgl. diese.]

Prognosis und Cur. — Die Prognosis ist schlecht: oft folgt Atrophie des ganzen Augapfels nach. Heilung ist meistens nicht mehr möglich; wenn aber, so sind Antarthritica, Antisyphilitica, Roborantia indicirt. So lange der Kranke noch sehen kann, muss er eine convexe Brille tragen. [Andere meinen, die Krankheit bleibe zuweilen auf einem gewissen Puncte stehen, z. B. die nach Missbrauche des Quecksilbers entstandene, oder lasse sich auch, wenn sie sich erst entwickele, durch stärkende Mittel, Sarsaparilla, Calamus aromaticus, Cortex peruvianus, bittere Mittel, Stahlwasser, Wein, nahrhafte Speisen u. dgl. heilen (Weller).] Vgl. übrigens Verletzungen des Glaskörpers und Atrophie des ganzen Augapfels.

VI. *Ossificatio membranae hyaloideae*, die Verknöcherung der Glashaut.

Abgebildet von Wardrop *P. II. Tab. XIV. Fig.* 1. u. 2.; von v. Ammon Klin. Darstellung Thl I. Taf. XVIII. Fig. 12—14.

[Verknöcherung kommt an der Oberfläche der Hyaloidea vor, wo sie Knochenschälchen bildet, die der Rundung jener entsprechen, aber auch an den inneren Zellen des Glaskörpers, wo sie einzelne Knochenpuncte, Blättchen darstellt; endlich ist selten der ganze Glaskörper in eine unregelmässige Knochenmasse verwandelt. Wardrop (Vol. II. p. 128) fand dünne, unregelmässige Schüppchen hier und da im Glaskörper zerstreut, so auch Fleischmann (Leichenöffn. S. 202) und Kuhn.[1] Totale Ossification beobachteten Morgagni, Scarpa, Wardrop und Grillo,[2] Versteinerung desselben und der Linse Caldani. Oft kommt zugleich Verknöcherung der Linse und Kapsel vor (Wardrop, Scarpa: s. verknöcherten Staar bei *C. dura*, v. Ammon[3] u. A.) ferner Bildung von Knochenblättchen zwischen Chorioidea und Retina, Verschwinden der Retina, Synchysis, Atrophie des Augapfels, Arcus senilis corneae und totale Blindheit.] Ungemeine Verhärtung des Glaskörpers habe ich zuweilen in blinden Pferde-Augen beobachtet.

[Anhaltende, besonders gichtische Augenentzündungen, Varicosität der inneren Blutgefässe und höheres Alter sind die Ursachen dieser incurabelen Desorganisation, deren wahre Natur erst nach dem Tode erkannt zu werden pflegt.

Dickere, klebrige Consistenz des Glaskörpers fand Morgagni (*Ep. XIII. art.* 15.) in einem, seit längerer Zeit erblindeten Auge nach dem Tode: er blieb am Finger hängen und liess sich in Fäden ziehen.]

1) [S. *La Clinique Vol. III. No* 96. *p.* 397.

2) S. den *Osservatore medico di Napoli* 1837: beide Glaskörper eines durch gichtische Entzündung und Atrophie Erblindeten waren durchweg verknöchert: ein anderes Mal war die Verknöcherung auf die Hyaloidea beschränkt.

3) a. a. O. im atrophischen Auge; das Ganze eine rundliche oder sehr ungleiche, zusammengeschrumpfte, weisse, gelbliche, durch Pigment gesprenkelte, auch von plastischer Lymphe umgebene, Masse bildend.]

Viertes Kapitel.
Mangel des Glaskörpers.

Dieser ist nur theilweise vorgekommen, nämlich als:

Coloboma corporis vitrei, der Spalt des Glaskörpers.

[Ein 2mal beobachteter, angeborner Fehler. Andeutung eines Spalts durch eine vordere, untere Kerbe zeigt ein, mit Kolobom iridis behaftetes und von v. Ammon abgebildetes Auge vgl. *Coloboma iridis*: Kolobom des Glaskörpers fand ferner Arnold zusammen mit anderen Bildungsfehlern: vgl. Mikrophthalmos.]

Achter Abschnitt.
Krankheiten des Strahlenblättchens.

[Sie sind noch wenig bekannt, werden mit denen des Glaskörpers und der Linsenkapsel verwechselt. Sind die genannten Theile entzündet, so leidet das Strahlenblattchen leicht mit. Verdunkelungen der Kapsel und der Hyaloidea erstrekken sich daher oft auch auf dies Blättchen vgl. Parallele zwischen Reclination und Extraction des Staars: 4.. Bei Entzundung des Ciliarkörpers oder des Strahlenblättchens oder beider wird ferner leicht Verwachsung der *Ligamenta ciliaria* mit ihm vorkommen. Ein, an Entzündung der Iris und der Kapsel leidendes, Auge, zeigte v. Ammon *de iritide Tab. I. Fig. 2.* Trübung, Flecken, Puncte der Kapsel, durchaus braune Färbung des Strahlenblättchens nach ihm, durch ein Entzündungs-Secret entstanden, welches auch auf die angrenzende Retina einwirken, und woraus die so leichte Affection der Netzhaut durch Kapsel-Entzundung sich erklären lassen soll. Schwarzblaue Färbung, mit Verdickung der inwendig rauhen Retina, feste Verwachsung beider Theile stellt v. Ammon Klin. Darst. Taf. XIX. Fig. 44. dar. Eiter im Petit'schen Canale fand derselbe einmal, während Kapsel und Linse gesund waren (Taf. XVII. Fig. 8.). — Blassgelb verdunkelt findet es sich bei Hydrops chorioideae. — Abnorm gebildet, ohne alle Faserung sah es einmal M. J. Weber [1]) bei einem 10—12 Wochen alten Kinde: Linse, Kapsel, Hyaloidea, Retina waren normal.]

1) [S. J. M. Weber Ueb. d. Strahlenblattchen im menschlichen Auge. Bonn 1827. 8. m. Abbild.]

Neunter Abschnitt.

Krankheiten und Missbildungen der Chorioidea und der Ciliarfortsätze.

Die Krankheiten der Chorioidea und der Ciliarfortsätze sind in der Augenheilkunde früher fast vergessen und Krankheiten anderer Theile des Auges zugeschoben worden, hauptsächlich wohl wegen der versteckten Lage der Chorioidea und ihres mehr äusserlich als innerlich, d. h. durch Veränderungen in der Netzhaut, in der Sclerotica, in der Iris sich darthuenden, krankhaften Lebens. Einen guten Aufsatz über diese Krankheiten schrieb W. Wagner.

W. Wagner in Horn's Archiv 1821. März. April. S. 195. Nov. Dec. S. 375.
J. C. Boeck *Diss de chorioideae morbis. Berol.* 1816.

Erstes und zweites Kapitel.

Verletzungen und Fehler der Lage der Chorioidea.

Abgebildet: Prolapsus von v. Ammon Klin. Darstell. Thl. I. Taf. IV. Fig. 11. 12.

Verletzung dieser Theile kann Schnitt- oder Risswunden der Sclerotica, seltener der Cornea und Iris begleiten: sie ist auch wohl verbunden mit Verletzung und Vorfall der Retina und des Glaskörpers. Einen beutelförmigen Prolapsus der Chorioidea findet man zuweilen im Staphyloma sclroticae, in einer Schnitt-Wunde der Sclerotica, die die Chorioidea nicht mittraf, als ein blauschwarzes, dem Mückenköpfchen der Iris ähnliches Beutelchen, welches sich anfangs zurückdrücken lässt, später mit den Wundrändern der Sclerotica verwächst, von diesen, so wie sie sich vereinigen, eingeschnürt wird und abstirbt. Einfache, kleine Stichwunden der Sclerotica ziehen keinen Vorfall nah sich und heilen ohne böse Folgen binnen weniger Tage. — Quetschung, durch Contusion des ganzen Augapfels entstanden, und gerissene Wunden der Chorioidea, beträchtliche Schnittwunden der Ciliarfortsätze können einen Hämophthalmos herbeiführen, indem Blut bald in den Glaskörper, bald in die Augenkammern sich ergiesst: s. *Hypoaema*. Gerissene und unreine Wunden ziehen auch Entzündung der Chorioidea nach sich. Trifft die Verletzung den Ciliarkörper durch die Cornea hindurch, so ist leicht Verwundung oder Ablösung der Iris dabei. Da ferner bedeutende Verletzungen der Ciliarfortsätze mit Verwundung oder lähmender Quetschung der Retina, der Ciliarnerven leicht verbunden sein können, so ist Erblindung und bedeutende Erweiterung der Pupille bis auf einen sehr schmalen Irisring zuweilen in ihrer Gesellschaft. Dass aber Verletzung der Ciliarfortsätze an und für sich immer, (Beer, Wardrop, Chelius, Rosas, oder auch nur zuweilen bei bedeutender Zerreissung und Quetschung (Ph. v. Walther, Blindheit mit ausserordentlicher Mydriasis und Erbrechen nach sich zöge, ist sehr unwahrscheinlich, da Blutung andauernd solchen Effect nicht haben dürfte, da sie stehen wird, sobald das Auge angefüllt ist, da Ciliarfortsätze bei Staaroperationen und

künstlichen Pupillenbildungen oft ohne Nachtheil verletzt werden, und da Nerven-Verwundung in einem Theile, dessen Nerven man noch nicht einmal mit Sicherheit aufgefunden,[1] nicht so bedeutende Folgen haben kann.]

Wunden der Chorioidea erfordern die antiphlogistische Behandlung der Wunden des Augapfels im Allgemeinen. Einen frischen Prolapsus durch eine nicht sehr grosse Wunde kann man mit dem Daviel'schen Löffel wieder zurückstreichen, jedoch ist Reizung zu vermeiden, da sie krampfige Zusammenziehung der Augenmuskeln und dadurch Vergrösserung des Prolapsus herbeiführen könnte; den älteren überlasse man, wie den *prolapsus corporis vitrei, iridis*, dem Processe des Abschnürens und Absterbens. S. das Genauere bei Wunden der Sclerotica, Wunden und Quetschungen des Augapfels, Hypoäma und Prolapsus des Glaskörpers.

Drittes Kapitel.

Fehler der Production der Chorioidea und der Ciliarfortsätze.

I. *Plethora chorioïdeae et processuum ciliarium*, die Blut-Anhäufung in der Chorioidea und in den Ciliarfortsätzen.

Abgebildet von v. Ammon Klin. Darstell. Thl I. Taf. XV. Fig. 7. 8. (?)

Dieselbe äussert sich durch Druck auf die Retina und daher rührendes, fehlerhaftes, mangelhaftes Sehen, nämlich Sehen eines oft pulsirenden und schwankenden, schwarzen Netzes, (*Visus reticularis*), oder Sehen vorüberfliegender, oft wiederkehrender, schwarzer Fäden, optische Täuschungen, die durch alles dasjenige zunehmen, was Congestion nach dem Kopfe erregt, und übergehen können in unvollkommenen selbst vollkommenen, schwarzen Staar. Wegen der weiteren Symptomen, der Ursachen und der Prognosis s. Amaurose, besonders die durch Congestion entstandene. [Plethora der Blutgefässe der Retina ist gewiss immer dabei.]

Cur. — Wo man diesen Fehler irgend vermuthen darf, muss man Blutausleerungen durch Aderlass, Blutegel vornehmen, den Kopf mit kaltem Wasser begiessen lassen, ein Haarseil in den Nacken legen, kühlende Purgirmittel, und wenn Hämorrhoidal-Beschwerden, (wie oft der Fall ist,) damit zusammenhängen, Schwefel mit Cremor tartari geben.

II. *Chorioideitis, Inflammatio chorioideae et processuum ciliarium.*

Schriften.

Staub In v. Gräfe u. v. Walther's Journal Bd XV. 1831. H. 4.

Mackenzie Im *Glasgow Med. Journ.* 1832. *No* 5. und in der *London Med. Gazette* 1833.

S. Fr. Rineker Die Entzündung der Gefäss-, Nerven- und Glashaut. Würzb. 1834. (v. Ammon's Zeitschr. Bd V S. 364.)

Abgebildet von v. Ammon Klin. Darstell. Thl I. Taf XV. Fig. 20.; z (chronisch); XVI. 13. (?)

1) [Nur M. J. Weber (Ueb. die wichtigsten Theile des Auges) hat die Ciliarnerven bis dahin sich verbreiten gesehen.]

Symptome und Ursachen. — Entzündung der Chorioidea kommt seltener vor, als Entzündung anderer Theile des Auges, vielleicht weil der Rückfluss des Blutes durch die vielen und grossen Venen der Aderhaut erleichtert wird. Jedoch nimmt diese Membran gewiss sehr oft Theil an der hämorrhoidalischen, menstruellen, scorbutischen, arthritischen, scarlatinosen Augenentzündung. [Zufolge Carron du Villards entsteht sie nach plötzlicher Unterdrückung chronischer und acuter Ausschläge, der Gicht, des Rheumatismus, der Hämorrhoiden, der Menstruation, durch Conjunctivitis, die sich auf die Sclerotica fortpflanzte, wie bei *O. aegyptiaca, neonatorum*; nach Mackenzie ist Mangel an Bewegung, Unordnung der Verdauung, nach beiden Ueberreizung der Augen, Sonnenstich, constante Congestion, übermässiges, literarisches, mikroskopisches Arbeiten Ursache.] Sie kann auch entstehen nach Verwundung der Chorioidea, [laut Carron du Villards nach Staar-Ausziehung durch die Sclerotica, nach dem Niederdrücken des Staars und nach der Emden'schen Pupillenbildung durch die Sclerotica,] nach einem Schlage auf's Auge (Mackenzie). Kräftige, plethorische Menschen, scrofulöse Kinder (Mackenzie), das weibliche Geschlecht, besonders das mit Dysmenorrhoe behaftete, das scrofulöse (Sichel), in der Pubertät (Rosas) vor und nach der Entbindung, haben dafür Praedisposition.] Verhältnissmässig leicht leiden die Ciliarfortsätze und der vordere, an sie und den Ciliarring angrenzende Theil der Chorioidea. Dies giebt sich äusserlich durch den rothblauen oder rothen Kreis zu erkennen, den man bei Augenentzündungen mitunter um die Hornhaut herum bemerkt, [zuweilen durch den Ciliarfortsätzen entsprechende, bläuliche Streifen (Sichel.)] Auch an anderen Stellen scheint, wenn die Krankheit zunimmt, die Chorioidea durch die Sclerotica blauroth durch, [gleichmässig, oder streifig, oder fleckig (Sichel).] Der Kranke empfindet in der Tiefe des Auges drückende Schmerzen, heftige, [stechende, schiessende] in der Augenbraunen- [und Infraorbital-Gegend (Carron du Villards,)] leidet an Amblyopia amaurotica meistens mit feurigen Erscheinungen, fast immer an Thränenfluss, an Lichtscheu, [welche nach Carron du Villards zuweilen das erste Symptom ist.] Nach Mackenzie geht der Krankheit Hämiopie, Diplopie voraus, unbestimmtes Sehen der Objecte, zur Seite ihrer wirklichen Stellung; dies sind nach ihm häufig sogar die einzigen Symptomen. Zuweilen hat dagegen, nach demselben, das Sehvermögen gar nicht abgenommen, sind eins oder mehrere der von den geraden Augenmuskeln kommenden Blutgefässe ausgedehnt, endigen sie sich gegen die Cornea zu mit einem breiten, aus kleinen Gefässen bestehenden Streifen, sieht die Sclerotica wie verdickt aus, wird sie aber nach einiger Zeit so verdünnt, dass die Chorioidea blau veilchenfarbig durchscheint, bilden sich allmählig mehrere Staphylomata scleroticae, wird das ganze Auge vergrössert, missfarbig, nach Sichel hervorragend mit starrem, dummen, gläsernen Blicke. — Später wird der Schmerz klopfend, schiesst er aus der Tiefe des Auges durch den Kopf (Wardrop),] entzündet sich oft die Iris (nach Mackenzie nicht), wird die Pupille eng, die Iris nach hinten hin geneigt, deshalb die vordere Augenkammer vergrössert (Wardrop), wenn die Chorioidea nur an einer Seite leidet, die Pupille verzogen, so dass zuweilen ihr Rand mit dem Rande der Cornea an einer Stelle zusammenfällt, [meistens nach

oben oder oben und aussen (Mackenzie); zuweilen wird sie weit und bleibt sie so auch nach der Heilung (derselbe), ihre Schwärze wird geringer, entweder, wie Wagner meint, wegen fehlerhafter Absonderung der wässerigen Feuchtigkeit, die nach Carron du Villards zuweilen sogar blutig, weinroth abgesondert wird, oder weil die Retina mit entzündet ist; laut Sichel wird sie rauchig oder bläulich, oder meergrün, letzteres wegen der, bei Glaukom angegebenen Mengung der Farben der Chorioidea und der Linse. Mitunter wird nun auch die Cornea entzündet, trübe, gelleckt: oft entsteht an dem den erkrankten Theilen der Chorioidea zunächst liegenden Rande ein rother Fleck (Mackenzie), ein bläulicher Ring, der sich mitunter weiter gegen die Mitte der Cornea hin erstreckt und durch den die Sclerotica die scharfe Gränze verliert, vielleicht entstanden aus Beeinträchtigung der Ernährung, durch Druck der unterliegenden Theile (Sichel); später wird sie auch wohl staphylomatos. Zuweilen entzündet sich auch die Sclerotica und wird sie blauroth. Jedoch zeigen sowohl sie als auch die Conjunctiva in der Regel wenig Röthe. Häufig ist bedeutendes Fieber da (Wardrop, Mackenzie u. A.)] Bleibt die Krankheit sich selbst überlassen, so endigt sie mit Eiterung, worauf der Eiter zuletzt [durch die Sclerotica sich Bahn bricht (Larrey,[1]) häufiger aber, und] begleitet von Eiterung der übrigen Theile, den ganzen inneren Augapfel zerstört. [Die Chorioidea wird während dem durch die Sclerotica hindurch so sichtbar, dass das Auge dunkelblau aussieht; varicose Gefässe liegen auf ihm, Lichtscheu und Thränenfluss sind häufig, Schmerzen nur bei bedeutender Ausdehnung der Sclerotica stark (Mackenzie), Fieber gastrisch mit Erbrechen oder synochisch (Carron du Villards.)] — Sowie nun Entzündung anderer Theile des Auges auf Chorioideitis folgt, ebenso und viel häufiger geht die erste in die letztere über, (nach Rognetta kommt Chorioideitis nie für sich vor, begleitet sie aber alle acuten, mit Lichtscheu verbundenen, Augenentzündungen; allgemeine Ophthalmitis führt sie immer mit sich, ja, geht hauptsächlich aus einer *Chorioideitis traumatica* hervor: vgl. *Ophthalmia traumatica*.[2])

1) [S. dessen *Mém. de Chirurgie militaire. T. I. p.* 220.

2) Da die Schilderungen der Schriftsteller über diese Krankheit noch gar nicht völlig übereinstimmen, so folgen hier einige: Jungken schildert (S. 183.) die nach bedeutender Verwundung oder nach einem Schlage, Stosse entstandene acute, rheumathische Entzündung so: „Sie beginnt mit heftigen, lancinirenden, pulsirenden Schmerzen, dem Gefühle grosser Spannung und so grosser Empfindlichkeit des Augapfels, dass der Kranke Auge und Lider nicht bewegt, die leiseste Berührung nicht verträgt;“ — (nach Staub a. a. O.) mit plötzlichem Drucke oder Spannung in der Tiefe, die durch Reiben zu heftigen, brennenden, zuweilen klopfenden Schmerzen gesteigert werden, ohne Reibung aber sich vermindern zu dem Gefühle, als lage in der Orbita eine kleine, sehr warme Kugel, in unangenehmes Kribbeln und Gefühl von Vollheit übergehen, später aber zu permanent brennenden, abwechselnd klopfenden Schmerzen werden, die jedoch nicht, wie bei der sympathischen Chorioiditis, unerträglich sind; der Augapfel scheint dem Kranken und dem Untersuchenden zu gross geworden zu sein, fühlt sich harter und wärmer an, hat einen stieren, todten Blick. —) „Die Pupille ist eng und glänzend“ (— nach Staub sehr weit, bräunlich, verzogen —), „die Iris starr, ihre Farbe etwas verändert“ (— nach Staub graubräunlich, —) „das Auge im höchsten Grade“ (— nach Staub sehr wenig —) „lichtscheu. Im Weissen zeigt sich eine feine, gleichmässige, aus der Tiefe hervorschimmernde“ (— nach Staub *scheinbar* doppelte —) „Röthe. Von Anfang an hat der Kranke heftige Photopien. Die Schmerzen verbreiten sich schnell über Orbita und Umgebung, und das Sehvermögen schwindet unter feurigen“ (— nach Staub

Chronisch kommt Chorioideitis gewiss öfter vor, als man glaubt; sie giebt Veranlassung zur Varicosität, zum schwarzen Staare, zum Staphylome der Sclerotica, der Chorioidea, des Ciliarkörpers. S. diese Fehler selbst. — Plastische Exsudation mag nicht selten auf chronische Entzündung folgen, da man nicht selten in entzündet gewesenen, amaurotischen Augen widernatürliche Verwachsung zwischen Chorioidea und Retina, seltener zwischen Chorioidea und Sclerotica, in entzündeten, auch zwischen Ciliarkörper und Iris Pseudomembranen findet, die wohl nicht bloss von Iritis herrühren, ferner weisse, plastische Lymphe stellenweise [als einzelne Flocken (Rognetta), oder durchweg (Buelau[1])] auf der Oberfläche der Chorioidea wahrnehmen kann. Auch war schon (Thl. I. S. 510.) davon die Rede, dass auf Chorioideitis durch einen Stich von der Seite her Lymphergusss entstehen könne, der organisch wird (Travers), das Ansehen eines Markschwammes hat, Linse und Glaskörper verdrängt, deren Aufsaugung herbeiführt, dann ohne Vergrösserung und ohne Atrophie des Augapfels, so stehen bleibt. Bei scrophulöser Chorioideitis schildert Chelius[2] diesen Process so: „Wenn sich acute, häufiger chronische Chorioideitis so weit ausgebildet hat, dass bei erweiterter Pupille und völlig erloschenem Sehvermögen die eigenthümliche Trübung im Auge durch Sichtbarwerden der Retina erscheint, so bildet sich mit stärkerer Röthung der Conjunctiva bulbi und palpebrarum, selbst mit Aufschwellung des oberen Augenlides und Auftreibung seiner Venen, eine Entmischung des Glaskörpers und der Linse mit einer schmutzig-weissen oder gelblichen Färbung. Mit zunehmender

dunkeln -) „Gestalten. — In kurzer Zeit, oft schon in wenigen Stunden geht die Entzundung in Ophthalmitis über." (- - Nach Staub dauert das erste *Stadium irritationis* 24 -28 St., dann das *St. inflammationis* 2—5 T., worauf, nach Verminderung der Schmerzen, das warme, kribbelnde Gefühl des ersten Stadiums wiederkehrt. Zuweilen geht nach ihm die Krankheit in ein *St. paralyseos* über, indem alle Symptomen nach und nach sich verlieren, die Pupille aber so gross wird, dass die Iris fast verschwindet, und Amaurosis eintritt. Dies dauert 3—5 W., falls es sich überhaupt heben lässt. Fast nie fehlende **Haupt-Ursache** der idiopathischen Chorioiditis ist, nach ihm, übermässige Reizung, Anstrengung des Auges und dadurch herbeigeführte Congestion.)

Als **Entzundung des Ciliarkörpers** hat *Middlemore (Diss. of the Eye)* 3 Fälle so beschrieben: „Am Hornhautrande eine blaurothliche, kegelformige, $\frac{1}{3}$, $\frac{2}{3}$, $\frac{1}{6}$ der Cornea umgebende Hervorragung der Sclerotica: die Röthe, wie es schien, theils durch Gefäss-Entwickelung in der Sclerotica, theils durch Vascularität einer Substanz unter derselben hervorgebracht, das blaulichte Ansehen durch Verdünnung der Sclerotica; einmal am Hornhautrande nach und nach mehrere kleine Pusteln sich bildend, zu denen varicose Gefässe liefen; die Hornhaut, ausser von jener Hervorragung, auch von einem Gefässgürtel umgeben, der einmal alle 4 -8 Wochen starker wurde unter heftigen Schmerzen in der Augenbraune, im Wangenbeine, gegen die Nase zu, bisweilen in der ganzen Gesichtshälfte." (— *Neuralgia nervi trigemini*, consensuell von den *N. ciliares* und dem *Ganglion ophthalmicum* her, wenn etwa der *Orbiculus ciliaris* mit entzündet war? Oder war die ganze Krankheit nur *Inflammatio orbiculi ciliaris?* —), unter Thränenfluss, einiger Lichtscheu, zu Zeiten wohl Funkensehen, Krampf der Augenmuskeln und Doppeltsehen; einmal auch die übrige Sclerotica durchgehends röthlich; von Iritis keine Spur; die Bewegungen der Iris jedoch einmal träge, einmal zu weit nach hinten gerichtet, die Pupille einmal verzogen. Immer war nur ein Auge ergriffen; in einem Falle litten zwar beide daran, aber zu verschiedenen Zeiten. Die Krankheit zeigte grosse Neigung zu Rückfällen. Die Descemet'sche Haut schien einmal gelitten und Trubung der Hornhaut herbeigeführt zu haben, die das Sehvermögen fast gänzlich aufhob. In Verschwarung ging das Uebel nie über."

1) S. Schoen's Pathol. Anatomie d. Auges. S. 186.

2) Augenkrankh. Bd II. S. 501.

Turgescenz und Varicosität des Auges scheint diese Masse zuzunehmen, vorzudringen; die Iris wölbt sich nach vorn; die Schmerzen im Auge und in seiner Umgebung sind sehr stark; oft ist Fieber da; manchmal entstehen spontane Blutergiessungen in's Innere des Auges; der Bulbus vergrössert sich, Gefässe setzen sich auf die Hornhaut fort. Dann mindert sich aber die Varicosität der Gefässe; die Hornhaut wird platt, von ihren Rändern aus undurchsichtig und fibrös; die Iris liegt dicht an ihr, in der Pupille eine schmutzige, gelbe Masse. Der Bulbus wird atrophisch, um die Hälfte oder ein Drittheil kleiner, fühlt sich weich, matschig an." — Ein *Hydrops chorioideae* folgt selten auf Entzündung, besonders auf chronische, von Varicosität begleitete. S. denselben.] — Umwandlung der Chorioidea in eine dicke, schwammige Masse; Hypertrophie derselben fand Vogel;[1] ein anderes Beispiel ist im *Journal de Médécine*[1] 1790 Vol. 85. erzählt, und Wagner sah sie einige Wochen nach Contusion des Auges durch eine vorbeifliegende Flintenkugel zu einer dicken, schwarzen Masse entartet. Ein an der Sclerotica adhärirendes Staphylom des Ciliarkörpers beschrieb v. Walther.[2] Obgleich in diesen Fällen wohl chronische Chorioideitis vorhergegangen war, so ist doch nicht jede Wucherung für entzündlich zu halten, denn Blutschwamm, der gewöhnlich aus der Chorioidea hervorgeht, bewirkt sie gleichfalls. — [Vermuthlich sind manche theilweise Verdünnung; selbst theilweiser Mangel der Chorioidea, die in amaurotischen, nicht atrophischen Augen bisweilen gefunden werden, entweder aus einer entzündlichen Erweichung oder aus entzündlicher Obliteration einzelner Arterien und daher rührendem Schwinden hervorgegangen; auch Mangel des Pigments kann die Folge solcher Obliterationen sein.[3]]

Prognosis. — Diejenige der acuten, traumatischen Entzündung ist schlecht: entweder entsteht aus ihr allgemeine Entzündung und Eiterung des Augapfels oder doch Amblyopia amaurotica, Amaurosis. Diejenige der symptomatischen ist dieselbe, wie die der heftigen *O. arthritica, menstrualis, haemorhoidalis* u. s. w.

Cur. — Sie muss streng entzündungswidrig sein und die genannten Veranlassungen berücksichtigen: vgl. daher die Cur derselben.[4] [Die chronischen Formen der mit Varicosität verbundenen, behandelte Mackenzie mit reichlichen Aderlässen und alle

1) Chirurg. Wahrnehmungen. St. 1.

2) In dessen u. v. Gräfe's Journ. Bd III. H. 1.

3) [v. Ammon Klin. Darstell. Thl I. Taf. XVI. Fig. 13.: Chorioidea mit neuen Gefassen, die alten weiss — obliterirt? — daher Pigment-Mangel der sehr hellbraunen Membran? Die Retina ungewöhnlich fest.

4) Carron du Villards macht VS. bis zur Ohnmacht (einem Pat. binnen 4 Tagen 4 mal), setzt Schropfköpfe, scarificirt mit Savigny's Instrumente das Innere der Nase; lässt heisse Aetzkali-Fussbäder nehmen, während der Kopf kalt begossen wird, purgirt stark mit Oelen, Salzen; giebt Pillen von *Hyoscyamus niger*, selbst bis zur Intoxication, wovon er herrliche Wirkung sah, reibt Mercurialsalbe in Schläfe, Stirn, Scheitel und Nacken ein, reicht *Calomel* mit *Opium*, ruft unterdrückte Ausschläge wieder hervor. Staub empfiehlt streng antiphlogistisches Verfahren, *Calomel* zu gr. j. bis zum anfangenden Speichelflusse gegen die idiopathische Entzündung, nach dem Verschwinden derselben die Aufsaugung zu verstärken durch Aufregen der Haut-, Darm- und Nieren-Absonderung, Hungercur, Einreiben von *Ungt. Neap.* ℥ß. *Extr. hyosc.* ℥j., zu ½ Bohne gross Morgens und Abends in die Augengegend und ℞ *Merc. subl. corros. gr. ij., Laud. liq. Syd.* ℈ß., *Mucilag. g. arab.* ℥ij., *Aq. commun.* ℥rj. Esslöffelweise zu nehmen. Weicht hierbei nach 12 bis 18 Wochen die Amaurosis nicht, so soll pausirt, nach längerer Zeit wieder mässig entzündungswidrig-auflösend, nothigenfalls noch später, meistens aber fruchtlos, reizend-stärkend verfahren werden.]

2 Tage in die Nähe des Auges gesetzten Blutegeln, Mercurial-Purganzen, hinterher mit kohlensaurem Eisen und Chinin, zur Stärkung. Auch Ammoniaksalbe zwischen den Schultern wirkte gut. In einem Falle, der schon Exstirpation indicirt hatte, und wo der Augapfel schon vergrössert war, bewirkte Jod Besserung. Gegen die heftigen Schmerzen und die Degenerationen in Folge der Entzündung empfiehlt er 3mal täglich $\frac{1}{2}$ Gran arsenichtsauren Kali's (*Arseniate of potash*).] Sichel, der sich dem blutentleerenden Verfahren M's im Allgemeinen anschliesst, auch Blutegel an den After und die Genitalien empfiehlt, rühmt ausser den specifiken Behandlungen, der Menstruatio suppressa z. B. mit Aloë, Sabina und Schwefel u. s. w., vorzüglich die Wirkung der Mercurial-Einreibungen um's Auge herum, des *Mercur. dulc. gr.* $\frac{1}{4}$—$\frac{1}{3}$ 4mal täglich und mehr, bis zur drohenden Salivation eine Cur, welche sogar schon entstandene Staphylome der Sclerotica und Amblyopia amaurotica rückgängig machte. (*Fr. de l'ophthalmie: Obs. 2. p. 139.*)]

III. *Hydrops chorioideae*, die Wassersucht der Chorioidea; Franz.: *Hydropisie de la choroïde;* Engl.: *Dropsy of the choroid coat.*

Schriften.

Morgagni *Epist. anat. XVIII.* §. 138.
Zinn *De oculo pag.* 25.
Ware Chirurg. Beobacht. üb. d. Auge. ThI. S. 171.
Wardrop *Morb. Anat. of the Eye. Vol. II. p.* 65.
Jacobson *Supplementa ad ophthalmiatriam. Hafn.* 1821. *(Acta soc. reg. med. Hafniensis.)*
Mackenzie Krankheiten des Auges. S 448. 517.
v. Ammon In dessen Zeitschr. BdII. St. 2. S. 247 ff.
Abgebildet von Wardrop *Tab. XV. Fig.* 2.; von v. Ammon Klin. Darstell. ThI. Taf. XV. Fig. 7. 8. XIX. 16. XX. 7. 8.

[Symptome. — Zwischen Chorioidea und Sclerotica ist ein kleiner Raum, da beide Häute nur hie und da durch dünne Zellgewebs-Fädchen sehr locker mit einander verbunden sind. Eben so verhalten sich Chorioidea und Jacob'sche Membran zu einander. Jener Raum über der Chorioidea sowohl als auch dieser unter ihr wird, wie ein jeder geschlossener des Körpers, von einer sehr geringen Menge serösen Dunstes angefüllt, den dort die äussere, den serösen Häuten ähnliche, glatte Fläche der Chorioidea,[1] hier die innere, vielleicht auch die Jacob'sche Membran aushauchen mag. Wenn nun die Aushauchung dieses Dunstes verstärkt wird, so entsteht eine Krankheit, die Wardrop zuerst Wassersucht der Chorioidea genannt hat, und die bald ausserhalb, bald innerhalb der Aderhaut ihren Sitz haben kann. — *Hydrops chorioideae externus (Hydrophthalmia subsclerotica* Chelius's) und *internus.*

Sammelt sich das Wasser langsam an, so nimmt, nach Wardrop, das Sehvermögen allmählig ab, unter geringem Schmerze und unbedeutender Röthung des Auges. Wenn es schnell sich bildet, so ist beträchtlicher Schmerz, besonders im Kopfe, vorhanden, so wird die Pupille erweitert und erscheint zuletzt hinter ihr ein

1) [Manche halten die sogenannte „*Membrana fusca*" für die Serum absondernde Haut, und nennen sie, nach Arnold „Arachnoidea des Auges."

dunkeler Körper, die zusammengedrückte Retina. Ware sah ohne alle äussere Veränderung des Auges Amblyopie sich ausbilden; nur von der äusseren Seite her konnte die Kranke Gegenstände deutlich erkennen; nach 2 Jahren traten plötzlich fürchterliche Kopfschmerzen ein, die aus dem Auge entsprangen und wonach die Pupille weit und etwas trübe ward. Gestalt und Grösse des Auges zeigte sich bei Lebzeiten nie verändert.(1) Beobachtungen des *Hydrops externus* machten Mackenzie und v. Ammon. Entschiedene des *H. internus* theilten mit Morgagni, der die Retina durch die Wasseransammlung zu einem Cylinder zusammengedrückt fand, Maitre-Jean, (S. 241.) Panizza,(2) Ware, der bei einer Section eine beträchtliche Menge gelber Flüssigkeit zwischen Chorioidea und Retina, die letztere zusammengefallen, ähnlich einem weissen Kegel, dessen Spitze am Sehnerven war, dessen Basis die Linse umgab, den Glaskörper aber absorbirt sah, Wardrop, der mehrere Male Glaskörper und Retina durch das Wasser verdrängt, jenen mehr oder minder geschwunden, letztere so zusammengewickelt fand, dass sie ein, vom Sehnerven bis zur hinteren Kapselwand sich erstreckendes, weisses Bündel darstellte, die Chorioidea aber unverändert sah, v. Ammon, der die Retina dem Klöpfel einer Glocke ähnlich schildert, einmal Taf. XX. Fig. 7. 8. aber dieselbe nicht in dieser Form abgedrängt fand, Jacobson, Mackenzie, die daneben *Staphyloma scleroticae posticum* beobachteten. Bei Lebzeiten ist die Krankheit schwer zu erkennen, wird sie leicht für Amaurosis anderer Art gehalten, selbst für Cataracta, mit der sie schon einmal bis zum Versuche, den Staar niederzudrücken, ist verwechselt worden (Wardrop), hat sie auch einige Aehnlichkeit mit anfangendem Markschwamm der Retina (Ware und Panizza.)(3)

Ursachen. — Die Ursachen dieser nicht häufigen Krankheit sind sehr wenig bekannt. Entzündung, Varicosität der Chorioidea mögen die häufigsten sein. — Einmal (Ware) war Erkältung oder unterdrückter Fussschweiss, ein anderes Mal (Ware) *Ophthalmia intermittens* daran Schuld — nach v. Ammon führt gichtisch-syphilitische Iritis leicht Wassersucht und durch diese Staphyloma scleroticae herbei; — ist nicht der Fehler vielleicht Hydatiden-Bildung? (s. Helminthiasis chorioideae). — Er ward von v. Ammon bei einem blindgeborenen Kinde gefunden.(4)

Prognosis und Cur. — Die Behandlung ist noch nicht glücklich gewesen: Im entzündlichen Stadium — wenn ein solches da ist — werden Blutentziehungen indicirt sein; späterhin helfen sie so wenig, als Quecksilber, Opium, Blasenpflaster, (Ware). Palliativ hilft Punction durch die Sclerotica hinten hin, damit die Linse nicht gespiesst werde. Nach einer von Ware gemachten Punction ergoss sich eine Minute lang, so lang, als er die Nadel im Auge liess, sehr viel Serum; Entzündung folgte nicht. Mackenzie alle 8 Tage, jedoch nur wenn Staphylom der Sclerotica

1) Chelius nennt die Gestalt des Auges birnförmig.

2) Ueb. d. Markschwamm d. Auges S. 7.

3) Ein anderer Fall, den Ware mit dem ächten Hydrops zusammenstellt, ist z. B. offenbar ein Beispiel des Augenkrebses oder des Augenmarkschwammes.

4) Klin. Darstell. XIX. 16.: Sclerotica natürlich, Pigment der Chorioidea etwas verändert, im Grunde dieselbe bedeutend *gerothet*, die Retina von ihr getrennt, kropfelförmig, zwischen beiden eine grosse Menge Serum, der Glaskorper fast ganz geschwunden, Linse und Cornea ciliaris blassgelb verdunkelt und verdickt.

sich gebildet hatte. Sollte eine einfache Staarnadel nicht hinreichend entleeren, so müsste man sich einer gefurchten bedienen, oder einer röhrenförmigen, seitlich 2fach durchlöcherten, in die die Flüssigkeit unten ein-, aus der sie oben ausfliessen kann. Ueberschlagen von Bleiwasser, von Auflösung schwefelsauren Eisens, Zinks, Alaun, Opium ist zu versuchen. Vgl. übrigens Chorioideitis, Varicositas chorioideae, Staphyloma scleroticae und Cirsophthalmos.]

IV. *Helminthiasis chorioideae*, die Thierwurmbildung der Chorioidea.

Schriften.

Siehe Gescheidt Bei Helminthiasis oculi.
Abgebildet von v. Ammon Klin. Darstellung. Thl I. Taf. XX. Fig. 8.

[Das seltene Vorkommen von leblosen und lebenden Wasserblasen zwischen Chorioidea und Retina schliesst sich an obigen Hydrops genau an. Nicht individualisirte, kein eigenthümliches Leben führende Hydatiden sahen daselbst Portal und Rossi, welcher in verschiedentlich grossen Wasserbläschen der Chorioidea und der Retina oft den Grund einer Amblyopie und Amaurosis gefunden haben will.(1) Einen wirklichen Ecchinococcus hominis fand daselbst Gescheidt bei einem, an allgemeiner Augen-Entzündung erblindeten, Zöglinge des Dresdener Blinden-Institutes. Der wurstförmige Ecchinococcus füllte den Raum zwischen Retina und Chorioidea so aus, dass seine beiden sackförmigen Enden oben zusammenstiessen; seine äussere Haut war weiss, wenig durchscheinend und ziemlich fest, enthielt wenig Serum und eine zarte, bläulich-weisse Blase, die gleichfalls Serum und eine Menge kleiner, theils runder, theils ovaler, olivenförmiger Wurmkopfenden mit kleinen, runden Saugmündungen in sich schloss; einen Hakenkranz konnte er nicht bemerken.(2) — Die Wirkungen sind dieselben, wie die des Hydrops chorioideae, nämlich Amblyopia amaurotica, dann Amaurosis, Absorption des Glaskörpers, allmählig zunehmendes Abdrängen der Retina von der Chorioidea, Bildung eines klöpfelförmigen Stranges aus der ersteren.]

V. *Ossificatio chorioideae et processuum ciliarium*, die Verknöcherung der Chorioidea und der Ciliarfortsätze.

Abgebildet von v. Ammon Klin. Darstell. Thl I. Taf. XVIII. Fig. 6. 11.

Verknöcherungen kommen zwischen Chorioidea und Retina häufiger vor, als an irgend einem anderen Theile des Auges. Ein Knochenblättchen fand dort Morand,(3) ein Knochen-Concrement Cruveilhier,(4) Guenz, v. Ammon, Walther, Magendie, Panizza, Jakobson,(5) Schoen,(6) Dubreuil,(7), einen knöchernen

1) [In den *Memorie della R. Accademia delle scienze di Torino* 1830. *T.* 34. (Hecker's Med. Annalen 1831. Bd XXI. S. 499.)

2) v. Ammon sagt, es sei dies vielleicht die metamorphosirte *Membrana Jacobi*, halt es nicht für einen Ecchinococcus. Nordmann (Mikrograph. Beiträge H. 2.) fand den Cysticercus bei Schweinen zwischen Chorioidea und Retina.]

3) S. *Mém. de l'Acad. d. sciences* 1770. *Hist.*

4) S. dessen *Anat. pathologique. p.* 89.

5) S. Meckel's Archiv Bd VIII.

6) S. dessen Pathol. Anat. d. Auges S. 188 ff.

7) S. *Arch. gén. de Méd. Vol.* 21. *p.* 119.

Halbring Meckel,[1] eine hinten liegende Knochenschale mit einer Oeffnung, durch welche Retina hineintrat, welche letztere dann aber an der inneren Fläche der Schale fest sass, die Chorioidea dabei sehr dünn und blass Haller,[2] Wardrop[3] mehrmals: eine mit der Chorioidea überall zusammenhängende Knochenhöhle, in der sich kein Glaskörper, wohl aber ein bandförmiger, weisser Cylinder befand, der durch eine Oeffnung der Knochenkapsel eintrat und sich bis zu einer unregelmässig verknöcherten Linse erstreckte unstreitig die verdrängte Retina, wie schon Meckel andeutete, beschrieben Haller und Beer.[4] [ein atrophisches Auge mit Ossification zwischen Chorioidea und Retina, aufgelösetem Glaskörper und zu einem pyramidalen Strange comprimirter Retina bildet v. Ammon ab. Nach Jacobson ist die Chorioidea Quelle des Uebels, indem von ihr eine kalkhaltige Flussigkeit abgeschieden werde, aus der nicht allein die Concremente der Chorioidea, sondern auch die sogenannten Verknöcherungen der Retina und des Glaskorpers herruhren sollen; Dubreuil meint, heftige Entzündung erzeuge eine, später verknochernde, Pseudomembran. Jacobson's Ansicht ist die wahrscheinlichere: die an der inneren Fläche am meisten aushauchende, auch pigmentreichere Chorioidea ist krankhaft absondernd.[5] Eine Pseudomembran würde Chorioidea und Retina mit einander fest verbinden, letztere gänzlich in sich aufnehmen, was wir in der Regel nicht finden. Möglich ist es aber auch, dass das Verknöcherte die Jacob'sche Haut ist, eine den serösen diesem Hauptsitze der Verknöcherung ähnliche Membran.] — Ferner kommt wirkliche Verknöcherung der Chorioidea selbst in ihrer ganzen Masse vor: Walter[6] fand ihre hintere Hälfte verknöchert, ein anderes Mal den vorderen Theil in einen kegelförmigen Knochen verwandelt, endlich zweimal die ganze Chorioidea bis zum Ciliarkörper ossificirt. — [Verknöcherung des Ciliarkörpers fand Prael[7] so vollständig in seinem ganzen Umfange, dass die weisse Knochenmasse regelmässige Reihen bildete: die Chorioidea war aufgetrieben, verdickt, wenig schwarz.]

Da bedeutende Verknöcherung immer Druck auf die Retina ausübt, so ist Amblyopia amaurotica, oft Amaurosis die Folge. Andere Entartungen, wie Verknöcherung der Retina, Arcus senilis corneae, Verknöcherung der Linse, Atrophie des Auges oder nur der Retina, [Krebs, Markschwamm (Prael.)] Cirsophthalmos sind häufig in ihrer Gesellschaft. Diese Uebel, aber auch gichtische Entzündung und höheres Alter sind die Ursachen des unheilbaren, vor der Section nicht erkennbaren Leidens.

1) S. dessen Handb. d. pathol. Anat. Bd III. S. 265.

2) S. dessen *Op. min. T. III. Obs.* 65 *p.* 172.

3) S. dessen *Morb. Anat. of the Eye. Vol II.*

4) Nach einem Präparate des Wiener allgemeinen Krankenhauses, s. Augenkrankheit. Bd II. S. 581.

5) [Bei einem Schweine fand v. Nordmann Ablagerung von Knochensubstanz und Thier-Erzeugung zusammen. Unter einer, zwischen Chorioidea und Sclerotica in der Nähe des Sehnervs liegenden, aus kammförmigen, über einander gelagerten Schuppen bestehenden, Knochen-Masse waren 6 *Cysticerci cellulosae*.]

6) Anat. Museum Bd I. No 292—95.

7) [S. v. Ammon's Monatsschrift Bd I. H. 5.]

VI. *Atrophia (Phthisis) chorioideae*, das Schwinden der Chorioidea.

Obliteration der ernährenden Gefässe, öfter Druck durch Varices, Wasser-Ansammlung, Knochensubstanz sind die Veranlassungen bedeutender Verdünnung der Aderhaut, auch theilweisen Schwindens derselben. Atrophie begleitet daher oft die eben genannten Krankheiten, so wie den Hydrophthalmos posterior und das Staphyloma scleroticae.

Viertes Kapitel.

Gefäss-Erweiterungen in der Chorioidea.

I. & II. *Varicositas [et Aneurysma] chorioideae et processuum ciliarium (Staphyloma chorioideae et corporis ciliaris)*, die Varicosität, [das Aneurysma] der Chorioidea und der Ciliarfortsätze.

Symptome. — Anfangs äussert sich Varicosität der Venen der Chorioidea durch ihren nachtheiligen Einfluss auf die Sehkraft der Retina, indem die übermässig ausgedehnten die Netzhaut an einzelnen Stellen drückend lähmen. Zu vermuthen ist sie namentlich, wenn der Mensch, mag er das Auge hinwenden, wohin er will, an einem oder mehreren bestimmten Orten beständig schwarze Flecken, Fäden oder anders gestaltete Figuren sieht: die Gefässe sind dann nicht allein überfüllt, sondern auch ihre Häute bleibend ausgedehnt. Nehmen diese Zustände zu, so entsteht *Amblyopia amaurotica*, wohl völlige *Amaurosis*: vgl. *Amaurosis varicosa*. Häufig mag Varicosität der Gefässe der Retina dabei sein, [welche dieselben Erscheinungen herbeiführt. Auch die Arterien der Chorioidea, oder doch wenigstens ihr Stamm, die *A. ophthalmica*, können aneurysmatisch ausgedehnt sein: dann fühlt der Kranke, ausser jenen amblyopischen Erscheinungen, ein beständiges Pulsiren im Auge — ein seltener Fall (s. ebendaselbst).] Verschlimmert sich das Uebel, so nehmen auch andere Häute des Auges an der Krankheit Theil und ist sie dann deutlicher zu erkennen: die Sclerotica wird vor allen anderen mit ergriffen, d. h. in ihr entstehen verdünnte, hervorgetriebene Stellen, durch welche die Farbe der Chorioidea hindurchscheint und ihnen so eine stahl- oder dunkelblaue Farbe ertheilt — *Staphylomata scleroticae*, die meistens hierin ihren Grund haben; ferner werden blaue, dicke, geschlängelte Venen in ihr sichtbar, die auch in der Conjunctiva als Büschel erscheinen. [Der Augapfel vergrössert sich oft,] und allmälig kann die Krankheit, bei schon völliger Blindheit, in Cirsophthalmos übergehen, obgleich sie auch auf einem niederen Grade stehen bleiben kann.[1] — Leidet vorzugsweise

1) [Nach *Canstatt* (s. *Observateur méd. belge* 1834. *Oct. Nov.*) soll das Uebel zuweilen eine concave, hellgelb glänzende Verdunkelung in der Tiefe des Auges darstellen, wie er einmal nach Verwundung beobachtete. Dies soll leicht mit Markschwamm der Retina verwechselt werden können. Hat die Section aber nachgewiesen, dass das Uebel nicht wirklich Markschwamm war?]

der Ciliarkörper, so wird die Sclerotica dicht um den Hornhautrand herum verdünnt und in Gestalt eines graublauen, aus rosenkranzähnlichen Wülsten bestehenden, Ringes oder Halbringes, selten wie ein gefalteter Ringkragen (Ph. v. Walther[1]) hervorgetrieben. Nach v. Ammon ist chronische Entzündung des Orbiculus ciliaris hieran Schuld.

Die weiteren Symptomen, die Ursachen, die Prognosis und die Cur s. bei *Staphyloma scleroticae*, bei *Cirsophthalmos*, bei *Chorioideitis*.

Fünftes Kapitel.

Mangel des Pigments der Chorioidea, und der Chorioidea selbst.

I. *Defectus pigmenti nigri chorioideae, (Dyschroia, Decoloratio chorioideae)* und *Leukosis, Leukopathia (Leukaethiopia), Albinismus,*[2] der Mangel des Pigments der Chorioidea, die Verfärbung derselben, und die Weisssucht, der Albinismus.

Schriften.

Maupertius *Diss. physique à l'occasion d'un nègre blanc. Leyde* 1744. *Venus physique P. II. et IV.*

Buzzi in *Opuscoli scelti sulle scienze e sulle arti. Milano* 1784. *P. V. p.* 81. (Weigel's Ital. Bibl. Bd IV.)

J. F. Blumenbach *De oculis leucaethiopum et iridis motu. Gottingae* 1786. — *De generis humani varietate nativa. Ed.* 3.

Mansfeld Ueber d. Wesen d. Leukopathie oder d. Albinoismus. Braunschw. 1822. 4. m. Kpf.

Schlegel Ein Beitrag zur näheren Kenntniss der Albinos. Meiningen 1824; (auch in dessen

1) v. Walther (s. dessen und v. Gräfe's Journ. Bd III. H. 1.) fand 2 mal das Staphylom völlig auf den Ciliarkörper beschränkt. Nach ungewöhnlich anhaltender, starker, körperlicher Anstrengung ward ein völlig gesunder 38jähriger Müllergesell von Amblyopie überfallen, so dass er nähere Gegenstände wie in einen dicken Nebel eingehüllt, entfernte gar nicht mehr sah. Des einen Auges Sehkraft wurde nach 4 Wochen fast völlig durch die Naturheilkraft wieder hergestellt; auf dem anderen nahm aber das Sehvermögen so sehr ab, dass der Mensch mit ihm nach einem halben Jahre nur noch Licht und Dunkel unterscheiden konnte. Letzteres, am grauen Staare erblindete. Auge erhielt nach 6 Monaten einen heftigen Schlag, entzündete sich darauf, ward schlecht behandelt, und bekam, unter beständigen Schmerzen in der Supraorbital-Gegend, einen blauen Ring um die Cornea herum: Diese war völlig durchsichtig, nur etwas zu flach und zu klein, die weissfarbige, unbewegliche Iris gegen dieselbe hin gedrängt, dadurch die vordere Augenkammer verkleinert. Der blaue Ring war gestreift, besonders an einzelnen Stellen gleichsam eingekerbt, und rührte von den Strahlenfortsätzen her, die mit der hier verdünnten Sclerotica verwachsen waren. Varicöse Venen der letzteren bildeten auf dem Staphylome ein Netz, drangen auch in dasselbe hinein. Die Augenlider waren nach vorn getrieben. W. nahm mehr als $\frac{1}{3}$ vom Augapfel hinweg: dabei entleerte das Auge eine bedeutende Menge gelblicher Flüssigkeit, wohl nicht bloss *humor aqueus*, sondern zum Theil aufgelöseten Glaskörper und krankhaftes Secret. Die Hornhaut zeigte sich zu dünn, zu klein, nicht mit der Iris verwachsen, die Linse und Kapsel verdunkelt, der Ciliarkörper sehr vergrössert, seine Falten gleichsam aus einander gelegt und so fest mit der Sclerotica verwachsen, dass sie sogar nach Maceration an keinem Puncte getrennt werden konnten. Ein Strahlenblättchen war nicht zu bemerken.

2) Von λευκος, weiss (*albus*), παθος, Leiden.

N. Materialien f. d. Staatsarzneiwissensch. Bd III., und viele andere, von Seiler a. a. O. zusammengestellte Aufsätze.

Canstatt Im *Observateur médical belge* 1834. *Oct. Nov.* (Schmidt's Jahrb. Suppl. Bd I. S. 436.) und: Ueb. Markschwamm des Auges u. amaurotisches Katzenauge. Würzburg 1831. S. 28.

Beer Amaurotisches Katzenauge. In dessen Lehre v. d. Augenkrankh. Bd II.

Chelius In dessen Handb. d. Augenheilkunde. Bd II. Stuttg. 1839.

Abgebildet von Beer Taf. IV. Fig. 1.; von v. Ammon Klin. Darstell. Thl I. Taf. XV. Fig. 7. 8. 10. 11. 22–24. XVI. 7. 12. XIX. 5. 13. 15. XX. 7. 8. Thl III. Taf. I. Fig. 1.; von Mansfeld; von Seiber (Bildungsf. d. Auges).

Symptome und Ursachen. — Im höheren Alter verliert die Tiefe der Augen an Schwärze durch einige Abnahme der Absonderung des Farbestoffs in der Chorioidea, oft zugleich mit dem Grauwerden der Haare: die Pupille sieht grau, rauchig aus. Auch andere Erscheinungen, welche gleichfalls auf mangelnder Gefässthätigkeit und darum fehlerhafter Ernährung beruhen, wie Abflachung der Hornhaut wegen geringer Absonderung der wässerigen Feuchtigkeit, Arcus senilis, Trübung der Linse, der Kapsel, Verknöcherung der Chorioidea, der Retina, Blässe der Iris begleiten wohl den Pigmentmangel der Chorioidea vor Alter. Seltener kommt der Fehler vor bei jüngeren Personen, welche phthisisch, hektisch, atrophisch sind, (s. Amaurosis durch Schwächung), [und nach heftigen Verletzungen des Auges (Beer).] Die rauchige Pupille mancher Amaurotischen rührt zwar nicht hiervon her (s. Amaurosis: Allg. Sympt.); andere amaurotische Augen bekommen dieselbe jedoch vom gleichzeitigen, nicht völligen Pigmentmangel. Wegen einer und derselben Ursache, Mangel an Ernährung, schwindet die Retina, schwindet der Farbestoff, wie z. B. bei alten Leuten, durch Säfteverlust, Hunger geschwächten Personen; in anderen Fällen sind die ernährenden und absondernden Gefässe obliterirt, z. B. bei dem, nach Augenentzündung, Retinitis entstandenen, schwarzen Staare.[1] In letzterem Falle kann jedoch die Trübung in der Tiefe des Auges von etwas anderem, als von Pigmentmangel herrühren, nämlich von Verdickung der Retina, weshalb nun das Pigment der Chorioidea nicht mehr durch die Retina hindurchscheint und diese selbst sichtbar wird (s. Allg. Sympt. d. Amaurosis: 3.); von *Hydrops oculi posterior* herrührende Entfärbung stellt v. Ammon (Fig. 15) dar.

Wenn der schwarze Hintergrund fehlt, wobei auch oft die Iris erblasst, so scheint zuweilen das Blut durch und wird deshalb die Pupille röthlich; häufiger aber ist sie weisslich, gelblich weiss. [Canstatt und Chelius heben als characteristisch hervor, man sehe gegen die innere und untere Seite des Augengrundes hin einen weisslichen, weissgelblichen, grüngelblichen Fleck,[2] der dem Eintritte des Sehnerven entspreche, nach und nach erscheine dann eine, über den ganzen Augengrund sich mehr und mehr ausbreitende, concave, weissgelblich oder in's Röthliche schillernde (Chelius),[3] grüngelbliche, von Canstatt dann mit dem Tapetum oder der Fisch-Aderhaut verglichene, Trübung.]

1) [Namentlich nach der *O. bellica* hat v. Walther Pigment-Mangel beobachtet. Entfärbung nebst plastischer Exsudation, gestreiftem Ansehen und Cataracta s. bei v. Ammon a. a. O. Taf. XIX. Fig. 13.; weisse Ciliarfortsätze an einem mit Iritis behaftet gewesenen Auge XVI. 7., hellbraune Chorioidea, weisse Fortsätze durch Obliteration der Gefässe bei Chorioiditis Fig. 12.

2) Eine zuweilen in der Mitte des Fleckes sichtbare hellere Stelle wird von Canstatt für die Macula lutea gehalten.

3) v. Ammon XV. 7. 8. bildet die Augen

Möge die, durch Pigmentmangel herbeigeführte, Verfärbung grau, röthlich, weisslich oder gelblich sein, gewöhnlich leidet das Sehvermögen durch ihn nicht. Zuweilen aber nimmt es ab, wird es verworren, besonders in hellem Lichte: ist der Kranke lichtscheu, sieht er des Abends besser. Dann wird die Iris noch bleicher, träge in ihren Bewegungen, die Pupille weit, und sieht man feine Blutgefässe, Zweige der *A. centralis retinae*, auf dem hellen Hintergrunde liegen. [Tritt völlige Amaurosis ein, so leiten Beer,[1]) Canstatt und Chelius sie her von Ueberreizung des, wegen Pigmentmangels zu heftig wirkenden Lichtes, Chelius nimmt aber ausserdem auch Veränderungen des Gewebes der Retina an. Aus demjenigen, was der Verfasser bei Amaurosis durch Schwächung sagt, geht hervor, dass er an eine solche Wirkung des Pigmentmangels nicht glaubt; ist mehr als einige Lichtscheu vorhanden, so wird immer ein Fehler der Retina zugleich da sein, wie aus dem erworbenen Pigmentmangel ohne allen Fehler des Sehvermögens und aus dem angeborenen, dem Albinismus, hervorgeht, welcher nie Blindheit bewirkt (s. unten). — Verwechselt werden könnte der Fehler am ehesten mit anfangendem grauen Staare, wenn die Trübung grau, rauchig, mit beginnendem Glaukome, wenn sie grünlich, mit beginnendem Markschwamme, mit Verknöcherung oder plastischem Exsudate in, auf oder hinter der Retina, wenn sie weisslich, gelblich ist. Die diagnostischen Zeichen s. bei Cataracta, Glaukoma, Markschwamm des Augapfels; von den genannten Entartungen der Retina unterscheidet sich der Pigmentmangel dadurch, dass jene frühe Erblindung herbeiführen.]

Ausser dem bisher betrachteten, nur die Chorioidea, höchstens auch die Iris und die Haare betreffenden, nicht völligen Pigment-Mangel giebt es noch einen seltenen, völliger oder fast völligen, angeborenen, der Chorioidea, Iris, Haut und Haare

eines allmälig Erblindeten ab: das eine hatte in der Tiefe einen braunrothen, das andere einen purpurrothen Schein, allein die Section zeigte, dass hieran keineswegs Pigment-Mangel Schuld war, denn in einem war die Chorioidea dunkelbraun und durch Hydrops chorioideae von der, hier nicht klopfelförmigen (vgl. Hydrops chorioideae) etwas gelblich gefärbten Retina abgedrängt (Taf. XX. Fig. 7. 8.), im anderen zwar etwas zu hell, allein so wie man sie auch ohne rothe Pupille findet, abgedrängt durch einen, zwischen zusammengedrückten, nur am *N. opticus* klopfelförmiger, bräunlicher Retina und Chorioidea liegenden, dünnhäutigen Sack (nach Gescheidt einen Echinococcus: vgl. Helminthiasis chorioideae.) Hiernach ist also ein rother Schein keineswegs immer Beweis eines Pigment-Mangels der Chorioidea und wahrscheinlich haben hier ungemein weite Pupillen neben einer Plethora vasorum retinae et chorioideae den Schein bewirkt, zumal da die Retina mit ihren Gefässen der Pupille näher gerückt war. Wie sehr starke Beleuchtung des Inneren des Auges einen solchen rothen Schein hervorbringen kann, zeigt auch das Taf. XV. Fig. 9. im Sonnenscheine abgebildete Auge eines, mit ungeheurer weiter Pupille durch Prolapsus iridis gegen die Sclerotica hin behafteten Auges.

1) Beer (a. a. O.) nannte den Fehler amaurotisches Katzenauge, weil das Auge, besonders in gewissen Stellungen, im Halbdunkel gelblich oder röthlich leuchte. Nur dann soll diese Erscheinung eintreten, wenn das Auge so total erblindet ist, dass der Kranke auch nicht einmal Licht-Empfindung hat. Das war aber vermuthlich anfangender Markschwamm: vgl. diesen. Ein katzenauge kann, nach Carron du Villards, auch durch eine, von ambra- oder citronengelber Färbung der Linse herrührende, optische Täuschung hervorgebracht werden, welche Färbung in die Tiefe einen Schein wirft, der verschwindet, wenn man die Linse entfernt, und wiederkehrt, wenn man sie wieder in die Kapsel legt. Ist nun ein solches Auge daneben amaurotisch, so kann dadurch ein unpassend sogenanntes amaurotisches Katzenauge entstehen. v. Ammon bildet (XV. 10. 11.) ein Auge mit weissblauem Scheine, worauf rothe Gefässe in der Tiefe, mit langlichter Cornea, schmutziger Iris, sehr weiter, ungleicher Pupille als solches ab.

zugleich betrifft. Man nennt ihn Weisssucht, Albinismus. Der Kakerlake (Albino) wird bei Lebzeiten erkannt an der Röthe seiner Pupillen und Irides, indem [wegen Sichtbarwerdens des Blutes der Retina und der, durch sie hindurchscheinenden, Chorioidea,] die Pupillen bei völligem Mangel des Pigments dunkel-, die Irides hellroth, bei Anwesenheit einer sehr geringen Menge Farbestoffs jene roth, diese violett sind, namentlich am Pupillarrande, während der äussere mehr roth ist und die Fasern des Irisgewebes als weisse Streifen sich auszeichnen;[1] ferner an der flächsernen Weisse seiner Haare,[2] an der äussersten Weisse und Zartheit seiner Haut, die von einer weissgelblichen Lanugo bedeckt ist. Dieser Fehler ist beobachtet worden bei Individuen der kaukasischen Race in Europa und Ceylon, der äthiopischen in Afrika, Amerika und der Südsee (Leukäthiopen), ferner der amerikanischen.[3] Die anatomische Untersuchung Buzzi's wiess nach eine zweimal dünnere Sclerotica, als gewöhnlich, weisse Iris ohne Uvea,[4] ausserst feine und hellrothe Chorioidea, weissere und feinere Retina, [diejenige von Wharton Jones, dass die, von ihm an der inneren Fläche der Chorioidea gefundenen, mikroskopisch kleinen, sechsseitigen Platten bei den Albinos weniger entwickelt, kreisrund und ohne Farbestoff sind.][5] Die Augen der Kakerlaken sind lichtscheu, sehen am besten in der Dämmerung, blinzeln häufig, sind bei Manchem in fortwährend rollender Bewegung, werden beim Betrachten von Gegenständen halb geschlossen, jedoch sind sie keineswegs so tagblind, dass die Menschen dadurch an Beschäftigungen des gewöhnlichen Lebens gehindert würden. Die Pupille ist eng, nach Seiler meistens in fast beständiger Oscillation. Die Augen des Dr. med. Sachs und seiner Schwester leuchteten in dunkleren Orten, vorzüglich aber des Abends ziemlich hell in der Kindheit,[6] und Fermin schreibt dasselbe von den Augen eines surinamesischen Albino im Dunkel der Nacht.[7] Zweimal blieb die Pupillar-Mem-

1) S. Seiler a. a. O.: „In hellem Lichte betrachtet, sieht die Iris in der Nähe der weissen Streifen lichtblau aus, gegen den äusseren Rand hin schimmert zwischen ihnen die rothliche Farbe durch; im Schatten oder an trüben Tagen verschwindet die rothe Farbe bei manchen Albinos ganz und die bläuliche behält die Oberhand. Bisweilen ist aber auch die Iris weiss oder ganz rothlich, nicht mit Blau gemischt.“] Hierher zu zählen sind auch die von Marzari (in den *Memorie di Matematica e Fisica della società italiana delle scienze. Modena* 1804. *T. XI.*) beschriebenen Augen eines zweijährigen, lichtscheuen Mädchens, die in einer Entfernung von 2—3 Fussen kastanienbraun, je mehr man sich aber von ihnen entfernte, um so röther aussahen. Ich fand etwas Aehnliches bei einem Kakerlaken. Jene braune Farbe wird wohl eine intensiv rothe gewesen sein, die in der Entfernung heller, deshalb deutlicher roth erschien.

2) Ueber die Beschaffenheit der Augenbraunen s. *Decoloratio superciliorum*, auch die Wimpern sind gelbweiss.

3) [Man hat, nach Mansfeld, 3 Grade unterschieden: 1) Vollkommene Leukosis, die obige; 2) Theilweise Leukosis, z.B. die weissgefleckten Neger), theilweiser Mangel des Pigments der Augen, der Haare, der Haut; 3) Unvollkommene Leukosis, schwache Färbung der Augen, Haare und Haut, (starke Blondheit, violette Pupille, leicht graublaue Iris, vielleicht auch die gelben Neger in Madagaskar und Afrika, die rothen Neger in Brasilien, nach Seiler).

4) Bei den Isabellen-Pferden (unvollkommenen Kakerlakon) fand Seiler die Iris zwar weiss, aber die Uvea vorhanden.

5) 1. *Edinburgh Med. et Surg. Journ.* 1833. *July* 1. (v. Froriep's Notiz. 1833. Dec. No 838.)

6) S. *Sachs Historia naturalis duorum Leucaethiopum. Erlangae* 1812. (Uebersetzt in Schlegel's Beiträgen.)

7) *Description de Surinam. Paris* 1769. *T. I. pag.* 154.

bran zu lange (Siebold[1] und Mansfeld).[2] — Das Wesen dieses angeborenen Fehlers kann eine Kakochymie, Mangel an Kohlenstoff, sein, jedoch bedarf es, zur Bestätigung, noch einer Analyse des Blutes dieser Menschen.[3] Wenn aber die Beobachtung Jones's an der Chorioidea richtig ist, so könnte dies vielleicht auf eine fehlerhafte Beschaffenheit der Haargefässe hinweisen, die dann auch noch zu ergründen ist, die aber von vorn herein, wegen der bisweilen eingetretenen Besserung (s. Prognosis), der Wahrscheinlichkeit ermangelt. Jedenfalls ist der Fehler eine Hemmungsbildung, denn in der Regel wird der Farbestoff des Auges schon im zweiten Monate, sogar wohl in der vierten Woche des Fötuslebens abgesondert, und Seiler fand im Fötus öfters den hinteren Theil der Chorioidea ganz frei davon oder wenig gefärbt, röthlich, die Haut der Embryonen ist ohne Farbestoff, und das Fortbestehen der Lanugo und der Pupillar-Membran deutet auf eine Hemmung der Entwickelung hin.]

Prognosis und Cur. — [Der erworbene Pigmentmangel der Chorioidea soll im Entstehen durch Tonika, Nutrientia, Schonung der Augen und Einreibungen aromatischer Flüssigkeiten in ihre Umgebung manchmal wesentlich gebessert werden können (Chelius. Die Behandlung der mit Amaurosis verbundenen s. bei Amaurosis durch Schwächung.] — Der Albinismus ist allerdings erblich, allein öfter waren die Eltern von brauner Haut, Augen und Haaren und zeugten zwischendurch auch eben solche Kinder.[4] Dass der Fehler mit den Jahren sich vermindern, selbst verschwinden kann, haben Aschersohn, Mayer und Herzog[5] beobachtet. — Sollte die Lichtscheu sehr bedeutend sein, so müssen Augenschirme, blassblaue, oder zur Seite, oben mit blauem oder grünem Taffent garnirte Brillen getragen werden.]

Völlig gelb gefärbt fand Buzzi das Pigment bei einem Gelbsüchtigen.[6]

1) S. Blumenbach's Med. Biblioth. Bd III. S. 162: fast bis zum 6ten Monate, laut Erzahlung der Mutter.

2) a.a.O.: bis zur fünften Woche.

3) Nach Geoffroy Saint-Hilaire's Erfahrung werden Thiere, besonders Affen, die lange gefangen gehalten werden, um so leichter, wenn sie schlecht genährt wurden, nach und nach unvollkommen weisssüchtig, ebenso junge Goldfische, wenn er sie einige Wochen lang in Brunnenwasser setzte (s. dessen *Histoire générale et particulière des anomalies chez l'homme et les animaux. Paris* 1832. *p.* 316.), die *decrepida senectus*, niederdrückende Affecte entfärben, jene Augen und Haare, diese Haare, auch wohl Haut (vgl. Seiler); in den Haaren fand Sachs kein Eisen. — Alles dies beweiset den Einfluss der Kakochymie auf Pigment-Bildung.

4) Zwei Enkel eines Albino waren es gleichfalls (Schlegel); weisssüchtige Negerinnen erzeugten mit Negern gefleckte Kinder (*Jefferson Notes on the State of Virginia. Lond.* 1784.)

5) Aschersohn (s. Med. Zeitung d. Vereins f. Heilk. in Preussen 1834. No 27.) beobachtete, dass die weissen Haare eines Knaben nach 3Jahren hellbraun, die violetten Augen blau geworden waren: die Augen-Unruhe fand noch Statt, — Meyer (daselbst 1834. No 40.), dass die rothe Farbe der Iris bei einem Mädchen von 7½ Jahren nach und nach graublau, die hellrothe Pupille kirschbraun geworden war: Reizbarkeit der Iris, Lichtscheu des Auges hatte bedeutend abgenommen. — Herzig (daselbst 1836. No 25.), dass die völlig rothe Pupille im 17ten Jahre zwar noch völlig so geblieben, die rothe Iris dagegen sehr hellblau geworden war, fast weiss, mit durchscheinender Röthe und blaueren Strahlen; die Lichtscheu war noch bedeutend, die Augen in beständiger Bewegung; im 19ten war die Pupille braun geworden, die Iris blauer ohne durchscheinende Röthe, das Sehvermögen gebessert. Haare und Haut dagegen blieben unverändert weiss. Der Vater und zwei Schwestern dieses Menschen hatten in der Jugend an Hämeralopie gelitten.]

6) S. Weigel Italian. Biblioth. Bd III. St. 2.

II. *Defectus chorioideae et processuum ciliarium*, Mangel der Chorioidea und der Ciliarfortsätze, und *Koloboma chorioideae*, der Spalt der Chorioidea.

In auch übrigens mannigfach verbildeten Augen fand Klinkosch keine Chorioidea.[1] — Varietäten in der Zahl der Ciliarfortsätze kommen häufig vor. — [Ueber den theilweisen Mangel der Chorioidea, wodurch ein Spalt derselben gebildet wird, s. Koloboma iridis. — Theilweiser Mangel derselben durch Atrophie zeigt sich zuweilen im Staphyloma scleroticae.]

Zehnter Abschnitt.

Krankheiten des Ciliarringes.

Inflammatio orbiculi ciliaris, die Entzündung des Ciliar-Ringes.

Schriften.

v. Ammon In Rust's Magaz. Bd XXX. 1830. H. 2. S. 240. — In seiner Zeitschr. Bd II. H. 2. S. 194.
Eble In v. Ammon's Zeitschr. Bd II. H. 2. S. 159.
Schindler In v. Graefe u. v. Walther's Journ. Bd XVIII. H. 4.
J. N. Fischer In dessen Klin. Unterrichte S. 27.
Abgebildet von v. Ammon a. a. O. und Klin. Darstell. Thl I. Taf. VIII. Fig. 4.; Folgen der Entzündung Fig. 1. 2. 3. 5. 9. 11. 12.

Symptome. — Dass der Ciliar-Ring mit oder in Folge mancher Entzündung benachbarter Theile leide, davon ist die Rede bei den Augenentzündungen, bei der Iritis, Scleritis, Chorioideitis, Retinitis. Bei ihnen deutet der, zuweilen vorkommende, rothe Ring der Sclerotica und Conjunctiva um die Cornea herum entweder eine, vom darunter liegenden, entzündeten Ciliarringe zugleich auch wohl Ciliarkörper herrührende Blut-Congestion[2] oder Theilnahme an der Entzündung desselben an. Dort ist auch ferner davon die Rede, dass ein solcher Ring immer eine bedeutende Entzündung anzeige, dass namentlich Iritis, Scleritis, Chorioideitis, Retinitis leicht dabei sei. Ausser dieser secundären Entzündung des Ciliar-Ringes hat v. Ammon eine primäre beobachtet und beschrieben. Sie ist bald partiell bald total. —

Die partielle zeichnet sich, nach v. A., so aus: Ein nicht unbedeutender Druck in der Nähe des Auges, dann und wann von heftigen Stichen und Blinzeln begleitet, geht einige Tage den sichtbaren Erscheinungen voraus. Nun entsteht plötzlich, unter dem Gefühle eines fremden Körpers im Auge, am Vereinigungs-

1) *Programma, quo sect. indicit. Prag.* 1766.
2) [v. Ammon bildet Fig. 1. z. B. Rothung des Ciliarringes und des sogenannten *Circulus venosus* rings um die Cornea herum ab, aber Entzündung ist nicht da.

puncte der Cornea und Sclerotica ein, bald den dritten, bald den vierten Theil des Kreises einnehmendes, hochrothes, ziemlich erhabenes, schmales, halbmondförmiges, angiektasisches Gefässconvolut in der hier wulstigen Conjunctiva und dem darunter liegenden Zellgewebe (dem *Annulus conjunctivae* v. A.'s.) Dasselbe erscheint unter der Loupe bald aus einzelnen, bald aus vielfach über und durch einander liegenden und unter einander verwickelten Gefässen bestehend, und soll mit anderen, secundär-entzündlichen Affectionen dieser Gegend, z. B. bei Entzündung der Iris oder des Ciliarkörpers, gar nicht verwechselt werden können. Es ist der äussere Reflex der Entzündung des Ciliarringes, durch die Verbindungsgefässe desselben mit dieser einzelnen Stelle bedingt: selten steht der Gefässkreis mit anderen Gefässen der Conjunctiva in Verbindung, selten nimmt die Sclerotica dieser Gegend daran Theil. Bisweilen fehlt aber auch das unvollkommen kreisförmige Convolut: nur einzelne, gestreckte, ziemlich nahe und netzförmig neben einander liegende Gefässe gehen von der Vereinigungsstelle der Cornea und der Sclerotica aus ziemlich weit über letztere hinweg, senden auch selten einige Gefässe zur Conjunctiva corneae. — Nach diesen 8—10 Tage dauernden, häufig unbeachteten Erscheinungen entsteht, wenn nur einzelne Gefässe, kein Halbring, da gewesen, ein halbmondförmiges, sich wenig auf die Substanz der Cornea erstreckendes, sehr tiefes, rings umher mit vielen Gefässen in Verbindung stehendes Geschwür, welches auch Schindler gesehen,[1] und dann mit einem Male eine gleichmässige, grünliche Trübung der vorderen Augenkammer, ohne einzelne Exsudate und Gefässe, ohne Affection der Iris. Diesen Zustand fand v. A. bei Skrofulosen und besonders bei solchen, deren Kachexie überstandene Menschenblattern verschlimmmert hatten. Nach 2—4 Wochen hellt sich die zuletzt beschriebene Trübung auf, wenn sie passend behandelt wird. Wo nicht, so geht sie in eine gleichmässige, immer zunehmende Verdunkelung der ganzen Membran der wässerigen Feuchtigkeit über, so wird die vordere Kammer immer mehr mit einem grünlichen Schleier angefüllt, während das äussere Geschwür sich vergrössert und wenn es vernarbt, ein Staphyloma scleroticae s. corporis ciliaris veranlasst, dies wohl nur, wenn das corpus ciliare mit leidet. Ist die Narbe nicht so vertieft so sinkt diese Stelle der Sclerotica bloss ein und tritt dafür die Cornea etwas hervor. Wenn nun aber ein angiektasischer Halbring da ist, so wird die, die Cornea und Iris überziehende Membrana humoris aquei mit von der Entzündung ergriffen, was sich durch Symptome kund giebt, die bei *Inflammatio membranae humoris aquei* angegeben sind, nicht selten auch durch plastisches Exsudat und zarte Gefässe auf der Hinterfläche der Cornea und Vorderfläche der Iris. Ferner geht die Conjunctiva der erkrankten Stelle mit einem Theile des Ciliarringes durch Aufsaugung verloren. Dadurch erscheint äusserlich das Ende der Sclerotica wie mit einem Messer abgetragen, verflacht, nachdem die Gefässe verschwunden sind, ohne Eiter abgesondert zu haben. Innerlich entsteht dadurch eine festere Vereinigung der Chorioidea mit der Sclerotica, welches eine Verziehung der Pupille dahin, zu-

1) Sollten nicht die vom Verfasser bei *O. arthritica*, *gonorrhoica*, *Ulcus corneae* erwähnten tiefen, halbmondförmigen Geschwüre am Hornhautrande auch mit dieser Entzündung zusammenhängen?

weilen auch, wegen mangelnden äusseren Haltpunkts, ein Hervorspringen der Cornea dieser Stelle, ein Abflachen an der entgegengesetzten zur Folge hat, wodurch der ganze Augapfel ein eigenthümliches, verzerrtes Ansehen erhält, die Cornea nicht selten zu gespannt und schief wird. Durch Druck auf die Ciliar-Nerven können deren Verrichtungen gestört werden. Auch Varicosität der Iris, des Ciliarkörpers und der Chorioidea kann aus dem Uebel hervorgehen. Wegen Durchscheinens des Ciliarkörpers ist die verdünnte Stelle bläulich.

Wenn sich die totale Entzündung äusserlich reflectirt, so entsteht nie die angiektasische Metamorphose des sogenannten Ringes der Conjunctiva, sondern erstrecken sich zu ihm sehr viele Gefässe, die dort scharf abgeschnitten endigen und höchst wahrscheinlich mit dem entzündeten Ciliarringe anastomosiren. Hierdurch bekommt der ganze Verbindungspunkt der Cornea mit der Sclerotica das Ansehen, als sei hier in die letztere eine Furche gezogen. Sehr bald und unter starker Lichtscheu, Schmerzen und Thränenfluss entzündet sich die ganze Sclerotica mit. Die Pupille ist klein, aber die Iris nicht entzündet, dagegen ihr seröser Ueberzug gewöhnlich wie von einem Hauche überzogen, zuweilen auch mit rothen Gefässnetzen oder einzelnen Gefässen überladen. Die plastische Exsudation ist selten bedeutend. Uebrigens ist der Verlauf wie der der partiellen Entzündung.[1]

So wie nun häufig Entzündung der Descemet'schen Haut, so kann seltener Entzündung der Iris, der Chorioidea[2] und des Ciliarkörpers, der Retina, der Cornea, der Sclerotica und Conjunctiva aus ihr hervorgehen. — Die Section zeigte Verdickung, seltener Verdünnung des Ciliarringes, durch ersteren den Ring fast noch einmal so dick und so breit, als im Normalzustande[3] und bestehend aus kleinen, gekochtem Eiweisse ähnlichen, Klümpchen, letztere von so bedeutendem Grade, dass der Ring schwamm und wie eine Pupillarmembran war, ferner Exsudate an der Hinterfläche der Cornea, an der Vorderfläche der Iris, an der Aussenfläche der Chorioidea, an der Oberfläche des Ciliarringes selbst. Auch die Bildung einer röthlichen, schmerzlosen Geschwulst schien einmal nur von dem Ciliarringe auszugehen.[4] Eine Folge plastischer Exsudation zwischen Ciliarring und dem Ciliarrande der Iris mag die übermässig feste Anheftung des letzteren an den ersteren sein, die man zuweilen bei der Iridodialysis am grossen Cirkel sehr bedeutend entzündet gewesener Regenbogenhäute bemerkt, und welche dieser Operation

1) Wenn die Entzündung eines Theiles sich demnach anders, und zwar nicht bloss extensiv anders verhält, als die Entzündung des gesammten Ciliarringes, wenn ihr Reflex hier eine andere Stelle trifft, als dort, so scheinen dem Herausgeber beide verschiedene Krankheitsformen zu sein, die nicht von theilweisem oder gänzlichem Ergriffensein des Orbiculus, sondern von anderen, noch zu erforschenden, Verhältnissen abhangen.

2) S. v. Ammon a. a. O. Fig. 5.: die äussere Fläche der Chorioidea mit einem schönen Netze aus plastischer Lymphe überzogen, welches bis zum verdichteten, braunen Ciliarringe reicht; auch Iris und Linsenkapsel sind von Lymphe überzogen.

3) S. a. a. O. Fig. 1.: sehr weiss, zu breit, angeschwollen; Fig. 2. ebenso, und von ihm Fäden zur Cornea verlaufend, eine Synechia anterior bildend; Fig. 3. ebenso, aber gerothet, Chorioidea und Iris entzündet.

4) S. *Middlemore* Im *Midland Medical Reporter* (v. Froriep's Notizen Bd XXX. 1831. No 21.) Eine Woche nach einem Schlage mit der Hand auf's Auge entstand diese kleine Geschwulst Sie hinderte die Beweglichkeit der Iris nicht. Durch Quecksilber wurde sie beseitigt.

mitunter sehr hinderlich ist. Wenn dagegen eine Verdünnung und Erschlaffung des Ciliarringes nach Iritis folgt, so entsteht, nach v. Ammon, Iridodonesis. (Vgl. Iritis.)

Ursachen. — Wegen der Ursachen der secundären Entzündung s. die oben genannten Krankheiten. Die primäre entsteht durch einen Schlag aufs Auge (Middlemore),[1] Verletzung desselben (Schindler),[2] — häufiger durch Skrofeln, besonders mit Menschenblattern complicirte, — durch Rheumatismus, weshalb die Krankheit bei, der Erkältung ausgesetzten, Leuten aus den niederen Ständen häufiger ist, doch aber immer selten, — durch Gicht, — durch Missbrauch des Quecksilbers, nicht durch Syphilis (v. Ammon).

Prognosis. — Obgleich selbst ein Theil mit geringer Lebensthätigkeit (— blosses Zellgewebe, nicht ein Ganglion, ein Nervensystem, wie Einige meinen —),[3] kann der Ciliarring doch, wenn entzündet, bedeutenden Einfluss auf andere Häute haben, nicht allein weil er viele wichtige Theile verbindet, sondern auch weil viele Gefässe und die vorderen Ciliarnerven in ihn hineintreten. Seine Entzündung deutet daher immer auf einen, wohl zu beachtenden, Krankheitszustand, welcher entweder sich schon in der Tiefe des Auges ausgebildet hat oder doch leicht ausbilden kann: namentlich sind Iris und Chorioidea hierbei wohl zu beaufsichtigen. Am hartnäckigsten und verderblichsten, auch leicht wiederkehrend, fand v. Ammon die scrofulös-variolose Art. Plastische Exsudation und Atrophie sind die einzigen Wirkungen dieser Entzündung, nie Hypopyon, oder Eiterbildung im Ciliarringe selbst (v. Ammon): am häufigsten verbreitet sich die Exsudation auf die Descemet'sche Haut, dann oft auf die Iris, auf die Cornea. — Die secundäre Entzündung entsteht oft und am leichtesten durch Hydromeningitis, dann Iritis, Scleritis, Chorioideitis, Retinitis, Ophthalmia rheumatica, arthritica, syphilitica.

Cur. — Die Behandlung der secundären Entzündung ist die der primitiven Krankheit. Die primäre behandelt v. Ammon anfangs antiphlogistisch durch Blutegel; war sie einige Wochen mit Schmerzen und Lichtscheu verbunden gewesen, durch Aderlass; dabei giebt er gewöhnlich eine *Potio nitroso-laxans*, hierauf zur Belebung der Resorption bei strenger Diät die, von ihm sehr gerühmte, *Terra ponderosa salita* 3j. *Aq. laurocerasi destillat.* ℥j., 3—6mal täglich zu 10—40 Tropfen. Hiernach verloren sich die Gefässe, die Verschwärung der Sclerotica, die Trübung der wässerigen Feuchtigkeit binnen 1—4 Wochen, je nachdem das Uebel Fortschritte gemacht hatte. Hilft dies Mittel nicht, z.B. bei bedeutender Exsudation, vielen neuen Gefässen auf der Wasserhaut, so giebt er *Rad. senegae* mit *Kali tartaricum* und *Magnesia* als Pulver, oder mit *Extr. taraxaci* zu Pillen gemacht. Vor das Auge hängt er gewöhnlich nur linnene Compressen, sehr selten Kräutersäckchen aus *Pulv. rad. belladonnae* ℥j, *Farinae sem. lini s. Amygdalar. dulc.* 3jj. Vgl. übrigens die Behandlung der *Inflammatio membranae humoris aquei*, der Iritis, der Ophthalmien.]

1) Durch Erschütterung und Quetschung, daher rührenden Hamophthalmos fand ihn v. Ammon roth gefarbt. (Durch Gelbsucht gelb Taf. III. Fig. 6.)

2) Durch eine, aus dem Blasrohre geflogene, Zwecke.

3) z.B. Eble, der deshalb vermuthet, dass die, nach Staaroperationen eintretenden, nervösen Erscheinungen oft von einer Quetschung, Dehnung oder theilweisen Zerschneidung eines Ciliar Nerven innerhalb des Ciliarringes herrühren.]

Elfter Abschnitt.

Krankheiten der Retina und des Sehnervs.

Erstes und zweites Kapitel.

Verletzungen und Fehler der Lage der Retina und des Sehnervs.

[Obgleich die Sensibilität der Retina für den specifiken Reiz des Lichtes ungemein gross ist, so ist dieselbe für mechanische Reize doch nicht auffallend empfindlich. Verletzungen derselben rufen gemeiniglich keine so bedeutende Reaction hervor, als man vermuthen sollte: bei Augenoperationen durch die Sclerotica hindurch zersticht man leicht die Retina, ohne dass diese sich später entzündet, ohne dass sogar die Section den Stichpunkt nachzuweisen vermag. (s. W. Soemmerring's und Beck's Untersuchungen nach Staaroperationen in der Parallele der Extraction und Reclination des Staars.) — Auch reine Schnittwunden, die durch die Sclerotica hindurch ihr beigebracht worden, heilen ohne Weiteres. (Vgl. Wunden der Sclerotica und Prolapsus des Glaskörpers.) Dringen jedoch Stich- oder Schnittwunden in den Hintergrund der Retina, nahe dem Sehnerven, so ist, wenn das Instrument dünn war, Entzündung der inneren Theile des Augapfels, Funken- und Flammensehen, Oxyopie durch Reizung, späterhin Amaurosis die Folge; wenn es gross und breit war und in den Sehnerven drang, sofortige Amaurosis oder gar Auslaufen des Auges. Gerissene Wunden bringen auch leicht Entzündung hervor. Erschütterung, Quetschung des Augapfels kann partielle oder totale, vorübergehende oder bleibende Lähmung der Retina *(Haemiopia, Diplopia, Amblyopia amaurotica, Amaurosis)* bewirken. Es reicht dazu nicht selten ein unbedeutender Schlag, Stoss, Wurf hin. Durch Druck wirkt auf dieselbe Weise die Sehkraft lähmend Plethora, Exsudat, Pseudorganisation dicht neben der Retina oder in ihr selbst, Extravasat von Blut zwischen Glaskörper und Retina oder zwischen Retina und Chorioidea *(Apoplexia retinae)*. Ging eine mechanische Veranlassung, z. B. ein Schlag auf das Auge, ein Versuch zum Erdrosseln, ein Sturz auf den Kopf, ein kurzer Anfall von Schlagfluss plötzlich entstehender, langsam verschwindender, Amaurosis vorher, so ist ein Blutextravasat an den angegebenen Stellen zu vermuthen; vergeht sie aber schon, bei zweckmässiger Behandlung, nach einigen Tagen, so ist eine blosse Erschütterung wahrscheinlich, welche die Retina gelähmt hatte. — Auf einen Vorfall der Chorioidea und Retina (also gewiss auch des Glaskörpers) sah Wagner[1] Metamorphopsie folgen, die jedoch verschwand, nachdem der Vorfall abgestorben war. Vgl. Prolapsus chorioideae. Ist die Wunde gross gewesen,

1) [S. Horn's Archiv 1821. S. 202.]

die Chorioidea also bedeutend verletzt worden, so entsteht zugleich beträchtliche Blutung und Vorfall des Glaskörpers. S. Hämophthalmos und Prolapsus corporis vitrei. – Die Cur ist die der Verletzungen des ganzen Augapfels und des Prolapsus corporis vitrei.]

Drittes Kapitel.

Krankheiten der Production der Retina und des Sehnervs.

I. *Retinitis (Amphiblestroditis, Dictyitis),*[1] *Inflammatio retinae.* die Entzündung der Retina und deren Folgen; Franz. *Rétinite, Inflammation de la rétine*; Engl. *Inflammation of the retina.*

Schriften.

S. Fr. Rineker Die Entzündung der Gefäss-, Nerven- und Glashaut. Würzburg 1834. (v. Ammon's Zeitschrift Bd V. S. 364.)

Ph. Fr. v. Walther In v. Gräfe u. v. Walther's Journ. Bd 30. (1841.) S. 479 ff.

Symptome. – Die Krankheit beginnt mit sehr bedeutender Lichtscheu, mit Thränenfluss, mit häufigem Funken-, Blitz- und Farben-Sehen,[2] besonders Morgens und Abends und bei starker Congestion nach dem Kopfe, mit heftigem Drucke oder stechenden Schmerzen in der Tiefe des Auges, sich bis in den Hinterkopf erstreckenden, nie nachlassenden, äusserst heftigen Kopfschmerzen. Obgleich man dem Auge noch nicht ansieht, dass es in der Tiefe leidet, tritt jetzt trübes, neblichtes Sehen, Mückensehen, wobei die Phantasmen zuweilen feurige Ränder haben, oder totale Blindheit ein. Hierauf wird die Iris unbeweglich, die Pupille sehr eng nach Lawrence später weit, nach Juengken eng und glänzend, verzogen nur dann, wenn Iritis dabei ist, der ganze Augapfel sehr empfindlich, auch für Berührung. Sehr bald folgen Iritis, Chorioideitis und Scleritis nach, so dass eine bedeutende *Ophthalmitis universalis* das Ende der Krankheit ist. Auch Fieber soll zuweilen da sein, mit heftigen Delirien, Convulsionen, häufigem Erbrechen. Die Section zeigt die Retina, wegen ihrer stark mit Blut angefüllten Gefässe,[3] geröthet, mitunter durch kleine Blutextravasate gesprenkelt. Vgl. auch des Verfassers Schilderung der Amaurosis durch Gicht.[4] So ist das Bild, welches die meisten Schriftsteller von der reinen, acuten Retinitis geben;[4] allein es ist sehr die Frage,

1) [Von τὸ ἀμφιβληστροειδὲς, τὸ δικτυοειδὲς, das Netz.

2) Wardrop *(Vol II. p 144.)* nennt auch „rothe Tropfen," die der Kranke zu sehen glaube: v. Walther „leuchtende und zerplatzende Feuerkugeln, im Flammenmeer."

3) S. Schoen Handb. d. pathol. Anatomie d. Auges S. 201.

4) Rosas sagt (Handb. S. 460.), sie habe immer den Verlauf der Iritis chronica und sei kaum je auf die ganze Retina verbreitet, sondern, laut pathologischem Funde, in der Regel auf den Umfang des gelben Fleckes beschränkt. — Nach *Rognetta (Cours d'ophthalmol.)* ist Retinitis da, wo Photopsie und Photophobie zusammen sind. Der erste Grad (irritative Congestion oder Subinflammation) zeigt Symptome von Hirn-Congestion, klopfende, Schmerzende, spannende Empfindung im Augapfel, trübes, nebliges Sehen, leichte Photophobie, vorübergehende Photopsie, Mouches volantes, weite, starre Pupille, injicirte Conjunctiva, Schmerz über der Augenbraune, erschreckende Traume. Zweiter Grad zeigt Fieber, Schmerz in der Tiefe des Auges, Spannen darin, heftige

ob eine solche überhaupt vorkommt. Alle geben wenigstens das zu, dass sie selten wahrgenommen werde, fast immer gleichzeitig mit Entzündung aller tiefer liegenden Häute, — also als allgemeine Augapfelentzündung.

Eine chronische Retinitis mag häufiger vorkommen, als in der Regel angenommen wird. Wie manche Amaurosis mag auf schleichende Entzündung der Retina und auf Wirkungen derselben beruhen? auf Verdickung, Erhärtung, auf zurückbleibender Ausdehnung der *A. centralis retinae*, auf Verwachsung der Retina mit der Chorioidea? Desorganisationen, welche theils das feine Gewebe dieser Haut gänzlich verändern, theils durch Druck sie lähmen. Alle diese Entartungen hat die Section bei amaurotischen Augen schon nachgewiesen, nur der Ursprung derselben liegt häufig im Dunkeln, kann aber häufig auch kein anderer sein. Wenn Amaurosis auf eine heftige, innere Augenentzündung folgt, nach welcher der Hintergrund (nicht die vordere Linsen- und Glaskörper-Gegend) des Auges ein graues, gelbliches, graugrünes Ansehen bekommt, so ist vermuthlich Retinitis da gewesen, deren Wirkungen man nun gewahrt; selten sieht man dann mit der Loupe auf hellem Hintergrunde feine, rothe Blutgefässe. Zufällig während der ersten Periode der Entzündung vorkommende Sectionen solcher Augen werden hier noch Vieles zur Gewissheit erheben.

Plastische Exsudation ist ein häufiger Ausgang der Retinitis. Durch sie wird die Retina zuweilen 2mal dicker, lederartig, verhärtet:[1] so findet man sie z.B. oft in blinden, fälschlich atrophisch genannten Augen, die durch heftige Augenentzündung waren zerstört worden. Verdickung und Erhärtung erstrecken sich nicht immer auf die ganze Membran, zeigen sich mitunter nur stellenweise, wodurch sie streifig, flammig, gefleckt, an der inneren Fläche völlig gelb gefärbt (Wardrop, Langenbeck jun.[2] u. A.) oder gelb gefleckt wird, Langenbeck sen.[3] v. Ammon, oder roth gesprenkelt durch kegelförmige, rothe Erhabenheiten an ihrer äusseren Fläche (Beck[4]). Syphilitische, noch mehr arthritische Augenentzündungen haben am häufigsten solche Exsudate zur Folge, und die aus ihnen hervorgehenden Amaurosen mögen sehr oft davon herrühren. Sie werden bei Lebzeiten selten erkannt. Eine ganz im Grunde des Auges wahrnehmbare, nicht bedeutende

Photophobie, Photopsie, Pyropsie, weite Pupille, dunkele, nach vorn gedrängte Iris, mehr oder minder entzundete Conjunctiva; zuweilen Delirien, Phantasmatopsien. Wenn die Retina sogleich ihr Empfindungsvermögen verliert durch Erguss plastischer Lymphe auf ihr, so weicht die Photophobie plötzlich, wird die Pupille weit, ein wenig graulicht. Habituelle Congestion kann als schwacher Grad der Entzündung betrachtet werden: Amblyopien sind solche. Chronische Retinitis existirt gewöhnlich nur in diesem ersten Grade und bildet zuweilen die erste Periode der Hydrophthalmie und bösartiger Degeneration des Auges.

1) Beispiele von Verhärtung von v. Ammon abgebildet, s. weiter unten, ferner Verdikkung der Retina und feste Verbindung derselben mit der schwarzblauen Cornea ciliaris, bei einem blindgeborenen Kinde in Klin. Darstellungen ThI. Taf. XIX. Fig. 14.; kranzförmiges Exsudat um den Sehnerv herum das. Fig. 7.; Gefässe, Verdickung und plastische Lymphe das. XX. 1 — 3.; plastische Lymphe, eine Art Concrementis zwischen Chorioidea und Retina bildend, ausserdem viele Verbindungsfäden zwischen beiden das. Fig. 4.

2) *De retina observationes anatomico-pathologicae. Gott.* 1836. 4.

3) N. Bibl. f. Chirurg. u. Ophthalmol. Bd I. St. 1. S. 56.

4) S. v. Ammon's Zeitschr. Bd V. H. 2. 3.

grauweisse, auch grau-grünliche Trübung, die man namentlich dann sieht, wenn die Pupille durch *Extr. hyoscyami* oder *belladonnae* ist erweitert worden, zusammengehalten mit der, dennoch beträchtlichen Blindheit dient zur Diagnosis (Jaeger[1]). Vom Markschwamme unterscheidet sich der Fehler dadurch, dass er auf einem gewissen Puncte stehen bleibt, nicht metallglänzend, nicht mit Schmerzen und allgemeiner Krankheit des Körpers verbunden ist, meistens nur auf einem Auge sich zeigt. Das sogenannte Glaukom mag oft dieser Fehler allein oder verbunden mit ähnlichem plastischen Exsudate in der benachbarten Hyaloidea sein, wie der Verfasser beim Glaukoma bemerkt hat.[2] Das Purkinje-Sanson'sche Experiment (vgl. *Cataracta*, allgem. Sympt.) wird in diesem Falle drei Lichtbilder nachweisen und ihn so von Trübung der Linse, der Kapsel, der tellerförmigen Grube unterscheiden. — Der *N. opticus* selbst kann, namentlich bei arthritischer und syphilitischer Entzündung, erhärten, ganz brüchig, hypertrophisch werden, oder sein Neurilem, welches dann das Nervenmark zusammendrückt, die Markmasse verdünnt, zum Schwinden bringt, paralysirt.[3] Verdünnt, aber dennoch sehr zähe sah sie Guérin. — Wenn im Sehnerven oder in dessen Neurilema, oder in der Retina Tuberkeln,[4] die, ähnlich den Lungen-Tuberkeln, aus einer gelblichen, bröcklichen oder zähen Masse bestehen, wenn mark- oder blutschwammige Massen (s. Mark- und Blutschwamm des Augapfels), wenn Hydatiden,[5] wenn seltener kalkige Concremente,[6] röthliche oder schwarze Flecken[7] sich gebildet haben und durch Druck auf die Retina Amaurosis bewirken; so rühren diese nicht gerade von Entzündung, sondern

1) a.a.O. S. 568.

2) Hierdurch erscheint die Netzhaut zuweilen gefleckt; so fand Walther (Abhandl. aus d. Gebiete d. pract. Medicin S. 40.) bei einem Gichtisch-Glaukomatösen schwarze und röthliche Flecken, die gegen den gezahnten Rand hin besonders zahlreich waren und sich nicht wegwischen liessen, — so v. Ammon (Zeitschr. Bd II. H. 3.) Zähigkeit und Klebrigkeit des Glaskörpers neben ähnlichen schwarzen Flecken auf der Retina, von anderer Farbe, als das *Pigmentum nigrum*, ein anderes Mal neben zwei runden, sehr gelben Flecken auf der inneren Fläche der Retina, zu denen zwei ziemlich grosse Aeste der *A. centralis retinae* liefen. Schwarz gefleckte Retina abgebildet in Klin. Darstellungen ThI. Taf. XIX. Fig. 9—11.

3) S. v. Ammon a. a. O. Bd II. H. 3. S. 283.; ein solches abgebildet von Wardrop Taf. XV. Fig. 1.; Verhärtung der Retina und plastisches Exsudat zwischen Neurilem und Sehnerv von v. Ammon Klin. Darstell. ThI. Taf. XXI. Fig. 12—17.; von einer Eiweiss-Geschwulst fand Ferro die Sehnerven umgeben und bedeckt bei einem Gichtisch-Amaurotischen (s. Voigtel's Pathol. Anatomie.)

4) Plater und Riolan sahen eine scirrhöse Masse, Oehme ein Steatom, Sauvages einen skrofulösen Tuberkel; andere Beispiele von Tuberkeln sahen Rudolphi (Physiologie Bd II. Abth. 1. S. 176. Anmerk. 5.) bei einem Affen, Weller (Augenkrankh. S. 358.) als grosse braunröthliche und gelblich-weisse Auswüchse auf die Retina wie gesäet und in den Glaskörper tief hinein sich erstreckend, Heusinger (Zeitschr. für organ. Physik Bd I. H. 1. S. 61.), Langenbeck jun. (a. a. O. Tab. IV.) bei einem, nach mehrere Jahre vorher geschehenem, tiefem Sturze auf den Kopf, amblyopisch gewordenen, Manne die ganze Aussenfläche der Retina mit purpurfarbigen und weissen, durchscheinenden, wenig hervorragenden, doppelt so grossen, als ein Mohnkorn, zum Theil mikroskopisch kleinen Körnchen besetzt, die er für *Neuromata retinae*, d. h. vergrösserte Markkügelchen selbst hält.

5) Eine grosse Hydatide im Sehnerven fand *Paw (Observ. anat. rarior. Obs. II.)*, als Ursache der Amaurosis.

6) Einen erbsengrossen Stein fand Morgagni in der Substanz des Sehnervs einer Blinden, die an heftigen Kopfschmerzen gelitten hatte; einen platten Stein von 2‴ im Durchmesser in dem Sehnerven eines Verrückten vor dem *foramen opticum* fand *Walter (Mus. anat.)*, ein Steinchen am Ursprunge desselben Blegny.

7) S. z. B. Wenzel Im Journal d. Theorien, Erfindungen u. Widersprüche. St. 15. S. 9.

auch wohl von krankhafter Ablagerung aus gichtischer, skrofulöser, syphilitischer, mark- oder blutschwammiger Kachexie[1] her. Folgen sie auf eine Kopfwunde, einen Fall, Schlag u. dgl., so ist eher zu vermuthen, dass eine schleichende Entzündung des Neurilems statt gefunden hatte, zumal wenn Hirn-Entzündung der Amaurosis vorherging. Da aber die chronische Retinitis bei Lebzeiten schwer erkannt wird, so lässt sich sogar nach dem Tode schwer bestimmen, ob die vorgefundenen Desorganisationen durch oder nicht durch Entzündung entstanden, sobald Skrofeln, Gicht, Syphilis da waren; denn die genannten Krankheiten, können allerdings auch eine Entzündung hervorgebracht haben. — Mitunter scheint Obliteration der Blutgefässe, welche auf Entzündung folgt, die Ernährung der Retina geschwächt zu haben, indem nun die Absorption relativ zu stark wurde: man findet bei lang Erblindeten zuweilen die Retina stellenweise geschwunden, erweicht, wie durchlöchert, wie zerrissen. Verdünnung der Retina und des Nerven, Dehnung, selbst Zerstörung des letzteren bis aufs Neurilem kann jedoch auch ohne Entzündung, durch Druck, z.B. durch Hydrophthalmos posterior (auch bei Staphyloma sclerotica), durch Hydrenkephalos,[2] durch abnorme, feste Geschwülste in der Nähe hervorgebracht werden. Vgl. *Atrophia bulbi* und *retinae*. — Verwachsung der Retina mit der Chorioidea ist eine häufige Folge plastischer Exsudation der ersteren, aber auch mitunter der letzteren. In Augen, die von heftiger Ophthalmitis ergriffen gewesen, findet man sie oft durch ein derbes, weisses Zellgewebe mit einander verbunden. Geringe Adhäsionen finden sich aber auch in nicht kranken Augen. — Eiterung und dadurch völlige Zerstörung des inneren Auges ist ein häufiger Ausgang der, die allgemeine Entzündung des Augapfels begleitenden Retinitis. — Uebermässige Ausdehnung und Ueberfüllung der *A.* und *V. centrales retinae* findet man bei, durch Augenentzündung Erblindeten und zwar mitunter in Gesellschaft jener plastischen Exsudation.[3]

Alle diese Ausgänge der Retinitis haben endlich, auf einzelne Stellen der Retina beschränkte, oder vollkommene Störung des Sehvermögens (*Amblyopia amaurotica* und *Amaurosis*) zur Folge. Völlige Zertheilung der Entzündung ist höchst selten und es bleibt dann doch zum wenigsten übermässige Empfindlichkeit gegen Licht längere Zeit zurück.

Ursachen. — Ein heftiger Stoss, eine Quetschung, eine penetrirende Wunde, eine unvorsichtige Staaroperation, wobei die Retina sehr weit nach hinten verletzt ward, selten zu tiefes und rohes Niederdrücken eines, zumal harten, grauen Staars, öfter Eintritt der Luft während einer Extraction desselben können Retinitis idiopatisch erzeugen, die ersteren acut in Gesellschaft der Entzündung anderer Ge-

1) Beispiele haben gesammelt Wardrop und Schoen: s. auch Wardrop Taf. XV. Fig. 1.

2) S. ein Beispiel von Seiler bei Mikrophthalmos.

3) So fand z.B. v. Ammon (a.a.O.) bei zwei Syphilitischen und einem Skrofulösen, durch *O. variolosa* Erblindeten, neben mehreren anderen Verbildungen der mit dem Auge in Beziehung stehenden Gehirn-Theile Verdünnung des Nervenmarkes und der Retina, Ausdehnung der Blutgefässe, z.B. der *A. ophthalmica*, so Beer u. A. Verhartung und Varicosität, auch mit Verdickung der Jacob'schen Haut, sehr hellbrauner Chorioidea: abgebildet von v. Ammon Klin. Darstell. Thl I. Taf. XIX. Fig. 4.

bilde, ja des ganzen Augapfels, die Staaroperationen acut oder chronisch (s. diese), — plötzliche Einwirkung sehr blendenden Lichtes, namentlich Spiegellichtes, selbst anhaltende Beschäftigung mit kleinen Objecten, überhaupt grosse Anstrengung sehr sensibeler Augen soll chronische Retinitis und dadurch Amaurosis erzeugen können (Rosas u. A.) S. Amaurosis durch Ueberreizung. Die Schneeblindheit der Polarländer ist, nach Canstatt[1], wahrscheinlich Retinitis. — Symptomatisch wird sie am leichtesten durch Gicht, Rheumatismus, Syphilis, heftige, den Kopf angreifende Fieber, z.B. Petechial- und Scharlachfieber herbeigeführt; auch nach Zurücktreten acuter Ausschläge, der Masern, des Scharlach, der Petechien, chronischer, habitueller (besonders Kopf-) Ausschläge kann sie entstehen. — Secundär endlich vermag sie durch jede bedeutende Entzündung der Chorioidea, des Glaskörpers, der Iris, der Descemet'schen Haut oder aller dieser Theile acut und chronisch erzeugt zu werden.

Prognosis. — Wegen der Zartheit des ergriffenen Theiles, wegen seiner Verbindung mit anderen, und wegen der häufigen Verkennung der Krankheit, wenn sie chronisch, ist Retinitis immer ein böses Leiden; in der Regel bleiben Spuren derselben als Degenerationen der ganzen Netzhaut oder eines Theiles derselben zurück und Amaurosis, auch wohl Glaukom sind die Folgen.

Cur. — Sie ist, je nach der Ursache, diejenige der *O. traumatica*, oder der O. *arthritica*, oder der *O. rheumatica*, oder der *O. syphilitica*, oder der durch Congestion oder durch Entzündung der Retina, oder durch Verletzung entstandenen Amaurosis.]

II. *Malakia et Atrophia retinae et nervi optici*, die Erweichung und das Schwinden der Retina und des Sehnerven.

Abgebildet von v. Ammon Klin. Darstell. Thl I. Taf. XIV. Fig. 16. XVI. 15. XIX. 12.

[Man findet zuweilen nach dem Tode die Retina theilweise fast gänzlich weich, kaum noch zusammenhängend, gleichsam schleimig, nicht mehr membranos, die einzelnen Marktheilchen wie macerirt, locker neben einander liegend; zuweilen fehlt die Retina streckenweise ganz: Erweichung ist das erste, Schwinden das zweite Stadium. Bei Lebzeiten bewirkt das Uebel Blindheit, (Amaurosis). Es begleitet meistens Krankheiten anderer Theile des Auges, zuweilen den Hydrophthalmos posterior, universalis, das Staphyloma scleroticae posticum,[2] die Varicositas,[3] die Ossificatio und den Hydrops chorioideae, den Hydro-, den Hämikephalos, zuweilen folgt es der Retinitis. Vgl. diese Krankheiten.

1) S. *Annales de Méd. belge* 1835. *Juin.* C. trennt die Entzündung der Jacobschen Haut von der der Retina und giebt als Symptom ersterer an, nicht allein die Pupille sei zusammengezogen, sondern auch die Farbe der Iris verändert, meist grünröthlich, die Iris ohne vorhergehende Iritis oft nach der Cornea hingedrängt, die Pupille enthalte spinnewebartiges Exsudat, von der serösen Jacob'schen Haut pflanze sich die Entzündung auf die serose Descemet'sche fort und daher entstehe auch wohl nach Retinitis ein Kapselstaar.]

2) [S. v. Ammon a. a. O. XV. 16.: Schwinden des hintersten Theils der Retina bei *Staph. sclerot. post.* und *Hydrops bulbi*, *Amaurosis inflammatoria* und *varicosa*.

3) S. v. Ammon XVI. 15.: Atrophie der Retina und Varicosität der Chorioidea. Gefässe blau und roth durch einander. Amaurosis.

Im Allgemeinen scheint es auf dreierlei Weise entstehen zu können: 1) die Retina schwindet wegen Zerrüttung, Zerstörung des ganzen Augapfels: so bei allgemeinem Collapsus oculi, sogenannter Atrophie desselben, mit der, wenn sie lange gedauert hat, nicht selten Erweichung, Verdünnung des Sehnervs, zuweilen bis über das Chiasma hinaus, und zwar meistens kreuzweise verbunden ist, gewöhnlich aber mit ihm aufhörende, jedoch ist bei Atrophie des Augapfels die Netzhaut grösstentheils mit den übrigen Häuten zu einer indifferenten Masse verwachsen, verschmolzen; — wegen Druckes, welcher ja sogar in den Knochen den Absatz ernährender Theilchen stört und deshalb die Absorption relativ überwiegend macht: so mag die Atrophie der Retina, des Sehnervs entstanden sein, wenn Wasser-Ansammlung, Varicosität, Verknöcherung, Tuberkeln da sind, welche drücken könnten. 2) Durch Obliteration der ernährenden Gefässe: — so mag das Uebel entstanden sein, wenn man es nach Retinitis, Ophthalmitis, bei Atrophie des Augapfels findet, welche aus letzterer entstanden ist.[1] 3) Giebt es ausserdem eine eigenthümliche, nicht von solchen Krankheiten abhängige Malakie und Atrophie, eine idiopatische? Wenn es eine idiopatische Hirn- und Rückenmarks-Erweichung giebt, deren Ursachen noch im Dunkeln liegen, so giebt es auch sicher eine idiopatische Erweichung der Retina und des Sehnervs.[2] Bei Amaurotischen hat man mitunter den letzteren innerhalb der Schädelhöhle zu einem grauen Breie erweicht, platt, sehr dünn gefunden, ohne dass man hätte eine bestimmte Krankheitsursache nachweisen können.[3] Niedere Grade sind Anschwellung und mässige Erweichung mit noch deutlicher, fibroser Textur, gesundes Neurilem, dann klebriges, halbflüssiges, graues oder bräunliches Nervenmark, angeschwollenes Neurilem (Schoen[4]), lockere, flokkige, kaum durch wenig weisse Farbe vom Glaskörper unterscheidbare Retina, bei Festigkeit des Sehnervs (Schoen[5]). Auch mit Erweichung der Chorioidea ist Malakie der Retina bei einem Amaurotischen von v. Ammon beobachtet worden.[6] Wenn ferner bei Staphylom der Sclerotica Erweichung dieser Membran das erste Leiden, die geringe Wasser-Ansammlung nur secundär ist (vgl. Staphyloma sclerotica), so hängt der, mitunter dabei gefundene Mangel der Retina innerhalb der

1) S. v. Ammon XIX. 12. Retina sehr verdünnt, nebst dem Glaskörper zusammengeschrumpft, Chorioidea blass, durch Verwachsung der *A. centralis retinae*. — Auch in folgendem Falle war Hemmung der Blutcirculation: Beck (s. v. Ammon's Zeitschrift Bd V. H. 23.) fand bei einem gichtischen Amaurotischen, der viel an Kopfschmerzen gelitten, ringförmige Verknöcherung beider *Carotides interna* in ihrem Verlaufe unter den Sehnerven und im Sinus cavernosus, beide Sehnerven atrophisch und welk, das Neurilem mit grauer Masse angefüllt, die Sehhügel sehr erweicht und aus grauer Substanz bestehend.

2) *Langenbeck jun. (Observ. pathol. de retina)* fand bei einem kollerigen Pferde (welches mithin an einer Krankheit gelitten, die, nach Hertwig, sehr häufig mit Hirnerweichung zusammengefunden wurde), die amaurotische Retina ohne alle Entzündung in hohem Grade erweicht.

3) Beck (s. v. Ammon's Zeitschr. Bd IV. H. 2.) fand bei einer, nach Aufhören der Menstruation in den klimacterischen Jahren, Erblindeten die Sehnerven bis zu den *Corpora geniculata* erweicht, bis zum *Chiasma* auch atrophisch, ein anderes Mal (s. daselbst Bd V. H. 4.) bei einem ausschweifenden, hämi- und apoplektischen, stumpfsinnigen Amaurotischen den Sehhügel bis zum Corpus geniculatum hin trichterförmig ausgehöhlt, aber weder Eiter, noch Blut enthaltend, beide Sehnerven geschwunden.

4) S. Hecker's Literar. Annalen d. Heilk. 1830. Jan. S. 18.

5) S. v. Ammon's Zeitschr. Bd IV. H. 2.

6) S. v. Graefe und v. Walther's Journal. Bd XIII. H. 1.]

Geschwulst wohl von früherer, ähnlicher Erweichung einer einzelnen Stelle der letzteren und daraus hervorgehendem Schwinden her, nicht aber vom Drucke des Wassers. Auch mag, wenn man genau untersucht, Atrophia oculi senilis und corporis vitrei (Synchysis) mit Erweichung und Schwinden der Retina oft verbunden sein: vorzüglich ist darauf zu achten, wenn einer Synchysis Missbrauch von Mercurial-Curen vorherging, von dem behauptet wird, dass er eine solche Atrophie des Glaskörpers hervorbringen könne. Idiopatisches Schwinden der Retina und des Sehnervs mag auch durch *Amblyopia ex anopsia* herbeigeführt werden, wenn z.B. ein *Leucoma corneae* von früher Jugend an das Element, in dem die Retina lebt und webt, abgehalten hat: sie verkümmert dann. Wenn Amaurosis die Rückendarre, die allgemeine Atrophie des ganzen Körpers begleitet, wenn sie durch schwächende Potenzen, z.B. durch Sälteverlust, herbeigeführt ward, mag sie von Atrophie der Retina herrühren. Endlich kann die Retina mangelhaft entwickelt sein; (s. *Amaurosis congenita.*) Ferneren anatomischen Untersuchungen amaurotischer Augen ist hier noch Vieles aufzuklären überlassen.

Von allen obigen Arten könnte möglicher Weise, immer aber sehr schwer, die durch Mangel an Ernährung, Schwächung wegen Sälteverlustes entstandene, allein heilbar sein, mit Hulfe einer, gegen die Tabes dorsalis, die Atrophie des ganzen Körpers gerichtete Behandlung.]

III. *Ossificatio retinae, membranae Jacobi et nervi optici,* die Verknöcherung der Retina, der Jacob'schen Haut und des Sehnervs.

[Verknöcherung der Retina ist selten beobachtet worden: Morgagni[1] fand an der Stelle der Netzhaut ein dünnes Knochenblatt, das sich bis zum Strahlenblättchen erstreckte (N.B. Ende der Retina! ; Zinn[2] sah sie bei einem alten Manne in einen Knochenring umgewandelt, der beim Eintritte des Sehnervs mit einem dicken Höcker begann: Magendie[3] fand sie theils fibros, theils mit Knochenmasse bedeckt, $\frac{1}{4}$—$\frac{1}{2}$‴ dick, Manoury[4] bei einem 40jährigen Blinden verknöchert, Rousseau und Sanson[5] mehrmals. Von steinigten, kalkigen Concrementen berichten Schurig,[6] Chenéau,[7] Walter:[8] s. auch Morgagni und Walther bei *Retinitis* Anmerk. — Verknöcherung der *Membrana Jacobi*, nicht der Retina, ward in einem atrophischen, mit fast gänzlich zerstörtem Glaskörper, Narbe in der Cornea, Synechia posterior, Kapselstaar und vertrockneter Linse behaftetem Auge von Bourjot Saint-Hilaire gefunden: überhaupt mag diese Membran als serose, meistens verknöchert sein, nicht aber die Netzhaut. Vgl. Verknöcherung des Augapfels. — Verknöcherung des Sehnervs, bald äussere, bald, durch die ganze Masse desselben sich erstreckende, innere sah Bonetus mehr-

1) [*De sed. et caus. morb. cap. XIII. No* 10.

2) S. Hamburger Magazin Bd 19. S. 441.

3) S. *Diss. d. scienc. méd. Art. Fibreux.*

4) S. *Bullet. des sciences médical. Sect. III.* 1826. *Nov.*

5) S. Univers.-Lexikon d. prakt. Medicin u. Chirurgie. A. d. Franz. Bd I. S. 406.

6) S. dessen *Lithologia p.* 100. 250.

7) S. dessen *Observations médicales. Lyon* 1673. *Livr.* 1. *chap.* 1. *Obs* 2.

8) S. dessen *Mus. anatomic. No* 310.

mals,[1] Verknöcherung der *Art. ophthalmica* fand Schoen 2mal,[2] Holscher in beiden Augen.[3]

Bestimmte diagnostische Zeichen der Verknöcherung, an denen sie bei Lebzeiten zu erkennen wäre, sind noch nicht bekannt. Die Wirkung der Ossification der Nervensubstanz und der Jacob'schen Membran ist Blindheit (Amaurosis), diejenige der Ossification der *Art. ophthalmica* zuweilen *Cataracta*. S. *Cataracta senilis*.[4] — Alter und Gicht mögen die Ursachen dieses unheilbaren Fehlers sein.]

Viertes Kapitel.

Gefäss-Erweiterungen in der Retina.

Abgebildet von v. Ammon Klin. Darstell. Thl I. Taf. XIX. Fig. 8.

Symptome. — Plethora der *A.* und *V. centralis retinae* und deren Aeste wegen blosser Congestion des Blutes dahin oder wegen entzündlichen Blutandranges kann Amblyopia amaurotica und Amaurosis herbeiführen. Congestion lässt sich vermuthen, wenn der Kranke bald hier bald da einen oder mehrere schwarze Puncte oder Flecken, Knäuel, Streifen, geschlängelte Linien sieht, die anfangs nur dann erscheinen, wenn er sich erhitzt, gebückt hatte, die späterhin durch solche Congestions-Momente grösser oder dunkeler werden, und wenn das Sehvermögen zugleich leidet, denn ohne letzteren Fehler können jene Phantasmen auch anderen Ursprunges sein. (S. Myiodesopsie.) Der Augapfel hat ferner leicht ein glänzendes, vollsaftiges, schwimmendes Ansehen und die Gefässe der Conjunctiva sind übermässig angefüllt. Vgl. *Amaurosis congestiva*. — Seltener sind die Blutgefässe varicos; die mit Amblyopie verbundenen schwarzen Flecken erscheinen dann immer an bestimmten Stellen, sind fix. Uebrigens können dieselben Phantasmen von Varicosität der Chorioidea und dadurch bewirktem Druck einzelner Stellen der Retina herbeigeführt werden; beide Häute sind auch mitunter zugleich varicos. Vgl. *Amaurosis varicosa*.

Ursachen. — Sie sind die bei Amaurosis congestiva, varicosa und traumatica angegebenen; vgl. ferner Cirsophthalmos.

Prognosis. — Varicosität der Gefässe der Netzhaut ist immer eine böse, völlig ausgebildet eine incurabele Krankheit, welche leicht Amaurosis zur Folge hat.

Cur. — S. die bei *Amaurosis congestiva* und *varicosa* angegebene.]

1) S. dessen *Sepulchret. anat. T. I. Obs.* 2. *p.* 433.

2) S. v. Ammon's Zeitschr. Bd IV. H. 2.

3) S. dessen Hannov. Annal. Bd II. 1837. H. 4.

4) Holscher a. a. O.: Die Cornea eines geistig und körperlich früh gealterten, seit mehreren Jahren amaurotischen, 65jährigen Mannes, war von einem Arcus senilis umzogen, die Linsenkapsel verdunkelt, beide *Art. ophthalmicae* waren $1\frac{1}{4}$''' lang verknöchert.]

Fünftes Kapitel.

Mangel der Retina, des Seh- und anderer Augen-Nerven, und Spalt der Retina.

[Ueber den erworbenen theilweisen Mangel der Retina s. *Atrophia retinae*; über das angeborene Koloboma retinae, den Spalt derselben s. den Sectionsbericht v. Ammon's bei *Koloboma iridis*. — Ist nicht das *Foramen centrale retinae Soemmerringii* ein Bildungsfehler? die geringste Spur eines angeborenen Spalts? Der Herausgeber, der die regelmässige Anwesenheit dieses Loches schon seit dem Jahre 1823 bezweifelte und damals gegen den, ihm beipflichtenden, J. Fr. Meckel in Halle äusserte, dass ihm das Loch ein, bei Untersuchung dieser zarten Stelle erst durch Zerreissung entstandenes, zu sein scheine, glaubt es, wenn es je natürlich vorkommt.[1] Mangel des Sehnervs beobachtete Seiler bei einem wasserköpfigen Mikrophthalmos s. diesen Fall bei Mikrophthalmos. Sowohl hier, als auch bei einem anderen, von Seiler beschriebenen, Wasserköpfigen, dessen rechtem Auge alle Nerven, dessen linkem alle bis auf den Rollnerven, den ersten Ast des fünften und einige Aestchen vom dritten fehlten, war zerstörender Wasserdruck gewiss die Ursache gewesen. Bei einem Mikrokephalos und zwei anderen ähnlichen Missgeburten waren alle Nerven bis auf die Sehnerven, nicht vorhanden: einem sehr verbildeten Monophthalmos fehlten alle: s. Klinkosch bei Monophthalmos. — Mit ursprünglichem Mangel des Sehnerven wird Mangel der Retina immer verbunden sein; denn das Auge und mit ihm die Retina und der verbindende Nerv werden vom Hirne allmälig abgeschieden, entstehen nicht ein jeder Theil für sich.[2] — Wenn das Nervenmark fehlt, nur das Neurilem da ist s. Seiler bei einem Wasserkopfe das des Seh-, des dritten und sechsten Hirnnerven, bei einem Mikrophthalmos das des ersten Astes des fünften Paars, Cerutti bei einem Mikrokephalos monophthalmos das des Sehnerven und des dritten), so ist eine Zerstörung des Markes vorgegangen. — Mangel einer Kreuzung des Sehnerven ist öfters beobachtet worden bei übrigens normalem Baue, namentlich jedoch bei Mikro- und Anenkephalen, wovon Beispiele Seiler beschreibt und citirt. — Die Cyklopie führt zuweilen den entgegengesetzten Fehler, Verschmelzung beider Sehnerven zu einem Stamme, mit sich.][3]

1) [S. die Verhandlungen über diesen Gegenstand in *F. A ab Ammon De genesi et usu maculae luteae in retina oculi humani obviae.*

2) Wenn ein von Magendie untersuchter cyklopischer Hund eine Retina, aber keine Sehnerven hatte *(Journ. de physiol. T. I. p. 375.)*, nicht etwa, wie Seiler dahin gestellt sein lässt, das für Retina Gehaltene eine serose Haut war, so muss eine Zerstörung des Nerven im Mutterleibe vor sich gegangen sein.

3) S. *Mém de l'Acad. de Berlin* 1754—56. — *Haller Op. min. T. III. pag.* 39.: der Sehnerv trat kaum 3‴ weit von der Hornhaut entfernt in die Sclerotica.]

Sechstes Kapitel.

Fehler und Mangel des Sehvermögens der Retina und des Sehnervs.

I. *Amblyopia amaurotica et Amaurosis (Gutta serena, Suffusio nigra, Nervosis retinae)*, der unvollkommene und der vollkommene schwarze Staar;[1] Franz. *Goutte sereine, Amaurose*; Engl. *Gutta serena, Amaurosis.*

Schriften.

Janin Im *Journ. de Méd.* 1773. *p.* 440.

L. Heister In den *Acta Nat. Curios. Vol. I. Obs.* 171.

Trnka de Krzowitz *Hist. amauroseos omnis aevi* 2. *Voll. Vindob.* 1781. 8. (Thl I. in's Deutsche übersetzt v. Mogalla. Breslau 1790. Ist eine Summe von Erfahrungen, ohne eigenes Nachdenken.)

Le Febure Ueber den schwarzen Staar und die neu entdeckte Heilart desselben mittelst des Wasserstoffgas. A. d. Franz. Leipzig 1801. m. Kpf. gr. 8. (Rec. in d. Ophthalmol. Bibl. Bd III. St. 3. S. 127.: ein elendes Gewäsch.)

K. Himly Bemerkungen über die Hauptarten der Amblyopie und Amaurose. In d. Ophthalmol. Bibl. Bd II. St. 3. (1804.) S. 124.

Logger *Verhandeling over de zwarte Staar. Amsterd.* 1809. (Gekr. Preisschr.)

G. H. Kieser Ueb. d. Natur, Ursachen, Kennzeichen u. Heilung d. schwarzen Staars. Gott. 1811.

James Ware *Observ. on the cataract and gutta serena. Ed.* 3. *Lond.* 1812.

Guillié *Nouv. rech. sur la cataracte noire et la goutte sereine. Ed.* 2. *Paris* 1818.

John Stevenson *A pract. treat. on the nature, symptoms and treatment of the different species of Amaurosis. Lond.* 1828.

Langenbeck In dessen N. Biblioth. f. Chirurg. u. Ophthalmol. Bd IV. H. 4. (1828.) S. 729.

Rognetta *Rech. sur les causes et le siège de l'amaurose.* In der *Revue médéc.* 1832. *T. IV. p.* 371.

Canstatt In den *Annales de Médecine belge.* 1835. *Juin.*

Sichel *Traité de l'ophthalmie, la cataracte et l'amaurose. (Supplément au Traité de Mr. Weller.) Paris* 1837.

G. L. Bessières *Nouv. considérations sur les affections nerveuses de l'organe de la vue, confondues par les auteurs sous le nom générique d'amaurose. Paris* 1838. 8. 31 S.

Ed. Oct. Hocken *Treat. on Amaurosis and amaurotic affections. London* 1840. 8.

Ph. Fr. v. Walther Die Lehre vom schwarzen Staar und seiner Heilart. (116 S.) In v. Gräfe u. Walther's Journ. Bd 30. (1840). H. 3.

Abgebildet von v. Ammon Klin. Darstell. Thl I. Taf. XV. Fig. 1. 6. 16. 24. Taf. XVI—XX; complicirt mit Cataracta Taf. X. Fig. 12. 16. 20. 22. 24.

Symptome. — Obgleich an den durchsichtigen Theilen und am Schloche nichts wahrzunehmen ist, was die Lichtstrahlen vom Inneren des Auges abhalten könnte, ist dennoch mehr oder weniger Blindheit da. Die Verrichtung der Retina, oder des Sehnervs, oder eines solchen Hirntheiles, aus dem letzterer entspringt, ist gestört oder gänzlich aufgehoben, [entweder idiopathisch, d. h. wegen unmittelbarer Erkrankung, oder sympathisch, d. h. mittelbar wegen Erkrankung benachbarter oder doch, durch Nerven und Gefässe mit ihnen in directer Verbindung ste-

1) Ἀμβλυωπία, schwaches Gesicht, von ἀμβλύς, schwach, stumpf, und ὤψ (ωπος), Gesicht. Ἀμαύρωσις, von ἀμαυρός, μαυρός, schwach, stumpf, matt. Ueber „*Gutta serena*" vgl. weiter unten v. Walther. Ueber „schwarzer Staar" vgl. grauer Staar: Anmerk. z. Ueberschrift.

hender, Theile, oder symptomatisch, d.h. wegen Erkrankung des ganzen Körpers.] Daher hat das Auge das optische Gefühl, die Empfänglichkeit für Gesichtsobjecte mehr oder weniger verloren.(1) Zuweilen leidet so nur ein Auge, zuweilen beide, die einseitige Amaurose wird leicht zur beiderseitigen, zumal wenn sie von allgemeiner Körperkrankheit abhängt. Die Grade der Blindheit sind sehr verschieden. Man nennt aber den Fehler im Allgemeinen *Amblyopia amaurotica*, auch wohl *Amblyopia* schlechtweg,(2) wenn der Mensch, unter obigen Verhältnissen, über irgendwie getrübtes, unklares, und undeutliches Sehen klagt, [dessen einzelne Verschiedenheiten der Verfasser unten, bei den beiden Hauptarten, angegeben hat.] Man nennt dagegen den Fehler Amaurosis, wenn der Mensch unter obigen Verhältnissen stockblind ist: diese Blindheit kann einen so hohen Grad erreichen, dass sogar durch ein Brennglas concentrirtes Sonnenlicht nicht wahrgenommen wird. Amblyopie wie Amaurosis können ganz plötzlich(3) eintreten, häufiger entsteht diese aus jener allmälig, und schleicht sich jene, die Amblyopie, gleichfalls allmälig ein, [sich kund gebend durch, nur ab und an sich einstellende, scheinbar unbedeutende, darum leicht verkannte, solche Symptome, welche entschiedener die Amblyopie darstellen, sobald sie fortdauernd oder doch nur mit sehr kleinen Zwischenräumen, und mit mehreren, congruirenden zusammen da sind.][4] Obgleich Amblyopie und Amaurosis, besonders letztere in der Regel permanent sind, so giebt es doch periodische Arten, wie Nacht- und Tagblindheit (s. *Haemeralopia* und *Nyctalopia*).(5) Ferner kommen bei Amblyopie Exacerbationen und Re-

1) Zur unvollkommenen und vollkommenen Amaurose gehört ausserdem, dass das Uebel so local sei; denn Ohnmacht, Schwindel, Apoplexie, Epilepsie, überhaupt Leiden, bei denen das Bewusstsein schwindet, führen, wegen letzteren Umstandes, während des Anfalles auch Blindheit mit sich.

2) [Auch *Hebetudo visus*, Stumpf- oder Schwachsichtigkeit genannt. Das Volk versteht jedoch hierunter oft Kurzsichtigkeit, oder Weitsichtigkeit. Jüngken (Augenkht. 1ste Aufl. 1832. S. 780.) trennt unter dem Namen *Hebetudo visus*, Gesichtsschwäche einen Zustand, den Andere für ein Symptom der Amblyopia amaurotica halten, nämlich die Unfähigkeit anhaltend deutlich zu sehen, das verwirrte, unklare, matte Sehen, das Gefühl von Müdigkeit im Auge, das Thränen desselben, das Schliessen der Augenlider, den druckenden Stirnschmerz, welche sammtlich nach Anstrengung der Augen eintreten. Nach J. kann dieser Zustand in Amblyopie übergehen. Die Gesichtsschwäche ist, nach ihm, bald idiopathisch: *a) Heb. vis. ex abusu oculorum, Hyperopsia. b) ex anopsia*; bald sympathisch: *a) congestiva, b) nervosa*, wovon die *ex onania*, die *hypochondriaca*, *hysterica*, *spasmodica* und *puerperalis*. Abarten sind: *c) abdominalis* und *verminosa*, *d) rheumatica* und *arthritica*, *e) syphilitica*; bald symptomatisch: *a)* die *tabidorum*, *b) hydrocephalica*, *c) gravidarum*. Die Behandlung soll sein, wie die der ähnlichen Amblyopien: s. unten. Denselben Zustand haben *Bonnet* und *Pétrequin* in den *Ann. d'Oculistique* 1841. *T. V. p.* 250. *T. VI. p.* 72. als etwas Neues beschrieben, P. unter dem Namen *Kopiopie* oder *Ophthalmokopie* (v. κοπος, Müdigkeit) oder *Lasitudo oculari*s, J. Adams u. Hocken (s. *Provinc. med. a surg. Journ.* 1842. *Vol. I. No* 16. 18. 22.) unter dem Namen *Amaurosis muscularis*. Nach ihnen ist es kein Leiden der Retina, sondern ein Krampf der Augenmuskeln. Während Hocken Ruhe des Auges und Gegenreize für hinreichende Heilmittel hält, bekämpft P. palliativ den Fehler mit kaltem Wasser, P. B. u. A. radical mit Zerschneidung eines der Augenmuskeln, unter welchen B. den *M. obliqueus inferior* an seiner Insertion vorzieht, weil man am leichtesten zu ihm gelangen könne. P. und A. einen der geraden. Sie haben viele Krankenberichte zu Gunsten der Operation angeführt. Vgl. Schmidt's Jahrb. 1842. No 11., und die *Myotomie* bei Strabismus.]

3) Es giebt Fälle von plötzlich in einer Nacht erfolgtem Erblinden.

4) [Dahin gehören z.B. Mücken-, Flecken-, Funken-, Farben-Sehen, die für sich allein auch ohne herbeikommende Amblyopie auftreten können.

5) Friedlander berichtet in den Med. Jahrb.

missionen vor, [je nachdem z.B. Erhitzung und Congestion oder Kühle, Aufregung oder Ruhe, Licht oder Dunkel einwirken.] Endlich kann Amblyopie, kann Amaurosis eine *partialis* sein, die bald so bleibt, bald und häufiger zur *totalis* wird. Die partielle ist entweder eine *A. centralis*, d.h. Unempfindlichkeit der Mitte der Retina und daher Unvermögen, den Mittelpunkt gerade vor dem Auge liegender Objecte zu sehen, welcher von einem dunkelen Flecke gleichsam bedeckt ist, oder sie ist eine *A. peripherica*, d.h. Unempfindlichkeit des Umfanges der Retina, so dass von den Seiten, von oben und von unten her sie treffende Lichtstrahlen nicht empfunden werden, oder sie ist *Haemiopia*, d.h. nur eine Hälfte der Retina, oben oder unten, rechts oder links, ist nicht sehfähig, oder einzelne Punkte sind es nicht, und es entstehen an bestimmten Stellen fixe, dunkele Phantasmen vor dem Auge, Mücken-, Netz-, Fleckensehen. Vgl. weiter unten die beiden Hauptarten *Amaurosis congestiva*, *A. varicosa* und *Haemiopia*.

Da diese Zeichen der Amblyopie und Amaurosis negativ und subjectiv sind, so muss der Arzt dem Kranken viel auf's Wort glauben und kann er von faulen Schulkindern, Conscribirten,[1] Bettlern leicht hintergangen werden, zumal wenn solche nicht vollkommene Amaurosis vorgeben, nur Amblyopie, Alles wie durch einen Rauch, Nebel zu sehen schildern, nicht lesen, nur ganz nahe Gegenstände, nur partiell, nur für ganz kurze Zeit gut sehen zu können behaupten, worauf sich gleich Alles vor ihren Augen verwirre. Ueber die Mittel zur Erforschung der Wahrheit s. Einleitung §. XXXV. [auch Spangenberg's Mittheilung bei *Mydriasis*.] Menschen, welche mit Synizesis pupillae, mit *Cataracta adhaerens*, *cascosa* behaftet sind, sehen oft bloss Licht und Schatten, mithin eben so viel, als manche Amblyopische. Schwer ist daher namentlich die Diagnosis bei complicirten Fällen, bei Synizesis mit Amblyopia amaurotica, bei Cataracta adhaerens mit unvollkommener Amaurosis, und auch weil die Grade der Amblyopie so sehr verschieden sind. Oft lässt sich daher vor der Operation des grauen Staars nicht bestimmen, ob *Amblyopia amaurotica* dabei ist. Leichter erkennbar ist Complication vom grauen Staare mit sehr vollkommener Amaurosis, denn es giebt ausser letzterer keine andere Krankheit, wegen welcher der Mensch durchaus gar nichts, nicht den Unterschied zwischen Licht und Schatten, nicht Spiegel- und Sonnenlicht zu erkennen vermöchte. Versuche mit Spiegel-, mit Sonnenlicht sind daher zur Diagnose die besten; sie sind aber mit Vorsicht anzustellen. Die Gegend, woher das Licht kömmt, sind Viele auch ohne Amblyopia nicht im Stande, anzugeben, wennschon sie den Schein desselben wahrnehmen können.

d. österreich. Staates. Neueste Folge. Bd X. 1836. St. 1. über eine, durch Kummer niedergebeugte, Frau, die nur mit dem rechten Auge sah, wenn sie das linke zuhielt, und umgekehrt. Beide Pupillen waren weit, im linken Auge *Cataracta incipiens*. Nicht auch im rechten? und darum besseres Sehen, wenn die Pupille sympathisch noch weiter wurde durch Zuhalten des anderen Auges? — Sanson erwähnt (im Universal-Lexikon d. Medic. u. Chirurg. Bd I.) einer Amaurosis beider Augen, wenn beide geöffnet sind, und Sehvermögens des einen, wenn das andere geschlossen ist. Er leitet es von Störungen der Gehirnfunctionen ab. Ist etwa nicht genug Nervenfluidum da für gleichzeitige Thätigkeit beider Nerven??

1) Es ist Verstellung vorgekommen bis zum Marschiren in's Wasser (Krügelstein.)

Die positiven, objectiven Zeichen sind sehr schwankend, und, wie die meisten subjectiven, einzeln nichts beweisend;[1] aber wenn mehrere zusammen und mit vielen subjectiven verbunden sind, sehr beachtenswerth. Man giebt folgende an: 1) Weite Pupille; allein eine solche kann da sein ohne Amaurosis, bei manchem Menschen von Natur, oder durch Hyoscyamus, Belladonna hervorgebracht,[2] oder ausgedehnt durch einen in ihr steckenden grauen Staar, zumal täuschend durch die nicht sichtbare *Cataracta nigra* (vgl. Werneck bei *Cataracta cum amaurosi*). Umgekehrt giebt es Amaurotische ohne weite Pupille, sogar mit verengerter. Häufig ist aber allerdings dieselbe sehr weit. 2 Unbeweglichkeit der Iris, sich am deutlichsten äussernd durch Starrheit der Pupille.[3] Es giebt jedoch Amaurosen mit übermässiger Beweglichkeit der Iris, [nach v. Walther auch mit ganz normaler], ferner finden wir zuweilen Unbeweglichkeit ohne Amaurosis, z. B. durch Synechie, Synizesis, durch in ihr steckende, ihre Ränder klemmende, Cataracta, ferner nach Extraction des Staares durch Lähmung der Iris und durch andere, bei *Immobilitas iridis* angegebene, Ursachen herbeigeführt. Umgekehrt kann die Retina krank sein, ohne dass die Ciliar-Nerven und das Ganglion ophthalmicum es sind, von denen die Bewegung der Iris abhängt. Kommen Unbeweglichkeit der Iris und Lähmung der Retina oder des Sehnervs zusammen vor, so lässt sich jene Beweglichkeit durch Electricität zuweilen wieder herstellen, die Krankheit des optischen Nerven-Apparates kann aber dem ungeachtet zurückbleiben, wie ich mehrfach beobachtet habe. Wenn demnach Unbeweglichkeit der Iris und Blindheit zusammen da sind, so muss eine Krankheit sowohl der Ciliarnerven, als auch der Retina da sein. 3) Eine nicht völlig schwarze, grauliche, hornähnliche, rauchige Pupille findet sich oft bei Amaurosis. Sie rührt her zuweilen von zu beträchtlicher Weite derselben, weshalb zu viel Licht in die *Camera obscura* fällt, das Dunkel erhellt[4], und kommt daher bei Amaurosen mit enger Pupille nicht so oft vor: je mehr Licht man einfallen lässt, um so rauchiger wird sie. In anderen Fällen geht in der Tiefe eine Veränderung vor, indem zugleich mit der Krankheit der Retina ein Leiden der Chorioidea vorhanden ist, weshalb dieselbe zu wenig Pigment absondert, dies daher nicht durch die Retina hindurchschimmert und letztere nun sichtbar wird.[5] Man

1) [Nach v. Walther sind „subjective Symptome, welche selbst ganz vereinzelt amaurotische Bedeutung immer haben, Metamorphopsie" (s. jedoch andere Ursachen dieser bei ihr selbst) „Visus evanidus, interruptus, Hemiopie" (vgl. jedoch die Ursachen dieser bei ihr selbst) „Mikropie, Megalopie, Visus elevatus, depressus, erroneus d. h. falsches Taxiren der Länge der Entfernungen, letzteres mit Ausnahme desselben Umstandes unmittelbar nach Wegschaffen der Linse durch Operation. Zur Ergänzung und sicheren Feststellung der Diagnose dienen die objectiven Symptomen, welche, abgesehen von ausserst wenigen, exceptionellen Fällen, bei den, in ihrer Ausbildung etwas mehr vorgerückten, Amaurosen nicht fehlen, und die eigentliche Controle der subjectiven Zeichen bilden."

2) Wie die eben citirte Spangenberg'sche Mittheilung lehrt.

3) Zuweilen ist zwar die Pupille durch direct angebrachten Lichtreiz nicht zu verengern, wohl aber durch Licht, welches man in's andere Auge fallen lässt. Eine andere, seltene Eigenthümlichkeit amaurotischer Augen s. in der Einleitung §. XXVI. S. 29.

4) Hierauf achtete der Verfasser zuerst: s. dessen Ophthalmol. Beobacht. u. Unters. 1801. S. 97.

5) Auch diese Ursache der rauchigen Pupille Amaurotischer hat der Verfasser zuerst a. a. O. beachtet.

sieht deshalb bei Amaurosis zuweilen eine weissgelbliche, fast weisse, selten eine rothe, leuchtende Pupille, letzteres weil das Blut nun, wie bei Kakerlaken, durchschimmert (vgl. *Defectus pigmenti nigri)*; sogar Blutgefässe kann man dann im Grunde des Auges unterscheiden;[1] zugleich mit hellerer Färbung der Iris, wegen ähnlichen Pigment-Mangels an deren hinteren Fläche. Eine dritte Ursache der Farbenveränderung kann sein Verdickung der Retina, auch wohl der Jacob'schen Haut durch plastisches Exsudat (vgl. Retinitis.) Endlich können alle drei Häute, Chorioidea, Retina und Jacob'sche Membran, zugleich an den genannten Fehlern leiden.[2] Allein einen graulichen Schein hat auch die Pupille *a)* bei manchem Gesunden von Natur, oft mehr, als bei einem vollkommen Amaurotischen, *b)* vorzüglich bei alten Menschen, wenn das Pigment im Auge abnimmt; *c)* bei anfangendem grauen Staare, mit dem Amaurosis sehr leicht verwechselt werden kann, wenn man nicht hauptsächlich das berücksichtigt, dass die Blindheit bei der letzteren zu bedeutend ist, als dass sie von der unbeträchtlichen Trübung herrühren könnte, die, wenn es nur Cataracta ist, den Menschen die Gegenstände höchstens wie durch einen Nebel erkennen lässt, während der Amaurotische schon gar nichts mehr sieht (wegen anderer diagnostischer Zeichen vgl. *Cataracta incipiens); d)* bei Glaukom, wo aber die Trübung mehr graugrünlich ist; (indess ist Glaukom wahrscheinlich nur eine Form von Amaurosis; vgl. *Glaukoma); e)* wenn, wegen Anwendung von Hyoscyamus oder Belladonna, auch wegen anderer, bei Mydriasis genannter, Ursachen zu viel Licht in's Auge fällt. Auf der anderen Seite giebt es völlig amaurotische Augen mit vollkommen schwarzer Pupille, und werden andere so trübe erst in den spätesten Stadien der Krankheit. Noch schwerer ist die Diagnose, wenn Amaurosis mit Cataracta complicirt ist, vollends mit *Cataracta nigra*, deren eigene Schwärze einen rauchigen Grund des Auges verdeckt: [s. die unterscheidenden Zeichen bei *Cataracta cum amaurosi.*] Ist endlich Synechia posterior mit Cataracta verbunden, so ist die Pupille trübe und starr, ohne Amaurosis, die aber selbst wiederum dabei sein kann. In allen solchen Fällen thut daher der Arzt wohl, sich nicht übereilt auszusprechen. Er muss lange und sorgsam beobachten, vergleichen, combiniren. — 4) Eine eckige oder sonstwie verzogene Pupille ist kein sicheres Zeichen, denn mancher Amaurotische hat keine solche. Auch kann sie herrühren von hinterer Synechie, von Synizesis, von Lähmung der Iris nach Staar-Extraction.[3] 5) Ist das

1) Vergl. den Verfasser a. a. O. — Dieser Pigmentmangel verbunden mit Blindheit ist zum Theil dasjenige, aus dem Beer und dessen Anhänger eine eigene Art von Amaurosis, „das amaurotische Katzenauge" gemacht haben; zum Theil ist das Katzenauge Markschwamm; v. Ammon hat (Klin. Darstell. Thl II. Taf. I. Fig. 2.) die Augen eines Mannes abgebildet, die vermuthlich in Folge einer, durch einen Schrotschuss entstandenen, Chorioiditis entfärbt und blind sind.

2) v. Walther ist der Ansicht, (S. 419.) dass „sowohl die rauchig-schwarze, als auch die glaukomatose" (von der bei Glaukom die Rede), „als auch die opalisirende Trübheit der Pupille nur ein falscher Schein, eine optische Täuschung ist," besonders weil er nach dem Tode verschwindet, und in der Leiche kein Grund desselben aufzufinden sein soll. Vgl. hiermit Glaukom, Defectus pigmenti nigri, Amaurosis durch Schwächung.

3) v. Walther (Journ. Bd XXX.) giebt folgende, an der Iris und Pupille Amaurotischer sich zeigende, Erscheinungen an: *a) Hippus* bei „gereizten A.," *b) Iridoplegia* bei „torpiden," *c)* ungleichmässige Erweiterung der Pupille, sobald die Iris sich „zurückzieht," *d)* Mydriasis und Verwandlung des Pupillenkreises in ein verticales oder horizontales Oval bei „torpiden und paralytischen,"

Auge sehr atrophisch, wie man es z.B. bei sehr alten Amaurotischen findet, so kann man sich wohl darauf verlassen, dass das Auge blind ist. Allein nicht jedes welke, weiche, kleine Auge ist blind, z.B. nicht, wenn die Welkheit und Kleinheit von Ausfliessen einiger Glasfeuchtigkeit nach Verwundung herrührt. Atrophie kommt auch zuweilen erst nach vielen Jahren hinzu. Ein amaurotisches Auge ist daher nicht nothwendig atrophisch, und ein atrophisches (sogenanntes) nicht nothwendig amaurotisch. Ausserdem bietet ein zugleich wassersüchtiges Auge gerade die entgegengesetzten Zeichen dar: ein solches amaurotisches Auge ist hart und gespannt. (1) 6) Man hat auch angegeben, der Galvanismus könne als Kriterion benutzt werden; wenn derselbe im Auge Funkensehen hervorrufe, sei keine Amaurosis da. Nach meiner Erfahrung sehen aber auch wirklich Amaurotische dann Funken. Ebenso beweiset es nichts, wenn ein Mensch nach einem Stosse, Schlage auf's Auge Funken sehen kann. Endlich fahren Amaurotischen häufig Funken, Flammen, Blitze vor den Augen vorüber, ohne dass sie auch nur das geringste zu sehen im Stande wären. 7) Mit vollkommener, beiderseitiger Amaurose behaftete Menschen bekommen früher oder später einen stieren, todten Blick, mit beiden Augen Blinde einigen Strabismus parallelus, mit nur einem Strabismus divergens, weil sie die Gegenstände zu fixiren, verlernen. [„Das amaurotische Auge," sagt v. Walther, „hat etwas widernatürliches, fremdartiges, zuweilen sogar schreckhaftes; es ist kein Auge mehr, hat aufgehört, ein Sinnesorgan zu sein, ist ohne Blick, ohne Seele, aus ihm

c) Myosis bei „gereizten, sowohl erethischen, als auch subinflammatorischen und inflammatorischen, als auch bei solchen torpiden und paralytischen A., die früher gereizt waren, verbunden entweder mit vermehrter Mobilität bei Irritation, oder mit Bewegungslosigkeit der Iris bei Torpor, sobald die langlichten Fasern der Iris plötzlich in dem Momente unthätig geworden waren, als gerade Myosis da war, verbunden mit Verziehung der Pupille nur dann, wenn die A. mit Iritis complicirt ist oder war. Alle diese Symptomen hangen vom Ciliarnervensysteme ab, entstehen bei vielen Cerebral- und Abdominalkrankheiten, schlagen besonders bei letzteren vor den eigentlichen amaurotischen Erscheinungen vor, so dass sogar bei ihnen die Verhältnissmassig geringere Retinal-Affection mehr ein secundares Leiden und ein Wiederschein des krankhaften Zustandes des Ciliarnervensystems zu sein scheint," (S.454: vgl. auch Bd I. S.87. vorliegenden Buches) „werden aber in anderen Fällen durch die Amaurose verursacht, indem bei bilateraler vollkommener A. der Licht-Eindruck nicht mehr zum Hirne fortgepflanzt wird, mithin von diesem keine Reflexbewegung in den *N. oculomotorius* mehr entsteht, mithin die Irisbewegungen, so weit sie vom Hirne abhangig sind, aufhoren. Uebrigens kann, auch bei erloschener Licht-Empfindung, ein Licht-Eindruck auf die Netzhaut statt finden und dieser obige Reflexbewegung veranlassen. *f)* Divergenz der Pupille (S.450.), aus der Mitte weg nach aussen, innen, oben, unten. *g)* Meistens verandert sich die Farbe der Iris, besonders bei den congestiven (dunkeler) und atrophischen A. (heller, nach Wardrop, laut Hocken, am häufigsten nach innen und oben;) *h)* (S.400.) bei jenen ist zugleich Congestion, active Turgescenz der Iris, besonders am kleinen Ringe; und daher convexes Hervorragen der Iris, mithin Verengerung der vorderen Augenkammer („Infarkt der Iris"); *i)* bei diesen hangt die verdunnte Iris welk und schlaff herab, weicht sie zuletzt, besonders bei Atrophie der Organtheile der hinteren Augenkammer, etwas nach hinten, wobei sie wohl wie ausgehöhlt erscheint. *k)* (S.457.) Da der Infarkt in der hinteren Platte der Iris (Uvea) bedeutender zu sein pflegt, so bildet sich mit ihm und Mydriasis „Ectropium uveae" d.h. wird die gewissermassen expandirte Uvea (bei contrahirter Iris) am Pupillarrande nach aussen umgestülpt, daher in einiger Breite sichtbar."

1) „Strotzende Volle, Harte und Gedrungenheit des ganzen Augapfels findet sich, nach v. Walther (S.420.), immer bei der glaukomatösen, hypertrophischen, Gefuhl von Leerheit, Weichheit bei der atrophischen, opalisirenden Form; bei der gewohnlichen, rauchig-schwarzen ist die Volle und Harte um so mehr entwickelt, je mehr sie sich der glaukomatosen Form annahert."

leuchtet kein Affect, keine Leidenschaft, keine geistige Erhebung hervor; das Angesicht wird jenem einer Statue aus Stein ohne ausgeführte, mit bloss angedeuteten Augen, ähnlich. Der Kranke richtet seine Augen nicht auf den, ihm vorgehaltenen Gegenstand; der unvollkommen Amaurotische sucht denselben ohne ihn zu finden und scheint, obgleich seine Aufmerksamkeit auf ein bestimmtes Object gerichtet ist, anderswo hin zu sehen." 8) Ausserdem wird als characteristisch angegeben ein allgemeiner Habitus des Stockblinden, der diesen namentlich von dem stockblinden Cataractosen unterscheidet. [Vgl. allg. Symptome der Cataracta.(1) v. Walther schildert denselben so: „Der vollkommene und inveterirte bilaterale Amaurotische hält sich sehr gerade, hat etwas wie tetanisch-ausgestrecktes, trägt den Kopf aufwärts, beinahe ein wenig zurückgezogen; die Augen sind weit geöffnet, starr; er schreitet keck, unverzagt, festen und raschen Trittes in gerader Linie einher durch Licht und Finsterniss, über Stock und Stein. Er scheint das Bewusstsein so wie des Lichtes, so auch des Daseins der sichtbaren Gegenstände verloren zu haben." Wegen der wesentlicheren, speciellen Symptomen s. Haupt-Arten; wegen derjenigen, welche einzelne Unterarten begleiten, s. Arten.]

Haupt-Arten der Amaurosis und deren Symptome. — Zuweilen lassen sich materielle Fehler nachweisen, von denen die Störung oder Aufhebung des Sehvermögens der Netzhaut abhängig; Structur-Veränderungen der Retina, der Jacob'schen Membran, des Sehnervs und seiner Ursprungsstellen im Gehirne durch plastische Exsudation nach Entzündung dieser Theile [und weitere Desorganisationen, welche bei Retinitis und anderen Fehlern der Retina angegeben worden,] ferner Varicosität der Chorioidea, Cirsophthalmos, Plethora der Blutgefässe in der Chorioidea und Retina, Fehler der Aderhaut, von denen, nach meiner Meinung, häufig die Amaurosis herrührt, [dann krankhafte Geschwülste, Wasseransammlungen im Auge und in der Schädelhöhle,] endlich Verbindungen der genannten Leiden mit einander. Materielle Fehler mögen wohl namentlich dann immer zugegen sein, wenn der Hintergrund der Pupille trübe erscheint, vorausgesetzt, dass nicht die oben erwähnten Verwechselungen eintreten. Allein es giebt viel mehr Beispiele von Amaurosen, bei denen keine materielle Störung dargethan werden kann.(2) Daher und bis letztere überall auffindbar sind, kann die Augenheilkunde nichts anderes, als das grosse Collectiv-Capitel Amaurosis noch beibehalten.] Ich habe in früherer Zeit dieselbe nach ihrem allgemeinen dynamischen Character in zwei Classen getheilt(3) und seitdem die Richtigkeit jener Eintheilung bestätigt gefunden, so dass ich Ursache habe, mit ihr zufrieden zu sein. Sie hat zur Grundlage

1) „Jedoch nur bei reinen und vollkommen ausgeprägten Formen einer gewissen Art, und nach einem längeren zeitlichen Bestande der Krankheit." (v. Walther S. 398.) S. auch eine, von ihm selbst gemachte Ausnahme unten in seiner Eintheilung, (am Ende der Arten nach ursächlichen Momenten, Anmerk. *ad voc.* „erethische Amaurose.")

2) Nach v. Walther (S. 492.) ist in der Regel zuerst einfache Functionsstörung der Netzhaut da, und später tritt als Effect derselben Gewebsveränderung ein; viel seltener ist letztere Ursache der ersteren.]

3) In meiner Ophthalmol. Biblioth. Bd 2. St. 3. (1804.) Kieser hat dann a. a. O. dasjenige angegeben, was ich in meinen Vorlesungen, als Ausführung meines Aufsatzes, hinzufügte.

theils die Krankheits-Erscheinungen, theils die ursächlichen Momenten, und ist folgende: Zur Erregbarkeit des Körpers, auch des Auges, gehört ein richtiges Verhältniss von Receptivität und Wirkungsvermögen. Sehfähigkeit bedeutet die Receptivität der Retina, Sehvermögen bedeutet ihr Wirkungsvermögen. Nur durch beides zusammen entsteht optische Erregbarkeit, d. h. Sehkraft.[1] Die Sehkraft der Retina und des Nervus opticus kann daher von zwei Seiten her aufgehoben werden: 1) Wegen Mangels an Receptivität, wegen sensibeler Schwäche; 2) Wegen Mangels an Wirkungsvermögen, wegen irritabeler Schwäche.[2] Auch wenn der Amaurosis materielle Störungen, organische Fehler zum Grunde liegen wird ihre nächste Wirkung die eine der angegebenen dynamischen sein. Beide Arten unterscheiden sich oft sehr deutlich von einander, jedoch zeigen sich ihre characteristischen Symptomen so, wie sie gleich werden angegeben werden, nur wenn Amblyopia amaurotica da ist; bei vollendeter Amaurosis kann man nicht so sicher auf sie rechnen, wenn man nicht etwa Gelegenheit hatte, die allmälige Entstehung der Amaurose zu beobachten, und manche fallen bei ihr gänzlich weg. Immer muss man auch mehrere Zeichen zusammen berücksichtigen: man darf z. B. nicht bloss auf den Stand der Pupille, auf das Alter des Kranken achten; es können ferner mehrere Zeichen von irritabeler Schwäche da sein und doch ist eine Amaurosis mit sensibeler Schwäche vorhanden, indem die Kranken ihr empfindliches Auge überreizt hatten; [ein weiteres Beispiel ist dasjenige, was v. Walther über Myosis bei torpiden und paralytischen Amaurosen sagte (s. Allg. Sympt. 4., Anmerk. No e.)] u. s. w.

1) Prädisposition zur A. aus irritabeler Schwäche findet man besonders bei blauen Augen. Prädisposition zur A. aus sensibeler Schwäche findet sich mehr bei braunen, welche die irritabeleren sind. Ueberhaupt zeigt sich Amaurosis häufiger bei letzteren. Beide Fälle erleiden aber Modificationen durch Lebensweise u. a. m. 2) Prädisposition zur A. aus irritabeler Schwäche hat ferner das jüngere Alter. Prädisposition zur A. aus sensibeler Schwäche hat das spätere. 3) Vorher gingen der A. aus irritabeler Schwäche Einflüsse, welche die Anlage zu dieser Schwäche befördern: grosser Säfteverlust, schlechte Ernährung, traurige Leidenschaften. Vorher gingen der A. aus sensibeler Schwäche Einflüsse, welche die Anlage zu dieser Schwäche befördern: sitzende Lebensart, heftige Anstrengung der Augen, übermässiger Genuss spirituöser Getränke, mit gewaltiger Congestion nach dem Kopfe, Blei-Vergiftung, Umstände, welche Plethora chorioideae erregten. (Soll das Sehen normal sein, so müssen Chorioidea und Retina in einem guten Verhältnisse zu einander stehen: hier überwiegt die erstere und

1) [Ein Beispiel möge dies erlautern: Licht trifft das Auge eines in Ekstase oder auch nur in Zerstreuung begriffenen, oder eines bewusstlosen Menschen, seine Retina ist gesund, sehfähig, aber dennoch sieht sie nicht; denn das Sehvermögen fehlt dem Menschen, der Seh-Apparat reagirt nicht gegen den Lichtreiz; er hat daher keine Sehkraft — er ist blind. So wie aber die Ekstase, die Zerstreuung, die Bewusstlosigkeit aufhört, das Wirkungsvermögen (die Reaction) zur Receptivität, (zur Empfanglichkeit für Licht) hinzukommt, sieht der Mensch.

2) Die, gleich anzugebende, Characteristik beider entspricht derjenigen, welche spätere Schriftsteller von der „A. wegen Torpor und der A. wegen Erethismus oder Reizung" gegeben haben.

drückt die letztere nieder.) 4) Vorläufer der A. aus iritabeler Schwäche sind Lichtscheu (*Photophobia*), oft bis zur starken Blendung, Sehen farbiger, prismatischer Ränder um die Objecte herum (*Chrypsia*), Sehen von sich bewegenden oder fixen Funken, Flammen, Blitzen, Sonnen, [hellen, glänzenden Kreisen, Flöckchen u. a. Skotomen,[1]] ohne dass eine äussere Veranlassung dazu vorhanden ist (*Photopsia.*) [Die Retina ist übermässig empfindlich, reizbar, gereizt. Gesunde Augen mit sehr empfindlicher Retina zeigen besonders Morgens, wo die Receptivität erhöhet ist, eine Annäherung an diesen Zustand, [ebenso hysterische Personen, Weiber vor und während der Menstruation.] Vorläufer der A. aus sensibeler Schwäche ist Bedürfniss besonders starken Lichtes, oft in so bedeutendem Grade, dass Vogel es Lichthunger nannte (*Photolimos, Photolimia*). [Die Retina ist abgestumpft, torpide, reagirt nicht genug.] Daher hat der Kranke nach und nach immer mehr Licht nöthig, stellt er bei Tage sich mit dem Rücken gegen das Fenster, um das hellste Licht auf das Buch fallen zu lassen, in dem er lesen will, hält er dasselbe Nachts hinter die Kerze oder Lampe. Ferner sieht er immer fliegende oder fixe, schwarze oder graue Flecken, Flocken, Fäden, Knäule, Spinnen u. a. Erscheinungen (*Myiodesopsia, s. Visus muscarum*, Mückensehen[2]) oder auf weissen Gegenständen ein schwarzes Netz (*Visus reticularis*), welches schwankt, mit dem Pulsschlage pulsirt, indem die von Blut strotzende Chorioidea mit ihren pulsirenden Arterien die Retina drückt und dadurch stellenweise unempfindlich macht. Aehnliche Erscheinungen kommen bei Gesunden, zuweilen nach dem Bücken vor, bei vollblütigen Menschen. 5) Bei A. aus irritabeler Schwäche kann der Mensch besser in der Morgen- und Abenddämmerung, bei dunkelem Wetter sehen, nähert sich die Krankheit der Tagblindheit, dem besseren Sehen bei Nacht (*Nyctalopia*), leidet er an krankhafter Scharfsichtigkeit (*Oxyopia*), so dass er die Objecte besonders deutlich, klar, mit haarscharfen Gränzen sieht. [Hat er einen Gegenstand eine Zeit lang betrachtet, so wird er leicht geblendet, muss er die Augen ruhen lassen. Alles dies ist wiederum ein Beweis zu starker Receptivität und zu bedeutender Reizung der Retina.] A. aus sensibeler Schwäche dagegen zeichnet sich aus durch besseres Sehen in hellem Lichte, Mittags, bei hellem Wetter, durch totale Blindheit in der Dämmerung, Nachtblindheit (*Haemeralopia*), [weil die Retina abgestumpft, torpide izt.] 6) Bei A. aus irritabeler Schwäche sieht der Mensch häufig dann besser, wenn schon mehrere Reize auf ihn eingewirkt hatten, des Abends, oft auffallend gut nach der Mahlzeit, nach dem Genusse reizender Getränke, nach starker körperlicher Bewegung. [Das Uebermaass der Empfindlichkeit ist dann durch die vielen Reizen absorbirt, die Retina weniger

1) Einige wenige Male wurden von v. Walther helle Tropfen Wassers, als vor der Pupille herabfallend, geschildert, hauptsächlich bei Irritation und Anstrengung. Daher, nach ihm, der alte Name *Gutta serena*, den er für dies Phantasma allein in Anspruch nimmt.]

2) Womit aber die gewöhnlichen, unschuldigen *Mouches volantes* nicht zu verwechseln sind. S. diese bei *Myiodesopsia.* [Diese, so wie die hellen, die feurigen, die farbigen Phantasmen sind nur dann böse Omina, wenn sie sehr rasch zunehmen, wenn sie bleibend da sind, namentlich die hellen, und wenn daneben das Sehvermögen getrübt wird.]

receptiv geworden.] Bei A. aus sensibeler Schwäche sieht er besser des Morgens, nüchtern und während körperlicher Ruhe, schlechter nach der Mahlzeit u. s. f. [Ruhe hat die thätige, wenig reagirende Retina gekräftigt.] 7) Bei A. aus irritabeler Schwäche erscheinen alle Gegenstände heller, lichter, erscheint z. B. Weiss wie Glanz, Gelb wie Weiss, Schwarz wie Braun oder Grau. Bei A. aus sensibeler Schwäche äussert sich diese *Achromatopsia* entgegengesetzt, indem alle Gegenstände dunkeler erscheinen, z. B. Glanz wie Weiss, Weiss wie Grau oder Gelb, Braun oder Grau wie Schwarz. Zum Ausmitteln dieser Verschiedenheit bediene man sich verschiedenfarbiger Band- oder Papier-Streifen, oder Oblaten.[1] 8. Die Objecte erscheinen bei A. aus irritabeler Schwäche grösser als sie sind (*Megalopia*. Bei Furcht, Angst vor Gefahr, also erhöheter Receptivität, erscheinen, diesem Zustande sich annähernd, gleichfalls alle Gegenstände grösser. Bei A. aus sensibeler Schwäche erscheinen sie kleiner (*Mikropia*).[2] Genaue Beobachtung wird auch einen Unterschied in der Kurz- und Weitsichtigkeit finden. *Myopia* u. *Presbyopia*.[3] 9 Bei A. aus irritabeler Schwäche haben die Objecte keine scharfe Grenzen, schwanken, zittern sie, fliessen sie durch einander, nachdem sie eine kurze Zeit hindurch mit scharfen Umrissen hatten gesehen werden können [(*Visus evanidus*. v. Walther),] verschieben sie sich, erscheinen sie schief, eckig, verzogen, umgestaltet (*Metamorphopsia*,) oder scheinen sie sich im Kreise zu drehen (Augenschwindel, vgl. *Diplopia*;[4] [nach v. Walther

1) Viele Zeichen fand ich *a priori:* die Empirie bestätigte dann das von der Theorie Gefundene, so namentlich dies Zeichen. Hieraus kann man ersehen, wie sehr eine richtige, auf Erfahrung basirte Theorie weiter hilft auch in den Erfahrungswissenschaften. Hier nur ein Paar Beispiele zum Beweise obiger Sätze: Weisses Papier erschien einer Kranken wie glanzendes Blech, Gelb erschien ihr weiss. Als sie von mir Belladonna bekommen und diese etwas zu stark gewirkt hatte, erschien ihr dagegen Glanz weiss, Weiss graugelblich, Braun schwarz. Im Sommer 1828 kam zu mir der Sohn des Prof. med. K. zu L., angestellt in Oldenburg, um mir zu sagen, dass auf die Nachricht vom Tode seines Vaters und auf Schreiben an seine Mutter er in einer Nacht durchaus in einen gleichen Zustand gerieth, d. h. was diese Verkennung der Farben betrifft, allein ohne die entsprechende Amblyopie. Es war vorübergehend.

2) Auch dies Symptom fand ich zuerst durch Speculation: die Empirie bestätigte es. *Jonston* (*Medicina practica. Amst.* 1652) sagte schon, innerer Gebrauch der Belladonna bewirke, wenn sie nicht völlig blind mache, nur undeutliches Sehen hervorbringe, dass die Menschen die Objecte kleiner sähen. Dies geschieht durch Niederdrücken der Receptivität. [Ein von Fleischmann (in Hufeland's Journ. 1838. Juli) beschriebener Fall gehört wohl hierher: Nach einem starken Falle auf das Eis, wonach ziemlich lange Bewusstlosigkeit erfolgte, sah ein Mann, wenn beide Augen offen waren, die Gegenstände ungewöhnlich fern, (*Visus erroneus*, Walther), also auch wohl zu klein. Dies rührte vom linken Auge her: denn wenn er dasselbe zuhielt, so sah er mit dem rechten die Objecte richtig. Dabei waren Mucken-, Doppelsehen, Ohrensaussen und Schwerhörigkeit, völlige Abwesenheit des Geschmackssinnes: Geruch- und Tastsinn waren normal. Auch geringer *Strabismus convergens* war da, von dem F. die Gesichtstauschung herleitet, wegen des nun nicht richtigen Winkels, den beide Sehaxen mit dem Objecte bildeten: (vgl. über diese Ansicht *Strabismus.*)]

3) Ich fand, dass Belladonna weitsichtig macht. Ein Ungar, dessen Amblyopie ich dadurch heilte, behielt das Mittel heimlich bei gegen seine Myopie. [v. Walther betrachtete die Myopie als Folge der Schwachsichtigkeit (Amblyopie), die Presbyopie als die der Scharfsichtigkeit (Oxyopie.)]

4) Andere Schriftsteller zählen auch Doppeltsehen als Symptom der Amblyopia amaurotica auf. Einzelne Theile der Retina eines und desselben Auges sollen ungleich erregt sein. Nach v. Walther entsteht es „bei gereizten und congestiven Augen," wegen doppelter Lichtbrechung, weil eine Veränderung in den inneren, Strahlen brechenden, Medien vorgehen möge. Gewöhnlich ist, nach ihm, das Nebenbild zur Seite des wah-

tritt zuweilen Wechsel zwischen Sehen und Nichtsehen ein (*Visus interruptus.*)] Bei A. aus sensibeler Schwäche scheinen die Objecte zusammen zu kriechen und zu schrumpfen. Anfangs kann der Kranke die Gegenstände gehörig sehen, aber dann werden sie immer kleiner, verschwinden sie immer mehr. Oft sah der Mensch zu Anfange der Krankheit die Objecte nur halb (*Visus dimidiatus, Haemiopia*), nur ihre rechte oder linke, ihre obere oder untere Hälfte. [Es kommt nach v. Walther, auch ein *Visus increscens* hierbei vor, d. h. der Kranke sieht um so deutlicher, je länger und aufmerksamer er betrachtet.] 10) Viele, mit Amblyopie aus irritabeler Schwäche behaftete Menschen sehen eine Zeit lang noch ziemlich gut gerade aus, nicht aber zur Seite, an der Peripherie (*Amaurosis peripherica*). Viele Menschen, deren A. aus sensibeler Schwäche sich erst ausbildet, können eine Zeit lang gerade aus nicht sehen, wohl aber seitlich, oben, unten die Retina treffende Gegenstände (*A. centralis*).[1] Sie stellen daher absichtlich das Auge schief, oder halten die Objecte zur Seite, oben oder unten, mehr gegen die Peripherie der Retina hin. Auch gesunde Augen leiden an vorübergehender, oft nur augenblicklicher Unempfindlichkeit der Mitte der Retina, wenn sie eben eine, ihnen gegenüber befindliche, blendende Fläche fixirt gehabt hatten. 11) Die Pupille des an A. aus irritabeler Schwäche leidenden Auges ist zu eng. Wegen der grossen Receptivität, welche stärkere Einwirkung eines geringen Reizes gestattet, ist das mässig beleuchtete Auge in demjenigen Zustande, in welchem ein gesundes, nur in hellem Lichte sich befindet. (Vgl. *Myosis.*) Selten ist sogar *Hippus* zugegen. Die Pupille des an A. aus sensibeler Schwäche leidenden Auges ist zu weit, wie die durch Belladonna ausgedehnte, zuweilen so sehr, dass die Iris kaum zu sehen ist. (Vgl. *Mydriasis*).[2] [Die Bewegungen der Iris sind träge, nur durch helles Licht, bei einseitiger Amaurose auch wohl nur durch Einfallen desselben in's gesunde Auge zu erwecken, sie sind ferner gering, oder sie fehlen völlig. (Lähmung der Iris, *Iridoplegia.*)] 12) Kieser meint, bei A. aus irritabeler Schwäche sei die Pupille horizontal, liegend oval, wie bei den Ruminantibus. [So ist sie zumal bei den glaukomatosen A., nach v. Walther bei ihnen und den abdominalen constant.] Bei A. aus sensibeler Schwäche bildet die Pupille, nach Kieser, ein senkrechtes, stehendes Oval, gleich desjenigen der *Ferae*, der Katzen u. s. w. Diese, durch Speculation gewonnene Ansicht bestätigt allerdings oft die Erfahrung. [Zuweilen ist die Pupille, weil ungleich gelähmt, eckig, schräg verzogen.[3]] 13) Die A. aus irritabeler Schwäche be-

ren, seltener über oder unter ihm, meistens parallel, selten divergirend, meistens kleiner, matter, nur in der Distanz des bestimmten Sehens (von $\frac{1}{2}$—3′), und geht es stets aus dem wahren Bilde hervor, zuerst dieses besäumend, wie ein dunkeler Schatten, allmälig aus seinem Umfange heraustretend, dasselbe noch zur Hälfte, zum dritten Theile deckend, sich zuletzt gänzlich von ihm ablösend und sich immer mehr von ihm entfernend.]

1) Einer meiner Kranken z. B. sah von der Seite Alles, aber in der Mitte eine schwarze Scheibe die Objecte verdecken. Dieser Mann hatte in hellem Sonnenscheine nach der Scheibe geschossen; daher war durch Ueberreizung die Receptivität der Mitte der Retina erloschen.

2) [Vgl. hiermit v. Walther bei Allg. Symptl. 4., Anmerk., wo auch von ausnahmsweiser Myosis bei diesem Zustande die Rede ist.

3) Vgl. mit allen diesen Iris-Symptomen das bei den allg. Symptomen über sie Gesagte.]

ginnt oft mit verstärktem Thränenflusse, das Auge ist daher bei ihr schwimmend, die Nase feucht. Uebermässige Sensibilität zieht meistens übermässige Absonderung wässeriger Secreta nach sich. Die A. aus sensibeler Schwäche beginnt oft mit vermindertem Thränenflusse, mit Trockenheit des Auges, so wie der Nase.[1] 14) Die beginnende A. aus irritabeler Schwäche wird manchmal begleitet von zu grosser Empfindlichkeit des ganzen Umfanges des Auges. Die beginnende A. aus sensibeler Schwäche tritt manchmal auf mit taubem Gefühle, mit Unempfindlichkeit der Umgebung oder auch wohl mit dem Gefühle eines stumpfen Druckes, besonders in der Gegend des oberen und unteren Augenhöhlen-Nerven, der Nasenwurzel und der Schläfe. 15) Das mit A. aus irritabeler Schwäche behaftete Auge ist öfter zu gespannt, zu hart. 15) Bei A. aus irritabeler Schwäche zeigt sich grosse Beweglichkeit, Umherrollen des Auges, Blinzeln der Augenlider, oft Richtung des Augapfels nach unten und Blepharospasmus. Bei A. aus sensibeler Schwäche ist der Blick starr, das Auge wegen grösserer Irritabilität des *M. rectus oculi superior*, wie im Schlafe, häufig nach oben gerichtet, verdrossen stehend, wie das eines Einschlafenden. 17) Bei A. aus irritabeler Schwäche geht die sichtbare Welt endlich den Kranken unter in blendendem Nebel. Auch wenn die Amaurose vollkommen ausgebildet ist, sagen sie, sie würden sehen können, wenn dieser glänzende Nebel nicht wäre. Selbst in der Nacht haben sie Licht-Erscheinungen, oft so bedeutende, dass sie desshalb nicht schlafen können: sie sehen Funken, Flammen, Feuerräder, Blitze, hellrothe Blumen. Daher verlässt sie nicht die Hoffnung, ihr Gesicht wieder zu erlangen; ja sie meinen wohl, wegen dieser Licht-Erscheinungen, gar nicht blind zu sein. Viele Kranke haben auch dann noch Licht-Scheu, wenn sie es nicht mehr sehen können: Licht ist ihren Augen empfindlich, Schmerzen erregend. Bei A. aus sensibeler Schwäche geht die sichtbare Welt den Kranken unter in Rauch,[2] Kohlenstaub, sich immer dichter schliessendem, schwarzen Flore, einer Umhüllung von schwarzem Tuche, wie sie selbst es beschreiben. In dieser Stufenfolge schreitet die Amblyopie allmälig fort bis zur finsteren Nacht. Sie kann aber auch auf einer derselben stehen bleiben. Solche Kranke verzweifeln an ihrer Genesung. 17) Wenn die Amaurosis nicht bloss topisches Uebel ist, so zeigen sich bei A. aus irritabeler Schwäche Symptome allgemein erhöheter Sensibilität, besonders im Geiste und in den anderen Sinnesorganen, Schärfe des Gehörs, des Geruchs u.s.w. Bei A. aus sensibeler Schwäche kommen dann zuweilen Symptome allgemein geminderter Sensibilität vor, besonders Brausen vor einem oder beiden Ohren, Schwerhörigkeit, verminderte Empfindlichkeit des Darmkanals und daher träger Stuhlgang, Stumpfheit des Geistes.

Arten nach ihren specielleren ursachlichen Momenten.[3] — Zu-

1) Hier meint der Kranke und meinen manche Schriftsteller, die Amaurosis sei von zurückgetretenem Schnupfen entstanden.

2) [Andere Schriftsteller, z.B. Rosas, geben an, dunkeler und blendender Nebel wechselten bei einem und demselben Kranken stundenweise ab.

3) Die Schilderungen dieser Arten sind vom Verfasser; jedoch hat der Herausgeber die Ueberschriften hinzugefügt und Einiges bestimmter gruppirt, so wie es ihm practisch brauchbar

weilen bekommen wir noch mehr Licht über die Natur der Amblyopia amaurotica und Amaurosis durch die näheren veranlassenden Schädlichkeiten. Die Aufsuchung derselben ist eine Hauptsache für den praktischen Augenarzt, zumal da sie oft versteckt liegen, manche Kranke anscheinend unbedeutende Uebel nicht berücksichtigen und diese Uebel selbst oft schon verschwunden sind, so dass der Arzt nur noch ihre Wirkung beobachten kann. Vieles ist hier noch zu thun übrig, Vieles wird die pathologische Anatomie noch zu leisten vermögen, Vieles wenigstens für Diagnostik und genauere Classificirung der mancherlei Uebel, deren Effect oder Symptom die Amaurosis, genau genommen nur ist, weniger vermuthlich für die Heilbarkeit derselben, denn leider haben bislang die Sectionen in der Regel dargethan, dass wenn materielle Fehler zu bemerken waren, sei es in der Retina oder in der Chorioidea, sei es in der Jacob'schen Haut oder im Sehnerven, sei es in der Augen- oder in der Schädelhöhle, sei es in diesem oder in jenem Theile des Gehirns, dass sie dann von der Art waren, welche an einer Resorption des Abnormen oder an einer sonstigen Herstellung in den vorigen Stand, bei der Zartheit dieser Gebilde nicht wohl denken lässt.

1) Angeborene, erbliche Amaurosis. — Erblichkeit der Amaurose kommt vor bald als angeborener Fehler, *Amaurosis adnata s. congenita*,[1] bald und häufiger tritt sie erst später in einer gewissen Lebensperiode ein, *A. haereditaria subsequens*,[2] ähnlich der Taubheit, die auch auf beiderlei Weise zuweilen erblich ist. Die angeborene beruhet oft deutlich, in anderen Fällen wahrscheinlich auf einem Bildungsfehler, [z.B. auf zu dünner, fast flüssiger Beschaffenheit der Retina oder des Sehnerven, besonders, wenn eine ungewöhnliche Kopfform auf Hemmung oder Verzögerung der Entwickelung des Gehirns und seiner Nerven, auf zu langes Uebergewicht des Hirn-Wassers hindeutet (Seiler).[3]] Die später eintretende scheint zu frühes, topisches Altwerden zu sein, also eine verfrühete *A. senilis*. [Auch periodische Amaurosis kommt erblich vor: s. *Haemeralopia* und *Nyktalopia*.]

zu sein schien, und so weit er sich es erlauben durfte, ohne der Eigenthumlichkeit des Verfassers zu nahe zu treten. Streng systematisch hätten z. B. Verletzungen und diejenigen Arten, welche auf Druck beruhen wegfallen, und unter Reizung, *resp.* directe Lähmung gebracht werden müssen. Dadurch ware aber theils der practischen Richtung dieses Buches Abbruch gethan, theils sind auch unsere Kenntnisse noch gar nicht so weit fortgeschritten, um einen jeglichen Fall von Amaurosis seiner nächsten Ursache nach stets unzweifelhaft bestimmen zu konnen.

1) [Ein Beispiel findet sich unter anderen bei Weller (Handb. S. 256.): 2 Mädchen in einer Familie; andere s. bei Demour's (S. 369.): 4 Schwestern; bei *Lusardi (Mém. sur la cataracte congéniale)*: das 1ste und 3te Kind eines Ehepaars und 3 Töchter der Schwester, während deren 2 Söhne nicht blind waren; 3 Knaben einer Familie, die 3 Schwestern nicht; von 10 Kindern einer andern das 5te, 8te, 9te amaurotisch geboren.

2) Beer kannte eine Familie, in der drei Generationen hindurch alle weiblichen Glieder, die keine Kinder hatten, mit dem Aufhoren der Menstruation blind wurden, die männlichen zeigten nur Anlage dazu; *Wardrop (Vol. II. p. 196.)* kannte mehrere Beispiele, s. auch *Edinburgh Med. and surg. Journal Vol. XII.*; Sanson (im Universal-Lexikon d. Med. u. Chirurg. Bd I.): ein Vater und seine 4 Kinder wurden im 21sten Jahre amaurotisch.

3) Bildungsfehler des Auges: s. daselbst auch Prinz über angeborene Amaurosis der Lammer, wobei diese, der Drehkrankheit ähnliche, Bewegungen machen; nebst anderen Formfehlern des Schadels, Hirns und Auges fanden sich helle, durchsichtige, aus einzelnen, mattgrauen Kornern bestehende Retinae; trotz des glaukomatosen Ansehens der Augen waren die Glaskorper gesund (vgl. Glaukoma.)

Es giebt endlich angeborene Amaurosis ohne Erblichkeit, wegen Verbildung der Retina, des Sehnervs, z.B. im Mikrophthalmos, [gleichsam Verdrehung beider Sehnerven (Bonetus) u.a.].

2) Amaurosis durch Congestion. — Congestion des Blutes ist eine sehr häufige Ursache der Amblyopie und Amaurose. Mannigfache Causalmomente können sie herbeiführen: plötzliche Unterdrückung gewohnter Blutungen, der Menstruation, sehr rasch,[1] der Hämorrhoiden sehr bald, jedoch öfter allmählig, nachdem *Visus reticularis* lange vorhergegangen, der Lochien, des Nasenblutens, durch das ich sie mehrmals bei Kindern sehr schnell entstehen sah, [Unterlassen langgewohnter Aderlässe,] — sogenannte Milch-Metastase,[2] im Kindbetterinnenfieber entstandene Metritis, — unzeitiges Haarschneiden, ungewohntes Waschen des Kopfes mit kaltem Wasser, besonders wenn Kopfschweisse dadurch unterdrückt wurden, plötzlich und total zuerst durch Druck des congerirten Blutes auf die Retina mit den Krankheits-Erscheinungen der congestiven Amaurose,[3] später, wenn sie bleibend ist, auch wohl durch sie ausbildende Varicosität oder chronische Entzündung der Retina, Chorioidea, Hyaloidea, — allgemeine Plethora, apoplektischer Habitus, dicker, kurzer oder mit Kropf begabter Hals. *Apoplexia sanguinea*, deren Vorbote die Amblyopie, zuweilen Hämiopie ist, und wobei gewiss oft Blut-Extravasat auf der Retina, im Sehnerven entsteht (von Einigen recht gut *Apoplexia retinae* genannt, aber auch *nervi optici* [congestiv-paralytische Amaurose v. Walther's) häufig mit Blepharoplegie, auch wohl Ophthalmoplegie, paralytischem Schielen,] zu enge Hals-,[4] [Brust-, Bauchbedeckung,] besonders erstere, Zusammenpressen des Halses, Strangulation,[5] schwere Geburt,[6] — sehr selten heftiger, anhaltender Husten, besonders Keuchhusten, eben so selten starkes Erbrechen (Richter 1mal) und heftiges Niesen (Fabr. Hildanus), — anhaltendes tiefes Bücken,[7] Tragen, Heben schwerer Lasten,[8] forcirte Märsche der Trup-

1) S. z B. Ollenroth (in d. Med. Vereins-Zeitung 1837. No 52.) Durch Erhitzung beim Tanzen, dann 2stündige, nächtliche Erkältung im Wagen stellte sich unter Kopfschmerz, Druck in der Stirn und Stocken des Monatsflusses so plötzlich totale Blindheit ein, dass die Dame als Blinde aus dem Wagen in ihr Haus trat. Zweckmässige, kräftige Behandlung stellte Monatsfluss und Sehvermögen in 22 Stunden wieder her.

2) Nach unterdrückter Milchabsonderung hat man plötzliche Schmerzen in der Stirngegend, weite Pupille, starre angeschwollene und verfärbte Iris, Funkensehen und Lichtscheu, geringe Trübung des *humor aqueus*, Congestion in den Bindehaut-Gefassen, Amblyopie und Amaurosis selten entstehen gesehen; die Brüste waren schlaff, ohne Milch, schmerzlos.

3) Beispiel: Ein kurzsichtiger junger Mensch rieb sich sein Gesicht im Freien mit Schnee; nach ½ Stunde entstand Amblyopie mit Kopfschmerzen und Blutwallungen, Hervorrufen der Transpiration durch warmen Thee verscheuchte das Uebel nach 3 Stunden. S. Plieninger im Wurtemb. Med. Correspondenzblatt 1834. No 20.

4) Ein Beispiel s. bei *Wardrop Vol. II. p.* 269.

5) Einem Müller, der einen Dieb ergreifen wollte, wurde von diesem der Hals so zusammengedrückt, dass er bewusstlos niederfiel und nach wieder erlangtem Bewusstsein blind war. Das Sehvermögen des einen Auges kehrte bald, das des anderen später nach dienlichen Mitteln zurück. S. Langenbeck in seiner N. Biblioth. f. Chir. u. Augenheilk. Bd IV. St. 4. S. 780. Anmerk.

6) *Mich. Alberti Diss. de visus obscuratione a partu. Halae* 1732. 4.

7) Wie gefährlich in dieser Beziehung solche übertriebene Turnkünste sind, bei denen der Kopf lange herabhangt, zeigte ein junger Spanier durch seine an heftiger Iritis, Synizesis und unheilbarer Amaurosis in Folge derselben in der Erziehungsanstalt zu S. zu Grunde gerichteten Augen, welche der Verfasser sehr lange Zeit vergeblich herzustellen versuchte.]

8) Daraus sah ich bei Müllergesellen, Bäk-

pen in enger Kleidung, mit schwerem Gepäcke in der Hitze (Schmucker, Wardrop), Strapazen der Matrosen (Wardrop), — Sonnenstich (Wardrop 2mal), — Missbrauch heisser Bäder, spirituoser Getränke,[1] fehlerhafte Circulation des Blutes, sogenannte Stockung desselben im Unterleibe bei Leberleiden, bei Meläna, vor allem bei Hämorrhoiden, bei sitzender Lebensart, besonders wenn ausserdem der Bauch zusammengedrückt wird,[2] auch mit allmähliger Ausbildung eines mehr varicosen Zustandes (s. 3.) allerdings eine häufige, doch aber nicht so häufige Veranlassung, als angenommen wird, weil Schmucker'sche Pillen u. dgl. gut wirken, denn solche Mittel thun dies selbst oft dann, wenn die Amaurosis gar nicht im Unterleibe ihren Ursprung hat, — Schwangerschaft selten, zuweilen in den frühen, zuweilen in den späten Perioden derselben, in der Regel so, dass die Krankheit vergehet, so wie die Schwangerschaft fortrückt, oder aber erst nach einer leichten Entbindung verschwindet, jedoch in der Regel mit jeder Schwangerschaft wiederkehrt, anhaltender wird, zuletzt bleibt (Morgagni,[3] [Rolfink,[4] Portal,[5]] Beer[6] theils wegen leicht statt findender Plethora und Druckes auf die Unterleibs-Gefässe, theils wegen des, zuweilen sehr anhaltenden Würgens und Erbrechens, theils wegen der oft hartnäckigen Verstopfung und des, dann starken Drängens beim Stuhlgange, aber ausserdem auch wegen Nervenreizes, — [chronische Bauchwassersucht, Brustwassersucht selten, meist erst bald vor dem Tode, plötzlicher Aerger, Zorn, Schreck sehr rasch,[7] — häufiger, unvollständiger, darum sehr aufregender

kern, Knechten Amaurosis entstehen, [Richter nach Tragen schwerer Lasten auf dem Kopfe; wegen Bückens und schweren Schiebens sind, nach Beer, Bergleute der Krankheit ausgesetzt.]

1) Sichel führt auf als „*A symptomatique du delirium tremens*" folgende, mitunter dieser Krankheit vorhergehende, Zeichen: Objecte mit unbestimmten Granzen schwimmend, zitternd, dunkele oder wenig leuchtende Skotome (s. den Verfasser bei Myiodesopsie.)

2) Dies Moment zusammen mit weiter unten erwähntem Schwarznahen und Lichtblendung macht die Krankheit häufig bei Schustern, wie denn überhaupt alle Congestions-Momente am leichtesten angestrengte Augen amaurotisch machen.

3) *Epist. anat. XIII.*

4) [*Disp. de gutta serena.*

5) *Portal (Anat. médicale)* beobachtete nach der ersten Niederkunft schwarzen Staar, nach der zweiten Taubheit, nach der dritten fast gänzliche Stummheit.

6) Lehre d. Augenkrankh. Bd II.: Amblyopie trat bald nach der Empfangniss ein, Amaurosis zwischen dem 3—4ten Monate: zwei Schwangerschaften brachten keine bleibende Blindheit hervor, aber die dritte.

7) [Rosas schildert den, besonders bei schon vorlaufig übel disponirten Augen, auf unterdrückten Zorn (— worauf ihn schon Beer folgen sah,) entstandenen schwarzen Staar so: bis zur Licht-Empfindung beschranktes Sehvermögen, bedeutend weite und starre Pupille, strotzendes Gefassnetz der Conjunctiva bulbi, gelbrothe Tünchung der Sclerotica und leichte Trübung des *humor aqueus*, paralytischer Zustand der Gesichts- und Augenmuskeln, allgemeine Merkmale der Gelbsucht. Amaurosis durch Schreck entsteht, nach ihm, fast nur bei empfindlichen, nervenschwachen oder zur Gicht geneigten Personen, und aussert sich durch plotzliche, vollkommene Blindheit, Kopfschmerz, weite, oben und unten winklichte Pupille, Unbeweglichkeit der gegen die Cornea hin gedrangten Iris, varicose Ausdehnung der Gefase der Conjunctiva und Sclerotica, blassgrünliche Trübung im Inneren des Auges, — also auch Zeichen der Congestion, so wie die von Kockling in Horn's Archiv 1834. Jan. u. Febr., nach jahem Schrecken beobachteten namlich Herzklopfen, beengter Athem, Schwindel, Ohrenklingen, Klopfen im Kopfe, so schnell entstehende Amaurose, dass die Kranke schon am nächsten Morgen nichts mehr sehen konnte, voller, harter Puls, sehr weite Pupille; starker Aderlass und eine antiphlogistische Mixtur stellten das Sehvermögen in einem Tage her. Vgl. auch *Gohlius* in *Act. Nat. Curios. Vol. I. Obs.* 25.

Coitus, auch andere geschlechtliche Reizungen, nach I. N. Fischer[1], — nach v. Walther die Gicht, — nach Juengken auch das Zahnen, — heftiger, schnell wechselnder Lichtreiz, Verletzung des Auges; — totaler Verlust des einen Auges durch Verschwärung, besonders Verwundung, wegen nachfolgender Congestion gegen das andere unverletzte hin, verbunden mit nun übermässiger Anstrengung dieses einzigen (vgl. Atrophia oculi), — endlich Unterdrückung gewohnter Ausschläge und Secretionen, die wahrscheinlich viel eher durch Veranlassen einer Säfte-Congestion Amblyopie herbeiführen, als durch Ablagern eines, noch nie dort gefundenen, krankhaften Stoffes auf Retina und Sehnerven;][2] dergleichen Unterdrückungen, auf die man Amblyopie und Amaurosis folgen sieht, sind die der Petechiae purpuratae, der Masern, des Scharlachs, (selten jedoch auch während der Reconvalescenz durch Hirnentzündung, Congestion, [Wasser-Ausschwitzung in's Gehirn]), sehr oft des Ohrenflusses, gewohnter Fussschweisse oft binnen weniger Stunden, auch mit oder vor eintretender Taubheit, gewohnter Gesichts-, Rippen-, (Achsel-) Schweisse, unzeitiges Abschneiden des Weichselzopfes, topisches Abheilen der Kopf- und sonstiger Ausschläge, wie Psydracie, Herpes, [nach Andern auch der Krätze[3] und Exstirpation von Balggeschwülsten in der Gegend der Augen.] —

Die Symptome der, durch Congestion herbeigeführten Amaurose sind die, bei den Hauptarten beschriebenen, der Amaurosis aus sensibeler Schwäche [(des Torpors Anderer)], oft zusammen mit sichtbarer Plethora, Congestion nach dem Kopfe, den Augen, nämlich Gedunsenheit und übermässiger Röthe des Gesichtes, für den Kranken fühlbarem Klopfen der Arterien desselben, fühl- und sichtbarem Pulsiren beim Bücken, Eingenommenheit, Druck im Vorderkopfe, Kopfschmerzen, Gefühl von Vollheit im Auge, glänzender, schmutzig,- gelblich-röthlicher, oft mit sichtbaren, aufgetriebenen Gefässen versehener, Conjunctiva bulbi (vgl. Congestio

1) S. Med. Jahrb. d. österr. Staates. Neueste Folge. Bd XVII. St. 2.: Amaurosis mit Erscheinungen der Congestion sah F. danach bei einer Frau entstanden.

2) Die durch schnelles Abheilen chronischer Hautausschläge, namentlich der Krätze und des Kopfgrindes, veralteter Fussgeschwüre herbeigeführte, Amaurose, äussert sich, nach Rosas (S. 559.), so: Ueberfüllung der Venen der Sclerotica und Conjunctiva, besonders in den Augenwinkeln, starke Erweiterung, Unbeweglichkeit, eckige Gestalt, geringe Trübung der Pupille, lebloses Hinstarren, schnelle Abnahme des Sehvermögens ohne namhafte Kopfschmerzen. — Zum wenigsten die schnell entstandenen und bei zweckmässiger, rascher Behandlung schnell vergehenden Amaurosen sind congestive, zuweilen Wirkung der Blutcongestion, zuweilen der Wasser-, (Serum-) Congestion, d. h. eines hydropischen Zustandes, plötzlicher Unterdrückung wässriger Secrete, des Schweisses, nassender Ausschläge und Geschwüre (ein Beispiel von ohne Entzündung entstandenem Hydrothorax und Amaurose in Folge Eintrocknens eines gewohnten nassenden Ausschlages an den Beinen s. mitgetheilt von Rees in den Annalen f. d. gesammte Heilkunde. Karlsruhe 1831. H. 1. —), zuweilen wohl beider. Aber auch wenn solche Amaurosen Jahre, das ganze Leben hindurch bleiben, kommen sie doch eine Folgekrankheit der Blutcongestion, nämlich Gefass-Ausdehnung (s. 3.) zur Ursache haben, oder auch nur zurückgebliebene totale dynamische Lähmung der Nervenkraft, nachdem die Congestion verschwunden ist. Bleibt solche doch zuweilen zurück, nachdem die früher schadlich gewirkt habenden Stockungen gewohnter Blutungen längst wieder gehoben sind, Niemand denkt aber daran, hier einen abgelagerten Stoff anzunehmen.

3) *Joh. Lanzoni Ex impetigine orta coecitas.* In den *Acta Nat. Curios. Vol. I. Obs.* 67. — *Jo. Matth. Müller De gutta serena ex capitis scabie retropulsa.* In den *Ephem. Nat. Curios. Cent. VIII. Obs.* 32. — Beer Geschichte eines geheilten vollkommenen, von zurückgetretener Krätze entstandenen, schwarz. Staars. Wien 1798.]

sanguinis in conjunctivam),[1] momentanem Schwindel, Annäherung an Ohnmachten, momentaner Erblindung oder Sehen schwarzer Phantasmen, wenn der Mensch sich bückt, erhitzt, erhitzende Speisen und Getränke geniesst, nicht gehörige Leibesöffnung hat, zuweilen mit kalten Füssen,] dann mit den, den einzelnen genannten ursächlichen Momenten, speciell eigenthümlichen Erscheinungen, z. B. mit denen der Plethora abdominalis, [als häufigem Drucke, Vollheit im Unterleibe, Pulsiren darin, Magensäure, schlechter Verdauung, hartnäckiger Leibesverstopfung, oder mit denen der Apoplexie, Blepharoplegie und deren Nebenerscheinungen (s. jene) selten Sehen der Objecte in blutrothem Lichte, wie eine Krankengeschichte bei Carron du Villards zeigt, und auf welches, nach ihm, mitunter Augen- und Hirn-Apoplexie folgt. Gewöhnlich entsteht diese Amaurosis allmählig, binnen Monaten, Jahren; bei besonderen, das Blut plötzlich sehr stark nach dem Kopfe treibenden, Veranlassungen kann sie plötzlich sich ausbilden, namentlich, wenn übermässige Anstrengung der Augen, Schwächung oder auch Aufregung derselben die Empfänglichkeit für solche Schädlichkeiten gesteigert hatte. Beachtung der Krankheits-Erscheinungen macht es wahrscheinlich, dass das Wesen der *A. congestiva s. plethorica* ein doppeltes ist. Entweder und in den bei weiten meisten Fällen,] wird sie hervorgebracht durch Druck der überfüllten Blutgefässe, bald der Retina und des Sehnerven selbst [(*A. congestiva idiopathica*)], bald der benachbarten Theile, am meisten und schnell entstehend der Chorioidea (vgl. oben Hauptarten: 3.), weniger wohl des Glaskörpers [(*A. congestiva sympathica*),] bald beider, der nervosen und der benachbarten Theile [(*A. congestiva mixta*)[2]] auf einzelne Stellen oder auf die ganze Retina, wofür sich auch Boerhave,[3] Stevenson,[4] Weller[5] u. A. erklären (vgl. die Hauptarten der Amaurosis: 3 u. 4. und *Plethora chorioideae*),

1) Vgl. das Weitere bei den Hauptarten, und diese Walther'sche Schilderung der an den Augen vorkommenden Symptomen (S. 473 ff.): „Gefäss-Injection, knotige Venen-Ausdehnung in den ausseren, sichtbaren Augenhauten, dunkel gefarbte, infarcirte (s. oben) nach vorn turgescirende Iris (so auch Sichel), auffallend vermehrter Unterschied in der Farbung ihrer beiden Zonen, erweiterte, immer horizontal-ovale (S. 479), nie kreisig gerundet bleibende Pupille, Ectropium uveae (s. oben), Tragheit der Irisbewegungen; ohne jemalige ganzliche Iridoplegie; Photopsie in grosseren, kuglichten Feuermassen, rothe Farbe vor dem Auge, feurig glänzend im Dunkeln, violett, blau, bis zur Schwarze im Hellen, Myodesopsie constant, Visus nebulosus, nubeculosus, Polyopie, Megalopie, wegen strotzender Fülle und Infarct, Visus interruptus und Hamiopie wegen theilweiser und wechselnder Ueberfüllung der Blutgefasse und daher rührender Retinalcompression, anfangs noch einiger, aber geringer Wechsel, spater andauernde Beschaffenheit der Symptome in stets gleicher Stärke. Oefters rasche Progression der Krankheit; der Augapfel fühlt sich immer hart, prall und gespannt an. Im Hintergrunde der hinteren Augenkammer zeigt sich nicht leicht einfach rauchige Schwärze, mehr eine gelbgrauliche Wolke, öfters die glaukomatöse Trübheit, niemals die opalisirende, ... Photophobie kann fehlen oder ist gering, ... nie fehlen die Scotome, theils helle, theils dunkele zugleich, oder mit einander wechselnd, die dunkelen vorherrschend; ... starre, blicklose, lästig trockene Augen; ... kurzes amblyopes Stadium, wird oft ganz übersprungen. Man findet bei der Section (S. 493.) alle Gefasse überfüllt, die *A. centralis retinae* erweitert, ihre Zweige bedeutend injicirt, ihre *Membrana vasculosa* varicös, Blut- röthliche, blutrothe, blauliche Flecken in ihr, in Chorioidea, Ekchymosen zwischen beiden, auch im Jacob'schen Sacke." Aehnliches zeigt sich am Sehnerven.]

2) Sympathisch und gemischt gewiss am haufigsten: vgl. *Plethora chorioideae.* [Ob die eine oder die andere dieser Arten vorliege, lasst sich bei Lebzeiten oft nicht mit Gewissheit erkennen.]

3) *De morbis oculorum ed. Haller.*

4) a. a. O.

5) Handbuch 4te Aufl. S. 356.

und daher rührende, theilweise oder völlige Lähmung derselben. [Oder seltener wird die Retina durch den abnormen Blutreiz überreizt und so gelähmt, nachdem erethische Symptome den torpiden, paralytischen vorausgegangen oder zugleich mit ihnen aufgetreten waren: es giebt zum wenigsten sehr viele Amaurosen, die, nach dem Gange der Krankheit zu urtheilen, auf Congestion beruhen, die aber demungeachtet im Auge und Gesicht, solche nicht beurkunden, wo also dieselbe vermuthlich nicht so stark ist, um durch Druck direct lähmen zu können, ferner giebt es häufige Fälle von deutlich congestivem Ursprunge, dennoch aber mit hellen Gesichts-Erscheinungen, wie Funken,[1]) Farben, mit farbigen Rändern versehenen Nebelflecken, also Symptomen gesteigerter Empfindlichkeit, oft denen der Paralyse, dunkelen, untermischt oder mit ihnen abwechselnd, zuletzt ihnen völlig Platz machend; auch tritt die congestive Amaurosis mit solchen erethischen Erscheinungen nicht selten gerade bei hysterischen, hypersensibelen, bei cholerischen Personen auf; endlich beweiset Entstehung deutlicher Congestions-Symptome nach Zorn, Schreck, Geschlechtsreizung, dass solcher Nerven-Erethismus, irritabele Schwäche, das erste sein kann, aus dem später Congestion, und aus dieser zuletzt Torpor, Paralyse, sensibele Schwäche hervorgehet. Vgl. 12. *b. α.* Anmerk.]

3) Amaurosis durch Gefäss-Erweiterung (durch Varicosität oder Aneurysma). — Sie ist bald Folge der vorigen, wenn die Plethora zu anhaltend gewesen, und durch bleibende Ausdehnung eine locale Schwächung der Gefässe herbeigeführt hat; bald ist eine starke Quetschung, eine Erschütterung des Auges vorhergegangen, welche die Gefässwände gelähmt hat, — bald ist eine *Ophthalmia varicosa* oder ein *Cirsophthalmos*, ein *Staphyloma scleroticae* mit den begleitenden tieferen Leiden des Augapfels zugegen, [bald drücken abnorme Geschwülste im Schädel, in der Augenhöhle, im Auge selbst eine Gefäss-Stelle zusammen und erweitern, so eine andere. — Selten ist die *Art. centralis retinae* aneurysmatisch, oder sind Endigungen der Arterien und Venen angiektasisch.] Alle diese Uebel bringen Amaurosis durch Druck hervor. Je mehr dieser, wegen Zunahme der Gefässerweiterung, zunimmt, desto mehr thut dies auch die Amaurose und äussert sie sich durch dies Symptom: die schwarzen Phantasmen verschiedener Gestalt werden fixer, erscheinen stets an derselben Stelle, [oft umgeben von beweglichen, welche durch Plethora entstehen. Ist Arterien-Ausdehnung da, so fühlt der Kranke

1) [S. z.B. oben Note 2. Amaurose durch sogenannte Milch-Metastase. — „Amaurosen, welche mit Secretions-Störungen der Haut, des Darmkanals, der Leber, der Weiberbrüste, der Speicheldrüsen bei Ptyalismus in ursächlicher Verbindung stehen, zeigen einen modificirt congestiven, gewöhnlich gemischten, z.B. erethisch congestiven Character," sagt v. Walther. Als Character der erethisch-congestiven Amaurose stellt derselbe auf (S. 473.): „Simultanes Vorhandensein der Symptome des Erethismus und der Retinalcongestion, in so fern sie sich nicht gegenseitig ausschliessen. ... Diejenigen Symptome, die beiden gemeinsam zukommen, zeigen sich im höchsten Grade der Entwickelung: daher Photopie, Unerträglichkeit jedes anstrengenden Augengebrauchs, mit Schmerzhaftigkeit, Bindehaut- und Sclerotical-Injection, Infarct der Augenbogenhaut, Photopsie, Chromopsie, in welcher lichte und dunkele Farbenbilder wechseln, Scotopsie, Beweglichkeit der Iris, nicht sehr weite, nie horizontal- zuweilen vertical-ovale, nicht gelblichgraue, sondern graugrünliche Pupille." ... S. 478. heisst es ferner: „Zum Begriff der gemischten erethisch-congestiven Amaurose gehört es, dass Erethismus und Hyperamie in gleichmässigem Grade vereint seien ... denn ein gewisser Grad von Reizung besteht beim Congestiv-Zustande fast jedesmal."

Klopfen im Auge.] Zuweilen kann man die Art der Amaurose aus den begleitenden Fehlern, Varicosität der Iris, des Ciliarkörpers, der Chorioidea u. s. w. mit mehr Sicherheit vermuthen, [als wenn solche nicht sichtbar sind, man auch nicht den Gang der Krankheit beobachten konnte, nicht die vorhergehenden Ursachen; denn fixe, partielle Lähmungen und daher fixe, dunkele Phantasmen können auch durch Exsudat und Extravasat entstanden sein.] Auch diese Amaurose ist, dem Sitze der Gefässweiterungen nach, dreifacher Art. Bald ist nämlich die Varicosität, ist das Aneurysma in der Retina oder im Sehnerven, [*A. varicosa, aneurysmathica, idiopathica*), eine seltene und nur nach dem Tode mit Gewissheit erkennbare Krankheit.(1) Die, Aneurysma aortae oder Hypertrophie des Herzens selten begleitende, Amaurose(2) rührt wohl nicht immer gerade von Aneurysma art. centralis retinae her, sondern von starker Congestion nach dem Kopfe.] Bald und viel häufiger sind die *Vasa vorticosa*, seltener die Arterien der Chorioidea die primär leidenden. Wenn Staphylom der Sclerotica, wenn Varicosität des Ciliarkörpers, der Iris, wenn Chorioideitis, wenn Glaukom von Amaurose begleitet werden, so pflegt die Erblindung sehr oft vom Drucke derselben auf die Retina herzurühren [und von sympathischer Erweiterung auch der Netzhaut-Gefässe. (*A. varicosa, aneurysmatica, sympathica*).] Bald sind von Anfang an genannte Gefässleiden der Retina und der Chorioidea zusammen da. [(*A. varicosa, aneurysmathica, mixta.*)]

4) Amaurosis durch Entzündung der Retina oder des Sehnerven und deren Folgen. — Während die genannten Theile entzündet sind, tritt Amblyopie symptomatisch auf, [wegen des in ihrem vegetativen, productiven Leben erregten Sturmes, weshalb feurige Gesichts-Erscheinungen, auch Myosis da sind, aber auch wegen des Druckes, den die begleitende Blut-Congestion herbeiführt, weshalb dunkele Gesichts-Erscheinungen zwischendurch vorkommen. Vgl. die weiteren Symptome bei Retinitis, auch bei A. durch Gicht und bei Ophthalmien.](3) Ferner ist Amaurose sehr häufig Folge derjenigen Desorganisationen, welche Retinitis nachlässt. Wenn ein amaurotisches Auge durch starke Trübung im Hintergrunde der Pupille sich auszeichnet, so ist sie wahrscheinlich durch entzündlich-plastisches Exsudat entstanden, ein Symptom, welches nicht selten das erste ist, woran vorhandene chronische Retinitis zu spät erkannt wird.(4) [Die

1) Beobachtungen von Aneurysma sind folgende: von *Ploucquet* (*Diss. de amaurosi. Tubing.* 1789. §. 11.); von v. Gräfe (d. Angiektasie. S. 32.), welcher die *Art. centralis retinae* im Sehnerv strohhalmdick erweitert fand neben Angiektasie der Retina; von Schmiedler (laut dem *Dict. des sciences méd. T. XXXV. p. 20.* Art. *Muséum*), der dieselbe Arterie zu einem Sacke ausgedehnt sah, welcher Nerven und Netzhaut drückte; von *Scultetus* (*Armamentar. chirurg. Lugd. Batav.* 1693. *p.* 255. *obs.* 36.), der die Arterie bei ihrem Eintritte in's Auge zu dick fand; von *Portal* (*Anat. méd. T. III. p.* 195.)

2) Einen, wahrscheinlich daher rührenden, Fall beschrieb *Langenbeck, jun.* (*De retina obs. anat. path.*)

3) Sichel erwähnt einer „chronischen Hämorrhagie in einer der Augenkammern" als eines bisweiligen Symptoms der *A. rétinienne inflammatoire*," auch von Roehling beobachtete Eiweissflocken im *humor aqueus* eines nach plötzlicher Unterdrückung der Masern amaurotisch gewordenen Kindes.

4) Nach Langenbeck (N. Bibl. f. Chir. u. Ophthalmol. Bd IV. St. 4. S. 785.) rühren diejenigen Amaurosen von chronischer Retinitis her, welche mit grosser Lichtscheu, enger Pupille, dem Sehen von Flammen, Funken und weissem Nebel entstehen.

Amaurose, die jetzt den Character der sensibelen Schwäche, (des Torpors oder der Paralyse) erhalten hat, jetzt auch von Mydriasis begleitet sein kann, ist nun entstanden theils durch wirkliche Verwandelung des Gewebes der Retina, des Sehnerven in ein fast fibroses Gewebe, indem die Nerven-Kügelchen von dem plastischen Exsudate bedeckt, umgeben, umsponnen, also nicht mehr von den Lichtstrahlen getroffen werden, auch wohl durch innere Umwandlung die Sehfähigkeit verloren haben, theils, (wenn nur einzelne Stellen degenerirt sind,) indem das abnorme Gewebe die nahe liegenden, noch normalen Nervenfasern zusammendrückt und lähmt, oder durch Auflockerung, theilweise oder gänzliche Erweichung, wenn Eiterung erfolgt war, wohl gar Zerstörung der Retina. Vgl. Retinitis, auch Glaukoma. Wenn Metastasen schwarzen Staar herbeiführen, so wirken sie zuweilen durch Entzündung, wohl verbunden mit Hirnentzündung, sei es nun, indem sie Congestion veranlassen, sei es, dass ein Krankheitsstoff sich auf der Retina ablagert.[1] Endlich kann jede Hirn-Entzündung; namentlich die mit *Febris petechialis purpurata* verbundene, sich auf die Retina fortsetzen und schwarzen Staar verursachen. Die anderen Veranlassungen s. bei Retinitis.]

5) Amaurosis durch Verwundung, Schlag, Stoss, Quetschung, Dehnung, Erschütterung. — Zerstörung eines Theiles der Retina durch Verwundung, durch rohe Verletzung derselben beim Niederdrücken des Staars, durch Dehnung des Sehnerven, bei Exophthalmos sind seltene Ursachen, — viel häufiger sind Erschütterung der Retina durch Contusion des Augapfels, Gehirn-Erschütterung durch Sturz oder durch Fall eines schweren Körpers auf den Kopf, sogar durch eine starke Ohrfeige. Verletzung der Ciliarnerven bei Staaroperationen, Druck auf sie durch eine, in die vordere Augenkammer gefallene Linse soll selten ebenfalls Amaurosis hervorbringen; [allein es ist doch wahrscheinlicher, dass in solchen Fällen die Retina, ungeachtet des Abstandes ihres Endes von der Iris, mittelbar gedrückt worden ist.[2] Wenn hier auch anfangs Symptome der Reizung sein können, so gehen sie doch in die der Paralyse über.]

6) Amaurosis durch Ansammlung abnormer Flüssigkeiten oder Geschwülste. — Die hierher gehörenden Ursachen sind sehr mannichfaltig: Extravasat zwischen Chorioidea und Retina, zwischen Retina und Glaskörper, in oder um den Sehnerven, in der Gegend des Thalamus nervi optici, des Chiasma (Schaarschmidt), mag es durch die bei 5 genannten Ursachen, mag es durch einen Versuch zur Erdrosselung, mag es durch anderweitige, übergrosse Congestion herbeigeführt worden sein, — *Apoplexia cerebri sanguinea*, — bedeutender Hydrops oculi posterior und mixtus, Hydrops und Hydatides chorioideae, — Verknöcherung der Retina, des Sehnervs, der Chorioidea, — unterdrückte gewohnte Ausleerungen (vgl.

1) Zurückgetretenes Masern-Exanthem durch Erkältung hatte Amaurosis nach sich gezogen. Kuchling fand dabei in der wasserigen Feuchtigkeit schwimmende, weisse Flocken (plastische Lymphe). Einreibungen von Brechweinsteinsalbe in den Nacken, innerlich *Mercur. dulc.*, *Arnica*, *Camphor* und *Sulph. aurat.*, ferner ganze Bäder mit Senfmehl stellten das, seit 14 Tagen verschwundene, Sehvermogen binnen 5 Tagen gänzlich wieder her. S. Horn's Archiv 1834. Jan. Febr.

2) Vgl. hierüber Wunden der Gegend der Augenbraunen Thl I. S. 87 ff., Quetschungen des Augapfels.

metastatische A. bei A. durch Congestion), — Verengerung der Orbita, des Foramen opticum durch Exostosen, Aneurysmen, verhärtetes Zellgewebe, Melanosis, Fungus haematodes, medullaris derselben oder des Sinus frontalis, maxillaris,[1] welche Druck auf den Augapfel oder starke Dehnung, Verdünnung des Sehnerven herbeiführen,[2] sehr oft Gehirnwassersucht, — oft Exostosen [Osteosarkome,[3]] Caries[4] und Splitter (Anderson) der Schädelknochen, — oft Scirrhositäten, Tuberkeln im Gehirne (Caldani, Sauvages, Bromfield,)[5] [in und am Sehnerven,[6]] Exsudation seröser und eiweissartiger Flüssigkeiten daselbst (Ruland) u. a., bei Retinitis erwähnte, Folgen der Entzündung, — Degeneration der Zirbeldrüse und des Chiasma, welches letztere an dem Leiden der ersteren Theil nimmt, Druck auf das Chiasma durch eine tuberkulose, skirrhose, steinichte Balggeschwulst der Zirbeldrüse.[7] — Ich sah Amaurosis aus einem hohen Grade des *Icterus* entstehen; [vermuthlich wirkte hier der Gallenstoff drückend auf das zarte Gewebe der Retina, des Sehnerven, des Gehirns, die man bei solchen Graden gelb findet.[8]] Wenn es eine wirklich metastatische Amaurose giebt (vgl. A. durch Congestion und Entzündung) so mag sie zuweilen vom Drucke des abgelagerten Stoffes herrühren. In allen anderen Fällen kann die Amaurose auch Folge des Druckes auf die Nervensubstanz allein, in einigen zugleich der Entartung der letzteren selbst sein. Ist der

1) Beispiele s. unter anderen bei ***Rognetta*** in der ***Revue Médicale*** (Froriep's Notizen Bd XXXVI. No 18.)

2) Unbedeutende und allmälige schadet nichts: vgl. Exophthalmos.

3) S. z. B. Jüngken: Osteosarkom der *Alae parvae ossis sphenoidei.*

4) Jüngken (S. 841.) hat mehrmals bei skrofulosen und anderen Ozanen Amaurosis beobachtet und glücklich behandelt: die Einwirkung derselben ist wohl durch ***Caries orbitae*** zu erklären.

5) Einmal fand ich das Gehirn eines Amaurotischen theilweise bedeutend verhärtet. Ein Beispiel grossen Tuberkels im 3ten Ventrikel, welcher die Thalami nervorum opticorum zusammendrückte, und das Chiasma ausdehnte, Verhärtung des einen, Erweichung des anderen Sehnerven s. bei ***Linoli*** in ***Omodei's Annali di Medicina.*** 1839. ***Genn. Marzo.*** Plötzliches Auftreten einer Amaurose beobachtete ***Vanroosbrocck*** (s. ***Observateur méd. belge.*** 1834. ***Août.*** Schmidt's Jahrb. Bd VIII. S. 92.) bei einem Syphilitischen mit heftigen Schmerzen im Kopfe und Strabismus, anfangs täglich periodische, dann beständige. Die Section zeigte eine faustgrosse Geschwulst, welche ***Corpus striatum*** und ***Thalamus*** zusammengedrückt hatte. Linse und Glaskörper waren gelblich, der Orbiculus ciliaris sehr roth. — Mehrere Fälle s. in ***Arlt Diss. sist. historias amauroseos e vitiis organicis cerebri. Pragae*** 1839. (v. Ammon's Monatsschr. Bd III. H. 3.)

6) Gallereux z. B. fand im Sehnerven eines Amaurotischen einen graulichen, harten Tuberkel von der Grösse eines Hanfkorns.

7) Sanson nennt als Beobachter Wepfer, Vieussens, de Haën, Levêque-Lassource, Ward, Rullier und Rayer und berichtet über einen eigenen Fall: (s. Universal-Lexikon der Medicin: Art. Amaurosis.) An der Stelle der ***Glandula pinealis*** war ein Balg von der Grösse eines kleinen Hühnereies, angefüllt mit einer flüssigen, fetten, gelblichen, zerreiblichen Tuberkelmasse. Ihre fibrosen Wände wurden oben durch eine Knochenplatte zusammengehalten. Ueber dieser Platte war keine Spur vom Vereinigungspuncte der Sehnerven geblieben; der hinter ihm liegende Theil der Nerven war platt gedrückt, erweicht, mit den Wänden des Balges verschmolzen. Beide Netzhäute zeigten sich grau, verdunnt und fast durchsichtig. Die Blindheit war nach 3jährigem Kopfweh entstanden. Zuletzt empfand der Kranke Kopf-, Ohren- und Augen-Schmerzen, die mit den mittleren Theilen des Kopfes in Verbindung zu stehen schienen. Er starb plötzlich. Ungeachtet der völligen Vernichtung des Chiasma konnte der Kranke 6 Tage vor seinem Tode dennoch etwas sehen. (Vgl. Thl I. S. 88. Anmerk.) — Rayer hat als characteristisch für Leiden der Zirbeldrüse angegeben: eine eigenthümliche Apathie mit Widerwillen gegen alle körperliche Bewegung.

8) Betäubung auch bei geringeren Graden der Gelbsucht erklärt sich ebendaher.

Druck mässig, nimmt er langsam zu, so treten zuerst die Symptome erhöheter Sensibilität, wie Farben- und Funken-, helles Nebel-Sehen, für längere Zeit ein; jedoch kann der Erethismus leicht in Torpor mit dunkelen Gesichts-Erscheinungen übergehen. Werden die nervosen Theile sofort stark gedrückt oder bedeutend degenerirt, so tritt Torpor und Paralyse, sensibele Schwäche, sogleich ein.] Zur Diagnose ist jedoch das Erkennen aller genannter, mechanisch wirkender, Momente eine Hauptsache. Allein da dasselbe bei Hirn- und Schädel-Leiden oft erst nach dem Tode mit Sicherheit erlangt wird, so ist in diesen Fällen die Diagnosis bei Lebzeiten sehr unsicher, Exostosen der Orbitalknochen kann man zuweilen bei eintretendem Exophthalmos und Strabismus, Exostosen der Schädelknochen, dann vermuthen, wenn heftige, ununterbrochene Schmerzen in der Tiefe des Kopfes, Schwindel, Betäubung, Epilepsie, zusammen mit Syphilis oder Rhachitis oder einer mechanischen Veranlassung der Amaurose vorhergingen oder sie noch begleiten. [Das Auge selbst und sein Sehvermögen äussern keine so characteristischen Zeichen, dass aus ihnen auf die Anwesenheit von Geschwülsten u. a. organischen Fehlern des Gehirns geschlossen werden dürfte.[1])

7) Amaurosis durch Degeneration der optischen Nerven-Gebilde oder des ganzen Auges. — S. Amaurosis durch Entzündung und durch abnorme Geschwülste, Retinitis, Verknöcherung der Retina, Mark- und Blutschwamm, Melanosis, Krebs des Augapfels.[2])

8) Amaurosis durch Gicht. — Sie ist nicht selten, besonders bei Personen über die 40ger Jahre hinaus und beim weiblichen Geschlechte. Oft tritt sie rasch ein mit heftiger gichtischer Augenentzündung und ist sie dann ein Product der Retinitis, Chorioideitis, meistens verbunden mit Glaukom, mit, auch äusserlich sichtbarer, Varicosität der Chorioidea, des Ciliarkörpers, mit fortdauernden Licht-Erscheinungen, mit fortdauernden starken, besonders nächtlichen Schmerzen im Auge und in dessen nächster Umgebung, zuweilen mit Vergrösserung des Augapfels, später mit Atrophie desselben. Das Uebel entsteht zuweilen, namentlich nach Zurücktreten der Gicht, z.B. nach plötzlich verschwundenem Podagra, mit Schwindel, worauf Schlagfluss folgt. Zuweilen ist Blepharoplegie vorhanden. Die Pupille ist anfangs häufig horizontal-oval und verliert bald ihre gehörige Schwärze. Mitunter ist auch da Keratitis und deshalb Undurchsichtigkeit der Cornea, Iritis und deshalb Veränderung der Farbe des kleinen Iris-Ringes, im höheren Grade der Entzündung Umkehrung desselben nach hinten, zuweilen so stark, dass fast die ganze Iris unsichtbar und dagegen die Ciliarfortsätze sichtbar sind, [? wegen secundärer Paralyse der Ciliar-Nerven oder wegen hinterer Adhäsion], Entzündung der Kapsel und der

1) Beer giebt dafür an: Metamorphopsie, Funkensehen und Entwickelung von Blutgefassen, wogegen schon ein, von Andreae in v. Ammon's Zeitschrift. Bd I. H. 3. mitgetheilter Fall spricht. Rosas nennt: Metamorphopsie, Strotzen der Blutgefasse des Auges, lebhafte convulsivische Bewegungen der Augenlider, des Auges und selbst der Iris, Schielen beider Augen, bedeutende Lichtscheu, verengerte Katzenpupille, später Erlöschen auch der übrigen Sinne.] — Hirnwassersüchtige haben sehr weite Pupillen, einen besonders starren, todten Blick.

2) Hocken erwähnt auch eines Abercrombie'schen Falles von A. durch knorpelartige Verhärtung des Rückenmarkes im Nacken, bei gesunder Beschaffenheit des Hirns.

Linse und deshalb Cataracta. — In anderen Fällen aber entsteht die Amaurosis schleichend, nach lange Zeit vorhergegangenen, heftigen, besonders halbseitigen, Kopfschmerzen, ohne offenbare äussere Augenentzündung, durch schleichende Veränderungen in der Tiefe, mit immer zunehmender Verengerung der Pupille, wahrscheinlich durch Entzündung des Ciliarkörpers. Zuweilen erkrankt nur ein Auge, nachdem dasselbe zu Grunde gerichtet worden, auch das andere; mitunter werden beide Augen zugleich ergriffen. Mehreres s. bei *Ophthalmia arthritica* und bei *Glaukoma*. [Die besten unterscheidenden Merkmale dieser entzündlichen und congestiven Amaurose geben die allgemeinen Symptome der Gicht, welche die Augenkrankheit begleiten.][1]

9) Amaurosis durch Rheumatismus. — Diese befällt meistens, wenigstens zuerst, nur ein Auge. Zugleich leidet oft dieselbe Seite an Ohrensausen, an Schwerhörigkeit, an taubem, [kaltem] Gefühle [der Stirn, des Gesichts,] an Nacken-, Gesichts-, Zahnschmerzen, [auch wohl an Diplopie.] Die Pupille ist häufig gar nicht bedeutend erweitert; die Thränen-Absonderung ist oft vermehrt; der Kranke hat das Gefühl von Druck im Auge; es ist lichtscheu. Manchmal hat es einen falschen Blick, steht es schief *(Luscitas)* und erregt es, wenn wenig in Bewegung gesetzt, ein Gefühl von Steifheit, weil starke Bewegung schmerzhaft ist; mitunter ist Blepharoplegie da, Alles dies sobald die Muskeln des Auges, der Augenlider mit erkrankt sind. Häufig lässt sich eine bestimmte Veranlassung zur Erkältung nachweisen, wie kaltes Waschen des erhitzten Kopfes, Rheumatismus begünstigende Witterung, rheumatische Epidemie. Die Amblyopie wechselt auch mit anderen rheumatischen Beschwerden. Sie äussert sich durch Zeichen erhöheter Receptivität (s. oben Haupt-Arten) und bleibt oft auf einer niederen Stufe der Ausbildung stehen. [Nächster Grund derselben mag wohl rheumatische Muskel-Entzündung, mitunter darauf folgende Verkürzung, Verhärtung oder Hypertrophie eines, (dann Luscitas bewirkenden,) oder mehrerer Augen-Muskeln sein, deren Folge zunächst Reizung, bei chronischerem Verlaufe später lähmender Druck auf die Retina ist. Jüngken meint, die Krankheit scheine besonders in einer Entzündung des Neurilems des Sehnerven ihren Grund zu haben, mit dem bisweilen auch die Hyaloidea, selten sogar die Descemet'sche Haut leide, wo dann zugleich Trübungen des Glaskörpers und der Linse sich ausbildeten.]

10) Amaurosis durch Syphilis, und durch Missbrauch des Quecksilbers. — Syphilitische Amaurosis, die ich verhältnissmässig oft beobachtet habe,[2] kann entweder entstehen als reine Nervenkrankheit, [dann aber doch vermuthlich durch venerische zarte Aftergebilde im zarten Gewebe der Retina oder des Sehnervs,] oder häufig durch venerische Exostosen, Caries der Orbita, am *Foramen opticum*, in welchem Falle die Kranken Druck in der Augenhöhle fühlen, weil deren Knochen anschwellen und den Sehnerven zusammenpressen, ich wohl

1) v. Walther nennt die gichtische A. congestiv, immer monolateral, mit entschiedener Neigung, bilateral zu werden, immer die glaucomatose Form gewinnend.

2) Während Jüngken dem Verfasser folgt, läugnet v. Walther die Existenz dieser Art bestimmt.

ausserdem Epilepsie hinzukommen sah, und sogar Exophthalmos und Luscitas entstehen können. [Ferner kann diese Amaurose mit syphilitischer Augenentzündung verbunden sein: dann zeigt sich zugleich mit den Symptomen der Ophthalmie, namentlich der Iritis, in der Tiefe des Auges eine graue Trübung, wegen Bildung eines Exsudates.] Auch hier ist das *Noscitur ex socio* die Hauptsache: die vorhandenen Symptome allgemeiner Syphilis müssen beachtet werden. Man übersehe namentlich nicht die *Syphilis inveterata lenis*, welche oft zu erkennen ist an den gelben Hautflecken auf der Brust und den Schienbeinen. Frau und Kinder können gesund sein, während der Mann daran leidet. [Nächtliche Knochenschmerzen, welche wohl diese Amblyopie und Amaurose begleiten, halten mit Abnahme des Sehvermögens gleichen Schritt, und zwar so, dass sich das letztere unter einem jedesmaligen Schmerz-Anfalle beträchtlich vermindert (Juengken.)] Sehr oft sind die Kräfte des Kranken bedeutend gesunken und Mitursache der Amaurosis. — Oft ist aber die Krankheit auch *Amaurosis mercurialis*.[1])

11) *Amaurosis intermittens*, — eine *Febris intermittens comitata, larvata* mit eintägigem, verhältnissmässig oft von mir beobachtetem, auch dreitägigem Ty-

1) S. Godofr. Dav. Meyer in *Eph. Nat. Curios. Cent. VIII. Obs.* 82. Haffner (v. Ammon's Zeitschr. Bd IV. H. 3. 4.) schildert das Wesen der *A. mercurialis* als eigenthümliche Lähmung der Retina durch Entzündung derselben, mit tonischem Krampfe mehrerer, unter dem Einflusse des *N. ophthalmicus* stehender, Theile, und Verdunkelung, Excoriation der Descemet'schen Haut, weshalb sie von den Autoren als Entzündung der letzteren beschrieben werde. Sie entsteht nach ihm, nicht allein als Symptom der allgemeinen Mercurialkrankheit, sondern auch als Metaschematismus, statt der Salivation, und soll immer das linke Auge zuerst befallen, vorzugsweise bei jungen, schwachen, kachectischen Menschen mit reizbarem Temperamente und blauen Augen. Als Krankheits-Erscheinungen giebt er folgende an: Stad. 1. Unter Fieberschauern und Kopfweh erscheint am oberen Rande der Hornhaut ein Convolut von Blutgefässen, die sich zum Theil über den Rand nach innen fortsetzen. Zwischen ihnen und rund umher erscheint Trübung, die bald so zunimmt, dass die ganze Hornhaut, wie matt geschliffenes Glas, aussieht, am stärksten in der Mitte, während man durch den Rand die Iris noch grün hindurchschimmern sehen kann. (Also primäre Entzündung der Wasserhaut.) Dann verschwinden die Blutgefässe, entsteht Lichtscheu, Thränenfluss, leichte Ptosis palpebrae superioris, gelind drückender Stirnschmerz, Storung des Sehvermögens. Stad. 2. Die Trübung nimmt zu, es entsteht Fieber, die Speicheldrüsen schwellen an und werden schmerzhaft, dumpfer Stirnschmerz mit flüchtigen Stichen im Auge und Blindheit stellen sich ein, die Pupille ist nicht mehr zu erkennen, die vordere Augenkammer wie mit Eiter angefüllt, die hintere Fläche der Cornea scheint exulcerirt zu sein, ihre vorderen Lamellen haben einen matten Bleiglanz, ihre Mitte erhebt sich pyramidalisch. Um die Hornhaut herum erscheint der bleiche Ring der *O. arthritica*, umgeben von einem leichten, hochrothen Gefasskranze. Dieser Zustand kann 3 Wochen dauern. Stad. 3. Um die Cornea herum erhebt sich die Conjunctiva wallförmig; der bleiche Ring und Gefasskranz rucken nach innen, die Cornea ist flach, höckerig, ungleich rund und kleiner. Jetzt wird auch das andere Auge ergriffen, und soll man bemerken, dass die Sehkraft primitiv leidet, schon dahin ist, sobald nur eine Spur von Trübung bemerkt wird. Der Verlauf ist dann der namliche. Stad. 4. Arthritischer Ring, Gefasskranz, Ptosis und Epiphora verschwinden, die Hornhaut-Trübung, bis auf einen perlfarbenen Fleck in der Mitte der Descemet'schen Haut und rothliche Flecken, die bald resorbirt werden; Conjunctiva und Sclerotica sind mit kleinen rothlich-blauen Flecken besetzt, die Iris trichterförmig ruckwarts gezogen, unbeweglich; das Sehen fangt an, wiederzukehren, die Cornea wird noch heller, die Lichtscheu mindert sich, Hocker der Cornea und Retroversio iridis verschwinden, und Alles wird wieder gesund. (Das Ganze mochte, dieser Beschreibung zufolge, hauptsachlich, wenn nicht allein (vgl. Schindler bei Hydromeningitis, Anmerk.) mercurielle Hydromeningitis, etwa mit leichter Retinitis, sein.)]

NB. Weller, Jüngken, Rosas, Radius gehen noch eine Kachexie als Ursache der Amaurosis an, namlich die Skrofeln. Das habe ich nie gesehen, obwohl ich Skrofeln ausserordentlich haufig in allen Formen, fast taglich zu beobachten Gelegenheit hatte; [auch v. Walther nicht.]

pus, zu einer bestimmten Stunde entstehend und verschwindend, ist meistens nur einseitig, oft mit einseitigem Kopfweh, auch wohl mit Blepharoplegie verbunden, ohne starkes Fieber. Häufig geht ihr Erkältung voraus.[1]

12) Amaurosis durch Ueberreizung. — Sie ist bald idiopathisch, bald sympathisch. *a)* Idiopathische kann entstehen durch übermässige Anstrengung der Augen, anhaltende Beschäftigung mit kleinen, glänzenden Gegenständen, daher oft bei Uhrmachern, Goldschmieden, Miniaturmalern, Zeichnern[2] (besonders des Nachts Zeichnenden), bei Menschen, welche klein gedruckte Bücher anhaltend in schlechtem Lichte lesen, bei Schuhmachern, wegen Schwarznähens in der Helle ihrer Kugellampe, bei Näherinnen, Stickerinnen, Schneidern, bei Menschen, welche das Mikroskop viel gebrauchen, Alles dies um so mehr, wenn vieles Sitzen und Bücken, also Congestion hinzukommt. — Blendung durch zu helles Licht wirkt ebenso schädlich: daher kommt die Krankheit vor bei Feuerarbeitern, bei Menschen, die häufig durch das Teleskop den Mond beobachten, zuweilen nach dem Beobachten einer Sonnenfinsterniss, plötzlichem Sehen in eine Feuersbrunst, eine Pulver-Explosion, sehr helle Blitze in dunkeler Nacht, bei anhaltenden Reisen über Schnee- oder Sand-Flächen, die von der Sonne beschienen werden, bei Seereisen wegen Abspiegelns der Sonne im Wasser, durch anhaltendes Sehen auf weisse Häuser im Sonnenscheine, anhaltendes Nachtwachen, und zwar Alles dies ohne Zeichen vorhandener Retinitis, die jedoch allerdings hierdurch eintreten kann. Lichtblendung vermag sehr gefördert zu werden durch Ueberreizung des Gehirns, weshalb ich z. B. Wöchnerinnen öfters amaurotisch geworden fand, wenn sie in ein Licht, auf eine Wand gesehen hatten, die zu anderen Zeiten nicht zu hell für sie sein würden, ferner typhose Fieberkranke, mit sehr kleinen Pupillen, die man, während sie stupide da gelegen, mit zu hellem Lichte umgeben gehabt hatte, auch reconvalescirende Wöchnerinnen, Fieber-Kranke, wenn sie während der Reconvalescenz zu viel, besonders liegend und in kleinen Almanachen gelesen gehabt hatten. Man muss hier unterscheiden α) allmählige, anhaltende Anstrengung und Blendung der Augen, hervorbringend Erethismus, [auch wohl Retinitis,] mit sehr kleiner Pupille, die sich gar nicht ausdehnen lassen will (*Myosis* und *Immobilitas iridis*); mit grosser Empfindlichkeit, mit Sehen von Funken, Goldregen (vgl. Hauptarten: 4.), nach und nach aber Uebergang in den folgenden Zustand (β), unter zunehmender Blindheit; β) schnelle, plötzliche Ueberreizung und dadurch Paralyse mit weiter Pupille (*Mydriasis*) dunkelen Gesichts-Erscheinungen (vgl. Hauptarten).[3] *b)* Sympathische kann entstehen α) durch Ueberreizung des Gehirns. Fieber, besonders solche, welche den Kopf sehr angreifen, vor allen Fleckfieber, Scharlachfieber können auch ohne nachtheilige Lichtblendung Amaurosis herbeiführen durch einen erethischen

1) [Wenn die Anfalle des Abends eintreten, so konnen sie der Krankheit den Schein einer Hämeralopie geben. S. z. B. *Stoeber* in den *Ann. d'Oculistique T. VI. Livr.* 1. *p.* 72.: nach und nach ward die Krankheit anticipirend und somit klar erkannt.

2) *Ch. Bell (On the Eland. p.* 317.) vermuthet, dass hierbei die anhaltende Richtung der Augen auf bestimmte Gegenstände wirke.

3) Auch amoniakalische Dämpfe, der Dunst alter Mistgruben und Kloaken (*amaurose des vidangeurs* der Franzosen) sollen solche Amblyopie hervorbringen.

Zustand des Gehirns,[1] der zuweilen noch während der Reconvalescens fortdauert. (Der schwarze Staar kann aber auch daraus hervorgehen, weil man vom Kopfe nicht genug gegen den Unterleib hin ableitete, durch Congestion, Hirn-Entzündung, und ist er dann *Amaurosis congestiva* oder *inflammatoria.*) [Heftige Gemüthsbewegungen, Schreck, Zorn,[2] bei ohnehin reizbaren Personen, Wahnsinn, übermässige Anstrengung eines schwachen Verstandes sind seltene Ursachen dieser Krankheit. β) Durch Ueberreizung des Rückenmarkes. An *Myelitis* Leidende werden zuweilen amaurotisch: Carron du Villards sah die Blindheit mit dem Aufhören jener Entzündung verschwinden; auch bei Verkrümmungen des Rückgraths hat man amaurotische Erscheinungen beobachtet (derselbe.)] γ) Durch Ueberreizung des Gangliensystems des Unterleibes. Würmer, [nach v. Walther Spul- und Band,- nicht leicht Faden-Würmer,] wirken gewöhnlich auf die Ciliar-Nerven, erregen viel weniger häufig Amaurose, als man meint, und gewiss nie anhaltende, nur für etliche Stunden plötzliche Paroxysmen von Amblyopie, [d. h. getrübtes Sehen, Flimmern vor den Augen, weite, auch wohl verzogene, schwach und langsam veränderliche Pupille, zuweilen Schielen,[3]] dabei sind ferner die gewöhnlichen Wurm-Symptome. — [Selten bewirken sehr heftige Koliken durch Uebereizung, dann durch Lähmung eine Amaurosis — Dass sogenannte Unterleibs-Beschwerden, nicht allein durch Veranlassen von Congestion nach dem Kopfe (s. 2.) Amaurose herbeiführen können, sondern auch als blosse Nerven-Reizung, oder mit Blut-Stockung, -Congestion, (die sie etwa selbst angeregt hatte), verbundene, da-

1) Nach Mackenzie treten zu der aus Typhus hervorgehenden nach Wochen, Monaten Symptome von Iritis, Entfarbung der Iris hinzu, obgleich früher keine entzündliche sich gezeigt hatten.

2) S. oben das vom Verfasser angeführte Beispiel bei den Hauptarten; 7., Anmerk., welches darthut, dass, wenn auch die genannten Gemüthsbewegungen Congestion hervorbringen (vgl. hierüber A. durch Congestion), doch das Erste, diese zunächst Bewirkende, eine Ueberreizung ist.

3) v. Walther (a. a. O. Bd 30.), der die „verminose Amaurose" zu den „Abdominal-Amaurosen" rechnet, sagt von jener: „sie ist meistens unvollkommen, zuweilen erethisch, nie congestiv, meistens torpide," und von diesen im Allgemeinen: „die meisten ihrer Symptome entwickeln sich augenscheinlich im Ciliarnervensystem, und das optische leidet nur indirect durch jenes, daher mehr inconstant und in verhältnissmässig geringeren Graden." Ist aber nicht die sogenannte *Amaurosis verminosa* etwa nur Mydriasis paralytica, hervorgebracht durch die Paralyse der Ciliar-Nerven, welche, sei es durch festes Ansaugen eines oder mehreren Wurmer an eine solche Stelle des Darmes, an der ein beträchtlicher Nervenzweig sehr oberflächlich liegt, sei es durch tumultuarische, überreizende Bewegungen vieler Würmer herbeigeführt wurde vermittelst, in's Ganglion ophthalmicum hineintretender, Fäden des Sympathicus. Sind die sogenannten amblyopischen Erscheinungen etwa bloss Symptome der Lichtblendung in Folge der Mydriasis? Alle Schriftsteller schildern sie doch viel unbeträchtlicher, als nach anderen Veranlassungen. Mit diesem Wurm-Symptome ist ferner oft eine Affection auch anderer Theile verbunden, welche Nerven vom *R. primus n. trigemini* oder vom *N. oculomotorius* erhalten, (also von den Nerven, die das Ganglion bilden und hier durch den Sympathicus aufgeregt werden können), nämlich Jucken an der Nase wegen des Nasen-, zuweilen Thranenfluss wegen des Thränen-Zweiges des *Ramus primus n. trigemini*, zuweilen Schielen wegen des *N. oculomotorius* und *abducens*, an welche Zweige aus dem *Ganglion caroticum n. sympathici* hinantreten. Solche Affectionen kommen aber bei deutlichen, völligen (wirklichen) Abdominal-Amaurosen ohne Wurmleiden nicht zugleich vor, ein Umstand, der doch wohl auf einen Unterschied hinweiset. Dann ist die Flüchtigkeit bei dieser sogenannten Amblyopie viel grosser als bei allen übrigen, (wirklichen). Endlich geschieht die Uebertragung des Wurmreizes auf das Auge sehr plötzlich, verschwindet das Augenübel auch plötzlich, und doch existirt keine Anastomose des sympathischen Nervensystemes mit den Fasern des optischen. S. weiter unten die Anmerkung.

für spricht nicht nur dasjenige, was der Verfasser (bei 2.) von der Entstehung der Amaurose Schwangerer durch Nervenreiz gesagt, sondern auch das, bisweilen zuerst erethische, eine irritabele[1] Schwäche beurkundende, Auftreten der, weiter unten erwähnten Amblyopie durch Uebermaass spirituoser Getränke mit Myosis, mit Lichtscheu, mit Sehen glänzenden Nebels, Schwankens der Objecte, sondern auch ferner der erethische, erethisch-congestive, eine irritabele Schwäche beurkundende, Character mancher Amblyopie und Amaurosis bei hypochondrischen, reizbaren, durch den geringsten ungewohnten Reiz im Magen oder Darmkanale heftige Schmerzen empfindenden Menschen, | zumal Gelehrten (selten), ohne specielle und materielle Ursache, vorzüglich jedoch, wenn vieles Sitzen, Anstrengung der Augen, unvollkommene Gicht, unterdrückte Hämorrhoiden[2] hinzukommen. [Rückenmark und Gehirn werden hier durch *N. vagus* und *sympathicus* zu sehr erregt, vielleicht auch die Netzhaut durch *N. nervi optici*, namentlich den *N. centralis retinae*,[3] und die entgegengesetzte Amaurose, die aus sensibeler Schwäche, die torpide, ist das Ende des Leidens.] — *δ*) Durch Ueberreizung des ganzen Nervensystems. Hysterie macht viele Ursachen der Amaurosis wirksamer. Sie kann aber auch für sich Amblyopie und Amaurose veranlassen, anfangs die erstere, als blossen hysterischen Anfall, sich äussernd [durch bedeutende Oxyopie, durch grosse Empfindlichkeit der Augen beim Sehen auf helle, glänzende Gegenstände, nach v. Walther durch eigenthümlichen Augenschmerz, Ophthalmodynia, Tic douloureux des Auges,] durch lange Impressio remanens, dann durch hellen Glanz vor den Augen, der das Sehen verhindert, [durch den völligen Character irritabeler Schwäche, des Erethismus.]

1) Auch Idiosynkrasien kommen vor: Beer sah Amaurosis nach dem Genusse der Chocolade entstehen.

2) „Eine solche, als Suppressionskrankheit bestehende Hämorrhoidal-Amaurose," sagt v. Walther S. 517, „ist mindestens erethisch-congestiv, nicht selten heftig phlogistisch, aber sehr geneigt, schnell in Torpor, ja in Blutschlag der Netzhaut und des Sehnerven überzugehen. Mit ihr hat die Menstrual-Amaurose viel Aehnliches und Uebereinstimmendes: als Suppressionskrankheit, aus Menstruatio retenta und suppressa entstanden, hat sie gleichfalls mindestens den erethisch-congestiven, nicht selten einen ausgezeichnet entzündlichen Character." Die „hypochondrische Amaurose" nennt er (S. 528.) „meistens Amblyopie, Myiodesopsie und Scotopsie, immer erethisch-congestiv, am Character der Abdominal-Amaurosen participirend."

3) Bekanntlich hat Langenbeck (s. dessen Nervenlehre S. 455. u. Kupfertafeln) die schöne Entdeckung gemacht, dass aus dem Ganglion ophthalmicum Nervi nervi optici, namentlich ein *N. centralis retinae*, auf und in dem Sehnerven wahrscheinlich bis in die Retina, sich fortsetzen. Da nun in dies Ganglion von der anderen Seite Fasern der *pars cephalica n. sympathici* hineintreten mögen, — nämlich *a)* durch den *R. nasociliaris n. ophthalmici* und dessen lange Ganglion-Wurzel, und *b)* durch den *N. oculomotorius* und dessen kurze Ganglien-Wurzel —), so ist es denkbar, dass Abdominal Amaurosen auf diesem Wege entstehen können. Wenngleich die Nervenfasern der genannten Nerven in die Retina schwerlich mit dieser anastomosiren, sie also schwerlich direct auf deren Nerventhatigkeit Einfluss üben, so können sie dies doch indirect: 1) Wenn bei Wurmkranken Amblyopie (nicht blos Mydriasis; s. oben) plötzlich entsteht und verschwindet, so hat vielleicht der N. sympathicus, dessen Unterleibs-Enden von den Würmern gereizt worden, durch seine Netzhaut-Enden einen rascheren Blutlauf eine vorübergehende Congestion hervorgerufen, weshalb die zarte Nervenhaut gedruckt wird. 2) Wenn andere Unterleibs-Leiden eine dauernde Amaurosis nach sich ziehen, so mag eine ähnliche bestandige Congestion entstanden, die Amaurosis eine erethisch-congestive sein, oder es mag wirklich das plastische, productive Leben der Netzhaut durch die fortdauernde Aufregung zu Ablagerung plastischer Lymphe, Uebernahrung, Verdickung, Lähmung der Netzhaut Anlass geben, die dann um so bleibender und incurabler sind, je mehr Zeit darüber verstrichen.

Begleitet wird ein solcher Anfall nicht selten von heftigem, halbseitigem Kopfweh, auch wohl von Lähmung der Zunge: es ist eine partielle Ohnmacht. [Zuweilen zeigt sich daneben Hippus, oder Nystagmus, oder Blinzeln, nach v. Walther auch eigenthümlicher Glanz der Cornea und profuse Lacrymation.] Wiederholen sich solche, anfangs bald vorübergehende, Anfälle, so werden sie immer anhaltender und geht die Amblyopie zuletzt in Amaurose über, (nach v. Walther nicht.) — Missbrauch geistiger Getränke kann auch durch Ueberreizung des ganzen Nervensystems schwarzen Staar herbeiführen: vgl. sie bei γ und Amaurose durch Congestion. [Auf dieselbe Weise viel eher, als durch Säfteverlust, (s. 13.) mögen Onanie, häufige Pollutionen, übermässiger Beischlaf, ebenso schädlich sein. — ε) Durch Ueberreizung des fünften Hirnnerven, vermittelst eines Zahn-Nerven. (?) S. Bd. I. S. 86. Anmerk. 1.]

13) Amaurosis durch Schwächung, durch mangelhafte Ernährung. — *a* Idiopathische. Mangelhafte Ernährung der Netzhaut, oder des Sehnervs, oder beider, Erweichung und Schwinden derselben, Schwächung der Sehkraft, oder völlige Amaurosis kann durch Mangel an Seh-Uebung herbeigeführt werden (*Amblyopia et Amaurosis ex anopsia*), z. B. in Augen, die seit vielen Jahren wegen Verdunkelung der Hornhaut, wegen Verschliessung der Pupille, wegen bedeutenden Schielens, wegen Jahre langen Aufenthalts im Dunkelen völlig unthätig waren; auch grosse Ungleichheit der Sehweite beider Augen veranlasst leicht, das kurzsichtigere gar nicht zu gebrauchen, weshalb es allmählig amblyopisch wird. [Die Pupille ist weit.] — *Amaurosis senilis* rührt von Atrophie der Netzhaut, selten von Verknöcherung her: vgl. *Atrophia retinae et nervi optici*. Wegen zuzleich nicht hinreichender Pigment-Absonderung durch die Chorioidea ist hier der Hintergrund der Pupille nicht gehörig schwarz, ist sie rauchig oder weisslelblich, zuweilen roth, leuchtend (vgl. allgemeine objective Symptome der Amaurosis: 3. u. *Defectus pigmenti nigri*; [1]) [auch die Iris sondert zu wenig Pigment ab, ist verblichen]. *b* Symptomatische. Allgemeine Körperschwäche. Nervenschwäche drückt sich besonders stark aus in den sensibelen Augen, zumal nervenschwacher Gelehrten, welche sie viel anstrengen, ausserdem sich viel bücken, viel sitzen und darum an Congestion des Blutes zum Kopfe, an schlechter Verdauung, an Leibes-Verstopfung leiden; oft ist bedeutende Unterleibs-, Hämorrhoidal-Beschwerde, oder Gicht dabei, manchmal Tabes dorsualis. — Auch der höchste Grad der Hektik kann Amaurosis herbeiführen. — Häufiger veranlassen Samen-Ergiessungen das Leiden, besonders aber Onanie. Wenn Knaben an Amblyopie oder Amau-

1) Beer hatte für *A. senilis* und *hectica* die mangelhafte Absonderung des schwarzen Pigments als Ursache angegeben [und sie „amaurotisches Katzenauge" genannt. Noch jetzt leiten Canstatt und Chelius die Amblyopie von Pigment-Mangel her: vgl. diesen.] Ein solcher wurde aber höchstens ein Kakerlaken-Auge hervorbringen, kein Leiden der Retina. [Wie viele alte Leute mit bedeutend rauchiger Pupille und dennoch ungestortem Sehvermögen giebt es! Kakerlaken sind nicht amaurotisch! Ausserdem ist die Pupille bei solchen Amaurotischen gar nicht immer trube! Carron du Villards hat sogar bei 2 Sectionen die Chorioidea gar nicht abnorm gefunden, obgleich die Pupillen bei Lebzeiten opalisirten, an letzterer Erscheinung war die Linse Schuld; vgl. *Defectus pigmenti nigri*, Sympt. Anmerk. Sichel halt zufalliges Zusammensein einer gelblichen Färbung des Linsenkerns mit Amblyopie für Ursache des Opalisirens.]

rosis leiden, so kann man ziemlich sicher Missbrauch der Geschlechtstheile beschuldigen; aber auch bei Mädchen ist gar nicht immer fleissiges Nähen(1) daran Schuld, oder Wurmkrankheit, die wegen der weiten Pupille wohl beschuldigt wird. Solche kleine Kranke sehen meistens hohläugig, schlaff, blass, periodisch erhitzt aus, sind träge, mit allerlei Nevenzufällen behaftet, die wieder wohl von Würmern abgeleitet und darum mit Purgirmitteln fälschlich behandelt werden, welche die Augen nur noch mehr schwächen. — Anderer bedeutender Säfte-Verlust wirkt viel seltener so schädlich und nur bei Anlage: Bauchflüsse, unzeitige Aderlässe, (z B. Trnka de Kszowitz), Mutterblutflüsse [(Carron du Villards(2)),] das Säugen bei schwachen Personen, [was aber bei plethorischen auch auf andere Weise, nämlich durch Erhöhung der Plethora, das Leiden herbeiführen kann (Walker.)] — Niederdrükkende Leidenschaften, Kummer, auch Hunger, namentlich verbunden mit Mangel an Nachtruhe und vielem Weinen, erzeugen diese Amaurose zuweilen. — [Vermuthlich ist die durch Missbrauch des Jod's entstandene eine *A. atrophica.*(3) Die Symptome dieser ganzen, von v. Walther „primär-torpide" genannten Amaurose sind die der sensibelen Schwäche.(4)]

14) Amaurosis durch Lähmung der Nervenkraft der Retina(5) entsteht zuweilen als Vorläuferin der *Apoplexia nervosa*;(6) — als Folge einer

1) Junge Mädchen treiben zuweilen Manustupration in Gesellschaft. Wenn eine solche kleine Coterie über die Augen klagt, und nicht Weissnähen, Stücken u. dgl. Schuld sein kann, so muss man an dergleichen denken.

2) [Nach Blutflusse aus einem krebsigen Uterus entstand jedesmal 8—10tägige Blindheit.

3) Roscoe sah 2 Menschen während einer Jod-Cur daran leiden, und Bradley versichert, in Savoyen folge Amaurose oft auf dort häufige Behandlung des Kropfes mit diesem Mittel. S. *Lond. Med. and Surg. Journ.* 1833. *Nov.* 9.

4) d. h. durch immaterielle, nicht durch Lähmung der Nervenkraft als Folgekrankheit materieller Störungen der optischen Nervengebilde.

5) Wird ein Mensch vom Blitze getroffen und blind, ohne dass bleibende Apoplexie nachfolgt, so ist es schwer zu entscheiden, ob directe Lähmung durch Electricität, oder Ueberreizung durch Lichtblendung, oder Druck durch Congestion statt gefunden. Ein von *W. Lawrence (Dis. of the Eye. Lond.* 1833.) behandelter Mann, der durch den Blitzschlag, welcher dicht neben ihm niederfuhr, einige Minuten lang Krämpfe bekommen hatte und sofort erblindet war, erhielt sein Gesicht wieder durch einen sofortigen Aderlass (Congestion?). Allein in der darauf folgenden Nacht verlor er es abermals: die Iris war starr. *(Calomel gr. iij.* alle 4 Stunden.) Nach 8 Tagen empfand er plötzliche, heftige Schmerzen, die alle 5—10 Minuten während zweier Stunden wiederkehrten, worauf er die Augen öffnete und unerträgliche Licht-Empfindungen hatte (? Plötzliche Wiederkehr, Einströmen der thierischen Electricität in die Retina und Schmerzen wegen dieses ungewohnten Reizes? Vorher Lähmung der Nervenkraft = thierischen Electricität, durch die atmosphärische?) Diese Schmerzen hatten dann während der Nacht auf und das Sehvermögen stellte sich binnen 4 Wochen allmälig wieder ein.

6) v. Walther schildert sie so: Kältegefühl im Auge, Lichtbedürfniss, wohl = Hunger, verminderte Empfindlichkeit der Augengegend, keine oder geringe Photopsie, kein Sehen von Farben oder doch nur dunkeler, blau, schwarz, zuweilen Achromatopsie, dunkele Scotome, Wolken, Flecken, Besserssehen nach der Mahlzeit, nach Spirituosis, bei heiterer Gemüthsstimmung, anfangs nicht selten Hameralopie; „jede wahre, nicht periodische, Hameralopie ist eine torpide A." ofteres *Visus increscens*, Mikropie, Myopie, Visus approximatus, stupider Blick, amaurotische Haltung, aber mit Trägheit im Einherschreiten, Bewegungslosigkeit und Trockenheit des Auges, bedeutend weite, runde Pupille, träge Irisbewegung, zuweilen Lähmung, = Atrophie, Weichheit des Auges. „Auf diese Weise zeigt diese A. grossere Verwandschaft mit der congestiven, als mit der erethischen und darum erfolgt der Uebergang aus der congestiven in die torpide so leicht, durch Druck, derjenige in die erethische dagegen seltener, langsamer nach einem Kampfe, bei der erethisch-congestiven A. jedoch leichter und schneller." Die Section weiset geringe, vielleicht aber mit dem Mikroskope entdeckbare Veränderungen nach im

Vergiftung [durch den Biss einiger Schlangen-Arten (Bosmann),] durch Narcotica, namentlich Belladonna, [Hyoscyamus, Strammonium, Ignatius-Bohne, Nux vomica, Beeren der *Taxus baccata* (Borda), Opium, Blausäure, Taback[1]) gewöhnlich vorübergehend, (Nux vomica bleibend, laut Carron du Villards),] durch Mutterkorn, durch Missbrauch der Amara, [z.B. der Quassia,] selbst des starken Cichorienkaffe's und stark gehopfter Biere, jedoch nach einigen Tagen verschwindend, schleichender und hartnäckiger durch Missbrauch der Blei-Mittel, im höchsten Grade der Bleikolik,[2]) [besonders bei Fabrikanten von Blei-Praeparaten, auch bei solchen Menschen, welche anhaltend bleihaltige Schminke gebrauchen,[3]) mit Blei versetzte Weine trinken, durch anhaltende Quecksilber-Dämpfe, (wenn diese nicht etwa *A. atrophica* herbeiführen,)] bei Anlage auch durch Missbrauch der Eisen-, der Zink-Mittel, vgl. §. XLI. der Einleitung. — [Von dieser Art ist ferner diejenige Amaurosis, welche als Begleiterin und Nachlass der Hämiplegie sich einstellt, als Nachlass der Epilepsie.[4]) — Dass Erschütterung, Druck auf die optischen Nervengebilde in der Augen- und Schädelhöhle, deren Kraft lähmen könne, davon war bei Amaurose durch Congestion, durch Varicosität, durch Quetschung, durch Ansammlung von Flüssigkeiten und abnorme Geschwülste schon die Rede. Sobald ihre directe, nächste Wirkung schon solche Lähmung ist, gehören sie hierher. — Vom Unterleibe, namentlich vom Magen her kann die Nervenkrankraft gelähmt werden, indem das Ganglion coeliacum, wahrscheinlicher das sensibele Nervenpaar des Magens, das *Par vagum*, zunächst gedrückt, paralysirt wird durch unverdauliche, im Magen liegen gebliebene Stoffe,[5]) durch im Bauche angesammeltes Wasser in den letzten

höchsten Grade wohl Atrophie der Retina, des Sehnervs."

1) Mackenzie beschuldigt Taback-Kauen und -Rauchen; Hocken berichtet, ein junger Officier sei in Folge starken Cigarren-Rauchens amaurotisch, jedoch bald geheilt worden.

2) Nach Duplay's (jedoch nur zweimaliger) Beobachtung (s. *Archives générales de Méd.* 1834. *Mai*, v. Froriep's Notizen 1834. Bd 41. No 8.) stellt sich die Amaurosis meistens erst nach mehreren Kolik-Anfallen mit Schmerzen in den Armen, mit Krampfen plötzlich ein, erreicht sie den höchsten Grad schon in einigen Stunden, dauert sie gewöhnlich nur 5—6 Tage, zuweilen ein Paar Monate, und ist im Auge nirgends etwas Abnormes zu sehen, als völlige Unbeweglichkeit der Iris und Weite der Pupille. — Aeltere Beobachtungen sind mitgetheilt worden von *Vater (Diss. de duobus visus vitiis, altero dimidiato, altero duplicato. Viteb.* 1713.), Zinken gen. Sommer (in Hufeland's Journal. Bd VII. 1799. S. 73.), *Montanceix* (in *Arch. gén. de Méd. T.* 18. *p.* 373. *p.* 378., *Andral* (*Clinique médicale*), im *Journ. gén. des hôpitaux de Paris* 1828. *Sept.* 5. *No* 20.

3) S. *Deshais-Gendron Lettre sur plusieurs maladies des yeux, causées par l'usage du rouge et du blanc. Paris* 1760.

4) S. z.B. *Mar. Gerbez* in den *Eph. Nat. Curios. Cent. II. Obs.* 130. Jagielski in der Med. Vereins-Zeitung 1837. No 8.

5) Manchmal ist nicht bestimmt zu entscheiden, ob der im Magen liegende Stoff unmittelbar durch Druck geschadet hat, oder durch ein gastrisch bilioses Fieber, welches besonders den Kopf afficirte. In der Regel sind die beschuldigten unverdaulichen Dinge von zu geringem Umfange, als dass sie druckend lähmen konnten. Wie oft kommen ferner Indigestionen vor, und wie selten dergleichen schwarze Staare! In solchen Fällen muss das Nervensystem gewiss schon sehr geschwächt gewesen sein. Brach (s. Med. Vereins-Zeitung 1837. No 50. 51.) theilt Folgendes mit: Ein ziemlich grosses Stück nicht gekaueten Specks erregte, bei herrschender, gallicht-nervoser Epidemie, ein gastrisches Fieber mit starkem Kopfweh und Schwindel. Vier Tage nach diesem war der Kranke völlig blind; er blieb es, auch nachdem das Fieber verschwunden. Ein Brechmittel entleerte dann ein, etwa nur $\frac{1}{4}''$ langes und dickes, Stück Speck mit Schwarte, und binnen wenigen Tagen verschwand die Amaurose. Schwerlich war hier das Fortschaffen des beweglichen Stückchens Speck das Heilende, sondern entweder

Stadien der Bauchwassersucht selten, durch den schwangeren Uterus, durch eine vergrösserte und verhärtete Leber, durch einen heftigen Stoss auf die Magengegend. Die Symptome sind zuweilen anfangs die der sensibelen Schwäche (des Torpor) gemischt, wechselnd mit denen der irritabelen (des Erethismus) z.B. vor Apoplexia nervosa, nach Epilepsie; späterhin werden sie aber die des Torpor und der Paralyse allein: diese letzteren sind von Anfang an zugegen nach Apoplexie und Hämiplegie bei Narkotismus. Die narkotische Amblyopie zeichnet sich besonders aus durch Weite und Schwärze beider Pupillen, völlige Starrheit der Regenbogenhäute, Flimmern vor den Augen, Trübheit des Sehens, Dumpfheit, Betäubung des Kopfes, Spannung der Augäpfel, Steifheit ihrer Bewegungen.(1) Wegen der Besonderheiten der durch Druck herbeigeführten Lähmung der Nervenkraft, vgl. Einiges bei Amaurosis 2—6. Begleitet wird die apo- und hämiplektische zuweilen von Ophthalmo-, häufiger von Blepharoplegie und von Luscitas paralytica, die epileptische zuweilen von Nystagmos, die Saburral-Amaurose von dumpfem Kopfschmerze, mattem Blicke, Ekel.(2) Die Section weiset keine materiellen Fehler der Nervengebilde nach.]

die fortdauernde Reconvalescenz oder die Aufregung des Körpers durch das Brechmittel. — v. Walther sagt (v. Gräfe u. v. Walther's Journ. Bd XXX. S. 512.) über die „Abdominal-Amaurosen," von denen die „Saburral-A." eine Unterart ausmacht, (s. die anderen weiter unten bei der Walther'schen Eintheilung der Amaurose überhaupt) im Allgemeinen: „sie entstehen durch Zuleitung krankhafter Affectionen der Abdominal-Eingeweide zum Ciliarnervensysteme und durch Blutcongestion zum Kopfe bei gestortem Blutlaufe im Korpersysteme, . . . bald ist das nervose, bald das hamatose Element vorherrschend. Sie sind congestiv und torpide, nie rein erethisch, nicht leicht jemals entzündlich, nie vollstandig paralytisch. Characteristisch ist ihre langsame Entstehung und stetige Verschlimmerung bis zu einem gewissen Grade, wo sie als unvollkommene Amaurosen stehen bleiben. . . . Das optische System leidet nur indirect durch das Ciliarnervensystem, daher mehr inconstant und in verhältnissmassig geringeren Graden." Symptome sind: Dumpfer Stirnschmerz, Schwindel, Myiodesopsie und andere Scotome, dem Kranken ist es bald dunkelschwarz, bald weissgrau vor den Augen, Visus interruptus, schmutziggelbe Conjunctiva und Haut um die Augen und die Mundwinkel herum, Infarct der Regenbogenhaut, Torpor ihrer Bewegungen, nicht leicht Iridoplegie, grosse Mydriasis, horizont-ovale Pupille, Ectropium der Uvea, bedeutende, wenigstens aussere Varicosität der Gefasse des Augapfels."

1) v. Walther (Journ. Bd III.) rechnet die, durch Narcotica und Amara entstandenen, Amaurosen zu den primaren Leiden des Ciliarnervensystems, deren Characteristik sich in Bd I. S. 87. vorliegenden Buches befindet. Er sah nach Narcoticis „die Pupille immer weit, völlig rund, Augenmuskeln und Aufheber des Augenlides unvollstandig gelahmt, den Augapfel starr, unbeweglich, das obere Lied halb über demselben herabhangend. Erst spater traten amblyopische Erscheinungen hinzu. Auch die Amblyopie durch Amara entsteht so und steigert sich dann selten zur Amaurose." — Laut Carron du Villards zeigen sich nach Narcoticis Wiederkauer-Pupille, clonische Krampfe und Lahmung.

2) Die Classificationen der Amaurose sind sehr mannigfach und zeigen dadurch die Schwache des Kapitels. Eben wegen des Dunkels, welches noch daruber schwebt, und wegen der Wichtigkeit des Gegenstandes mogen hier noch einige Eintheilungen Anderer folgen, zumal da sie manchen Fingerzeig über die Ansichten der Autoren enthalten. Beer (Lehre v. d. Augenkrankheiten theilt ein in folgende Gattungen: I. Reine dynamische A.: 1) durch gesteigerte Vitalität des Sehnervs, 2) durch herabgestimmte Vitalitat. II. Mit Mischungsfehlern der organischen Materie (amaurotisches Katzenauge). III. Mit Fehlern der Form, vorzuglich der Thatigkeit der irritabelen Gebilde des Auges: 1) durch Missbrauch der Narcotica und Amara, durch Blei; 2) A. der Hysterischen, Hypochondrischen, Epileptischen und Convulsivischen; 3) A. durch Infarctus, Verstopfung, Verhartung; 4) consensuell gastrische A.; 5) vicariirende der acuten Hautausschläge; 6) rheumatische; 7) vicariirende des unterdrückten Schnupfens ohne catarrhalische Schleimansammlung in den Stirnhohlen; 8) eine paralytische; 9) des Wasserkopfes. IV. A. bei der alle Merkmale der drei ersten Gattungen zu-

Prognosis der Amblyopia amaurotica und der Amaurosis. — *a*) Im Allgemeinen. Der schwarze Staar ist eine sehr böse Augenkrankheit, die

sammen sind: 1) traumatische; 2) gichtische; 3) vicariirende der impetiginosen Hautausschlage und der veralteten Fussgeschwure; 4) durch heftig verbissenen Zorn; 5) vicariirende des unterdruckten Schnupfens mit Schleim- und Eiter-Ansammlung in den Stirnhohlen; 6) vicariirende der unterdruckten Milchabsonderung; 7) A. der, in den Sehnervengebilden und seinen Scheiden oder in den Knochen der Schadelhohle und im Gehirne selbst erscheinenden, krankhaften Metamorphosen. Anhang: A. als verlarvtes Wechselfieber und als Symptom bei offenbaren Wechselfiebern. — Langenbeck (a. a. O.) theilt ein in I. *A. sympathica*: 1) bedingt durch das bildende Leben: *a)* Abdominal-Amaurosen durch Plethora abdominalis und was dahin gehort, daher ruhrende Affection des Gangliensystems, welche sich in's Auge fortsetzt, daselbst Storung der Secretion (Hydrops), der Ernahrung (Atrophie), Muskel-, Iris-Lahmung, langsam entstehend, zuerst sich aussernd durch weite, manchmal ovale oder eckige Pupille, spater als Leiden der Retina, die Besserung auch mit der Iris beginnend, (übereinstimmend mit v. Walther, s. unten); jedoch mitunter auch mit krankhafter Reizbarkeit der Iris durch Venenturgor; *b)* A. durch Epilepsie, Hysterie u. dgl., vermittelt durch N. sympathicus, mit gleichfalls vorschlagenden Iris-Symptomen, Starrstehen des Auges; *c)* A. durch Ueberfüllung der Blutgefasse, Plethora vera, welche anfangs die Ciliarnerven reizt, daher lebhafte Irisbewegung veranlasst, optische Tauschungen, Druck im Auge, Empfindlichkeit, Lichtscheu bewirkt, dann aber die Iris lahmen, complete Amaurose herbeiführen kann; in anderen Fällen ist diese Lähmung gleich das Erste; *d)* Alienation des Wirkungsvermogens des Nervensystems bei Verminderung der Gefassthatigkeit durch Safteverlust; *e)* A. durch Metastasen, unterdrückten Schnupfen, Rheumatismus, Gicht, kann beginnen als Retinitis, zugleich mit gesteigerter oder verminderter Vitalitat der Iris, Veranderung der Qualitat des Glaskorpers; *f)* A. durch gastrische Reize; *g)* A. durch Verletzung des Supraorbitalnerven, durch Entzundung und Aufregung der Capillargefasse desselben, die sich fortpflanzt zum Ganglion ophthalmicum, von da zu den optischen Gebilden, (rasch entstandene Blindheit kann von Erschütterung herrühren); *h)* A. von organischen Fehlern des Hirns und Schadels, direct, aber auch indirect durch N. sympathicus, ophthalmicus, oculomotorius, abducens auf Ganglion ophthalmicum, von da auf die „organische Sphare des Sehnerven, auf die Iris, und auf die Muskeln; 2) bedingt durch das Nervensystem (nicht ausgeführt). II. *A. idiopathica*: 1) bedingt durch das Bildende Leben; 2) bedingt durch das Nervensystem (nicht ausgeführt.) — Jüngken sagt (Lehre von d. Augenkrankh. 2te Aufl. S. 824.) die Eintheilung „nach den Erscheinungen konne leicht zu Irrthumern verleiten und sei nur dann zu gebrauchen, wenn die Krankheit mit keinem specifiken Character auftrete oder bereits so lange gedauert habe und so eingewurzelt sei, dass man auf die wichtigeren Ursachen nicht mehr Rucksicht nehmen konne." I. Nach den Erscheinungen theilt er die Amaurosis in 1) *A. sensibilis* d. h. mit gesteigerter Thatigkeit des sensibelen Systems des Auges, 2) *A. irritabilis* d. h. mit vorwaltender Thatigkeit des irritabelen Systems, 3) *A. torpida* mit Erloschen der Thatigkeit beider. II. Nach den Ursachen: 1) Idiopathische: *A. traumatica*, *A. inflammatoria*, *A. ex abusu oculorum*, *A. ex anopsia*. 2) Sympathische und specifike: *A. congestiva*, *A. nervosa* (wovon die *hysterica*, die *hypochondriaca*, die *spasmodica*, die *ex onania*, die *puerperarum* besondere Abarten sind), *A. abdominalis et verminosa*, *A. rheumatica*, *A. arthritica*, *A. suphilitica*, *A. scrophulosa*, *A. metastatica*. 3) Symptomatische: *A. apoplectica*, *A. hydrocephalica*, *A. tabidorum*, *intermittens*, *gravidarum*, A. von organischen Fehlern am Augapfel, A. von organischen Fehlern in der Umgegend der Augen. III. Einfache und complicirte, frische und inveterirte. — Sanson hat sthenische und asthenische A., jede mit den Unterabtheilungen idiopathische, sympathische, symptomatische. — Radius (Handwörterb. d. Chirurgie BdI.) theilt ein in idiopathische und sympathische A., die bald den Character des Torpor, bald den des Erethismus haben, — Rosas (Handbuch BdII. S. 532 ff.) I. Hinsichtlich der Entstehung: 1) idiopathische, 2) Sympathische: A. durch Leiden der übrigen Gebilde des Sehesystems und deren nachste Umgebungen, A. durch Leiden der Organe der Schadelhohle, A. von krankhafter Affection der Unterleibseingeweide, A. von krankhafter Beschaffenheit der Geschlechtstheile, A. von krankhafter Beschaffenheit des Hautorgans, A. von krankhafter Affection des gesammten Nervensystems, A. durch allgemeines Safteübermaass, A. durch allgemeine Schwache der Reproduction. II. Hinsichtlich der Natur des Uebels: 1) Gefassamaurose oder A. durch Safteanhaufung, durch falsche Schwache, durch Unterdruckung der Nervenkraft, 2) Nervenamaurose: a) erethische, b) torpide. — v. Walther theilt (ausser der primaren Affection des Ciliarnervensystems, der secundaren des optischen Nervensystems, vgl. Wunden in der Gegend der Augenbrauen BdI. S. 87.. Blepharo-

im gemeinen Leben für so unheilbar gilt, dass der Arzt sich hüten muss, es dem Kranken zu sagen, er leide daran. Die Cur ist schwierig, dauert meistens lange

plegie Bd I. S. 190., Amaurosis durch Ueberreizung des Gangliensystems Bd II. S. 424 Anmerk., bei A. durch Lähmung der Nervenkraft der Retina Bd II. S. 427 Anmerk. v. Walther üb. „Abdominal- und narcotische A.“), die primare Krankheit der Retina ein 1. Nach der quantitativen Grösse: *Amblyopia amaurotica*, *Amaurosis imperfecta*, *Amaurosis perfecta*, *Amaurosis absoluta*. II. Nach dem qualitativen Character: 1) Die erethische, auch die nervose, nervos-irritative, gereizte, hysterische genannt, mit sehr geringer oder ohne alle Gewebsveränderung, die aber doch wohl noch zu entdecken ist: *a)* erethische Amblyopie (entstanden durch „Hyperopsie, und unangemessene Lichteinwirkung,“ wegen diese befördernder Lebensweise, wegen mangelnder Schutzmittel, wie Kolobom, Irideremie, Pigmentmangel u. dgl., durch geschlechtliche Reizungen, durch Tripper, Leukorrhoe, Jahre lang zurückbleibend, nach *O. scrophulosa*, *aegyptiaca*, nach zu schnell auf einander folgenden Wochenbetten, besonders bei allzujungen Frauen, nach gestorten Puerperalkrisen, nach krampfigen, besonders hysterischen Krankheiten, in vielfachem Zusammenhange mit chronischen Hautkrankheiten, Krankheiten des Uterus, des Mastdarms, anderer Unterleibs-, besonders Becken-Organe; sich aussernd nur durch „Amblyopie, Photophobie, Unvertraglichkeit jeder Anstrengung der Augen,“ öfteres Flimmern, weissen, gelben, höchstens hellblauen, keinen anders farbigen, Schein vor den Augen, seltenes Sehen von Funken, Blitzen, nie von Feuerkugeln, zuweilen geringe Myosis, zuweilen zu lebhafte Irisbewegungen, öfter Nystagmos, Xerophthalmos wechselnd mit Lacrymation, zuweilen Ophthalmodynie, exacerbirend und remittirend, und ausserst schwer heilbar;“) *b)* erethische Amaurose (entstanden durch bedeutenden Grad und plötzliche Einwirkung obiger Momente, zumal wenn jene Amblyopie schon bestand, sich aussernd durch ausserste Photophobie, auch nach erloschener Licht-Empfindung, helle Skotome, Gutta serena Walther's, die nur hier vorkommt — s. allg. Sympt., — Netzsehen, lichten Nebel, öfters Diplopie und Polyopie, Mikropie, Visus interruptus, evanidus; später sieht der Kranke dunkele Gegenstände besser, als helle, glanzende und in hellem Lichte am schlechtesten; nicht selten beginnt die Krankheit als Nyctalopie und behalt sie immer etwas davon; die Gegenstände scheinen entfernter, als sie sind; seltene Kopfschmerzen sind neuralgisch; der Geist ist reizbar, aufgeregt, veranderlich; nach ganzlicher Erblindung finden noch lange Zeit Gesichtsträume statt; die Krankheit ist oft bilateral, ist sie monolateral, so bleibt sie es oft, und wird die Kraft des gesunden Auges verstarkt; die Haltung des Patienten ist nicht amaurotisch vgl. allg. Sympt. 8., — viel mehr unsicher, angstlich; das Auge ist glanzend, hat einen falschen Blick; oft ist Nystagmos, oft Strabismus, Myosis, Hippus da; sehr spat wird wohl die Iris zu hell, die Pupille ist oft, aber nie stark rauchig, nur, wenn Atrophie hinzukommt, opalisirend; zuweilen ist das Auge zu weich.) 2) Die congestive (s. diese bei A. durch Congestion, Anmerk.) 3) Die entzündliche (d. h. Retinitis.) 4) Die torpide, *a)* primär-torpide, (vgl. A. durch Schwächung und A. durch sensibele Schwäche). *b)* secundar-torpide, (entstehend aus allen, bisher angegebenen Arten von A. mit der Zeit: sich aussernd durch ein schwer zu entwirrendes Chaos von, scheinbar sich widersprechenden Symptomen; sie sind namentlich sehr mannigfaltig, je nachdem früher einfacher Erethismus oder einfache Congestion oder beide vereinigt zugegen waren; die früheren dauern zum Theil, aber mit erheblichen Modificationen fort, zum Theil erloschen sie ganz, jedesmal aber kommen neue hinzu: anfangs prädominiren noch die ersten, mehr activen, später die letzten, mehr passiven; Congestiv-Symptome erhalten sich am langsten in gleicher Starke, ja kommen noch zunehmen, nur jetzt mit mehr passivem Character; Reizungs-Symptome mindern sich grösstentheils, verlieren sich aber nie völlig: „Die secundar-torpide A. unterscheidet sich von der primar-torpiden eben dadurch, dass bei der letzten nur einfacher Torpor und daher nur privative Symptome vorkommen, bei der ersten aber derselbe nicht rein besteht, die passiven Symptome und unter ihnen das Hauptsymptom, das Wenig- oder Nichtsehen, nie ohne, wenngleich niedergehaltene, Reizungs-Symptome sind. War die primare Krankheit erethisch, so weiset die Section nur wenige oder unbedeutende Abweichungen nach, war sie congestiv, so zeigen sich die Wirkungen der Congestion und zwar immer Blut-Extravasat; war sie entzundlich, so findet man Entzundungsproducte, wie Hypertrophie und gesattigt weisse Farbe, oder gelbbraune, schwarze Flecken, Induration der Retina, des Sehnerven.“) 5) Die paralytische (entstehend bald allmälig aus der torpiden, bald plötzlich als „fulminirende Retinal-Apoplexie,“ sich immer aussernd als „A. perfecta, gewöhnlich absoluta d. h. *Visus nullus aut fere nullus*,“ daher aber, wenn sie anfangs erethisch war, doch mit einiger Lichtscheu; Photopsie, Chromopsie, andere Phantasmen nicht, oft völlige Unempfindlichkeit, Gefühl von Kalte, Eingenommenheit des Auges und seiner Umgebung,

Zeit, und die Heilung gelingt nicht oft; allein durchaus unheilbar ist Amaurosis nicht. Zuweilen liegt die Unheilbarkeit am Arzte: denn es erfordert scharfe Beobachtungsgaben, um die Ursache des schwarzen Staares gehörig zu erkennen. Zuweilen ist man überhaupt gar nicht im Stande, sie zu erforschen, oder die erforschte wegzuschaffen, z.B. wenn sie beruhet auf Entartung des Hirns, der Retina, der Chorioidea. Zuweilen liegt es am Kranken, der in seiner Verzweiflung zu schnell die Aerzte wechselt, oder der gar zu spät die rechte Hülfe, sie lange Zeit in Brillen und Augenwassern suchte, meinend er bekomme schwache Augen wegen Alters u. dgl. Ferner ist die Krankheit schwer heilbar, weil sie leicht mit denen anderer Theile des Auges complicirt ist, dann, weil die Heilmittel auf Hirn und Retina nicht unmittelbar angebracht werden können, endlich weil genannte Organe so zarter

Xerophthalmos, ausgezeichnete Mydriasis und Iridoplegie, nicht selten Strabismus paralyticus und Blepharoplegie. Die Section weiset hier die auffallendsten Veranderungen nach: wenn Entzündung da war, deren Producte, sonst Atrophie, Verdunnung, partielle Resorption, Verknorpelung, Verknöcherung der Retina, Verknöcherung der Chorioidea und Hyaloidea, am haufigsten im Jacob'schen Sacke, der Centralarterie, hydropische Ergiessung von anderer, als entzündlich-exsudativer Beschaffenheit in genanntem Sacke, und darum Abtrennung der Retina von der Chorioidea, wovon bei Hydrops chorioideae. Aehnliche und noch zahlreichere Veranderungen finden sich am Sehnerven, Atrophie bis zum Chiasma, bei bilateraler A. meistens an beiden Nerven bis hinter das Chiasma, nur an einem, wenn die A. encephalisch war. Solche Atrophie wird, sobald sie vom Sehnerven selbst ausgegangen war, auch in Gesellschaft von Gewebsveränderung gefunden, von Markschwamm-, von Speck-Masse, von Hydatiden, Knochenplatten unter dem Neurilem: eine auf solche Weise entstandene A. kann für kurze Zeit eine gereizte sein. III. Nach der causalen Relation: 1) Idiopathische: bei ihr zeigen sich obige Formen (II. 1—5.) und die cadaverischen Symptome am deutlichsten. Sie zerfallt in *a)* Die, durch dynamisch wirkende Schadlichkeiten hervorgebrachte: Insolation, absolut oder relativ zu heftige Lichteinwirkung, Hyperopsie, Anopsie. *b)* Die, durch mechanische Schadlichkeiten hervorgerufene: Erschutterung, Zerreissung, Durchstechung, Compression der Retina, Zusammenpressung derselben. 2) Deuteropathische: *a)* Encephalische A., encephalitische, apoplektische, hydroencephalische, convulsivische puerile oder Dentitions-A., von Compression oder Degeneration gewisser Hirntheile und des Sehnervs in der Schadelhohle. *b)* Abdominal-A.: Sabural-A., crapulose A., durch Zorn, Schreck, verminose A., Visceral-, besonders die Hamorrhoidal- und Menstrual-A. 3) Symptomatische: *a)* Von Neurosen ausgehende A.: hysterische, hypochondrische A. *b)* Dyskrasische A.: katarrhalische, rheumatische, arthritische, scorbutische. *c)* Von Dermatosen ausgehende A.: exanthematische, impetiginose A. — Sichel's Eintheilung (a.a.O.) ist: I. Nach ihrer Natur: 1) Irritative A.: *a)* congestive, *b)* nervose A. 2) Torpide A. 3) Organische A. II. Nach ihrem Sitze: 1) Netzhaut-A.: *a)* irritative: α congestive, β. entzündliche, γ. nervöse, δ. rheumatische; *b)* torpide oder paralytische A.: α. Erschütterung oder Insolation der Retina, β. intermittirende A. *c)* organische. 2) „*Amaurose ophthalmique*," (d.h. Blindheit begleitend das eine oder andere Leiden dieses oder jenes Augentheils, nur der Classification wegen aufgeführt, da die A. hier nur Symptom sei: dahin rechnet er meistens die arthritische A. der Autoren, ein Symptom der Umanderungen der Chorioidea u.s.w, in Folge arthritischer Augenentzundung, manche syphilitische A., ein Symptom der Iritis syphilitica oder der Exostosen, A. welche die Cirsophthalmie, die Hydrophthalmie, das Glaukom, die Atrophie des Auges begleiten. 3) Sehnerv-A. 4) „*Amaurose trifaciale*" (s. Bd I. S. 87. Anmerk. 3.) 5) Hirn-A.: *a)* congestive A.: α) apoplectische, β) entzündliche, γ) traumatische, δ) als Symptom des Delirium tremens, ε) A. durch Narcotica, ζ) irritativ-nervose; *b)* torpide; *c)* organische A. 6) Rückenmarks-A.: *a)* irritative; *b)* torpide: *c)* organische A. 7) Ganglien- oder Abdominal-A.: *a)* irritative, α) congestive, β) nervos-irritative; *b)* torpide; *c)* organische Amaurosis. — *Rognetta* (*Cours d'ophthalmol. Paris* 1839.) sagt, der Natur des Uebels nach gebe es 1) mechanische A., 2) asthenische, adynamische; 3) hyperhamische, d.h. congestive, entzundliche auch irritative. Dem Sitze nach gebe es 1) constitutionelle (alle asthenische und einige hyperhamische), 2) idiopathische, d.h. im Augapfel selbst liegende, 3) orbital-A., z.B. die mechanische, 4) neuroptische, d.h. im Sehnerven liegende, 5) encephalische, 6) sympathische, z.B. von Schwangerschaft, gastrischen Storungen, Hypertrophie des Herzens abhangende.

edler Natur sind, dass sie an jeder Krankheit schwer leiden. Einige Amaurosen sind nicht so böse, als andere. Im Allgemeinen lässt sich allen plötzlich entstehenden ein besseres Prognosticon stellen, als den langsam sich ausbildenden, theils weil der Krankheitsfall ein frischer zu sein pflegt, theils weil seine Ursache deutlicher zu erkennen ist, [ebenso den periodischen.] Die von allgemeinen inneren Krankheitsursachen abhängenden Amaurosen sind oft böser als die von topischen Schädlichkeiten, z. B. von Stössen, Prolapsus oculi herrührenden. Die schlechteste Prognosis geben Jahre alte, mit Glaukom, mit bedeutender Varicosität, mit Atrophie verbundene Amaurosen, die ganz weichen oder ganz harten Augen. Man kann sie oft geradezu für unheilbar erklären, und muss es oft, um den Kranken dahin zu bringen, dass er sich in sein Schicksal ergebe, und nicht ferner seine übrige Gesundheit durch oft gebrauchte heroische Mittel zu Grunde richte. In solchen Fällen ist häufig die dadurch schon zerrüttete zu stärken. Wenn eine Amaurosis ohne besondere, topische Ursache entsteht, so geht sie meistens binnen 1—2 Jahren von einem Auge auch auf das andere über; aber auch die traumatische thut dies zuweilen consensuell. Amblyopie bleibt als solche mitunter lange wohl immer stehen. In seltenen Fällen vergeht die Krankheit von selbst durch Hämorrhoidalblutung, Nasenbluten, Rückkehr eines Kopfausschlages, eines Ohrenflusses, der Menstruation, der Fussschweisse, oder durch zufällige bedeutende Krankheiten, wie Fleckfieber, aber auch durch grosse Heilmittel, z. B. China, welche man gegen letztere gegeben hatte. Manchmal wird nur ein Auge geheilt, manchmal dieses nur partiell, so dass nur eine bestimmte Stelle in der Mitte, an einer Seite sehfähig wird. Genesung von der vollkommenen Amaurose erfolgt oft unter denselben Gesichtstäuschungen, mit denen sie entstand, mit Flammen- und Funkensehen, mit Mückensehen, als gutem Zeichen. —

b) Nach den ursachlichen Momenten. Die angeborene A. bleibt stets unverändert. Ist durch Congestion A. plötzlich entstanden und sind die Veranlassungen dazu eben erst vorgefallen, so ist die Prognosis sogar für vollkommene A. nicht schlecht, zumal wenn unterdrückte Blutungen und Absonderungen wieder hergestellt werden können. Selbst die durch unterdrückte Ausschläge entstandene, ist nicht unheilbar, sobald nur zeitig das Nöthige verfügt wird. Weniger gut ist sie, wenn apoplektischer Habitus und habituelles Unterleibsleiden Ursachen der Congestion sind. Hat letzteres seit Jahren auch nur Amblyopie herbeigeführt, so ist dieselbe schwer völlig zu heilen, wenngleich oft zum Stillstehen zu bringen; totale Amaurosis ist dann selten heilbar, weil schon Varicositäten entstanden sind, die stets eine sehr schlechte Aussicht zur Genesung geben. Bedenklich sind Gesichtsschwächen, die in denjenigen Jahren eintreten, welche das Aufhören der Menstruation mit sich führen: sie gehen leicht in Amaurosis über. Die bei Menschen mit apoplektischem Habitus entstehende Amaurose ist oft nur Vorbote von Verstandesschwäche, Lähmung anderer Sinnesorgane oder der Gliedmaassen, apoplektischem Tode. [Die durch Gemüthsbewegungen hervorgebrachte A. congestiva ist, wenn bald richtig behandelt, heilbar, späterhin aber schwer zu besiegen. Die, durch übermässiges Trinken seit langer Zeit herbeigeführte, ist sehr bösartig.] Ist Entzün-

dung die Ursache gewesen, so richtet sich die Prognosis danach, ob bedeutende Exsudate zurückgeblieben sind, welche die ganze Retina oder nur einen Theil derselben so entartet haben, dass völlige oder theilweise A. eintrat, oder welche sie mit benachbarten Gebilden verschmolzen haben, ob endlich vollends Eiterung entstanden ist. Die Amaurosis ist dann unheilbar. Durch Erschütterung und Quetschung entstandene A. ist am heilbarsten, wenn sie frisch behandelt wird; aber sogar eine ältere ist nicht unheilbar, sobald die Gewalt nicht zerstörend eingewirkt hatte; eine sehr alte ist unheilbar. Die von Exophthalmos herrührende verschwindet oft mit der Reposition des Augapfels, wenn derselbe nicht viele Jahre lang vorgelegen hatte. Die durch Hydrophthalmos, durch Hirn-Wassersucht, durch Hirn-Erweichung u. a. Hirn-Fehler, die durch Blut- oder Mark-Schwamm, durch Melanosis, durch Krebs, oder durch Exostosen und ähnliche Degenerationen hervorgebrachte A. ist unheilbar, kann höchstens auf einer gewissen Stufe der Amblyopie stehen bleiben. Die gichtishe A. spottet oft aller Heilversuche, ist aber häufig nur auf ein Auge beschränkt, am gefährlichsten ist die gichtisch-entzündliche. Der rheumatischen dagegen ist eine ziemlich gute Prognosis zu stellen; sie bleibt auch gewöhnlich Amblyopie. Bedenklicher ist die Krankheit, wenn sie mit Gicht complicirt ist. Die syphilitische ist heilbar, namentlich die frische; aber selbst die alte, mit Knochen-Anschwellungen verbundene, kann noch geheilt werden. [Der mercurielle schwarze Staar wird nach Haffner, jedesmal, wenngleich spät durch die Natur geheilt mit dem Verschwinden der Mercurialkrankheit überhaupt.] Der intermittirende kann zwar leicht geheilt werden, macht aber oft Rückfälle, besonders im Frühlinge.[1] Werden die Augen gehörig geschont und gestärkt, so ist die durch Ueberreizung der Retina entstandene Amblyopie heilbar; sogar die durch plötzliche Blendung gelähmte Sehkraft ist es, wenn zeitig behandelt. Wirkten heftige Fieber überreizend, so kann Sorgfalt während der Reconvalescenz das Uebel beseitigen. Die hysterische und hypochondrishe Art ist ungefährlich, kann es aber durch Recidive werden. Unerheblich ist die durch Würmer bewirkte Amblyopie. Die durch Unterleibsbeschwerden herbeigeführte ist sehr hartnäckig, unvollständig oder gar nicht heilbar, am leichtesten, wenn ein bestimmter, entfernbarer Krankheitsreiz aufgefunden ist. Heilung der, durch Nerven-, allgemeine Körper-Schwäche hervorgebrachten Amblyopie gelingt gar nicht oft, noch weniger die solcher völligen Amaurosis. Zuweilen gelingt sie sehr langsam, wenn die Krankheit nicht sehr alt ist, Arzt und Kranker den Muth nicht verlieren. Oft erholt sich jedoch der Körper viele Monate eher als die Augen. A. der Gelehrten ist oft Vorbote einer Geisteskrankheit oder des Todes, A. der Greise des Kindischwerdens und des Todes. Die durch Ausschweifung des Geschlechtstriebes entstandene Krankheit ist, wenn man nicht gar zu spät Hülfe sucht, und die Veranlassung aufhört, heilbar. Durch Narcotica und Amara hervorgebrachter, schwarzer Staar verschwindet in einem Paar Tagen von selbst; hartnäckig dagegen, aber

1) Bei einem Schreiber, den ich deshalb behandelte, sah ich die Krankheit 3 Frühlinge hinter einander wiederkehren.

dennoch heilbar ist der, durch Bleivergiftung hervorgebrachte, weniger hartnäckig der durch nervose Kolik herbeigeführte. [A. als Nachlass der Epilepsie kann frisch behandelt, häufig geheilt werden und bleibt auch oft Amblyopie. Der durch Indigestion oder durch Stoss auf den Magen entstandene lässt sich eine sehr günstige Prognosis stellen, wenn sie sofort richtig behandelt wird.]

Cur. — *A.* Cur nach dem dynamishen, nach dem Grund-Carakter der Krankheit.

Erste Klasse. Amaurose wegen übermässiger Receptivität und zu geringer Energie (A. mit irritabeler Schwäche.) Indication ist hier Minderung der Receptivität, Hebung der Energie, jedoch mit sehr grosser Vorsicht, auf dass nicht etwa die entgegengesetzte Art hervorgebracht werde, da das Auge so empfindlich ist, so leicht überreizt wird. Besonders wirksame Mittel sind *Narcotica*, *Amara*,[1] *Aethereo-amara*, *Aetherea*. Sie sind daher empirisch gegen jede Amaurose überhaupt empfohlen worden, schaden aber bei der anderen Art, und waren auf diese Weise, ohne Indication gegeben, Mitursache der Unheilbarkeit der Amaurose. Haupt-Mittel sind: *Rad. belladonnae* vorzüglich, *Hba hyoscyami* schwächer wirkend, *Opium* in einigen Fällen, *Laurocerasus* und Blausäure, *Cicuta*, *Aconitum*, *Digitalis*, *Quassia*, *Humulus Lupulus* zuweilen mit Nutzen von mir angewandt, *Sem. santonici* besonders von Italienern empfohlen, auch wenn keine Würmer da sind,[2] von mir nur in so weit zuweilen wirksam befunden, dass die Amblyopie nach ihrem Gebrauche keine weiteren Fortschritte machte; besonders gut wirkt *Camphor* in grossen Dosen, [Von metallischen Mitteln ist, nach v. Walther, *Zincum* und *Kadmium*, das erste, wenn noch Narcose indicirt ist, mit Blausäure verbunden, als *Zincum hydrocyanicum*, anzuwenden; Arsenik bei hartnäckigem, intermittirendem Typus, wenn *China* nichts fruchtet; Eisen, besonders *Ferrum oxydat. fuscum*, Stahlwässer als Nachcur. Sichel sah mehrmals das *Subcarb. ferri* tägl. ℈ß—ʒj,ß u. mehr in 3 Dosen treffliche Dienste leisten, gegen „torpide A." — Von topischen Mitteln benutzt man wohl Einreibungen von *Ol. cajeput*, von Salben aus *Opium* und *Camphor*, von *Tinct. opii*, allein ohne bedeutende Wirkung. *Belladonna* wirkt topisch auch auf die Ciliar-Nerven. Ganz besondere Aufmerksamkeit verdient die Leitung des in's Auge fallenden Lichtes. Kranke dieser Art müssen vor starkem bewahrt werden, weil letzteres auf ihre Netzhaut einen zu grossen Reiz ausübt, die Sensibilität erhohet, die Pupille noch mehr verengert. Sie müssen sich daher immer in einem dämmerigen Lichte aufhalten und ihre Augen nie anstrengen. Vgl. die diätetischen Regeln in der Einleitung S. 56 ff.] und v. Walther's schöne Auseinandersetzung sowohl in dieser Beziehung als auch wegen der Nothwendigkeit, eine sehr geordnete, gleichförmige, ruhige, nie aufregende Lebensweise ohne alle Excesse zu führen.]

1) [Man lasst, sagt v. Walther, die bittern Mittel auf die narcotischen folgen, besonders wenn durch sie der Heftigkeit des Erethismus schon etwas Einhalt gethan worden ist.]

2) Ausser den, in der Einleitung §. XLII. erwähnten, Einwirkungen des Mittels auf das Auge wird noch dies angegeben: die Menschen sollen während des Gebrauches die Gegenstände gelb sehen. Das habe ich weder an mir, noch an anderen bewahrt gefunden.

Zweite Klasse. Amaurosen wegen mangelnder Receptivität und zu bedeutender Energie, (A. mit sensibeler Schwäche.) Indication ist hier Erhöhung der Receptivität durch Mittel, die man zum Theil auch schon empirisch gab: z. B. *Sal volatile C. C.*, *Acria*, sogenannte auflösende Mittel, besonders wenn man den ursprünglichen Sitz der Krankheit im Unterleibe suchte. Indicirt sind namentlich im Allgemeinen: *Sal volatile C. C.*, *Naphtha*, *Rad. valerianae*, *arnicae*, | *Ol. arnicae* und *Ol. cajeput* (v. Walther)| *Rhus toxicodendron*, *Colocynthides*, *Pulsatilla nigricans*, [z. B. von Graefe sehr empfohlen: ℞. *Pulv. fol. pulsatill. nigr. Unc. j. f. c.*, *extract. pulsatill. nigr. s. q. l. a. pill. No.* 120. *S.* 3mal täglich 1—3 Stück und mehr;] *Castoreum*, *Moschus*, *Ol. animal. Dippel.*; *Phosphorus* zu *gr. jj* in *Ol. anim. Dipp. Dr. jj*. Vorzüglich gute Dienste leistete mir das *G. ammoniacum*, auf welches mich die, in der Einleitung §. XLII. erwähnte Einwirkung des Mittels auf gesunde Augen führte; man muss es aber in grossen Dosen geben, als *Lac ammoniacale* zu 2 Drachmen für den Tag: (℞ *G. ammoniac. Dr. jj*, *G. mimos. Dr. vj. Aq fontan.* ℥*vjjj.*) [*Cantharides*, *Ol. terebinth. aeth.* (v. Walther.)] Vortrefflich wirkt oft Quecksilber, besonders *Merc. subl. corros.* in kleinen Dosen,(1) namentlich dann, wenn Exsudate in und auf der Retina zu vermuthen sind, die dadurch entfernt werden können. In einigen Fällen passen Ekel-, Hunger-Cur, Brech-, Purgir-Mittel, Schmucker'sche Pillen (℞ *G. galban. G. sagapen.*, *Sapon. venet. ana Dr. j.*, *Rad. rhei opt. Dr. j ß*, *Tart. emetic. gr. xvj*, *Succ. liquirit. Dr. j. M. f. pill. pond. gr. jj S.* Morgens und Abends 15 Stück), Kaempf'sche Visceral-Klystire, zuweilen Aderlässe, Fussbäder. [Diese Art der Amaurose ist auch wohl diejenige, bei welcher das, von Henderson, Shortt, Guthrie, Liston u. A. empfohlene *Strychninum* anwendbar ist: man hat es innerlich zu gr. $\frac{1}{4}$ und mehr täglich, bis zur Entstehung von Zuckungen gegeben.(2)] — Topische Mittel: Lefebure empfahl, das Was-

1) [Nach v. Walther in grossen Dosen gleich anfangs. — Zwei Amaurosen, deren Ursache nicht aufzufinden war, heilte Martin durch Sublimat-Pillen und Hungercur. Vesicatorien am Nacken, Dunst des *Lig. amm. caust.*, später Arnica und China.

2) S. *Shortt* im *Edinburgh Med. a. Surg. Journ.* 1830. *Oct.* v. Graefe u. v. Walther's Journ. Bd XV. 1831. H 2. S. 334.) Guthrie und Liston gaben es nach dem Quecksilber. Treten bedenkliche Symptome ein, wie Kopfschmerz, stechende Empfindungen und Zuckungen im Körper, so soll man das Mittel aussetzen, allenfalls auch grosse Dosen Camphors, Opiumklystire geben. Tyrrell giebt $\frac{1}{2}$ *gr. pro dosi.* Shortt sah es nur bei Amblyopie, aber auch bei sehr bedeutender wirksam. Indicirt hält er das Mittel bei Paralyse des Sehnerven und der Retina, bei Congestion und Druck auf sie, bei einem unthätigen Zustande der kleinen Gefässe des Neurilems. Die, von *Petrequin* (s. *Bulletin de Thérapie T. XV.* 1838. *p.* 28 u. 286.) mitgetheilten, Krankheitsgeschichten zeigen, dass „asthenische" Amaurosen, selbst vollkommene, welche nach den verschiedensten Krankheiten, als Wirkung, zurückgeblieben sind, durch dies Mittel geheilt werden können. Er sah nach *Strychnin gr.* $\frac{1}{4}$ und *Nuc. vomic. gr. iij.*, steigend mehr endermisch angewandt, (s. topische Mittel), neben dem inneren Gebrauche der *Tinct. strychnini* (aus *Unc. vj.* auf ein Liter Branntwein) schöne Erfolge bei Amaurosen in Verbindung allgemeiner Wassersucht und Schwäche nach Wechselfiebern, bei A. nach Retinitis, nach rheumatischer Augenentzündung, nach Verwundung durch Pulver-Explosion. *George Russell Mart* (s. dessen *Pract. Observations on the treatment of nervous diseases. Lond.* 1835. *p.* 49.) heilte eine bedeutende Amblyopie mit erweiterter Pupille, von solcher Intensität, dass der Kranke auf 4—5 Schritte nichts unterscheiden konnte, binnen 5 Monaten vollkommen und dauernd durch *Strychnin gr.* $\frac{1}{6}$ *pro dos.* in Pillenform, alle 4—5 Tage wiederholt endermische Anwendung um das Auge herum und Einreibung der *Tinct. strychnini* dahin. Vgl. ferner unten die topische Anwendung des Mittels und Miquel's Erfahrungen bei Cur der A. durch directe Lähmung der Retina.]

serstoffgas örtlich anzuwenden. Ich fand es unwirksam, so wie auch die, in Eilsen, Pyrmont und vielen andern Bädern befindlichen Vorrichtungen, Schwefelwasserstoffgas, kohlensaures Gas an's Auge zu bringen. Recht gut wirkt der Dunst des Salmiakgeistes aus der vorgehaltenen, hohlen Hand.[1] Aetherische Dämpfe, z. B. von *Sambucus* kann man häufig gegen das Auge und in die Nase steigen lassen. Manche reiben den *Bals. vitae Hoffm. pro usu int.* um's Auge ein, ich um's Auge und in die Augenlider meinen *Spirit. ophthalmic.* (s. Arzneiformel 43.), der gegen Amblyopie zuweilen vortrefflich wirkt. Mitunter gebe ich noch grössere Mengen der einzelnen, in ihm enthaltenen Oele, oder setze ich noch *Ol. cajeput. Scrup. β* oder *Liq. anodym. min. Hoffm.* oder *Liq. ammon. caust.* zu. Guenther fand gegen Schwäche des Sehvermögens, von welcher Ursache sie abhängen, und durch welche Symptome sie sich äussern mochte, am wirksamsten ℞ *Hbae majoran., Hbae rorismarin. ana pugill. j, Vini albi generosi, Aq. plurial. ana Unc. jβ, M. et soli per 24 hor. expone, subinde agitando digere, tunc cola per pannum c. express.* Dies Infusum wird gemischt mit gleichen Theilen des *Vinum ophthalmic. Janini*, und mehrmals täglich werden die Augenlider damit gewaschen. [Kopp hat empfohlen, eine kleine, einfache, nur in der Mitte mit *Tinct. galbani* befeuchtete, Compresse alle Paar Stunden auf die Augenlider zu binden.] Recht zweckmässig sind reizende Schnupftabacke, z. B. der Schneeberger. Ich verordne gewöhnlich zum Einschnupfen ein Pulver aus *Rad. valerian., Flor. serpylli, Flor. Lilior. Convallar., Rad. iridis florentin.* und *Sacchar. alb.* Soll es stärker sein und Schleim-Ausfluss befördern, so setze ich hinzu *Rad. ipacacuanh.* oder *Mercur. dulc.* Aber man sei auch hiermit vorsichtig, denn zu häufiges, zu heftiges Niesen kann durch Erregung von Congestion und durch Erschütterung schaden. Manche haben empfohlen Eintröpfeln sehr reizender Augenwasser, der Cayenne-, oder der Spanisch-Pfeffer-Tinctur, [*Strychnin. nitric.*, (vgl. Cur der A. durch Lähmung der Retina.)] Ware das der *Naphth. vitriol.*, bis Augenentzündung erfolge. Die verdünnte Naphtha habe auch ich angewandt, später die *Aq. menth. piperit.* und den *Liq. anod. min. Hoffm.*, auch wohl mit *G. arabic.* versetzt, damit es nicht verfliegt. Von der Electricität sah ich zuweilen Nutzen, in anderen Fällen ward nur die Lähmung der Ciliarnerven und der Iris durch sie gehoben.[2] Auch die Anwendung des mineralischen und animalischen Magnetismus ist versucht worden. Vom Galvanismus sah ich keinen Erfolg. [Zu

1) Das sehr gepriesene Leyson'sche Mittel aus Paris ist wesentlich nichts anderes. Es scheint zu bestehen aus gleichen Theilen Salmiaks und frisch gebrannten Kalkes, versetzt mit etwas Kohle, Eisenoxyd und Zimmt. Man soll das Glas umschütteln und den Dunst einige Male täglich gegen das Auge steigen lassen, auch in die Nase einziehen. Ein Paar Unzen kosten 1 Speciesthaler.

2) Vgl. Hey in den Medic. Bemerkungen u. Untersuchungen einer Gesellschaft von Aerzten in London. A. d. Engl. Altenb. Bd VI. 1778. — *Partington* im *Lond. Med. Journ. P. IV.* 1788. — *Hammer* in *Comment. Acad. Elector. Theodor. Palatin. Vol. VI. Manhem.* 1790. — Ware in Abhandl. d. medic. u. chirurg. Gesellsch. zu London. Aus d. Engl. Altenb. Bd III. 1794. — [Busch in Hufeland's Journ. 1832. Juli, Aug. S. 52. Er rühmt sie sehr. Ein Dragoner ward während des Manövers plötzlich stockblind. Nach 4 wöchentlicher anderweitiger, vergeblicher Cur electrisirte ihn B. Funken einschlagend und ausziehend. Nach 14 Tagen sah Pat. Alles blutroth, einige Wochen später rothe und weisse Flammen, noch später Alles weiss, nach 2 Wochen Gegenstände im Nebel, nach 8 Tagen Alles deutlich.

versuchen ist Acupunctur und Galvanopunctur in der Gegend des Ober- und des Unter-Augenhöhlenloches, zumal wenn starke Mydriasis da ist.(1)] Tropfbäder auf den Scheitel, meine, mit Spirituosen, z. B. mit verdünnter *Aqua Coloniensis*, *Spirit. serpylli*, *anthos*, gefüllte, Augen-Douche (s. Fig. 1.) wirken gut. Exutoria sind bei dieser Art des schwarzen Staars treffliche Mittel, jedoch müssen sie anhaltend im Zuge erhalten werden: dahin gehören Vesicatorien auf der Stirn, an den Schläfen, eine Fontanelle daselbst mit *Ungt. acre (Mercur. subl. corros., Butyr. antimon. ana Dr. j, Ungt. cantharid. Unc. β M. exactiss.)* durch ein *Empl. fenestrat.* hindurch gelegt, Cauterisation daselbst, auch hinter den Ohren mit Wasserdampf, der aus einem kleinen Kessel mit langem, fast horizontalem Rohre in die Oeffnung eines *Empl. fenestrat.* geleitet wird, die Moxa an den Schläfen, über den Augenbraunen, ein kräftiges Mittel, Einreibungen des *Ungt. antimoniale* dahin; Seidelbast auf dem Arme, ein Setaceum im Nacken; [Einreibungen der Ammoniak-Salbe von Gondret in die Stirn- und Schläfenhaut sind in Frankreich gebräuchlich (℞ *Adip. porcin. paulul. liquefact. Dr. vjj, Sebi ad candelas Dr. j, Mixta conjice in lagenam perfecte obturatam; add. Ammon. liquid. 25° Dr. vj — Unc. j. M. agitando hermeticeque obtura*:) fünf Minuten lang fortgesetzt macht sie die Haut roth, sie zieht dann Blasen und zerätzt zuletzt; endermische Anwendung des *Strychninum* ist schon von Vielen sehr zweckmässig gefunden worden, wohl bei dieser Art;(2) Rognetta rühmt dessen Application durch Galvanismus, noch mehr durch Galvanopunctur in der Nähe der Augen. Hier, wenn überhaupt, möchte auch anwendbar sein die, bei Mydriasis und Pannus schon erwähnte Cauterisation der Cornea durch Höllenstein, welche von mehreren Franzosen ohne bestimmte Indication gegen jede Amaurose empfohlen wird, von Serre gegen alle, mit Mydriasis verbundene Amblyopien, die dem Kranken noch deutliches Sehen durch ein feines Loch in einem Kartenblatte erlauben.(3)]

1) Rosas (s. Oesterr. med. Jahrb. Bd VIII. H. 1.) besserte durch Galvanopunctur an diesen Stellen mit nur 4 Platten binnen 8 Monaten eine 16jährige vollkommene Amaurose so weit, dass der Kranke mit beiden Augen auch kleine Objecte, jedoch nicht Farben und entfernte Gegenstände unterscheiden konnte. Zuweilen trat danach Funkensehen, Thränen, Kopfschmerz, Frostein langs der Wirbelsaule, leichte Entzundung des Stiches ein. Magendie und Fabré-Palaprat sahen gute Erfolge von der Electropunctur.

2) Obige englische Aerzte haben in die Wunde, welche ein kleines Blasenpflaster in der Schläfenhaut gemacht, alle 1—3 Tage *Strychnin. gr. ½—j.* eingestreut. Vgl. oben auch Pétrequin, deren glückliche Erfolge in Horn's Archiv 1834. Nov. Dec. S. 1049.; in Gerson u. Julius Magazin 1835. Sept. Oct. S. 163.; in Schmidt's Jahrb. Bd XXI. S. 341. Bd XXII. H. 3.; dann weiter unten Cur der A. durch Lähmung der Retina. Burdach (s. Med. Vereins-Zeitung 1838. No 19.) beobachtete auffallend guten Erfolg von *Strychnin. gr. j.*, binnen 2 Tagen in zwei Vesicatorien-Wunden der Schläfen gestreut, gegen Amaurosis, welche nach Hirnentzündung zurückgeblieben war und allen Resolventien nicht weichen wollte. Schon am 3ten Tage konnte das zweijährige Kind wieder sehen.

3) Schon Taylor rieb die Hornhaut mit Bimstein oder einer goldenen Feile. Serre (s. *Bullet. de Thérapie* und *Revue méd.* 1830. *T. III. p.* 161., auch Froriep's N. Notizen Bd XXXIV. No 17., Schmidt's Jahrb. Bd VII. S. 182.), cauterisirt den Augapfel in der Nahe des Orbiculus ciliaris, vermittelst eines hohlen mit Hollenstein gefüllten Ringes, oder rath in die Ciliar-Nerven der Iris in den Supraorbital-Nerven, selbst in die Retina eine Staarnadel, hineinzustechen. Er bezweckt dadurch eine Nerven- und Gefass-Reaction und meint, man könne dann gute Einwirkung erwarten, wenn eine leichte Retinitis eintrete, oder eine Iritis, eine Chorioiditis, sobald Iris oder Chorioidea ihre Functionen nicht gehorig vollzogen hatten, und andere Mittel nichts ausrichteten. Verengerung der Pupille beobachtete Velpeau nach Cauterisation der Cornea.]

Licht muss diesen Kranken gegeben werden, so wie ich dies in meinen Ophth. Beob. u. Unters. und in der Einleitung vorliegenden Buches §. LXXXIII. auseinandergesetzt habe. Die dort beschriebenen Gradationen des Licht-Gebens darf man hier bei völliger Amaurose noch verstärken durch Spiegellicht des Mondes, einer Lampe, der Sonne. Von dieser Methode die Sensibilität der Retina neu zu wecken, habe ich glänzende Wirkung gesehen; auch Loebenstein-Loebel hat mir beigestimmt, sie gerühmt, ebenso Hufeland. Sie verdient, mehr angewandt zu werden.(1) [Pitschaft(2) schlägt rothe Brillen vor.(3) Die Diät sei nährend, kräftig, mässig, aufregend, auch durch geistige Getränke, aber nicht durch Bier; durch Senf, Meerrettig. (v. Walther.(4))]

B. Cur der specielleren Arten.

1) [Cur der angeborenen und der erblichen Amaurosis. Erstere lässt keine Heilung zu, letztere nur dann, wenn zeitige Prophylaxis ihre Ausbildung hemmte. Möglichste Schonung der Augen, einfaches, nüchternes, vorsichtiges Leben, Meiden alles desjenigen, was Congestion nach dem Kopfe veranlassen kann. Jahre lang gebrauchte Augendouche, Blutentziehungen sind indicirt bei kräftigen, vollsaf-

1) Es versteht sich von selbst, dass man hiermit sehr allmälig und vorsichtig verfahre. Auch ist es rathsam, dem Kranken nichts von dieser Cur zu sagen, da er sonst geneigt sein möchte, bei etwaigem Fehlschlagen derselben, das ohnehin schon verlorene Gesicht dem Arzte aufzubürden. — Einmal sah ich Licht das Sehvermogen nur momentan wieder erwecken, so lange es einwirkte. Ein anderes Mal wirkte zufallig Sonnenlicht heilend, in das der Kranke aus Instinct haufig gesehen.

2) [S. Hohnbaum's Medic. Conversations-Blatt 1832. No 28.

3) *Serre (Gaz. méd. de Paris* 1842. *No* 8.) beobachtete 3mal Heilung einer Amaurose bloss dadurch, dass das Licht in's andere Auge eindringen konnte wegen, von ihm hier gemachter, Staar-Reclination. In Folge einer Iridodialysis cum iridenkleisi, und in Folge einer Staarreclination eingetretene Augenentzündung schien ihm vorübergehende Besserung des anderen amaurotischen zu bewirken. (S. dass. No 12.)

4) v. Walther giebt in Beziehung auf die Anwendung der topischen Reizmittel folgende Regeln: 1) Man gehe sehr allmalig von den gelinderen zu den kraftigen über, 2) nähere sich allmälig mit ihnen dem Auge, wende sie auf dasselbe zuletzt an, 3) man wahle die anfanglichen Excitations-Stellen nach den Symptomen, aus denen sich eine ausgezeichnete Mitleidenschaft des einen oder des anderen Cerebral-Nerven mit dem optischen ergiebt. Bekundet sich durch sie ein Mitleiden des *N. facialis*, so müssen nach einander aufgeregt werden die Gegend hinter dem Ohre, die Schläfe, das Augenlid. Bekundet sich durch sie eine Affection des *N. ophthalmicus*, so werde die Supraorbital-, die Cervical-Gegend, die Nasenschleimhaut gereizt. Auf die *N. oculomotorius*, *patheticus* und *abducens* kann man nur von ihren peripherischen Enden oder Anastomosen her einwirken, 4) man quäle nicht umsonst mit schmerzhaften Mitteln, wenn keine Cur moglich ist, 5) man erwarte nicht zu viel von den heroischen Excitantien, denn meistens kann durch sie das nicht erzwungen werden, was die gelinden nicht zu leisten vermochten. — Die secundär-torpide A. ist ausserordentlich schwer zu behandeln, wegen des zum Theil noch fort bestehenden Erethismus, wegen der Geneigtheit zu Congestionen, und wegen der chronisch gewordenen und in ihren Ausgangen forthestehenden entzündlichen Reizung. Anwendung von Blutegeln muss vorausgehen folgenden Reizmitteln, und keinen anderen: innerlich *Rad. valerianae*, mitunter *Rad. senegae*, *Moschus*, *Castoreum*, sauerlichen Elixiren, *Ol. animale Dippel.*, Zwiebeln, Sellerie, *Squilla*, *Ammon. carbonic.*, *benzoic.*, kohlens. Kali- und Natron-haltigen Wässern, *Asa foetida*, bei Exsudation zuweilen den Sublimat, *Tart. stibiat.*, Arsenik, Strychnin; äusserlich der Augendouche, den Aetherdünsten, der Electricitat und dem Electromagnetismus nur mitunter und ohne Funkenziehen, ohne Erschütterung, dem Strychnin endermisch, gelinden und entfernten künstlichen Geschwüren mit vieler Safteausscheidung, geringer Reizung. Mässige, beständige Licht-Einwirkung ist hier die dienlichste.

tigen Menschen. Kräftigende Nahrungs- und Heilmittel, eignen sich für die schwächlichen, reizende für die torpiden. Zu der Zeit, wo die erbliche Amaurose sich einzustellen pflegt, muss der allgemeine Körperzustand der Maassstab der Behandlung sein.]

2) Cur der Amaurosis durch Congestion. — Ist das Uebel noch neu, so entleere man tüchtig Blut durch einen Aderlass am Arme[1] und wiederhole ihn nöthigen Falls, setze auch zahlreiche Blutegel; den geringeren Grad behandele man nur mit letzteren, um das Auge herum, in die Schläfe, hinter das Ohr, trefflich wirkend in die Nase gesetzten, mit Schröpfköpfen am Nacken. Kalte Umschläge auf Auge und Kopf, Begiessen des letzteren mit kaltem Wasser, [nach v. Walther unter Umständen und mit Vorsicht Sturz- und See-Bäder,] lauwarme Fussbäder[2] müssen nachfolgen, bei längerer Dauer reichliche Abführungen, durch Salze, [durch Saidschützer oder Püllnaer Wasser, *Elixir acid. Halleri, Acid. tartaric.*,] ein Vesicatorium am Nacken. Durch solche entleerende und ableitende Mittel, bei kühler, knapper, vegetabilischer Diät, säuerlichen Getränken, Molken u.dgl., bei häufiger, nicht erhitzender Bewegung, Meiden aller Spirituosa, erhitzender Speisen und Heilmittel, aller beengender Kleidung und Haltung des Körpers, aller übrigen oben genannten, Ursachen der Congestion, und äusserster Schonung der Augen, stellte ich fast immer die Beweglichkeit der Pupille und oft das Sehen wieder her. — Ist die Krankheit Jahre alt oder haben obige Mittel das Sehvermögen nicht völlig herstellen können, [oder ist nur die böse Wirkung der Congestion zu bekämpfen,] so sind passend Salmiakdunst, Einreibungen von *Ol. cajeput*, von meinem *Spirit. ophthalmicus*, reizende Augenwasser von *Liq. anodyn. min. Hoffm.* mit *Aq. menthae*, *Tinct. capsici*, später Electricität, auf welche ich grossen Werth lege, da sie oft zur Heilung vieles beiträgt. Innere, gegen die späteren Stadien anzuwendende, Mittel sind Quecksilber, Arnica, noch später Phosphor. Arnica ist auch zur Nachcur zu geben. — Sind bestimmte Ursachen der Congestion zu entdecken, so muss vor allen Dingen und speciell gegen sie die Behandlung gerichtet werden. Also sind unterdrückte gewohnte Blutungen wieder herzustellen: durch Aderlässe an den Füssen, Blutegel an den inneren Seiten der Schenkel, am Perinäum, an den Schamlefzen,[3] lauwarme Fuss- und Beinbäder, *Emmenagoga*, wenn es die Menstruation ist; durch viele, öfters an den After gesetzte Blutegel, Schröpfen auf dem Kreuze, [trockene Schröpfköpfe auf den After, während deren Anwendung oft die Hämorrhoidal-Venen platzen (Carron du Villards,] wiederholte Klystire, innere hämorrhoidalische Behandlung, wenn es die Hämorrhoiden sind; Blutegel in die Nase gesetzt, wenn es das Nasen-

1) Manche empfehlen ihn aus der *V. jugularis*, aus der *Art. temporalis*.

2) v. Walther empfiehlt hinterher und Morgens Bürsten und Reiben der Füsse, Carron du Villards rath bei schwachen Menschen, welche Blutausleerung schlecht ertragen, die Congestion nach dem Kopfe zu bekämpfen durch anhaltendes Hervorrufen einer solchen gegen die unteren Extremitäten hin. Man soll daher an diese grosse, trockene Schropfkopfe setzen, besser Junot's pneumatisches Instrument, Kautschuck Sacke, Rubefacientien anzuwenden.]

3) Eine Frau wurde nur so lange sehend, als die Blutausleerung durch Blutegel andauerte. (Richter.)

bluten ist. Bis die Blutung wieder hergestellt worden, mache man kalte Umschläge auf den Kopf, lasse man oft laue Fussbäder nehmen. Auch die Ekelkur und Quecksilber sind gegen veraltete Amaurosen dieser Art anzuwenden. Bei Wöchnerinnen müssen Milchabsonderung, Lochienfluss und Hautausdünstung befördert werden. [Man mache daher über die Brüste warme Umschläge von Leinsamen-Mehl mit Chamomillen, Lavendel, Fenchel, lege Flanell oder Werg auf sie, welche mit gebranntem Zucker oder Mastix oder Wachholderbeeren durchräuchert sind, lasse eine Wärterin oder einen jungen Hund öfters saugen;] man behandele ein etwa vorhandenes Kindbetterinnenfieber, eine Metritis hauptsächlich mit Quecksilber und Exutorien u. s. w. Entsteht die Amaurosis bei Schwangeren, so sind passend mässige Bewegung, Beförderung des Stuhlganges durch gelinde, kühle Laxantien und Klystire, Kühlhalten des Kopfes, kalte Augendouche, knappe Diät, Meiden aller Kleidung und Bewegung, welche Congestion verursachen könnten, [möglichste Verhütung des Erbrechens durch horizontale Lage, etwas Wein, knappe, leicht verdauliche Nahrung. Ist der Blutandrang nach dem Kopfe bedeutend, so müssen Blutegel gesetzt, kann auch ein kleiner Aderlass gemacht werden.[1]] Unterdrückte Kopfschweisse indiciren besonders Vesicatorien und Einreibungen von *Tinct. cantharidum*, von *Liq. kali caust.*, von *Ungt. tartar. stibiati* in die Kopfhaut, kräftiges Bürsten, Bedecken des Kopfes mit Scheer-Wolle, mit einer Kappe von Wachstaffent, innerlich *Spirit. Mindereri, Camphor* mit *Sal volatile*, ist das Uebel schon alt Schwefel, *Ol. animale Dippel., Spirit. Beguini*, Phosphor. Karlsbad leistete einige Male, von mir dorthin geschickten, Kranken herrliche Dienste.[2] A. durch unterdrückte Fussschweisse erfordert wollene Strümpfe, Socken von Wachstaffent auf den nackten Füssen, [oder über die Strümpfe gezogene Schuhe von Gummi elasticum, beide] auch während der Nacht, Filz- oder Haar-Sohlen in den Schuhen, Bürsten der Füsse, Fussbäder mit Senf oder Asche und Salz oder *Lapis causticus*, Dampf-Fussbäder, trockene von heissem Senfmehl und Sand,[3] häufiges Gehen, innerlich Schwefel und Camphor. Zugeheilte Fussgeschwüre müssen ersetzt werden durch Senfpflaster, Senf- und Salz-Fussbäder, Fontanellen.[4] Unterdrückten Ohrenfluss muss man herstellen durch warme ätherische Kräuterdämpfe, verflüchtigten Schwefeläther, die aus einem kleinen Trichter oder aus der Itard'schen Maschine in's Ohr geleitet werden; jedoch dürfen diese Mittel den Kranken nicht erhitzen. Gelingt es nicht, den Fluss wieder hervorzurufen, zumal wenn er seit langer Zeit verschwunden, so ist er zu ersetzen durch Monate lang hinter den Ohren, in den Schläfen unterhaltene Exutoria.] A. durch unterdrückte chronische

1) [Schneider (s. Heidelberger Klin. Annalen 1831. H. 2.) heilte durch Aderlass und auf's Auge gelegte *Tinct. galbani.*

2) Der Verfasser war der erste, der Amaurotische nach Karlsbad schickte. Die erste Kranke, eine junge Dame, gebrauchte dort die Cur, voll Vertrauens auf den Verfasser, ungeachtet ihr daselbst das Karlsbad als ungeeignet geschildert wurde. Sie ward völlig geheilt. Wirkt es durch Ausscheidung auf den ersten und zweiten Wegen, oder durch Auflösen und Aufsaugen entstandener Exsudate auf der Retina?

3) Stegmann (s. Horn's Archiv 1836. Sept.) fand, auf die Füsse gelegten, Kartoffelbrei sehr hülfreich.

4) Beer stellte sie und das Sehvermögen durch obige Mittel 25 Mal wieder her.

Hautausschläge erfordert gleichfalls Hautreize, besonders Einreibungen von Antimonial-Salbe dahin, wo der Ausschlag war,[1] Fontanellen, [Schwefelbäder, Bürsten der Haut,] innerlich Schwefel, [Holztränke von *Sarsaparilla, Dulcamara, Mezereum, Lign. guajaci*, das Zittmann'sche oder Pollini'sche Decoct, Antimonialien, Quecksilber. Unterdrückte acute Hautausschläge erheischen Beförderung der Hautausdünstung durch Camphor, Sal volatile, Moschus, Sinapismen, Belegen des Körpers mit warmem Senf-Absude, besser ein warmes Senfbad, warme Wasserbäder, während der Kopf mit kalten Umschlägen bedeckt ist. War seit Entstehung der A. schon lange Zeit verstrichen, so reibe man in die Augengegend Mercurial-, Antimonial-Salbe, lege Exutorien. Innerlich gebe man Quecksilber, besonders Sublimat, sobald man, wegen deutlich da gewesener Augenentzündung oder grauer Trübung des Hintergrundes der Pupille, eine statt gefundene Retinitis vermuthen darf. Wo nicht, und auch wenn keine Zeichen von Varicosität da sind, so muss die allgemeine, oben angegebene, excitirende Behandlung die Lähmung der Retina zu heben suchen.] Säufer müssen den Spirituosen entsagen, häufig kalte Begiessungen auf den Kopf machen, die Augen douchen, übrigens auf angegebene allgemeine Weise behandelt werden. Liegt der Congestion habituelle Plethora abdominalis zum Grunde, so muss gegen sie die Cur gerichtet werden. Bei Anlage zu Hämorrhoiden sind diese durch obige Mittel in Fluss zu bringen. Sind der Stuhlgang, die Verdauung nicht die gehörigen, so purgire man in frischen Fällen durch Salze, Saidschützer oder Püllnaer Bitterwasser, *Extr. taraxaci, graminis, Rheum, [Ol. ricini]*. Veraltete Amaurosen dieser Art, [welche äusserst hartnäckig, oft incurabel sind,] behandele man mit Schwefel und Tart. tartarisatus, mit Gratiola, Helleborus, Schmucker'schen Pillen, Karlsbader Wasser, (auch künstlichem, d.h. Selterser Wasser mit Natron sulphuric. und carbonic.), Marienbader Kreuz-Brunnen; man lasse häufige Klystire, Kaempf'sche Klystire geben, eine Ekel-, eine Hungercur gebrauchen, Sitzen meiden, dagegen reiten, fahren, reisen, Alles ohne Erhitzung. [Sollte heftiger Zorn, Aerger, Schreck eine Congestion und dadurch Amaurose herbeigeführt haben, so sind, ausser den angegebenen Mitteln gegen Blutandrang, indicirt Beruhigung des Gemüthes, besonders Aenderung der Lebensweise, der Umgebung, des Aufenthaltsortes, kühlende Getränke, wie Limonade, Cremor tartari als *Aq. crystallina*, bei Uebelkeit, Vollheit des Magens, belegter Zunge, und bitterem Geschmacke ein Brechmittel. War die Amaurose schon alt, so wirkten zuweilen noch gut Schwefelbäder, Camphor, Arnica und andere Excitantien.[2]

3) Cur der Amaurosis durch Varicosität oder Aneurysma. — [Die, bei 2 angegebenen, Blut- und andere Säfte-Entleerungen, so wie die Ableitungen sind in den ersten Stadien auch hier anzuwenden, und werden auch ohnehin gewählt, da der Anfang der Varicosität sich wie Congestion kund giebt. Treten deut-

1) S. ein Beispiel nach 6 Tagen wiederkehrenden Sehens durch Einreibung dieser, noch mit *Euphorbium* versetzten, Salbe hinter das Ohr, durch Brechmittel, Calomel und *Sulphur. aurat.*, von Malin erzählt in d. Med. Vereins-Zeitung 1838. No 4.

2) Gegen die böse „erethisch-congestive" A. empfiehlt v. Walther die Digitalis, besonders das *Acetum digitalis, Cicuta* und *Aconitum, Elix. acid. Hall.* oder *Vogler.*, *Rheum* und *Aloë*.

lichere Zeichen ein, z. B. fixe, schwarze Phantasmen, so ist dreimal tägliches Douchen des Auges mit kaltem Wasser oder mit Alaun-Auflösung Monate lang fortzusetzen, so sind ferner von Zeit zu Zeit Blutegel an die Schläfen zu appliciren. Zeigen sich aber schon sichtbare Varicositäten, so tritt die Behandlung des Cirsophthalmos, der Varicositas chorioideae ein. Das Sehvermögen ist dann gewöhnlich nicht mehr zu retten. Mackenzie sah nach dem inneren Gebrauche des arsenichtsauren Kali (vgl. seine Behandlung bei Chorioiditis) Besserung nicht allein der Varicosität, sondern auch des Sehvermögens erfolgen. Wegen der Behandlung eines Aneurysma arteriae ophthalmicae s. Aneurysma in der Augenhöhle.]

4) Cur der Amaurosis durch Entzündung der Retina und durch deren Folgen. — Entstand Retinitis allein oder mit Entzündung anderer Theile des Auges, und als deren Wirkung und Begleitung schwarzer Staar, so ist gegen die idiopathische kräftig Blut entleerend, kühlend und ableitend zu verfahren (s. Retinitis), bei sympathischer und symptomatischer aber den, bei den resp. sympathischen oder symptomatischen Augenentzündungen dargelegten, Heilplänen gemäss. Verschwindet danach die Entzündung spurlos, so kehrt auch ungetrübtes Sehvermögen wieder. Allein nicht selten bleiben Spuren derselben zurück, ja, erkennt man die chronische Entzündung der Retina, der Chorioidea und des Glaskörpers erst zu spät an ihren Folgen. Plastisches Exsudat ist hier oft aufzulösen, die Resorption desselben zu bethätigen hauptsächlich durch das vortrefflich wirkende Quecksilber, innerlich als *Mercur. dulcis* zu *gr.ij.*, bis zum anfangenden Speichelflusse, oder als *Mercur. sublimat, corros.*, äusserlich als *Ungt. mercuriale* um's Auge herum. Dieser Cur weichen zuweilen Exsudate, welche schon Jahre lang bestanden hatten.[1] [Allein die Mehrzahl solcher Amaurosen wird doch nicht geheilt, da öfters die Entartung der Retina oder der Chorioidea oder des Glaskörpers zu bedeutend ist.]

5) Cur der Amaurosis durch Verwundung, Quetschung, Dehnung, Erschütterung. — Verwundung erheischt Behandlung der penetrirenden Wunden des Augapfels, Dehnung durch Vorfall des Auges Reposition desselben (s. *Prolapsus oculi*), [durch Strabismus, Luscitas Durchschneiden des verkürzten, des contracten Muskels (s. Schielen,)] hinterher Anwendung der unten angegebenen Excitantien, mässige Uebung des unthätig gewesenen Auges. War Quetschung oder Erschütterung die Ursache gewesen, so ist oft zuerst eine entzündungswidrige Behandlung indicirt, später sind topische Excitantien anzuwenden, z. B. aromatische Umschläge, Einreibungen von *Liq. anodyn. min. Hoffm.*, von *Bals. vitae Hoffm. internus*, von *Ol. cajeput*, von meinem *Spirit. ophthalmicus* (s. Arzneiformel 43.) rein oder verstärkt durch *Liq. anodyn.*, *Ol. cajeput.*, *Liq. ammon. caust.* ℈ß, von *Naphtha vitrioli*, von Phosphor in Naphtha oder mit Oel, ein trefflich wirkendes Mittel, von *Strychninum*[2] (vgl. Cur der A. durch Lähmung der Nervenkraft.) Wenn diese

1) S. über Sublimat Langenbeck u. Wedemeyer in L.'s N. Bibl. f. Chir. u. Ophthalm. Bd I. H. 1. Ersterer giebt: ℞. *Hydrarg. subl. corros. gr.j.*, *G. mimos.* ℨiij., *Aq. destill.* ℨvj., *Tinct. thebaic.* ℈j. M. S. Morgens und Abends 1 Essloffel voll.

2) Bedeutende Besserung einer A., welche durch Fall eines zinnernen Salzfasses auf die Su-

Mittel nichts helfen, so sind Moxen oder heisse Wasserdämpfe (s. oben) an die Gegend des *foramen infra-* und *supraorbitale* anzubringen, Rubefacientien, Vesicatorien dahin zu legen, Electricität, Electropunctur (Magendie und Fabré-Palaprat) längere Zeit zu gebrauchen. Innerlich sind anzuwenden, namentlich wenn schon lange Zeit verstrichen, *Flor. arnicae montan. pulv.* ℈j., 3mal täglich, steigend bis zu 3ß—℈iij. 4mal täglich.

6) Cur der Amaurosis durch Ansammlung abnormer Flüssigkeiten und durch Geschwülste. — Darf man Blut-Extravasat vermuthen, so muss anfangs die congestionswidrige Behandlung eintreten (s. 2.); wenn diese nichts fruchtete, passt eine Mercurial-Cur, um Resorption zu befördern. Nachfolgen muss die excitirende Behandlung der A. durch Quetschung (s. 5.) Die übrigen erfordern die Cur der sie veranlassenden Krankheiten, wenn solche überhaupt zu den curabelen gehören.

7) Cur der Amaurosis durch Gicht. — Folgt die A. auf zurückgetretene Gicht, namentlich Podagra, so muss die gichtische Entzündung in dem Theile wieder hervorgerufen werden, den sie verlassen. Uebrigens sind zweckmässig die stärkeren antarthritischen Mittel: Phosphor in Dippelschem Oele, *Spirit. Beguini, Tinct. guajaci volatilis, Tinct. aconiti anodyna* mit *Liq. C. C. succinatus*, Holztränke, Zittmann's Decoct, Karlsbad, Marienbad u. s. w. Gegen die Schmerzen lasse man Abends *Opium* ℈j., in des Kranken Speichel aufgelöset, um's Auge herum einreiben. [Von Juengken werden, ausser den meisten der genannten Mittel, noch *Belladonna, Stramonium, Mercur. subl. corros.*, Entziehungs-Cur und künstliche Eiterung empfohlen. (1)]

8) Cur der Amaurosis durch Rheumatismus. — Dieser schwarze Staar erfordert dieselbe Behandlung, wie die rheumatische Augenentzündung, namentlich Blasenpflaster hinter den Ohren und Camphor; bei längerer Dauer haben mir auch *Aconitum* und *Belladonna* gute Dienste geleistet. (2) Spätere Stadien erheischen Exutorien, Moxen hinter das Ohr, Fontanellen in die Schläfe und Electricität. [Juengken giebt bei langer Dauer und hohem Grade der Krankheit ein kühlendes Purgans und Klystire; wenn dann der Puls voll, hart, träge oder frequent ist, so macht er einen reichlichen Aderlass, wenn anders Alter und Kräfte es zulassen. Hierauf lässt er alle 1—2 Stunden *Mercur. dulc. gr. j.* nehmen, welches anfangs

praorbitalgegend entstanden war, (vgl. Verletzung der Gegend der Augenbraunen) z. B. bewirkte Düsterberg durch 4—5mal tägliches, 3 Monate lang fortgesetztes, Eintröpfeln von *Strychnin. nitric. gr. j., Spirit. vini rectificiatiss.* ℥ß. S. Casper's Wochenschr. 1841. No 7.

1) Lehre v. d. Augenkrankh. 2. Aufl. S. 865.

2) Rosas (s. Oesterr. med. Jahrb. Bd VIII. St. 1.) heilte eine rheumatische Amblyopie durch Blutegel, innerlich *Tart. emetic.*, später *Infus. valerian.* und *Flor. zinci.* — *Maunoir* (siehe *Bibl. universelle de Genève* 1838. *Avril p.* 343., auch Osann's Journ. d. pract. Heilk. 1838. Nov.) heilte eine alte *A. rheumatica*, die allen Mitteln widerstanden, durch Eintröpfeln allmälig verstärkten *Infusi capsici annui.* Eine andere, welche durch Schlafen in einem neugebauten, feuchten Zimmer entstanden war, behandelte er mit ℞. *Extr. arnicae* ℈j, *Strychnin. sulphuric. gr. xij, Syrup. simpl. q. s. ut f. pill. No* 144. S. Morg. u. Abends 1—5 St. Fünf Gran erweckten jedesmal Zuckungen der Extremitäten- und Rucken-Muskeln; nach 2 Monaten verschwand die Amaurosis mehr und mehr und wurden die ungemein weiten Pupillen eng. — Kohler (s. Med. Vereins-Zeitung 1837. No 8.) gelang die Heilung einer hartnäckigen A. rheumatica durch ℞. *Extr. pulsatill.* ℥ß. *Vini. stibiat.* ℈ß. M. S. 3mal täglich 15—80 Tropfen.]

dünne Stühle mache, dann die Transpiration befördern, sobald Aderlass vorhergegangen und der Kranke immer im Bette bleibe. So wie Speichelfluss eintritt, giebt J., statt des Quecksilbers, von Zeit zu Zeit ein Abführmittel, bis der Ptyalismus nachlässt, worauf wieder Quecksilber folgt. Diese Cur, noch verstärkt durch die kräftigsten Hautreize bis zur Antimonialsalbe, soll Wochen, Monate lang fortgesetzt werden, bis Besserung eintritt.] Bei veralteten Leiden, vollends mit Luscitas verbundenen, mag die Myotomie indicirt sein. (S. Operation des Schiel-Auges.)]

9) Cur der Amaurosis durch Syphilis, und durch Missbrauch des Quecksilbers. — Das Haupt-Mittel gegen erstere ist Quecksilber. Lafontaine empfahl besonders den Aether mercurialis, d.h. *Merc. subl. corros. gr.j.* in *Naphtha vitrioli Dr.j.*; allein dieser enthält zu wenig Quecksilber. Besser und kräftiger wirkt *Mercur. subl. corros.* in Solution, bei eingewurzelter Krankheit die Schmiercur mit *Ungt. mercuriale ciner.*, die man noch verstärken kann durch gleichzeitige halbe Hungercur. Schöne Heilungen brachte ich zu Wege durch Verbindung der Schmiercur mit warmen Bädern. Auch in die Umgebung des Auges kann man einreiben lassen. Bei schwachen Menschen sind zugleich *Nervina*, *Roborantia* nöthig. — Die zweite, die mercurielle A. weicht der *Hepar sulphuris* innerlich, und den künstlichen, besser den natürlichen Schwefelbädern, vorzüglich den warmen Aachens. [Haffner wandte *Ferrum sulphuricum* zu *gr.iij—iv.* 3—4 mal täglich mit Glück innerlich an.]

10) Cur der intermittirenden Amaurosis. — Sie weicht der China mit Naphtha, dem schwefelsauren Chinin[1]. Bei grösserer Hartnäckigkeit gebe man auch einige Dosen *Rad. belladonnae*. Sehr hartnäckige Fälle erfordern die Anwendung des Arseniks, als *Tinct. mineral. Fowleri.*[2] Im Frühjahre müssen sich diejenigen, die schon einmal die Krankheit gehabt haben, vor Erkältung und Indigestionen besonders hüten.

11) Cur der Amaurosis durch Ueberreizung. — *a)* Idiopathische. Ist durch übermässige Anstrengung das Auge allmälig überreizt worden, so ist bei Amblyopie vor allen Dingen helles Licht von ihm abzuhalten durch dunkeles Zimmer, grüne, blaue Brillen u. a., in der Einleitung §§. LXXXIV—VI. angegebene, Vorkehrungen. Abends ist *Extr. hyoscyami* einzutröpfeln, um die Myosis zu bekämpfen; kann sich der Kranke fortwährend im dunkelen Zimmer aufhalten, so darf man dasselbe auch am Tage eintröpfeln. Je mehr der Kranke sein Auge ruhen lässt, desto früher geneset er. [Amblyopischen, die sich viel mit kleinen Objecten beschäftigten, rathe man späterhin, unter Schutze gegen Blendung und Congestion,

1) Ein Schreiber heilte sich sein 3tes Frühjahrs-Recidiv mit diesen Mitteln selbst und gab mir nur davon Notiz.

2) Eine, etwas über 6 Jahre lang dauerndes, kaltes Fieber, mit einer Ohnmacht anfangend, aus welcher der Mensch amaurotisch erwachte, hatte zuerst den Quotidian-, dann den Tertian-, doppelten Quotidian-, Tertian-Typus. Alle Anfalle waren von Amaurosis, Betaubung, auch Bewusstlosigkeit begleitet. Die Amaurosis überdauerte den Anfall oft noch 5 Stunden, bei klarem Bewusstsein. *Tinct. Fowleri*, die der Kranke 6 Wochen lang täglich zu 15—30 Tropfen nahm, wirkten so wenig, wie andere Mittel. Endlich verschwand die Krankheit von selbst. S. v. Stosch in Casper, v. Stosch u. Romberg's Wochenschr. 1833. No. 8.

den Aufenthalt im Freien an, lasse sie sich im grünen Walde ergehen, Fussreissen machen, die Augen fleissig in die Ferne richten. Geduld und Zeit ist immer nöthig.] Traf dagegen bedeutende Blendung die Augen plötzlich, lähmend, so wende man, sobald Ruhe derselben nichts fruchtet, Lichtreiz und andere Excitantien an, [äusserlich, bei längerer Dauer auch innerlich: *Spirituosa*, *Aetherea*, Electricität, *Arnica* u.dgl. S. die Cur der A. durch sensibele Schwäche. Muss man im einen, wie im anderen Falle Retinitis, oder doch einen erethisch-congestiven Zustand vermuthen, so ist entzündungswidrig zu verfahren.][1] — Sympathische. Ist die Retina im Petechial-, Scharlach- oder anderen hitzigen Fiebern, im Wochenbette, während einer Reconvalescenz durch Licht überreizt worden, so wirken am besten grosse Schonung, Quecksilber mit *Flor. arnicae* und gelind ätherische Einreibungen in die Gegend der Augen; bei fortdauerndem Erethismus setze man zuerst Blutegel und wende dann Excitantien, auch topisch an. Ist aber die Amblyopie oder Amaurosis wegen bedeutender Affection des Gehirns durch die Krankheit allein veranlasst worden, so setze man ebenfalls Blutegel in die Schläfe, gebe Quecksilber in kleinen Dosen, und abwechselnd in grossen, damit es abführend wirke, unterhalte lange Zeit Vesicatorien in den Schläfen, auf der Stirn, hinter den Ohren. Hysterische Paroxysmen von Amblyopie verschwinden durch zweckmässige Behandlung der Grundkrankheit, besonders mit *Tinct. valerianae anodyna, Tinct. ferri Bestucheff., Klaprothi.* Rau[2] gab mit entschiedenem Erfolge gegen „erethisch-nervose A." besonders Hysterischer, nachdem etwanige Abdominal-Stockungen vorher gehoben worden, innerlich das *Lactucarium* in Auflösung, Erwachsenen 2—3mal täglich 2—3 Gran.] Die, durch Abdominal-Leiden hervorgebrachte A. erfordert anhaltenden Gebrauch der Visceral-Pillen aus *G. ammoniaci, Asae foetidae, Sagapeni, Fel tauri*, besonders auch des *Extr. gratiolae*, Aenderung sitzender Lebensweise und der übrigen, bei 2 erwähnten Mittel, da in der Regel Congestion nach dem Kopfe mit vorhanden ist. [Friedr. Jaeger[3] giebt Rp *Tart. emetic. gr.vj., Castorei Moscovit., Pulv. fol. sennae. Pulv. rad. rhei ana Scrup.j., Extr. taraxaci q. s. ut f. pill. gr.ij.* S. 2—3mal täglich 3—8 Pillen.] Würmer erfordern Anthelmintica.

12. Cur der Amaurosis durch Schwächung, mangelhafte Ernährung. — Allgemeine Nervenschwäche und daher rührende Amblyopie macht nöthig den Gebrauch der *Rad. valerianae, Flor arnicae, Fol. aurantiorum*, dieser und der Valeriana als Trank, des *Cortex peruvianus*, der Eisenbäder, gute Nahrung. Am wirksamsten fand ich *Tinct. valerianae anodyna* mit *Tinct. ferri Bestucheffii*, dann *Klaprothi.* Hat man durch solche Mittel den ganzen Körper allmälig gestärkt, so muss man mit topischen Excitantien und Roberantien nachhelfen, namentlich die

1) [So heilte z.B. Schindler binnen 1 Jahre eine Amblyopie, welche allmälig entstanden war durch blendende Pulver-Explosion, die zwar das Gesicht, aber nicht die Augen verbrannt hatte. Er setzte alle 4 Wochen 8—16 Blutegel um's Auge herum, rieb *Ungt. mercuriale* und *Extr. belladonnae* in die Stirn, legte eine Fontanelle auf den Oberarm, liess 4mal täglich Augen und Gesicht kalt baden, gab gelind wirkende Mittelsalze und regulirte das Licht. S. v. Ammon's Zeitschrift Bd V. H. 1.

2) S. v. Ammon's Monatsschr. Bd I. H. 5.

3) S. Altschuhl's Taschenwörterbuch. Bd I. S. 20.

Augen mit kalten Spirituosen fleissig douchen, *Ol. cajeput* in die Augengegend einreiben lassen. Sehr zu beachten und je nachdem zu behandeln sind ferner die Complicationen dieser Art mit bedeutenden Unterleibsbeschwerden, mit Gicht. Sind Plethora, Hämorrhoiden, Gicht und Schwäche zusammen da, so gebe ich *Cortex peruvianus*, *Res. guajaci* und *Tinct. valerianae anodyna*. Will sich die Krankheit erst entwickeln, so thut zuweilen Veränderung der Lebensweise, ländlicher Aufenthalt den Städtern u. dgl. gute Dienste. Zerstreuung, Aufheiterung neben den genannten Nervinis excitantibus befördern Heilung der durch Kummer herbeigeführten. War Ausschweifung des Geschlechtstriebes die Ursache, so ist Aufhören des Lasters unerlässliche Bedingung der Heilbarkeit; ferner reiche man kräftige Nahrung, empfehle man eine Milchdiät, und behandele man das Uebel zuerst mit *Valeriana* und *Cort. peruvianus*, *Fol. aurant.*, *Arnica*, dann mit Eisen-Mitteln allein oder mit *Tinct. valerianae anodyna*, topisch mit *Ol. cajeput*, mit der Augendouche.

13) Cur der Amaurosis durch Lähmung der Nervenkraft der Retina. — Die durch Narcotismus herbeigeführte Krankheit bedarf keiner Hülfe, wohl aber die durch Bleivergiftung entstandene. Bei dieser leisteten mir die besten Dienste *Alumen ustum* und *Flor. arnicae*, innerlich gegeben. Stoll empfahl Camphor mit Opium; [Duplay [1]) bemerkte, dass oft Abführungen am besten wirkten, übermässige Blutentleerung dagegen schadete. Carron du Villards giebt Bäder und Douchen von schwefelwasserstoffsaurem Kali mit Ueberschuss von Säure.] Die, nach Epilepsie oder Hämiplegie zurückgebliebene, Erblindung muss mit kräftigen Exutorien, mit Fontanellen an den Schläfen, mit Moxen, mit Arnica, mit Electricität behandelt werden. Das *Strychninum* innerlich, oder äusserlich *gr.* β—*j.* alle 3—4 Tage endermisch in die Schläfen ist zu versuchen [(vgl. Shortt, Guthrie [2]) u. A. bei Cur der Amaurosis durch sensibele Schwäche.)] Henderson [3]) rühmt gegen partielle Amaurosis, wenn der Kranke einen schwarzen Fleck sieht:

1) a. a. O.

2) *Miquel (s. Bullet. de Thérap. T. IX. Livr. 1.)* sah es unter 7 idiopathischen Lähmungen der Sehnerven 3mal vollkommene, 2mal unvollkommene Genesung bewirken. Jedoch müsste, meint er, noch ein Auge wenigstens Licht und Dunkel unterscheiden können. Er wandte auf, von Epidermis 3‴ weit entblösste, Stellen der Schläfen-Haut jeden Abend 12 Gran einer, auf Löschpapier gestrichenen, Strychnin-Salbe an, bestehend aus *Ungt. epispasticum* (d. h. Schweinfett, Wachs und präparirte Seidelbastrinde) *Scrup. iv*, *Ceratum Scrup. v*, *Strychninum. in alcoh. solut. gr. iv — x* steigend. Eine dünne, weiche Borke nahm er vor jedem Verbande weg. Wirkt das Mittel gut, so sieht der Kranke Farben und Funken, (was aber Pétrequin nicht für nothwendig, für Folge zu starker Dosen oder der Amaurosis selbst hält.) Treten im Verlaufe dieser Behandlung Kopfschmerzen, Steifigkeit der Bewegungen des Unterkiefers, so wie der unteren Extremitäten ein, so soll man, nach ihm, diese Symptome nicht beachten, wenn sie gelind sind, wo nicht, so soll man das Mittel 1 Tag aussetzen und statt seiner $\frac{1}{6}$ Gran salzsauren Morphiums auflegen. Hört das Funkensehen auf, so reibt er auch noch eine starke Strychnin-Tinctur in die Augenbraunen und Schläfen ein, und giebt er wohl ein Brechmittel, wonach das Funkensehen sich wieder einstellt. Ist ein Auge amaurotischer, als das andere, so muss die Behandlung mit dem besseren beginnen: dann bessert sich das schlechtere stets mit, so dass eine directe Behandlung desselben mitunter gar nicht nothig ist. Der Cur lasst er vorausgehen Application von 12—15 Blutegeln hinter den Ohren, bei Neigung zu Hirn-Congestion und bei Plethora an den After. Ferner purgirt er vor und während derselben. Galvanismus auf die Wunde angewandt, verstärkt die Wirkung des Strychnins. (Carron du Villards.)]

3) S. *Edinburgh Med. Journ.* 1835. *No* 123.

℞. *Strychnin. pur. gr.ij—iv., Acid. acetic. dilut. ʒj., Aq. destillat. j.* M. S. Mehrmals täglich einige Tropfen in's Auge zu tröpfeln. [Auch können angewandt werden Cauterisation im Umfange der Cornea[1] (vgl. allg. Cur der 2ten Art,) und Einreibung von Brechweinsteinsalbe längere Zeit abwechselnd in die Schläfen, in den Scheitel, in den Nacken.[2] Sollte eine Lähmung durch unverdauliche Stoffe, Gifte im Magen hervorgebracht sein, so ist rasch und nöthigenfalls wiederholt, ein Brechmittel zu geben, ein Purgans nachzuschicken. Sollte aber starke Congestion nach dem Kopfe jenes contraindiciren, so sind Purgirmittel und Klystire allein anzuwenden. [Paralyse durch einen heftigen Stoss auf den Magen indicirt electrische Schläge, Vesicatorien, Brechweinstein und Moxen dahin, Arnica und Strychnin. Wenn endlich Luscitas die Lähmung verursacht hat, so ist die Muskelzerschneidung vorzunehmen, nach den beim Schielen angegebenen Regeln. In desperaten, und kein anderes Mittel directer anzeigenden, Fällen möchte sie überhaupt, als Excitans, zu versuchen sein.]

II. *Nyktalopia*[3], *(Amblyopia meridiana, Coecitas diurna, Acies vespertina s. nocturna, Visus nocturnus,)* die Tagblindheit, (das Nachtsehen, die Nachtsichtigkeit;) Franz. *Vue de nuit, Cécité diurne;* Engl. *Day-blindness.*

Schriften.

J. B. Capon *Diss. Sur la nyctalopie. Par.* 1803. 8.

Kruebel In Hecker's Annalen d. Heilkunde 1834. Oct. Nov. S. 201.

M. Florent Cunier *Hist. d'une Héméralopie*[4] *héréditaire depuis deux siècles dans une famille, dans la commune de Vendemian près Montpellier. Gand.* 1838. (s. Osann's Journal d. pract. Heilkunde 1838. Nov. S. 103.; v. Froriep's N. Notizen 1838. BdV. No 3.)

Symptome. — Der Kranke kann nur bei schwachem Lichte, in der Dämmerung gut sehen, in hellem Lichte sehr schlecht, selten gar nicht, in der Regel mit beiden Augen. [Zuweilen gehen ihm reissende Schmerzen in den Gliedern vorher, welche mit dem Eintreten der Tagblindheit nur in den Augen empfunden werden; zuweilen ist ein Gefühl von Vollheit und Spannung in denselben. Die Krankheit entsteht bald plötzlich, bald allmälig. Die Iris ist mitunter wenig reizbar mit weiter Pupille, zuweilen reizbar mit enger. Eben so wenig constante Begleiter sind Congestion nach dem Kopfe, krampfhaftes Ziehen in den Augenlidern, geringer Blepharospasmus, häufiger Thränenfluss, gastrische Störungen. Vgl. Ursachen.] — Ausserdem giebt es eine zweite Art, die darin besteht, dass die Tagblindheit nicht vom Lichte abhängt, sondern von der Tageszeit: gegen Mittag sind die Kranken am blindesten, mag sie Licht oder Dämmerung umgeben, und des Nachts, vorzüglich

1) [Serre heilte durch sie mehrmals.

2) Jagielsky (a. a. O.) besserte bedeutend eine, nach Epilepsie entstandene, Amaurosis durch *Lapis causticus*, mit dem er eine thalergrosse Stelle auf dem Scheitel anhaltend im Zuge erhielt.]

3) Von ἡ νυξ, die Nacht, und ἡ ὠψ, das Gesicht: schon bei *Hippokrates Praedict. II.* 40.; *Galenos Def. med. et Jsasoge cap.* 16.

4) [Obgleich „*Héméralopie*" genannt, ist es doch Nyktalopie: s. Anmerk. Manche nennen namlich diesen Fehler *Haemeralopie*, indem sie das Wort ableiten von ἡ ἡμερα, der Tag, ἀλαος, blind, und ἡ ὠψ.

gegen Mitternacht, bei Kerzen- oder Mondlichte sehen sie am besten.[1] Beide Arten sind seltene Krankheiten, die letzte ist die seltenste. Richter nennt jene die unvollkommene, diese die vollkommene Tagblindheit.

Ursachen. — Man hat den Fehler in allen Altern, mit Ausnahme des kindlichen, beobachtet. Die erste Art kann ihren Grund haben in einer *Cataracta centralis lentis* oder *capsulae* oder *hyaloideae*, oder in einem *Leukoma centrale corneae*, oder in einer bedeutenden Myosis,[2] weil dann zu wenig Licht in's Auge dringt, — in bedeutender Mydriasis, oder in Irideremie, oder ein geringer Grad in Mangel an schwarzem Pigmente der Chorioidea, weil dann zu viel Licht die Retina blendet.[3] In allen diesen Fällen ist die Retina fehlerfrei. Ausserdem giebt es aber, von anhaltend übermässiger Receptivität der letzteren herrührende,[4] Nyktalopia, als *Amblyopia* und *Amaurosis periodica*, oft in Begleitung von Blepharospasmus, Thränenfluss und Myosis, — ein geringer Grad als Symptom mancher Amblyopia amaurotica, in Folge von Hysterie, von Onanie, [als Symptom der, bei Amaurosis als 11te Art aufgeführten, *A. intermittens*, wenn der Paroxysmus in der Tag-Zeit ist; — wegen langer Entwöhnung vom Licht,[5] in der Pubertätszeit bei Mädchen mit Congestion nach dem Kopfe (Piringer.[6])] — Nach Richter, [Krebel u. A.] ist sie zuweilen gastrisch,[7] — nach ersterem auch gichtisch; — rheumatisch ist sie mitunter; — [als Symptom des Scorbuts beobachtete sie Krebel. — In einigen Gegenden ist sie endemisch, z.B. in Lappland, in Labrador u. a. Nordländern, weil dort der fortwährende Schnee blendet und im Sommer die Sonne stets am Horizonte ist,[8] auch hier und da in Ostindien (Hillary,) [in Kronstadt (Krebel.[9])] Cuvier hat ein

1) Beispiele s. in *Eph. Nat Curios. Dec. III. Ann. 5. 6. Obs. 56.*, bei Krebel u. a.

2) S. Pelliér de Quengsy: wegen Menstruatio cessans waren die Pupillen bei Tage ganzlich geschlossen. Vgl. unten Carron du Villards Erzählung.

3) In geringem Grade kommt der Fehler vor nach Staar-Extraction, wenn Unbeweglichkeit der Iris nachfolgte.

4) Ein Mann konnte, laut *Boerhaave (De morb. ocul.)*, bei finsterer Nachtzeit lesen, wenn er berauscht war; — ein Mensch, der nach einem Schlage auf's Auge eine Augenentzundung bekommen, konnte es, nach Richter (Anfangsgr. d. W.-A. BdIII. S.481.) ebenfalls, vermuthlich wegen übermässiger Receptivität der Retina, die der Schlag hervorgerufen, (welcher ja auch Funkensehen erzeugt), nicht wegen der Entzundung, die wohl Lichtscheu, aber kein Nachtsehen herbeiführt.

5) Mit oder wegen grösster Lichtscheu, ungemeiner Erhohung der Empfindlichkeit der Retina und Erweiterung der Pupille hat lange Entwohnung vom Licht diese Folge. — Buffon erzahlt, dass ein Officier in einem Gefangnisse, zu dem nur selten von oben Licht zutreten konnte, so lange als Lebensmittel hinabgereicht wurden, schon nach einigen Wochen die Mause sehen konnte. Nach einigen Monaten in Freiheit gesetzt, musste er sich sehr allmalig an Licht gewohnen. Mehrere langjahrige Bastille-Gefangene wurden nach ihrer Befreiung blind. Ein Mensch, der 33 Jahre lang gefangen gesessen, konnte in der Nacht die kleinsten Objecte sehen, bei Tage nichts. (*Larrey Mém. d. Chir. milit. Vol I. p. 6.*)

6) S. Oesterr. Med. Jahrb. Bd XIV. St. 4.]

7) Ein 18jahriger Mensch litt immer daran, wenn ihn eine Unverdaulichkeit befiel. (Richter).

8) [Im Jahre 1793 wurden ganze Compagnien sardinischer Truppen, die auf dem Mont Cenis und kleinen Bernhard cantonirten, nyktalopisch. Die Pupillen waren ausserordentlich verengert, und blieben so bei manchen zeitlebens. Zur selbigen Zeit litten andere an Hameralopie. (Carron du Villards.)

9) K. beobachtete sie in Kronstadt oft sporadisch. Die Zeit der 7 wochentlichen Osterfasten schien sie zu begünstigen, in welcher auch gewohnlich der Scorbut beginnt. Einzelne Falle kommen dort in jedem Jahre vor, besonders bei lymphatisch-scrofulosen Menschen, bei Soldaten, und in den armeren Volksklassen. Eingenommenheit des Kopfes, krampfhaftes Ziehen in den Augenlidern, theilweises Schliessen derselben, Thranenfluss, gastrische Störungen, enge Pupillen, das beste Sehvermogen gegen Mitternacht, das schlech-

merkwürdiges Beispiel erblicher Nyktalopie beschrieben, [1] ein anderes Froriep. [2] Wegen der wahrscheinlichsten nächsten Ursache der Netzhaut-Krankheit, wenn sie nicht angeboren, s. die Ursachen der Hämeralopie.]

Prognosis. – Die der symptomatischen Nyktalopie hängt von der Heilbarkeit der, sie verursachenden, Krankheit ab. Die von Leiden der Retina selbst herrührende, ist nicht bösartig, dauert, sich selbst überlassen, nur 2—3 Monate, macht aber zuweilen Rückfälle, wohl zur bestimmten Jahreszeit. Die durch Entwöhnung vom Lichte entstandene kann in Amaurosis übergehen.

Cur. — Die symptomatische Krankheit bedarf nur der Heilung genannter ursächlicher Fehler. Die Netzhaut-Krankheit erfordert Wegschaffen etwa vorhandener Congestion durch Purgirmittel, Reguliren etwa stockender Menstruation, Blutegel, Entfernung etwa vorhandener gastrischer Störungen durch Brech- und Purgir-Mittel, [3] des Rheumatismus durch schweisstreibende, ein Haarseil im Nacken, der Nervenschwäche durch *China*, der Hysterie, [des Wechselfiebers] durch die, bei Amaurosis hysterica [u. intermittens] angegebenen Mittel, [sehr allmälige Gewöhnung an Licht, wenn Entwöhnung die Ursache war, durch Schleier, Schneebrillen u. s. w., wenn Lichtblendung die Veranlassung ist. [4]

III. *Haemeralopia*,[5] *(Amblyopia s. Coecitas crepuscularis s. nocturna, Dysopia tenebrarum, Acies diurna, Visus diurnus,)* die Nachtblindheit, (Hühnerblindheit, Tagsehen, Nachtnebel, Lichthunger); Franz. *Areuglement de nuit, Vision diurne, Amblyopie crepusculaire*; Engl. *Nightblindness, Nocturnal blindness.*

Schriften.

Aetius *Sermo VII. c.* 46. 48.

teste vor Mittag, 2—3 mal scorbutische Symptome characterisirten die Krankheit. Er leitet sie her von erhöheter Reizbarkeit der Augen-Nerven, wegen gastrischer Störungen und activer Congestionen bei lymphatischen Subjecten.

1) a. a. O. Seit 200 Jahren litten daran in einer Familie von 649 Descendenten 85 Personen von Geburt an. Das Forterben geschah leichter von den Müttern, als von den Vätern her. Uebersiedelung nach anderen Orten hatte keinen Einfluss. Nie wurde einer Nyktalops, dessen Vater oder Mutter oder beide Eltern es nicht waren. Die Menschen sahen bei Tage nichts, hatten dann weite, unbewegliche Pupillen, selbst wenn einer in die Sonne sah. Abends wurden sie enger und beweglich, stellte sich leichtes Blinzeln ein und beim Mondscheine oder Kerzenlichte erhielten sie allmalig ihr Sehvermögen wieder; jedoch beschrankte es sich auf undeutliches Unterscheiden der Gegenstande. Die Haufigkeit der Erblichkeit hat allmalig abgenommen: In der

1. Generation waren v.	3 Kind.	3 tagbl.	=	1 : 1.
2.	-	- - 16	-	10	-	=	1 : $\frac{8}{5}$.
3.	-	- - 81	-	14	-	=	1 : $\frac{6}{1}$.
4. Generation waren v.	208 Kind.	23 tagbl.	=	1 : $\frac{9}{1}$.
5.	-	- - 218	-	24	-	=	1 : $\frac{9}{1}$.
6.	-	- - 123	-	11	-	=	1 : $\frac{1}{11}$

2) a. a. O. Von zwei Eltern, welche tagblind geworden, brachten 4 Kinder den Fehler mit zur Welt, 3 nicht.

3) Wenn hierdurch und durch *Crem. tart.*, *Potio Riveri* die gastrischen Symptome verschwunden waren, und dennoch die Nyktalopie fort bestand, so behandelte sie Krebel mit mehrmaligem Eintröpfeln eines *Infus. rad. belladonnae*, 1—2 Gran derselben 2 mal taglich innerlich, und Vesicatorien. Dann erfolgte Heilung binnen 2—3 Wochen.

4) Die Einwohner der Polarlander halten deshalb die Augenlider fest geschlossen, tragen auch Schneebrillen, bestehend aus dünnen Holzplatten mit schmaler, langer Ritze oder aus Röhren mit kleinem Loche. Die Sitte in manchen Morgenlandern, die Augenlidrander mit einer Salbe aus Antimon-Oxyd und Oel zu bestreichen, soll mit in der blendenden Sonne jener Gegenden ihren Grund haben.]

5) Von $\dot{\eta}$ $\dot{\eta}\mu\acute{\epsilon}\rho\alpha$, der Tag und $\dot{\eta}$ $\dot{\omega}\psi$, das Gesicht.

Fournier Im *Mercure de France.* 1756. *Fév p.* 168.
Pellier de Quengsy In dessen *Recueil etc. Obss.* 137. 138. 156.
Andr. Simpson *Obss. On haemeralopia etc. Glasgow* 1819.
Bamfield In *Med. Chir. Transactions. Lond. Vol. V. p.* 47.
James Annesley S. N. Auserl. Abhandl. f. pract. Aerzte. 1828. Bd XII. St. 1. S. 160 ff.
Gerson u. Julius Magazin d. med. ausland. Literat. 1827. Sept. Oct. S. 318.
H. C. E. Richter *Diss. sist. Tres haemeralopiae congenitae casus etc. Jen.* 1828. *(Radius Script. ophth. minor. Vol. III. p.* 173.*)*
Krieg In v. Grafe u. v. Walther's Journ. Bd XXIV. H. 1.
Krebel In Hecker's Annalen d. Heilkunde 1834. Oct. Nov. S. 201.
Fuss In den Med. pract. Abhandl. v. deutschen in Russland lebenden Aerzten. Bd I. Hamb. 1835.

Symptome. — Nachtblindheit ist das, der Tagblindheit entgegengesetzte, Leiden: die Kranken können bei Tage, besonders Mittags recht gut sehen, aber mit der Dämmerung nimmt das Sehvermögen, bei dem einen mehr, bei dem andern weniger, ab. Wie die Tagblindheit, so ist auch diese Krankheit von zweifacher Art. Zuweilen liegt der Fehler daran, dass die Augen nur bei sehr hellem Lichte sehen können; alsdann sind sie auch bei Nacht im Stande, erträglich gut zu sehen, sobald nur die künstliche Beleuchtung sehr hell ist. Der Fehler ist in diesem Falle veranlasst durch zu geringe Receptivität der Retina, daher oft Symptom, Vorläufer der Amblyopia amaurotica aus dieser Ursache (vgl. diese): er ist ein Lichthunger. — Eine andere Art ist periodische Amaurosis mit nächtlichem Typus: die bei Tage, besonders Mittags sehr gut sehenden Kranken, verlieren Abends, manche genau bei Sonnen-Untergange, auch wenn der Himmel sehr trübe, die Sonne nicht zu sehen ist, das Sehvermögen mehr oder weniger, selbst für die allerhellste künstliche Beleuchtung. Mithin ist die Blindheit nicht abhängig vom Lichtgrade, kein Lichthunger, sondern abhängig von der Tageszeit. Entweder sehen sie nur verworren, undeutlich, wie durch einen Nebel, Flor, [Schulzen (1)], oder einen grauweissen Schein, ein weisses Tuch, welche Alles verhüllen (Demours), oder durchaus gar nichts, letzteres besonders um Mitternacht.(2) Zuweilen hat man dabei die Pupillen unverändert, zuweilen bei Tage wie bei Nacht etwas erweitert, zuweilen nur während der Nacht zu weit gefunden, zugleich mit Trägheit, auch Unbeweglichkeit der Iris. Mithin ist die Hämeralopie nicht abhängig von Erkrankung der Iris; beide sind zuweilen nur neben einander da.(3) Zuweilen ist die Pupille der unbeweglichen Iris zu eng, und so kann die Krankheit ein Fehler sein, der nicht von der Retina herrührt, [sondern von einer Myosis.(4)] Anderweitige krankhafte Er-

1) S. Casper's Wochenschrift 1838. No 44.] · 2) S. z. B. *Laserre* in *Eph. Nat. Curios. Dec. II. Ann.* 6. *Obs.* 79.: ein Mädchen konnte Nachts nicht einmal eine nahe Laterne sehen; — [Wittcke's Kranke (s. Blasius's Zeitschrift 1836. Bd I. H. 2. S. 215.) konnten ein Licht nicht sehen und tappten mit vorgehaltenen Händen umher; — s. auch Krebel, Fuss u. A.

3) Larrey (Chirurg. Klinik, übers. v. Amelung. Par. 1834. Bd IV.) und Fuss (a. a. O.) leiten Hämeralopie vom Ganglion ophthalmicum und von den Ciliarnerven ab. Ersterer hält sie für Asthenie und Stupor derselben, aus denselben Ursachen entspringend, wie die Cholera, mit der sie zu gleicher Zeit, aber in verschiedenen Gegenden Frankreichs vorkam. Letzterer hält sie für periodisch verminderte Reizbarkeit der Nervengebilde des Auges, namentlich der Ciliarnerven, die consensuell von einer Depotenzirung der Geflechte der Unterleibs-Nerven abzuhangen scheine.

4) *Walker (Principles of ophthalmic surgery p.* 63.*)* meint von der Hämeralopie in tropischen Ländern, die ungeheure Hitze und das starke

scheinungen am Auge fehlen meistens. Larrey sah dabei Congestion in der Conjunctiva, Benedict beobachtete in den Augenwinkeln zu viele Gefässe und den Augapfel starr, glänzend, Druck im Vorderkopfe, bei Tage leichte Empfindlichkeit gegen starkes Licht, [Demours, Schulzen vermehrte Absonderung der Thränen, letzterer auch des Schleimes. Fuss fand den Gesichtsausdruck so eigenthümlich, dass ein Geübter schon an ihm die Krankheit erkennen könne: die Augen beschreibt er als weit geöffnet, starr, deren Conjunctiva als bläulichweiss, die Hornhaut matt (auch Schulzen) sonst aber klar. Zuweilen war eine scrofulose, eine catarrhalische Augenentzündung dabei, nach Fuss selten Amblyopie oder andere Nervenkrankheiten des Auges.] Begleitende Symptome sind bald Congestion, Druck, Schwere im Kopfe, Schwindel, Gefühl von Vollheit und Spannung in den Augen, bald rheumatischer Art, reissende, des Abends zunehmende, auch der Krankheit vorhergehende, zuweilen während des Erscheinens derselben sich auf die Augen beschränkende Schmerzen, bald gastrische, biliose, wie Mangel an Esslust, Magendrücken, Aufblähung des Magens oder gelbe Zunge und Haut, Kopf- und Magenschmerzen (Bamfield u. A. (1)), weisser, schaumiger Schleim in den Mundwinkeln, bläuliche, wie von einer dünnen Milch-Schicht überzogene, Zunge (Fuss), zuweilen Durchfall (Larrey), gastrische und Nervenfieber, wohl mit Gelbsucht complicirt (Fuss, Davonport. (2)) Immer leiden beide Augen zugleich an dieser, häufiger als Nyktalopie vorkommenden, bald plötzlich, bald und meistens allmälig sich einstellenden Krankheit.

Ursachen. — [Die Veranlassungen der aus Lichthunger entstehenden Hämeralopie s. bei Amaurosis.(3) Die eigenthümliche periodische (Nacht-) Amaurosis ist, genau genommen, noch nicht genug erkannt, um einen genetischen Zusammenhang zwischen den beschuldigten ursächlichen Momenten und ihr erklären zu können. Namentlich ist die Periodicität ein noch zu lösendes Räthsel. Juengken sah sie einmal als *Febris intermittens larvata*, Pye, laut Carron du Villards, sie oft mit kaltem Fieber complicirt. Allein ist sie nicht sehr oft larvirtes Wechselfieber, oder doch ein ihm nahe verwandtes Uebel? Nicht bloss das periodische Erscheinen, sondern auch die häufigsten Causal-Momente sprechen dafür.] Erkältung, besonders

Licht erzeugten eine solche *Myosis pupillae*, welche in geringem Lichte keine hinreichende Erweiterung gestatte. Mit Unrecht zweifelt er aber daran, dass der Fehler überhaupt jemals von der Retina abhange. *Poulain* (s. *Ribel* in *l'Institut* 1834. *No* 66.) fand, dass in einer Epidemie unter der Besatzung von Befort die meisten Soldaten weite Pupillen hatten, die wenigen mit engen litten an nicht so vollständiger Hämeralopie.

1) Kuchling (s. Horn's Archiv 1834. Jan. Febr.) sah eine wochenlange Hämeralopie mit Leber-Anschwellung, Zeichen gestorter Gallenabsonderung und Prurigo am rechten Hypochondrium verschwinden, sobald Gelbsucht eintrat.

2) S. *Boston Med Journ. Vol. XI. No* 26.

3) Teissier (s. Schmidt's Jahrb. Bd V. S. 229.) beobachtete unvollkommene Hämeralopie als Symptom einer Erweichung und Abzehrung beider Sehnerven innerhalb der Schadelhohle bis zu den Vierhügeln hin. Chauffard (s. Riebel a. a. O.) fand bei einem Soldaten, der die Krankheit seit 3 Monaten gehabt hatte, dann an Darmentzündung gestorben war, die Sehnerven vom *foramen opticum* an bis zur Retina durch ausserordentlich strotzende Blutgefasse wie zusammengedrückt, die auf der inneren Fläche der *dura mater* verliefen, das Ganglion ophthalmicum sehr röthlich, die *Art. centralis* erweitert, zwischen Chorioidea und Sclerotica Blut-Extravasate. Wäre dieser Kranke nicht an einer bedeutenden Entzündung gestorben, und würde dieser Obductionsbericht durch mehrere gleiche unterstützt, so möchte er für Congestion als Ursache zu sprechen scheinen (s. weiter unten Krebel.])

in der Morgen- und Abendluft, in feuchten Wohnungen, epidemisch in Straf-Anstalten und Waisenhäusern,[1] bei Matrosen und See-Soldaten an den Küsten Ost-Afrika's, Vorder-Indiens, West-Indiens, der Aequinoctial-Gegenden, auf dem mittelländischen Meere,[2] seltener bei den mehr geschonten und besser genährten Officiren,[3] aber auch bei Land-Soldaten, besonders Schildwachen an feuchten Orten,[4] [ein Cantonement auf bedeutenden Höhen (s. bei Nyktalopie Carron du Villards, der jedoch für diese, wie für jene Blindheit die Schneeblendung, überhaupt helles Licht, beschuldigt,] bei Leuten aus den armen Volksklassen, endemisch in heissen Klimaten mit kühlen Nächten und Verleitung zu übermässiger Abkühlung,[5] [verbunden mit langen, hellen Tagen (von denen es Fleury allein ableitet, s. oben d. Anmerk.,)] wegen feuchter, sumpfiger Luft in manchen Gegenden Polens, in Podolien,[6] [besonders gegen Ende des Winters und bei Schnee, jedoch auch im Sommer, namentlich zur Erndtezeit bei Landleuten, Schnittern und Schnitterinnen nicht selten (nach Krieg, nach Benedict dann um Breslau herum), in Posen (Krieg), in Kronstadt,[7] in Petersburg,[8] auch in manchen Gegenden Frankreichs,[9] Italiens, auf den Moluken, in Ostindien, in Westindien, besonders Jamaica, St. Croix, in einigen Gegenden Brasiliens, in den morastigen China's, wo Reiss gebaut wird,

1) In einer Straf-Anstalt beobachtete z. B. Schulzen (a. a. O.) eine Epidemie: er beschuldigt feuchte Wohnung, angestrengtes Arbeiten bei schlechter Beleuchtung, Staub; unter den Militär-Sträflingen Torgau's fand sie Kothe, in einem Waisenhause epidemisch Casper (Wochenschr. 1834. No 8.), Reuss (s. Würtemb. Med. Corresp. Blatt. Bd VI. No 15.) 14 Tage lang, dann von selbst verschwindend, nach ihm durch rauhe Witterung entstanden, am meisten bei den am Fenster schlafenden Kindern, Ehrle (s. v. Ammon's Zeitschrift Bd IV. 1835. H. 3. u. 4.) von 1826—33., im Winter heftiger, 80 Kinder, mehr Knaben als Mädchen, vorhergehend eine rheumatische Augenentzündung.

2) *Percival Barton Lord* (*Algier with notice of the neighboaring states of Barbary. Lond.* 1835. *Vol. II.*) sagt, auf Schiffen sei gewöhnlich der 20ste Mann davon befallen.

3) *Fleury* (s. *Gazette méd. de Paris* 1840. *Jano. No* 4.) beobachtete auf einer Fregatte in Westindien, dass die Matrosen, besonders die zum ersten Male diese Meere beschiffenden, davon ergriffen wurden, weniger die Officire, welche nur 4 Stunden Wache hätten, grosse Strohhüte, oft farbige Brillen trügen und meistens unter Zelten sassen, während die Matrosen täglich 6 Stunden auf dem Verdecke den weissen Segeln, dem glänzenden Metalle und dem spiegelnden Meere ihre Augen aussetzen müssten. (Die Matrosen nennen sie Mondblindheit, und beschuldigen den Mond, der den auf dem Verdecke Schlafenden in's Gesicht scheint.) Die Kinder litten gar nicht daran. Unter einem anderen Breitegrade hörte jedoch die Krankheit auf und jene Blendung blieb doch dieselbe!!

4) In Regimentern vorkommende Epidemien beobachteten Sauvages bei Montpellier, namentlich an Schildwachen, die am Flusse standen, Larrey am linken Rheinufer, Lohmeyer (Med. Vereins-Zeitung 1834. No 43.) in Ehrenbreitstein, wo er es ableitet von ungewohntem Bergsteigen, dem blendenden Lichte beim Exerciren und den dunkelen Kasematten, Poulain (a. a. O.) 1832 in Befort und zwar ohne alle auffindbare Veranlassung.

5) Dass nicht etwa die Hämeralopie Abend-Exacerbation eines Rheumatismus ist, dagegen sprechen die Unbedeutendheit der Schmerzen, die ferner auch bei Nyktalopie vorkommen, wo also der Rheumatismus Morgens exacerbiren müsste.

6) S. Meissner Bemerkungen aus dem Taschenbuche eines Arztes. Halle 1819.

7) 8) Krebel, Fuss, Meissner (a. a. O.) Lerche (s. Schmidt's Jahrb. Bd XIV. S. 226.) schildern die Krankheit als besonders während der 7 wöchentlichen Osterfasten herrschend, wo nur grobe vegetabilische Kost von den Aermeren genossen wird: Lerche kamen während einer solchen Zeit 270 Falle vor. Nach Guthrie hat im finnländischen Kriege eine russische Heeres-Abtheilung in einer hellen Frühlings-Nacht auf eine andere russische eingehauen, sie für schwedische haltend, weil mehrere 100 Mann nachtblind waren.)

9) In Strassburg in den Jahren 1787 u. 1832, in den feuchten Umgebungen Montpellier's (Sauvages), in Belle-Isle sur Mer (Richard.)

[in Algerien;[1] in Scorbut-Epidemien wurde sie schon früher beobachtet von Talford,[2] Bamfield,[3] dann von Krebel, auch als Symptom desselben.] Nächst Erkältung und feuchter Luft sieht man gastrische, biliose Beschwerden sie am häufigsten veranlassen, [Leiden, welche wiederum kaltem Fieber zum Grunde liegen können. Ist die idiopathische Hämeralopie also in der Mehrzahl der Fälle nicht kaltes Fieber selbst, so ist sie doch eine verwandte, aus derselben, noch unbekannten, nächsten Ursache herstammende Krankheit.] — Hämeralopie kommt auch vor als hysterischer Paroxismus, — [als Symptom der Amblyopie durch Ueberreizung, laut manchen, schon genannten Beobachtern, auch laut Krieg, durch Blendung,[4] durch Schwächung z.B. nach Onanie,[5] durch Spulwurmer,[6] vermuthlich auch nach dem Genusse des Mutterkorns.[7] Diese und die nicht so bestimmt periodischen Hämeralopien mögen von Ueberreizung und Erschöpfung der Sehkraft herrühren, die nach einer Reihe von Stunden, hier, wie auch bei den Nyktalopen, einen Schlaf der Retina herbeiführt, der bald in die Nacht- (Hämeralopie), bald in die Tageszeit fällt (Nyktalopie. — Dass die Krankheit von Unempfindlichkeit der Retina für so geringes Licht, als Mond- und Kerzen-Licht ist,[8] herrühre, hat man auch, in neuerer Zeit wieder Krebel, behauptet. Dieser erklärte die scheinbare Periodicität durch passive Blut-Congestion nach den Gefässen des Neurilems des Sehnerven, nach der Chorioidea, nach dem Ciliarkörper, nach der Retina,[9] zuweilen auch von Blutextravasat daselbst, wodurch Druck und geringere Reizempfänglichkeit herbeigeführt, und das Auge also nur bei grösserer Menge von Reiz, d. h. durch Sonnenlicht, zur normalen Thätigkeit erweckt werde. Allein dies würde nur der symptomatische Lichthunger Amblyopischer sein, nicht aber die völlige Blindheit nur bei Nacht und auch für einen bedeutenden Lichtreiz, z.B. den Glanz vieler Kerzen, die mehr aufregen, als das Sonnenlicht eines trüben, wolkigen Tages-Himmels.[10]] Die Krankheit kommt in allen Lebensaltern vor, und soll bei Män-

1) S. Lord a. a. O. auch das Federvieh Algier's soll, nach ihm daran leiden.

2) S. *G. Blane Treat. on Dis. of Seamen.*

3) a. a. O. Er giebt auch an, Hameralopie entspringe aus denselben Ursachen, wie der Scorbut.

4) Krieg nennt die Krankheit eine „Neurose des Sehnervs durch übermässig anhaltenden und heftigen Eindruck des Lichtes," beschuldigt Kornfeld, Sensen, Schnee, blitzende Waffen, Meeresspiegel, Sandflachen. (Dass Beduinen in den Sandwusten Asien's und Afrika's nicht daran leiden, soll an ihren anders organisirten Augen liegen.) Daneben sind, nach ihm, wirksam Congestion, Arbeiten mit gebücktem Kopfe, Trunk.

5) Sie ist, nach *Cane* (s. *Dublin Journal* 1840. *No* 38.), welcher mehrere Krankengeschichten mittheilt, die gewöhnliche Ursache, vermuthlich durch Blutcongestion nach dem kleinen Gehirne, namentlich nach den Gefässen, welche den *Circulus Willisii* bilden.

6) Piringer a. a. O. leitet die Krankheit bei 2 Kindern davon her.

7) S. Wittcke a. a. O.; 3 Kinder von 4, 7, 13 Jahren bekamen die Krankheit mit Trägheit und höchst unbedeutender Erweiterung der Pupillen, bleicher Gesichtsfarbe, blauen Ringen um den Augen, Verstopfung, vollem Pulse, langsamen, unsicheren Bewegungen und Schlafrigkeit. W. konnte keine andere Ursache auffinden, als blaulichschwarzes Mehl und Brodt. Nachdem die Kinder dies nicht mehr genossen und einige Calomel-Laxanzen bekommen hatten, verlor sich die Krankheit.]

8) Die Starke des Sonnenlichts soll sich zu der des Vollmondlichtes verhalten = 374000 : 1, zu der des Kerzenlichts = 11664 : 1.

9) [Auch Benedict (s. Rust's Magaz. Bd 44. H. 2.) nennt die Krankheit eine sehr gutartige Congestions-Amaurose.

10) Für seine Theorie führt Krebel an: 1) die *Amblyopia amaurotica congestiva*. 2) einen Fall von 3 monatlicher Hameralopie in den *Arch. gén. de Méd.* 1829., *Juin*, (vgl. oben Chauffard), wo die Section keine Veränderung der Nervengebilde, wohl aber eine bedeutende Anfüllung und

nern häufiger sein, als bei Weibern.(1) [Carron du Villards nennt Riss als Beobachter einer Hämeralopie bei 2 Kindern einer Familie, Parham als Beobachter angeborener, durch das Alter keine Veränderung erleidender Hämeralopie; angeboren beschreiben sie auch H. C. E. Richter [und Davonport.(2)]

Prognosis. — Die eigentliche Hämeralopie, die nicht Vorläufer oder Symptom einer Amaurosis ist, zeigt sich nicht bösartig: nach einigen Tagen oder 4—6 Wochen, höchstens 3—4 Monaten verschwindet sie von selbst, bei zweckmässiger Behandlung schon nach wenigen Tagen. Allein sie macht leicht Rückfälle, und zwar in den Gegenden, wo sie epidemisch ist, leicht zu derselben Jahreszeit.(3) Nie geht sie in Nyktalopie über und umgekehrt, [eine Beständigkeit der Formen, welche allerdings vom kalten Fieber abweicht.] Die Prognosis des amaurotischen Symptomes richtet sich nach der Art der Amaurose.

Cur. — Sind gastrische Symptome da, so leisten Purgir- und Brechmittel, eine Ekelcur, [denen Krebel Blutegel und Blasenpflaster nachfolgen lässt,] sind rheumatische zugegen, innerliche schweisstreibende Mittel gute Dienste, auch warme Dämpfe, die man gegen die Augen steigen lässt, von Bernstein, Storax,(4) Vesicatorien und Haarseil am Nacken, *Empl. tartari stibiati* daselbst oder hinter den Ohren.(5) Gegen die, durch Schwächung, Hysterie und kaltes Fieber herbeigeführte, Hämeralopie wirkt China, schwefelsaures Chinin gut. Nicht auch gegen manche andere?(6) In einigen Gegenden, wo die Krankheit endemisch ist, steht Kornblumen-Thee im Rufe, [z. B. in Russland (Krieg.) Die scorbutische Art behandelt Krebel antiscorputisch, örtlich mit aromatischen Kräutern und Camphor, mit spirituosen Waschmitteln; bleibt das Uebel nach dem Verschwinden des Scorbuts noch zurück, so setzt er blutige Schröpfköpfe an die Schläfe und legt er Blasenpflaster in den Nacken. Wenn weder scorbutische, noch gastrische Symptome da sind, so fand er neben jenen äusseren Mitteln Roborantien mit Säuren und gute Nahrung dienlich. Bei starkem Kopfweh und Congestion setzt er Blutegel. — Hämeralopie durch Onanie heilte Cane mit Hülfe der Blasenpflaster, der Abführungen, des Mercurs bis zur Salivation, bei Schwächezustand und Pollutionen mit kräftiger Nahrung und Chinin. Bamfield heilte die Krankheit durch etwa 3—6—10maliges Legen

Anschwellung der Blutgefasse genannter Theile nachwiess, 3) ein geringes Blut-Extravasat, welches er einmal bei *Haemeralopia scorbutica* fand.]

1) Schon *Celsus* sagt: *Lib. VI. Sect.* 7. 38.: „*Praeter haec imbecillitas oculorum est, ex qua quidam interdiu satis, noctu nihil cernunt, quod in feminam, bene respondentibus menstruis, non cadit.*“

2) a. a. O. Er kennt deren 3.; zwei waren Brüder, welche beide des Nachts *Visus obliquus* haben.

3) [Boyer *(Mal. chirurg. Vol. V.)* kannte einen 43jährigen Mann, der seit seinem 23sten Jahre in jedem Frühlinge von der Krankheit befallen wurde.

4) *Celsus* sagt a. a. O.: „*Sic laborantes inungi oportet sanie jecinoris, maxime hircini, si minus caprini, ubi id assum coquitur, excepta: atque edi quoque ipsum jecur debet.*“ Räucherungen mit gebrannter Schaafleber sollen noch jetzt ein italiänisches Volksmittel sein (Scarpa.) Rindsleber-Dünste wirkten in Ehrenbreitstein nichts. In Podolien wird animalische Kost, besonders Leber gegessen. (Meissner.)

5) *Burden* (im *American Med. Review and Journal*) heilte viele Soldaten durch 2maliges Legen eines, mit Brechweinstein-Pulver bestreueten, handgrossen, auf Leder gestrichenen, Heftpflasters auf den Nacken, nachdem dieser mit warmem Weinessig gewaschen worden.

6) Zehn Soldaten, die durch Erkältung erkrankt waren, heilte Deconihout durch China-Wein (s. Schmidt's Jahrbüch. Bd VIII. S. 372.

von Blasenpflastern um's Auge herum, wenn sie nicht gastrisch war, sonst durch Calomel u. a. Purgirmittel, auch Electricität, Scarpa, fast wie Fournier, bei starken Menschen anfangs mit Aderlass, Schröpfköpfen, kleinen Gaben Brechweinsteins, dann schweisstreibenden Tränken, Dower'schem Pulver, China, Valeriana, Dunst kohlensauren Ammoniums, Vesicatorien und Haarseile. Larrey's Behandlung war: blutige Schröpfköpfe an den Schläfen und am Nacken, Waschen der Stirn und des Gesichts mit Essig und Eiswasser,[1] camphorirte Weingeist-Dämpfe gegen die Augen, innerlich *Infus. ipecacuanhae* oder kleine Dosen von *Tartarus stibiatus*, in hartnäckigen Fällen rieth er, Moxen auf den Hinterkopf zu setzen. Von Fuss werden leichte Brech- und drastische Purgir-Mittel, animalische Kost, leicht reizende Augenwasser, wie *Sol. lapid. divini* oder *Zinci acetici* mit einigen Tropfen Camphor-Spiritus u. dgl., auch Zugmittel empfohlen. Bei dieser Behandlung dauerte die Krankheit nie länger als 10 Tage. Poulain gab mit Erfolg innerlich Calomel, ein Blasenpflaster im Nacken und ein zertheilendes (?) mit Terpenthin-Essenz versetztes Augenwasser, Benedict Hautreize, Calomel und *Ungt. neapolitanum.* Warton[2] heilte hartnäckige Fälle durch, 2—3 Tage und Nächte lang fortgesetzte, völlige Entziehung des Lichtes.]

IV. *Oxiopia, (Galeropia,)*[3] die krankhafte Scharfsichtigkeit.

Durch krankhafte Empfindlichkeit der Retina kann bei mancher Amblyopia amaurotica die Sehkraft derselben intensiv und extensiv sehr geschärft sein, so dass die Augen oft unglaublich[4] scharf (d. h. mit scharfen Gränzen) nicht allein ferne Gegenstände, sondern auch nahe wahrnehmen und die *Impressio remanens* zu anhaltend und zu quälend wird, mitunter zugleich die Augen schmerzen, voll und gespannt gefühlt werden, [wegen gleichzeitig zu starker Thätigkeit der Augenmuskeln.] Vgl. übrigens Amaurosis durch irritabele Schwäche. Scharfsichtigkeit kommt ferner vor als Symptom der Hysterie, der Schwangerschaft, bei jener periodisch während besonders heftiger Anfälle, bei dieser meistens während der ersten Hälfte.[5] Ihre Cur ist die der veranlassenden Zustände.

1) Nach Krieg ist kaltes Waschen und Douchen der Augen ein Haupt-Mittel, und in Ehrenbreitstein wich das Uebel einzig der Ruhe, kaltem Waschen und kalten Umschlagen auf die Augen: höchstens wurden einige Laxanzen und Zugpflaster gegeben.

2) S. *The American Journ. of med. science* 1840. *May.*]

3) Von ὀξύς, scharf, γαλεφος, heiter, klar, und ἡ ὤψ, das Gesicht.

4) [Es soll Amblyopische gegeben haben, die am hellen Tage die Sterne sahen.

5) Manche haben von Natur ein sehr scharfes Gesicht für nahe und ferne Gegenstände; andere erwerben es für nahe Objecte durch anhaltende Beschäftigung mit solchen, noch andere für ferne durch Beschäftigung mit grossen, entfernten, z. B. durch Seefahren, durch die Jagd. Auch in der Dunkelheit, d. h. bei ausserst wenigem Lichte, sahen einzelne Menschen besonders scharf. Vgl. Taghlindheit, Anmerkg: *Asklepiodoros* soll Nachts ohne Licht Bücher haben lesen können: *Cardanus* konnte dasselbe in seiner Jugend; eine junge Engländerin konnte in einem dunkeln Zimmer lesen und Farben unterscheiden und benutzte dies zum Betruge, indem sie Blindheit und Fähigkeit, Alles durch den Tastsinn erkennen zu können, vorgab, sogar durch eine Glasplatte hindurch; Casper Hauser, das leider! noch rathselhafte Opfer, Fr. Michaelis zu Leipzig, K. W. G. Kastner sind andere Beispiele scharfer Sehkraft in relativem Dunkel. Vgl. hierüber Seiler in Henke's Zeitschr. für die Staatsarzneikunde BdXXVI. St. 4. S. 266 ff.; Kastner in dessen Archiv für d. Naturlehre BdI. S. 68.; Cercaria's Reise durch den Mikrokosmus v. Menapius.

V. *Photophobia*,[1] die Lichtscheu.

[Symptome und Ursachen. — Lichtscheu nennt man ein, bei mancherlei Krankheiten auftretendes Symptom, welches sich auszeichnet durch Unmöglichkeit, den Reiz des Lichtes zu ertragen, heftig stechende Schmerzen, starken Thränenfluss und Röthung der Conjunctiva durch denselben. Dies veranlasst den Kranken, sich vom Lichte abzuwenden, das Dunkel zu suchen, die Augenlider zusammenzukneifen oder mit ihnen zu blinzeln. Zuweilen folgt starker Kopfschmerz. Die Lichtscheu kann begleitet werden von Reizung der Retina und des Sehnervs, weshalb zugleich das Sehvermögen getrübt ist, allein beide hängen nicht nothwendig von einander ab. Völlig blinde Augen können durch starkes Licht noch Schmerzen empfinden und thränen. Umgekehrt kann völlige Unempfindlichkeit für den Reiz des Lichtes da sein, so dass Stockblinde ohne Unbequemlichkeit in die Sonne zu blicken vermögen; allein es giebt auch Beispiele von völlig erloschener Empfindlichkeit für den Lichtreiz, also von dem Gegensatze der Lichtscheu, bei noch vorhandener Fähigkeit zu sehen.[2] Lichtscheu ist Folge übermässiger Empfindlichkeit derjenigen Trigeminus-Aeste, welche in's Auge treten und derjenigen Theile des Auges, in die sie sich verzweigen.[3] Sie ist nicht Krankheit der Retina,[4] wenngleich dieselbe dafür gilt, und wenngleich auch die Fläche der Netzhaut durch ihre Trigeminus-Aeste der allein, eher der hauptsächlich leidende Theil sein kann, Retina und Nervus art. retinae auch leicht zusammen leiden, da beide so dicht an einander liegen, dass z. B. Entzündung, plastische Exsudation leicht beide trifft. Lichtscheu begleitet symptomatisch eine jede heftige Entzündung des Auges, besonders aber die der Conjunctiva, der Iris und der Retina, indem durch sie Erethismus der, in der

Crefeld 1836. S. 14.; L. A. Kraus Ueb. Neurophengos, Spinthérismus und Iridocinesis. Gotting. 1837. S. (aus dessen Freiheften f. wissenschaftl. Natur- u. Heilk.)]

1) Von τὸ φῶς, das Licht, und ὁ φοβος, die Furcht, Scheu.

2) 3) [*Walker* sagt *(Principles of ophthalmic. surgery p. 44.)*: „in einem Falle von Krankheit des 5ten Nervenpaares, wo Geschmackssinn, Gefühlssinn und Beweglichkeit verloren waren, fehlte auch die Sensibilität für Licht, obgleich das Sehvermögen ungestört war, und bei Paralysis der Retina ist es nicht ungewöhnlich, dass diese Sensibilität für Licht noch vorhanden ist." Alles dies mochte eine dreifache Sensibilität des Auges darthun, nämlich die der Retina, als sehender Membran, die des Auges für den Gefühls-Reiz des Lichtes, und die des Auges für Gefühls-Reize anderer Art. Die 1ste hängt ab vom *N. opticus*. Die 2te und 3te hängt ab vom *N. trigeminus*, und mögen namentlich in der Iris durch die lange Wurzel des Ganglion ophthalmicum, die an der Bildung der meisten Ciliar-Nerven Theil nimmt, so wie durch einige, unmittelbar aus dem *N. nasociliaris* entspringende, Ciliar-Nerven, in der Conjunctiva durch Aeste des *N. lacrymalis* und des *N. infratrochlearis*, in der Retina durch den *N. art. centralis retinae* und die, die Netzhaut-Adern begleitenden, Fäden vermittelt werden. Auf dieser Empfindlichkeit für Licht beruhet z. B. die Entstehung der Augen Entzündungen durch sehr helles. Da die Conjunctiva am ehesten so entzündet wird, so scheint sie der Haupt-Sitz der Sensibilität zu sein.

4) Mirault hat behauptet, Lichtscheu sei immer Symptom der Retinitis, *Sichel (sur l'ophthalmie)*, sei die Folge des Druckes, den eine entzündete Sclerotica auf die Retina ausüben soll. Gegen jenes sprechen die oben angegebenen Thatsachen, und die monatelange Dauer mancher Lichtscheu, z. B. der scrofulosen, ohne alle Spur organischer Verletzung der Retina. Gegen letzteres führt Stoeber (in Schmidt's Jahrbucher Bd XX. S. 262.) an, dass starke Anschwellung der Sclerotica nicht erwiesen sei, und wenn, der Druck eher die Reizbarkeit der Retina erhohen würde. S. ferner weiter unten die Beweise für den Einfluss des N. trigeminus auf Lichtscheu.

Anmerk. genannten Zweige des N. trigeminus entsteht. Am allermeisten lichtscheu sind die, an scrofuloser, an gonorrhoischer, an ägyptischer, an Entzündung Neugeborener, an Entzündung durch fremde Körper auf der Oberfläche leidenden, Augen, weil dann die Conjunctiva besonders erkrankt ist, ferner die an gichtischer und syphilitischer Entzündung leidenden, weil diese leicht die Iris ergreifen. Zuweilen ist bei den genannten Entzündungen die Lichtscheu, verglichen mit dem Grade des Sehvermögens und der Röthe, ungewöhnlich stark.[1] Sie ist am heftigsten bei typhosen Entzündungen des Verfassers, d. h. bei solchen, wo der nervose Antheil des productiven, plastischen Systems der hauptsächlich erregte ist.[2] Der Augenlidkrampf, welcher namentlich Lichtscheu dann begleitet, wenn sie besonders von Conjunctivitis herrührt, darf nicht allein dem Verlangen zugeschrieben werden, das Licht abzuhalten. Er ist nicht willkürlich. Er rührt her von der sympathischen Aufregung der, sich in den Ring-Muskel der Augenlider verbreitenden, Aeste der *Rami lacrymalis*, *supratrochlearis* und *infratrochlearis nervi naso-ciliaris*. Der Thränenfluss erklärt sich aus der sympathischen Affection des *N. lacrymalis* gleichfalls, so wie der folgende Kopfschmerz aus der Sympathie des *N. supraorbitalis*.

Lichtscheu, oft begleitet von Kopfweh und Thränenfluss, kann auch sympathisch durch Reizung und Entzündung der Nasen-Schleimhaut entstehen, z. B. bei heftigem Schnupfen, theils weil Schleimhaut der Nase und Conjunctiva durch Nasencanal, Thränen-Sack und -Canälchen eine gemeinschaftliche Membran sind, theils weil der *Ramus nasalis n. naso-ciliaris* die Aufregung auf die eben genannten Aeste desselben Nerven überträgt. Allgemeine, zu grosse Receptivität des Nervensystems bei Hysterie, in der Pubertätszeit, während der Menstruation, während der Schwangerschaft, während des Wochenbettes, nach Nervenfiebern, nach Exanthemen führt leicht Lichtscheu mit sich.[3]

Idiopathische Lichtscheu kommt selten vor nach sehr langem Aufenthalte im Dunkeln, nach grosser Anstrengung der Augen in hellem Lichte.[4]

Prognosis und Cur. — Die der symptomatischen und der sympathischen Art sind diejenigen der veranlassenden Krankheiten.[5] Die idiopathische

1) Bei der scrofulosen Entzündung kann es daran liegen, dass die Kachexie die nicht sichtbaren Lymphgefässe ergreift, also heftiger ist, als das Ansehen kund giebt. Ob aber auch bei den anderen, oder ob diese vorzüglich die Nerven reizen durch specifische Schärfe?

2) Vgl. auch Thl. I. S. 403.: eine Definition des Herausgebers aus dessen Vorlesungen über medicinische Chirurgie.

3) Sehr hysterische Mädchen können, besonders beim Eintreten der Menstruation, Glanz nicht ertragen. Horn behandelte vergeblich mit Kissingen, kalten Begiessungen im warmen Bade und Schröpfköpfen, einen jungen, sehr blonden Mann, den Sohn einer überaus sensibelen Mutter, der an einer so bedeutenden *Photophobia nervosa* litt, dass diese den Gebrauch der Augen bei Tage fast gänzlich hinderte. (S. dessen, Nasse und Wagner's Journal f. d. ges. pract. Heilk. Bd I. 1837. H. 1.)

4) Jungken z. B. sah sie ein Paar Male bei Damen, in Folge anhaltenden feinen Stickens an einem freien Orte, den die Sonne beschien: es folgten Kopfweh, Uebelkeit, Erbrechen.]

5) Im 11ten Jahre durch Misshandlung auf den Kopf entstandene, zunehmende Lichtscheu, Kurzsichtigkeit und Amblyopie mit kleiner, matter, winkliger, träger Pupille besserte Rosas bei einem 45jährigen Manne binnen 4 Wochen so weit, dass er die gewohnte grüne Brille ablegen und gewöhnlichen Druck lesen konnte, durch *Tart. stibiat.* innerlich, und ausserlich als Salbe in's Genick, auch *Morphium aceticum* in die Augenbraunen-Gegend. (S. Oesterr. Med. Jahrbücher. Bd VIII. H. 1.)

erfordert, wenn Entwöhnung vom Lichte die Schuld trägt, sehr allmälige Gewöhnung an dasselbe, Tragen schwarzer, blauer, grüner Schleier, grüner, blauer Brillen u. dgl. (s. Einleitung §. LXXXIV.), wenn Ueberreizung, Enthalten von aller Anstrengung der Augen, gleichmässige, gelinde Beleuchtung, Spatzieren im grünen Walde, Tragen blauer Brillen, besonders den Gebrauch der Augendouche (s. Fig. 1.) mit kaltem Wasser, Eisenwassern, 2—3 mal täglich (s. Einleitung §. LXVI), Einreibungen von *Opium purum gr. v—rj* mit des Kranken eigenem Speichel in Stirn- und Schläfen-Haut, wenn übermässige Anstrengung durch Beschäftigung mit kleinen, feinen Gegenständen im Zimmer, frische Landluft. Lichtscheu nach Wochenbetten, nach Exanthemen behandelt Juengken mit Nervinis, namentlich mit China und Valeriana, dann mit Eisen, Landluft, kalten Fluss- und Seebädern, rühmt aber auch als vortrefflich die kalte Augendouche, besonders mit kohlensaurem Wasser, 2 mal täglich ½ Stunde lang, Gegenströmen reiner Kohlensäure gegen die Augen.]

VI. *Myiodesopsia*[1] *(Muscae volitantes, Visus muscarum s. scotomatum, Scotosis,*[2] das Mücken- (Fliegen-, Flocken-, Spinnen-) Sehen, die Flocken vor den Augen; Franz. *Mouches volantes, Filaments (nuages) volitgeants, Imagination perpétuelle* (Maitre-Jean), *Berlue;* Engl. *Jmages before the eye, Ocular spectra.*

Schriften.

Aepin In den *Novi Commentarii Acad. scient. Petropolitanae. Tom X. Petrop.* 1766. 4

Demours Im *Journal de Méd., Chir., et Pharm. Tome LXXIV. Par.* 1789. — In seinem *Traité etc.: Tome III. p.* 409.

J. H. Chr. Vogler *Praes. Beireiss Diss. de maculis ante oculos volitantibus. Helmst.* 1795. 4. (Boucholz u. Becker's Ausz. aus den med. Probe-Schriften. Altona 1797. Bd I. S. 345.)

J. H. Tiarks *Spec. de phaenomenis oculis obversantibus. Gött.* 1813. 8.

Andreae In v. Grafe u. v. Walther's Journ. Bd VIII. H. 1. 3.

Rudolphi In dessen Grundrisse d. Physiologie. Bd II. Abth. 1. S. 239.

Purkinje Beitrage z. Kenntniss des Sehens in subjectiver Hinsicht. Bd I. Prag 1819 8. Berl Bd II. 1825. m. Kpf.

Joh. Mueller Ueber d. phantastischen Gesichts-Erscheinungen. Cobl. 1826.

v. Walther In dessen u. v. Gräfe's Journ. Bd III. H. 1. S. 16 ff. Bd XXX. H. 3.

A. W. Neuber Ueber schwebende Flecken im Auge. Hamb. 1830. (Auch in Pfaff's Prakt. u. krit. Mittheilungen 1839. H. 11. 12.

Steifensand In v. Ammon's Monatsschrift Bd I. 1838. H. 3. S. 203.

Abgebildet von Demours Taf. LXV.; von Weller (*Icones* H. 1. Taf. 5.); von Purkinje.

Symptome. — Der, mit diesem Fehler, behaftete Mensch sieht Figuren, welche andere nicht sehen. Die Gestalt dieser Phantasmen hat man wohl mit derjenigen der Mücken, Fliegen, Spinnen verglichen; es sind aber Puncte, Fäden, Knäule, Schlangen, Blasen, Kettenkugeln, Ringe, Büschel, Wölkchen, Flocken, Blasen mit Streifen, rundliche Körper mit Füssen, gewundenen Schwänzen, Gitter, Netze, Bänder mit Knoten, Schleifen, oft kaum bemerkbare Gewirre von Nebel, von schwa-

1) Von μυιώδης, Fliegen ähnlich, und ὄψις, das Gesicht.

2) Von σκοτόειν, dunkel machen; jedoch nannten die Alten so den Schwindel. S. Kraus Erster Nachtrag zu dessen etymol. Lexikon.

chen Schatten, alle diese von schwarzer, grauer, weniger häufig von gelblicher Farbe, undurchsichtig oder durchsichtig. Selten werden schwarze Flecken, von einem Lichtkreise, oder ein Lichtpunct von dunkelem Ringe umgeben, gesehen. Zuweilen stehen einzelne Figuren deutlicher hervor, als andere, zuweilen ist nur eine einzige da. Die Gestalt bleibt mitunter dieselbe, häufiger geht die eine in die andere über, oder wechseln sie, besonders bald nach einer Bewegung des Auges. Sie bewegen sich oft in sehr verschiedenen Richtungen, nicht bloss von oben nach unten oder nach der jedesmal niedrigsten Stelle des Auges, wie Demours meint;[1] sie schwanken, schweben, drehen sich, ziehen langsam vorüber, sobald das Auge bewegt wird.[2] Wenn der Mensch auf diese Erscheinungen nicht achtet, so stören sie das Sehen nicht. — In der Regel leiden beide Augen an dem Uebel, entweder fortwährend, oder nur von Zeit zu Zeit, wenn die Augen sehr angestrengt werden, nach Bücken oder anderweitigen, Congestion hervorbringenden, Veranlassungen, nach Betrachten sehr heller Gegenstände, z. B. einer von der Sonne beschienenen Schneefläche, weissen Wand, welches für kurze Zeit bei dem Gesundesten solche Erscheinungen hervorruft, endlich bei geistiger Aufregung. Kurzsichtige sind dem Fehler am wenigsten unterworfen, und je näher die betrachtete Fläche ist, auf der die Figuren erscheinen, desto mehr verlieren sie an Deutlichkeit.

Ueber den Sitz und das Wesen derselben sind die Meinungen sehr getheilt. 1) Einige halten sie nur für optische Täuschungen, entstanden durch partielle Lähmungen der Retina, durch krankhafte Thätigkeit einzelner ihrer Fasern wegen Uebereizung durch Licht, wegen Druck durch plethorische Gefässe. 2) Andere meinen, ihnen liege etwas Reelles, Krankhaftes im Auge zum Grunde, welches der Retina, als Object, erscheine. Zu jenen gehören Willis,[3] Darwin[4] u. A., die den Fehler von Unempfindlichkeit einzelner Fasern und Stellen des Sehnervs, der Netzhaut, ableiten, Rudolphi, der darin eine Nerven-Einwirkung, eine Veränderung, einen Krampf oder eine Oscillation der Retina erkennt, die wir in so vielen Theilen fänden und die hier Gesichts-Vorstellungen bewirkten, woraus sich auch die unendliche Abwechselung der Gestalten erklären lasse, v. Walther, welcher in neuer Zeit „alle Skotome für Producte einer krankhaft bildenden Thätigkeit der Retina u. s. f." hält, Pitcairn[5] u. A., welche Druck varicöser Gefässe der Retina auf die Markhaut beschuldigen, v. Walther, welcher „Druck eines *Varix chorioideae* zuweilen für einiger Maassen wahrscheinlich" ansieht. Zu diesen gehören Delarue[6]

1) Demours vergleicht eine Art mit krummen, gedrehten, halbdurchsichtigen Barometer-Rohren, in denen kleine, in der Mitte dunklere, Seifenblaschen zu sein scheinen. Diese Art soll, nach ihm die leichteste sein, daher am spätesten herabsinken, nachdem die Augen nach oben gekehrt worden.

2) [Wenn man Versuche anstellt, z. B. den blendenden Himmel starr anzusehen sich bemühet, so wird man finden, dass es sehr schwer ist, den Augapfel völlig unbeweglich zu halten. Nach jeder, auch nur höchst unbedeutenden, Bewegung zieht ein Gewölk oder dgl. vorüber, dessen Bewegung jedoch die des Auges überdauert. Hat man es aber dahin gebracht, den Augapfel einige Secunden lang ganzlich still zu halten, so verschwinden die Erscheinungen: sie kehren bei der geringsten, auch nur inneren, Bewegung, bei Anspannung des Augen sofort wieder.]

3) *Cerebri anatome cap.* 21.

4) *Zoonomia.*

5) *Theoria morbos. oculi pag.* 14.

6) *Cours des mal. des yeux pag.* 515.

welcher glaubte, der Sitz sei die Chorioidea, — Hellwang[1] der eine Feuchtigkeit zwischen Glaskörper und Netzhaut, — de la Hire,[2] le Roi,[3] Pellier de Quengsy, welche die wässerige Feuchtigkeit für den Sitz hielten, in der kleine Körperchen, Blutkügelchen (Purkinje) schwämmen,[4] [Neuber, der die Beweglichen für lebende, aber nicht willkürlich sich bewegende Schmarotzer in der wässerigen Feuchtigkeit hält, sie mit den mikroskopischen Algen vergleicht, und sie herleitet von Lymphkügelchen, die, aus kleinen zerrissenen Gefässen entsprungen, sich am grossen Iris-Ringe befestigt haben möchten, so dass sie durch die Bewegungen des Auges mit bewegt würden, v. Nordmann,[5] der die Frage aufwarf, ob sie nicht von kleinen Thierchen in dieser oder in anderen Flüssigkeiten des Auges herrühren könnten, von Thierchen, die man namentlich im Fischauge so zahlreich finde, — Maitre-Jean, der auf die Erscheinungen achtete, welche den beginnenden grauen Staar begleiten, und glaubte, sie rührten her von einem Fehler einiger äusseren Linsen-Fasern, von Erweiterung ihrer Venen,] — Demours, der die Morgagni'sche Feuchtigkeit für den Sitz hielt und meinte, einige kleine Theilchen würden dichter, schwerer, Licht brechender, ohne an Durchsichtigkeit zu verlieren, — Weller, welcher glaubt, die Erscheinungen könnten nur von den Blutkügelchen und Wänden der Haargefässe des Glaskörpers vor der Netzhaut herrühren. Bald hat man nun angenommen, die Menschen sähen diese kleinen Objecte selbst, bald, sie sähen nur deren Schatten, welchen sie auf die Netzhaut werfen.[6] — [Endlich hat man auch für manche Erscheinungen den Grund aus-

1) S. Hufeland's Journal 1821: die ähnlichen Erscheinungen beim Ohnmachtigwerden leitet er ab vom Drucke des Glaskorpers auf die Netzhaut.

2) S. *Mém. de l'Acad. d. sciences. T. XI. pag.* 571.

3) S. *Hist. de l'Acad. des sciences.* 1760. *pag.* 53.

4) Da aber sogar Cataracten im *humor aqueus* auflöslich sind, um wie viel eher wurden wohl jene es sein! — [*Donné (s. Arch. gén. de Méd* 1830. *Mai.* — v. Froriep's Notizen Bd XXVIII. No 1.) will mit dem Mikroskope wirklich zweierlei Korperchen in der wasserigen Feuchtigkeit gefunden haben, namlich *a)* sehr blasse und durchsichtige Kügelchen, halb mal so klein, als Blutkügelchen, in grosser Menge, *b)* ölartige, sparsam vorkommende Korperchen. In der Linse und im Glaskörper fand er jene in nur sehr geringer Menge. Man soll sie in seinen eigenen Augen erblicken, wenn man durch ein Stecknadel-Loch in einem Kartenblatte sieht. Es liesse sich nun denken, dass abnorme Vergrösserung derselben, oder erhohete Sensibilitat der Retina dieselben sichtbar mache auch ohne Loch im Kartenblatte. Allein was der Herausgeber sah, lasst ihn vermuthen, dass die Donné'schen Erscheinungen nur optische Tauschungen sind, die von abnormer Erregung der Retina abhangen. Blaschen, Kugelchen, ganz durchsichtig, die untersten schwarzlich und grosser, dicht an einander gedrangt und durch einander schwebend, nach oben hin sich bewegend, zuweilen zu Wolkchen zerfliessend, nahm er nur dann wahr, wenn er durch das Loch den bewolkten Himmel betrachtete, indem er den Kopf nach hinten bog, nicht aber wenn er, mit freier Stellung des Kopfes, gerade aus oder nach unten, sogar auf ein Schneefeld sah, auch nicht, wenn er in genannten Stellungen die Blutgefasse des Halses zusammen drückte. Er vermuthet daher, dass diese Erscheinungen von abnormer Erregung der Ursprünge der Sehnerven herrührten, welche durch die ungewohnliche Richtung der Medulla oblongata nach hinten hin bewirkt wird. (Dass die Blaschen nur im oberen Drittheile des Sehfeldes schwebend sichtbar waren, mag einer individuellen Eigenthümlichkeit seiner Retina zuzuschreiben sein.) Auch bei raschen Bewegungen des Auges zur Seite und nach unten beobachtete er durch ein Loch Wolkchen, ohne Blaschen.

5) S. Mikrographische Beiträge u. s. w. H. 2. Berl. 1832. Vgl. oben Thierbildung im Auge.

6) De la Hire z. B. hat es mit dem Schatten der Blasen, Puncte, Striche verglichen, welche eine unreine Glasscheibe auf weisses Papier wirft, sobald die Sonne durch sie hindurchscheint.

serhalb des Auges, nämlich in zu vielem, zu dickem Schleime, in zu consistenten Thränen gesucht, welche eine geringe Trübung der Hornhaut hervorbrächten (Morgagni,[1] Juengken, Steifensand, Wigan.[2] —) 3) Eine dritte Ansicht war die frühere v. Walther's, der Erkrankung des Ciliar-Nervensystemes beschuldigte.] 4) Ich glaube, dass der Fehler nicht immer einen und denselben Grund habe. Von einer unmittelbaren, theilweisen Lähmung der Netzhaut rühren diejenigen dunkelen Figuren her, welche ein jeder wahrnimmt, wenn er plötzlich oder lange eine blendende Fläche betrachtet oder so eben betrachtet hatte, ferner diejenigen dunkelen Flecken und Figuren, die sich nicht verändern und die oft der Amblyopia amaurotica vorhergehen oder sie begleiten; vgl. diese. Andere dunkele Flekken an einer bestimmten Stelle mögen wohl von Ausdehnung oder Ueberfüllung eines Gefässes der Chorioidea herrühren, welches eine kleine Stelle der Retina unempfindlich drückt; wahrscheinlich entstehen so die, auch in der Nacht sichtbaren, von einem Lichtkreise umgebenen, Flecken (vgl. Amaurosis durch Congestion und Varicosität), auch diejenigen Erscheinungen, welche auf Erbrechen, Hämorrhoidal-Congestion und ähnliche folgen. Sie schliessen sich an das Netzsehen an.[3] Andere Myiodesopsien entstehen aus Beschattung der Retina durch eine oder mehrere verdunkelte Zellen oder Wassergefässe der Glashaut. Von aufgetriebenen Lymphgefässen z. B. mögen die Blasen herrühren, die Manche sehen.[4] Zu solchen, von Trübungen herrührenden, Erscheinungen gehören auch die, durch Bewegung des Auges beweglichen, ihre Form verändernden und diejenigen, welche auch auf einem mattschwarzen Hintergrunde, z. B. auf einem Hute, als graue Nebelflecken, sichtbar sind. Endlich beruhen die vorübergehenden Paroxysmen von Mückensehen, welche Hysterie begleiten, wohl nur auf unregelmässigen Zusammenziehungen der Augenmuskeln [und davon abhängendem Drucke auf Chorioidea und Retina. Zu dieser 4ten Ansicht, nach welcher die Erscheinungen nicht bloss einen einzigen Ursprung haben, bekannte sich schon Richter und bekennen sich die meisten Neueren. Sie nehmen nur nicht gerade dieselben Arten, wie der Verfasser, an.[5]]

1) *Animadvers. LXXV.*

2) S. *London. Med. Gazette Vol. XXVII. p* 719. (Schmidt's Jahrb. Bd XXXIV. S. 97.)]

3) Vielleicht waren die Geister, welche Nicolai (der Proktophantasmist in Gothes Faust) mehr und mehr ins Zimmer treten, zuletzt dies anfüllen sah, vielleicht sind die Mause, welche an Delirium tremens Leidende sehen, solche Myiodesopsien.

4) Im *humor aqueus* schwimmende Blutkügelchen sind es nicht: diese erregen ganz andere Erscheinungen (vgl. *Hypoaema.*)

5) [Richter nahm an *a)* partielle Schwache oder Lähmung der Retina. *b)* partielle Verdunkelung eines durchsichtigen Theiles, der die Retina beschattet. Rosas nimmt an: *a)* Congestion, spater Varicositat der Gefasse des inneren Auges. *b)* Verdickung, Verhartung, Verwachsung der Retina mit Nebengebilden, *c)* Trübung des Glas- oder Krystallkorpers, *d)* Lymph-Exsudat der hinteren Augenkammer. *e)* Unreinheit der wasserigen Feuchtigkeit, *f)* kleine Central-Leukome der Hornhaut. Jungken ist der Ueberzeugung, dass die Erscheinungen nicht zufallig in ihren Formen variiren, sondern in Zukunft auf bestimmte Gesetze sich werden zurückführen lassen. Nach ihm giebt es: *a)* Schleim- und Thranenfehler und dadurch bewirkte falsche Brechung des Lichtes: die, hierdurch bewirkten, Flecken sollen bei jedem Augenlidderschlage vorzüglich bemerkbar werden, und bei lange geoffnetem Auge verschwinden. *b)* Organische Veranderungen, namlich Trubung der Hornhaut, der Augenfeuchtigkeiten. Ausdehnungen und Anschwellungen der Gefasse: alle diese Flecken behalten eine bestimmte Lage bei, die durch Trübungen bewirkten pflegen hell oder dunkelgrau zu sein, die durch Gefass-Ausdehnungen schwarz und undurchsichtig. *c)* Die Flek-

Ursachen. — Alles, was Congestion nach dem Kopfe bewirkt, wie heftiges Erbrechen, Stickhusten, Niesen kann plötzlich, Stockungen der Blutcirculation, besonders im Unterleibe, Hämorrhoiden, Hartleibigkeit, übermässige Anstrengung der Augen, anhaltendes Bücken, Sitzen können den Fehler allmälig herbeiführen, — anhaltendes Sehen auf blendende Flächen und Hysterie bewirken ihn temporär, — Varicosität der Gefässe der Retina, der Chorioidea, organische Fehler der ersteren anhaltend.

Prognosis. — Meistens ist der Fehler von gar keiner Bedeutung, da er dem Sehen nicht hinderlich ist und auch nicht das Herannahen eines schwarzen Staares andeutet, was viele Laien fürchten und auch manche Aerzte in früherer Zeit be-

ken sind durch einen dynamischen Fehler, eine Verstimmung der Augennerven hervorgebracht: diese häufigste Art entsteht gewöhnlich vom Unterleibe her, kommt daher meistens bei Hypochondrischen, bei Hysterischen vor, erscheint gewöhnlich hell, variirt oft in ihren Formen und Orten, und ist meistens beweglich. *d)* Vielleicht sind sie zuweilen durch Infusorien erzeugt, da die Formen der Skotome mit denen jener mikroskopischen Thiere übereinstimmen. Steifensand hat 4 Arten, die der Herausgeber mit aller Mühe nicht hat entdecken können und daher für individuelle optische Täuschungen hält; *a)* Runde, das Licht brechende, in der Mitte hellste, also linsenförmige Körperchen, die er sogar in runde Stückchen verkleinert gesehen hat, wenn er das Auge dicht an einen Fenstervorhang hielt. Sie sollen von runden Körperchen herrühren, die er auf der Retina fand und mit dem Pinsel leicht abwischen konnte (ausser Circulation gesetzten Blut- oder Lymphkügelchen?) Ihre Bewegung, obgleich sie ihre Lage zu einander beibehalten, lässt St. vermuthen, dass eine Verschiebung oder Schwankung der Schichten der Retina und der Hyaloidea dieselbe hervorbringe. *b)* Deutliche Strömungen runder Körper nach verschiedenen Richtungen hin, die von den Capillargefässen vor der Retina herrühren sollen. Diese beide Arten sind durch ein Loch im Kartenblatte am leichtesten zu beobachten. *c)* Weniger deutliche, 4 — 6 mal grössere, zerstreute, in geringer Menge vorhandene, unbewegliche, in einem faserigen Gewebe, nur durch ein sehr kleines Loch erkennbar. (Diese Fasern gehören aber dem Papiere an. Dass alle Donné'schen Kügelchen bloss davon herrühren, wie Ritter in v. Grafe u. v. Walther's Journ. 1833. meinte, kann jedoch der Herausgeber nicht zugeben: denn wenn man das Loch grösser sticht, dadurch die Mitte von Faserchen befreit, so sind die Erscheinungen dennoch wahrnehmbar.) Nach St. sind dies Kügelchen in der Cornea und in deren Conjunctiva. *d)* Kügelchen, Bläschen oder Ringe, Perlenschnüre, nur mit den Augen sich bewegend, von oben herabfallend. Sie rühren, nach St. von Thränen her.

Der Herausgeber muss sich der ersten obiger Ansichten anschliessen: eine jede Myiodesopsie hat nur ihren Grund in der Netzhaut und im Sehnerven, bald idiopathisch, entweder vermuthlich durch Verwachsung, Verhartung, Erweichung, (mit bleibenden und festen Erscheinungen), oder durch Uebereizung, Abstumpfung wegen Blendung, übermässiger Anstrengung, (mit ausserordentlich veränderlichen und flimmernden Erscheinungen,) oder durch drückende Blutgefasse. Bei Blut-Congestion in die Adern der Retina oder der Chorioidea, häufig von Unterleibs-Stockungen, (mit veränderlichen und beweglichen Erscheinungen,) bei Varicosität derselben, (mit bleibenden und festen Erscheinungen, die aber langsam zunehmen, und sich ausbreiten können;) oder durch Zusammendrücken des Auges und somit der Retina bei Hysterischen (mit sehr veränderlichen Erscheinungen, zuweilen vermengt mit leuchtenden, wegen der Aufreguug der Netzhaut;) — bald sympathisch wegen Torpor des ganzen Nervensystems, wegen gestörten Einflusses des Gangliensystems auf Ernahrung und Blutlauf in der Retina, vom Unterleibe her (mit sehr veränderlichen Erscheinungen.) Dass Trübungen durchsichtiger Medien des Auges an der Myiodesopsie nicht Schuld sind, geht daraus hervor, dass solche ganz andere Erscheinungen nach sich ziehen, nämlich die des Glaukom, der Cataracta, des Hypoama, der Hornhautflecken, der Augenblennorrhoe u. s. w. Ausserdem erhellt es aus folgendem Experimente: Man halte und bewege ein Menschenhaar so nahe als möglich vor dem Auge, und man wird dann zuweilen gar nichts, bei angestrengter Aufmerksamkeit kaum einen Schimmer des Haares wahrnehmen. Wie ist es nun denkbar, dass, bis jetzt noch nicht unzweifelhaft entdeckte, Atome, die also unendlich kleiner sein müssten, und auf welche vollends die Aufmerksamkeit nicht eigens gerichtet ist, dass diese sollten wahrgenommen werden?]

hauptet haben.[1] Sehr viele Menschen werden mit ihm alt, ohne dass er zunimmt, freilich aber auch ohne dass der, etwas eingewurzelte, sich verliert. Manchmal aber ist das Uebel allerdings ein Vorläufer, ein Begleiter der Amblyopia amaurotica. [Bedenklich pflegen die unbeweglichen Skotome zu sein, (ohne dass jedoch die beweglichen stets ungefährlich wären,) dann die, ohne ganz besondere zufällige Veranlassung, z. B. heftiges Erbrechen, rasch zunehmenden, endlich die von anderen amaurotischen Symptomen begleiteten.[2]]

Cur. — Das Symptom der Amblyopie verschwindet durch die glückliche Behandlung dieser. Die ungefährliche Art ist incurabel, wenn sie seit mehreren Jahren bestehet. Man muss dann nur dem Menschen seine Angst nehmen, ihm von unnützen, den Körper schwächenden Curen abrathen, ihm empfehlen, dass er den kleinen Fehler nicht beachte, zumal da oft nur übergrosse Aufmerksamkeit, welche ein Zufall herbeigeführt hatte, ihn denselben entdecken liess. Entsteht er erst, so sind Aderlass, Blutegel, kalte Umschläge oder Begiessungen auf den Kopf, Purgirmittel, warme Fussbäder indicirt, wenn plötzliche Congestion die Ursache ist, z. B. nach Erbrechen, Stickhusten, Hämorrhoiden. Hinterher gebe man *Arnica*. Bei Abdominalleiden, Leibesverstopfung ist eine Visceral-Cur nöthig. Wo Stockungen im Glaskörper eben erst entstanden zu sein schienen, habe ich mitunter kleine Dosen von *Mercurius dulcis* und *Arnica* gegeben. Ist das Uebel hysterisch, so passen Anthysterica. Uebermässige Anstrengung indicirt Schonung, Ruhe der Augen, Aufenthalt im Freien, mässige Bewegung, Reisen. — Rust soll (laut Neuber Ablassen der wässerigen Feuchtigkeit für erfolgreich erklärt haben, Demours dagegen nicht. [Neuber schlägt sanfte galvanische Schläge vor, um die Thierchen zu tödten; Wigan berichtet, er habe ein Augenwasser aus *Chinin. sulphuric. gr. j. Aq. destill.* ℥*viij* mit Erfolg angewandt.]

VII. *Visus reticularis (tus)*, das Netzsehen; Franz. *Berluc.*

Der Kranke sieht ein flatterndes, schwarzes Netz, welches während schneller Bewegung oder bei anderer Veranlassung zur Congestion oft deutlich pulsirt. Mitunter ist Funken- und Flammen-Sehen zugleich da. Dies Uebel rührt her vom Ueberwiegen der Chorioidea über die Retina. — Entstehen kann es vorübergehend durch Hysterie, Krampf der Augenmuskeln, Erhitzung, Congestion des Bluts in die Gefässe der Chorioidea, bleibend durch Plethora und Varicosität derselben, auch durch manche Herzfehler. Hat das Uebel lange Zeit gedauert, so ist die Prognosis immer schlecht. Durch den Druck der überfüllten, erweiterten Gefässe wird leicht Amblyopia amaurotica und Amaurosis herbeigeführt; vgl. Amaurose durch Congestion, durch Varicosität. — Die Cur ist die der veranlassenden Krankheiten.

1) Richter z. B. erregte unnöthige Unruhe; beruhigend schreibt schon Vogler (Beireiss.) dann auch Demours aa. OO.

2) [Sehr zu wünschen wäre eine genauere Diagnosis der gut- und der bösartigen Erscheinungen nach ihren äusseren Characteren. Weller giebt an (a. a. O. S. 403), die unschädlichen hatten immer eine bestimmte Structur, deren Grundform zwei, parallel neben einander laufende, Linien und Ringelchen zu sein schienen.]

VIII. *Photopsia,*[1] *Visio scintillarum, Scintillatio, Coruscatio, Marmarygae,*[2] *Spintherismus,*[3] *Visus lucidus*, das Funken- (Flammen-) Sehen; Franz. *Berlue, Bluettes, Vue pyroptique.*

Schriften.

Th. Bartholinus *De luce animalium. Lugd. Bat.* 1647. *p.* 82. 84.
Goethe Zur Farbenlehre. Tüb. 1810.
Derwin Zoonomie übers. v. Brandis.
Elliot Physiologie der Sinne. A. d. Engl. Leipzig 1785.
A. v. Humboldt Ueb. d. gereizte Muskel- u. Nervenfaser. Bd I. S. 313.
Peaff In Gehler's Physikal. Wörterbuche. Bd IV. 2.
Purkinje Beiträge zur Kenntniss des Sehens Bd I. Prag 1819. Bd II. Berl. 1825.
Hjort *De functione retinae. Part. II. Christianiae* 1830. 8.
Joh. Mueller In seiner Physiologie des Gesichtssinnes, — in seinen Phantast. Gesichts-Erscheinungen, — in seinem Handb. d. Physiologie Bd I. Abth. 2. S. 759.
L. A. Kraus Ueb. Neurophengos, Spintherismus u. Iridocinesis. Gött. 1837. 8. (Aus dessen Freiheften f. Natur- u. Heilkde.)
Abgebildet von Purkinje.

Vor einem oder beiden Augen fliegen weissbläulich glänzende oder rothgelbe Blitze, Flammen, Funken, Feuer- oder Gold-Regen, feurige Kugeln schnell vorbei und kehren mitunter häufig wieder, ohne dass sie äusserlich vorhanden sind; oder ein glänzender, blendender Nebel ist beständig vor ihnen; [oder nur im Dunkeln erscheint ein bläulichweisses oder rothgelbes, glänzendes Netz, welches im Hellen als dunkeles auftritt. Auch mit dem Mückensehen zusammen kommt Funkensehen vor, obgleich meistens nur das eine oder das andere da ist: vgl. Hauptarten der Amaurosis.] Im höchsten Grade der Krankheit ist die Blendung durch Licht so gross, dass der Kranke wegen Glanzes nichts sieht. Oft ist die Receptivität des ganzen Körpers gesteigert. [Photopsien sind immer Symptom einer zu bedeutenden Erregung und darauf folgenden übermässigen Reaction der Retina und des Sehnervs. Ziemlich allgemein werden sie für subjective Empfindungen gehalten, welche durch eine ähnliche Erregung entstehen sollen, wie sie das Licht bewirkt. Obgleich der Herausgeber dieser Erklärung bis dahin beigepflichtet hat, so scheint ihm doch jetzt die Frage einer ferneren Prüfung zu bedürfen: Ob das Sehen einzelner Funken, Flammen, Blitze (nicht des Glanznebels Amaurotischer) etwa auf Freiwerden weniger Nerven-Electricität beruhe, die, weil aus und vor einer sehenden Membran hervorspringend, sichtbar wird?[4] —] Entstehen können Photopsien auf

1) Von το φως, das Licht, und ἡ ὠψ, das Gesicht.

2) αι μαρμαρυγαι *Hippokrat., Aretaeus*, von μαρμαρυσσειν, funkeln, flimmern.

3) ὁ σπινθρισμος, das Funkensprühen.

4) [Folgende Betrachtungen deuten darauf hin: *a*) Die Funken erscheinen dem Menschen vorn im Auge oder gar aus demselben herausspringend, niemals wie im Hintergrunde des Auges, wie in der Retina. Sind also Photopsien nicht etwas, durch die Retina entwickeltes, Objectives? *b*) Die Lichtmassen werden im Dunkeln deutlicher und heller gesehen, als im Hellen. Dies würde nicht sein, wären sie nicht etwas Wesentliches, Existirendes, Gesehenes. *c*) Andere, als der Kranke, sehen sie freilich nicht. Dies liegt vielleicht daran, dass die Erscheinungen in der Regel höchst unbedeutend und flüchtig sind. Ausserdem haben wir einzelne Beispiele von solcher Licht-Entwickelung durch das Auge, dass dasselbe ausserhalb wirksam und auch von Anderen gesehen wurde. S. *Paracelsus Pa-*

verschiedene Weise: durch einen Stoss, Druck, Schlag auf's Auge oder auf den Supraorbital-Nerven nur momentan, durch drückende Geschwülste;[1] durch starke Erhitzung temporär, zumal bei Kindern und ohne böse Folgen, durch allgemeine Aufregung des Nervensystems, bedeutende Hysterie, Wahnsinn, häufig zusammen mit Farbensehen, Ohrenklingen, Täuschungen des Geruchssinnes; oft durch zu heftige Bewegung des Blutes; durch Entzündung der Retina, consensuell auch bei anderen Entzündungen, z. B. der Iris, der Chorioidea; als Vorbote und Begleiter mancher Amblyopia amaurotica und dann dauernder, häufig wiederkehrend und bedenklich; als Symptom vollendeter Amaurosis wegen übermässiger Receptivität. — Die Cur ist die der Grundkrankheiten.

IX. *Chromatopsia (Chromopsia, Chrupsia,*[2] *Suffusio coloraus, Visus coloratus),* das Farbensehen; Engl. *Coloured vision.*

Der Mensch sieht Farben, welche Andere nicht wahrnehmen. Sie sind in einigen Fällen Farben-Spectra, z. B. farbige Scheine, farbiger Blitz, auch wohl mit Funken und Flammen vermischt oder abwechselnd, Folgen grosser Gereiztheit des Sehnervs bei allgemeiner, bedeutender Aufregung des Nervensystems, der Hysterie,

ramiv. tr. 3. 9.; *Plempius Ophthalmographia Lib. IV. probl.* 21.; — *Willis De anima brutorum P. I. p.* 15.; — *Fabric. ab Aquapendente De visu c.* 4. (*Th. Bartholin* a. a. O. *p.* 82.): Th. Beza war Hameralops; Nachts konnte er gut sehen wegen eines hellen, seinen Augen entströmenden Lichtes, welches zuweilen seine Hausgenossen an einem, um die Augen herum sich erstreckenden, Lichtkreise erkennen konnten. Dasselbe fand statt bei dem Italianer J. M. Pierucci; laut *Spigelius de lat. lumbr. c.* 15. (*Bartholin*), leuchteten die Augen einer mit Bothryocephalus behafteten Frau; — Seiler (s. Henke's Zeitschr. 1833. St. 9.) begutachtete einen Fall, wo ein Geistlicher, in Folge eines Schlages auf das Auge, ein electrisches Licht aus dem Auge stromen sah, welches ihn befähigte, den Thäter im Dunkeln zu erkennen. (*Th Bartholinus* sagte *p.* 84. „*per vim adacto conatu fortiori contentam in oculis lucem exprimi*"); — Kühn (s. Gersdorf's Repertor. d. deutschen Lit. Bd VII. St. 2. S. 131.) berichtet, Chr. Fr. Michaelis habe durch ein, aus seinen Augen stromendes, Licht im Dunkeln sehen können; Tiberius und Alexander d. Gr. sollen, wenn sie Nachts erwachten, alle Gegenstände um sich her, wie von einem hellen Lichte beleuchtet, haben erkennen können, eine Beleuchtung, die aber sehr bald verschwand; — Kraus unterscheidet den „*Neurophengos oculi*, Nervenleuchten im Auge," vom „*Spintherismus s. Coruscatio s. Scintillatio*, dem Funkensprühen der Augen, sei es subjectiv oder objectiv," und theilt für letzteres, folgendes, von ihm selbst beobachtete, Beispiel mit: „Einem Prediger mit apoplektischem Habitus, welcher, dem Weine sehr ergeben, bald darauf schlagflüssig starb, stromten während des Predigens in einer sehr dunkelen Kirche am Weihnachtstage bei jedem heftigen Husten-Anfalle aus jedem Auge eine Unzahl von Funken, (ganz ähnlich den electrischen,) welche sich vom Mittelpuncte der Augen nach allen Seiten hin auf etwa 8″ verbreiteten und über der Nasenwurzel offenbar kreuzten, — eine Erscheinung, welche seine gewöhnlichen Zuhörer, (nicht theoretisirende Bauern) an ihm gewohnt waren." *d*) Auch Reizung der Supraorbital-Nerven erregt, nach Manchen, Photopsie. Der N. trigeminus ist nun aber nicht sehfähig, mithin auch nicht im Stande, subjective Lichtempfindung zu haben; der Sehnerv muss also der wahrnehmende sein und, da er mit dem Trigeminus nicht anastomosirt (s. Thl. I. S. 88.), wenngleich die Nervi nervi optici vom Ganglion ophthalmicum her dicht an ihm liegen (s. Amaurosis durch Uebereizung: *y*, Anmerk.), so kann er nicht durch anastomotische Leitung wahrnehmen, sondern dadurch, dass obige Nerven, zumal der Centralnerv der Retina, eine electrische Licht-Entwickelung vor der Netzhaut verbreiten, welche ihr objectiv sich darstellte.

1) Ein reizbarer Sehnerv schon durch heftige Bewegung des Augapfels, heftiges Blinzeln. — Wird bei Exstirpation des Auges der Nerv zerschnitten, so sehen manche Operirte einen Blitz.

2) Von το χρωμα, χρῶς, die Farbe, u. ἡ ὠψ, das Gesicht.

des Wahnsinns, [der Verwundung und Reizung der Retina, Zerrens des Auges,] Druckes auf dasselbe,[1] z. B. bei unvorsichtigem Operiren, der Erhitzung und Congestion des Blutes, des Fiebers,[2] Symptom der Amblyopia amaurotica und Amaurosis, welche von zu grosser Receptivität abhängt.[3] In anderen Fällen sind die farbigen Erscheinungen sogenannte physiologische oder zufällige Farben, die durch die Polarität derselben gefördert werden, sobald die Augen lange Zeit die entgegengesetzte betrachtet hatten.[4] Diese Farben werden auch im Dunkeln gesehen, z. B. wenn die Augen soeben geschlossen werden. In noch anderen Fällen enthält das Auge einen Farbestoff, durch welchen hindurch betrachtet die Objecte in falschen Farben erscheinen, roth durch Blut im Auge, gelb durch gelben *humor aqueus* bedeutend Gelbsüchtiger;[5] einen rothen Staar sieht der Kranke oft als rothe Scheibe: s. *Cataracta dura*. Endlich können die einfallenden Lichtstrahlen in ihre einfachen Farbenstrahlen (Regenbogenfarben) zerlegt werden durch anfangende Trübung der Linse (s. *Cataracta incipiens*), [durch Kegelform der hellgebliebenen Cornea (s. Hyperkeratosis,)] durch Thränen, Schleim und Meibom'sches Smegma, auch durch Oel und Salbe auf der Cornea. Dann werden die Gegenstände, zumal Abends die Lichtflamme, von Regenbogenfarben umgeben geschen. — Die Cur ist die der Grundkrankheiten.

X. *Achromatopsia (Chromatopseudopsia, Chromatodysopsia, Chromatometablepsia,*[6] das Unvermögen Farben richtig zu sehen.

Manche Menschen sind von Geburt an nicht im Stande, Farben, oder gewisse Farben zu erkennen, von einander zu unterscheiden, werden aber erst in späteren Lebensjahren, oft durch Zufall, auf ihre Irrthümer geleitet. Einige erkennen zwar, dass mehrere, ihnen vorliegende, Farben nicht übereins sind, allein sie können die Art der Verschiedenheit nicht angeben.[7] [Andere können nicht einmal irgend eine Farbe von der andern unterscheiden, so dass Alles übereins, meistens grau erscheint.[8] Noch andere Menschen vermögen nur nicht die feineren Unterschiede einer und derselben Farbe anzugeben.[9] Wiederum andere haben keinen Sinn für

1) Viele Versuche über Licht und Farben nach Druck stellte Purkinje (a. a. O.) an seinen eigenen Augen an.

2) Kinder sehen dann zuweilen Rosen.

3) [Diese farbigen Erscheinungen, meistens rothe oder blaue, konnten ähnliche farbige nervenelektrische Funken sein, wie die Photopsie von Erzeugung nicht farbigen, ungetheilten Lichtes herrühren mag: vgl. Photopsie.]

4) Auf Betrachtung von Roth folgt ein grüner Schein, auf Grün ein rother, auf Orange ein blauer, auf Blau ein orange, auf Violett ein gelber, auf Gelb ein violetter. Vgl. *Buffon* in *Mém. de l'Acad. d. sciences* 1743. *pag.* 147.; *Darwin* im *Philos. Transact.* 1786. u. Zoonomie; Himly in d. Ophth. Bibl. Bd 1. St. 2 S. 1—20.; Gothe zur Farbenlehre. Tub. 1810.

5) Nach Beer u. A. sollen Amblyopische gleichfalls zuweilen Objecte falsch gefärbt sehen, z. B. gelb (Beer Bdll. S. 428.), grün, blauroth.

6) Von ἀ *privativ.*, το χρῶμα, die Farbe, ἡ ὄψις, das Gesicht, Sehen, — ψευδος, falsch, — δυς schwer, — μετα u. βλεπειν verkehrt sehen.

7) [Ein Knabe in Wien, erzählt z. B. Spurzheim, der Schneider werden wollte, musste wegen dieses Fehlers sein Vorhaben aufgeben.

8) Dies kommt selten vor. Spurzheim kannte eine Familie, die nur Schwarz und Weiss unterscheiden konnte, *Huddart* (s. *Philos Transact* 1777. *p.* 260.) 4 Brüder, die nur diese beiden (also eigentlich gar keine Farben, nur Licht und Dunkel) mit Bestimmtheit erkannten.]

9) Dies ist gar nicht selten: mancher Miss-

verwandte und für matte Farben, [können z. B. Dunkelbraun oder -Blau nicht von Schwarz, Blau nicht von Violett, Dunkelgrün nicht von Braun, Hellblau nicht von Hellgrün, Rosenroth nicht von Hellgelb unterscheiden.] Manche sind nur empfänglich für gewisse Farben, am häufigsten für die blaue (Akyanopie, Akyanoblepsie[1]) so dass ihnen die Gegenstände nur schwarz, weiss, roth, gelb oder aus diesen mischfarbig erscheinen; [weniger häufig ist Unempfindlichkeit für die rothe und deren Mischfarben,[2] für die grüne und deren Nüancen.[3] Endlich scheint bei einigen die Tageszeit, die Art der Beleuchtung und die Aufmerksamkeit auf den Farbensinn Einfluss zu haben.[4] — Die Ursache dieses unheilbaren Fehlers liegt nicht im Baue des Auges,[5] sondern im fehlenden Farbensinne, [also im Gehirne und unstreitig in der mangelhaften Ausbildung eines einzelnen Theiles desselben, den Gall und Spurzheim ausgefunden zu haben behaupten. Nicht selten ist der Fehler erblich.[6] Männer, Augen mit grauer, seltener mit brauner Iris sollen vorzugsweise daran leiden. Manche Augenärzte geben ausserdem an, Achromatopsie entstehe zuweilen symptomatisch mit beginnendem grauen und schwarzen Staare, mit dem Glaukome.]

XI. *Metamorphopsia*[7] *(Visus defiguratus)*, das Ungestaltebesehen.

Der Kranke sieht die Gegenstände verschoben, schief, krumm, verlängert, die runden eckig, die winkligen in falschen Winkeln, auch wohl mit nicht bestimmten, mit in einander verfliessenden Gränzen, zu gross, zu klein [*(Mikropia s. Visus diminutus* und *Megalopia s. Visus amplificatus* Walther's)], zuweilen in kreisender, wellenförmiger Bewegung, Augenschwindel, und wohl mit Doppeltsehen verbun-

griff bei der Wahl der Farben, den Maler u. A. machen, rührt wohl daher.

1) Von ἀ *privativ.* κυανος, blau, ὤψ, βλεπειν. S. Göthe's Farbenlehre Bd II. S. 150. [Dr. Unger in Altona konnte, laut Spurzheim, nicht Grün und nicht Blau erkennen.

2) S. z. B. Sommer in v. Grafe u. v. Walther's Journ. Bd V. H. 1. S. 35.; *Wardrop* in *Morbid. Anat. Vol. II. p.* 197.

3) Ein Freund des Herausgebers hält Olivengrün für Roth, macht aber ab und an auch sonstige Missgriffe.

4) S. z. B. *Butter* in *Transact. of the Phrenolog. Soc. Lond.* 1822. *Nov.* 28.: ein 19jähriger Jüngling erkannte, mit Ausnahme von Schwarz und Weiss, in der Regel nur 4 Farben: *a)* Roth und Braun übereins, *b)* Blau, Blassroth, Indigo, Violett und Purpur übereins, *c)* Grün und Orange übereins, (jedoch soll er Gras grün gesehen haben!?), *d)* Gelb. Am Tage nannte er Carmin lackroth, Carmoisin purpurfarbig, bei Lichte diese Farben roth mit einem Anstriche von Blau. Einmal konnte er schwarz nicht von Flaschengrün unterscheiden. Sein Grossvater mütterlicher Seite scheint denselben Fehler gehabt zu haben. Die Stelle des Schadels, wohin Gall und Spurzheim den Farbensinn legen, war sehr flach.

5) Wardrop meinte, sie möge in der Brechkraft der Augen liegen, vermöge welcher gewisse Farbenstrahlen auf der Retina genauer vereinigt wurden, als andere. Th. Young und Brewster suchten den Grund in Unempfindlichkeit der Retina für gewisse Farben, ersterer namentlich in der Unempfindlichkeit gewisser Fasern der Netzhaut, die für Erkennung gewisser Farben bestimmt seien. Vgl. *Dalton* in den *Manchester Memoirs Vol. V. Part.* 1. — *Edinburgh Philos. Journal Vol. VI. p.* 140. Allein man hat noch gar keine anatomische Verschiedenheit nachweisen können und die Verrichtungen solcher Augen sind übrigens normal.

6) Beispiele von Erblichkeit siehe in *Philos. Transact. Vol. LXIII. Part. II.; Med. chir. Transact. Vol. VII. p.* 477.; Wardrop a. a. O.; Jüngken (Lehre v. d. Augenkrankh.), der sie bei einzelnen Familien-Gliedern dreier Generationen fand.]

7) Von ἡ μεταμορφωσις, die Verwandlung, Umgestaltung, und ἡ ὤψ, das Gesicht, Sehen.

den (vgl. dieses), [zu hoch, zu niedrig gestellt (*Visus elevatus* und *depressus* Walther's.)] Dergleichen fehlerhaftes Sehen ist Symptom mancher *Amblyopia amaurotica*, [entsteht aber, nach Juengken, auch plötzlich in Folge heftiger Erkältung, nach Einigen bei beginnender Cataracta; endlich geht aus einer Beobachtung Juengken's hervor, dass plötzliche Aenderung der gegenseitigen Richtung beider Augen Metamorphopsie hervorbringen kann.[1]] Die Cur ist die des Grundübels.

XII. *Haemiopia, (Haemiopsia,*[2] *Visus dimidiatus,)* das Halbsehen, die Halbsichtigkeit, *Visus partialis, interruptus*, das unterbrochene Sehen.

Schriften.

Abr. Vater *Diss. de duobus visus vitiis, altero dimidiato, altero duplicato. Viteb.* 1713. 4. (*Haller Diss. med. pract. Vol. I.*)

Rudolphi In dessen Grundrisse d. Physiologie Bd II. Abth. 1. S. 226.

Pravaz In den *Arch. gen. de Méd. T. IX. p.* 485.

[Der Halbsichtige sieht mit dem kranken Auge stets nur einen Theil, nur eine Hälfte des, von ihm betrachteten, Gegenstandes. Er sieht z. B. immer nur die obere: oder immer nur die untere, oder nur die rechte, oder nur die linke Seite.[3]] Dies ist ein seltener Fehler. *Haemiopia centralis s. Amaurosis peripherica* hat man ihn genannt, wenn der Mensch nur die Mitte des Gegenstandes, *Haemiopia peripherica s. Amaurosis centralis*, wenn er nur den Umfang desselben sehen kann. Diese beiden Formen, so wie das Vermögen nur mit einer einzelnen kleinen Stelle der Retina zu sehen, so dass der Kranke genöthigt ist, die Objecte diesem gerade gegenüber zu stellen, nennt man auch wohl *Visus interruptus*, das unterbrochene Sehen. Alle genannte Formen werden am zweckmässigsten, mit Rosas, unter dem gemeinschaftlichen Namen *Visus partialis*, theilweises Sehen zusammengefasst. — Entstehen können diese Fehler des Sehens durch theilweise Trübungen der Hornhaut für ferne Objecte, der Kapsel und Linse, des Glaskörpers für grössere Gegenstände in der Nähe, durch theilweises Ankyloblepharon, Symblepharon und Blepharoplegie für nahe und grosse Gegenstände, endlich durch theilweise Lähmung der Retina für grosse in der Nähe und Ferne, z. B. wegen Blendung einer einzelnen Gegend derselben,[4] wegen Erschütterung, Quetschung des Auges, die es nur von der Seite her traf, wegen theilweiser Degeneration der Netzhaut, wegen Exsudates, serosen oder lymphatischen Ergusses auf und in ihr, wodurch vermuthlich die *Haemiopia rheumatica* entsteht, die

1) [Jüngken (S. 878. der 2ten Aufl.) rieth einem Geistlichen, sich eine Brille mit zweckmassigem Gestelle anzuschaffen, statt derjenigen, die er seit Jahren getragen, die aber zu eng neben einander sitzende Glaser hatte. Durch die besten Glaser der besten Optiker sah nun aber der Mann die Gegenstande krumm, welchem durch ferneren Gebrauch seines alten, fehlerhaften Brillengestells sogleich abgeholfen wurde.]

2) [Von ἥμι, halb, und ἡ ὤψ, das Gesicht. Sehen.

3) Rudolphi beschreibt einen Mann, dessen untere Hälfte der Netzhaut unthatig war: wenn er vor einem grossen Gegenstande sich befand, so konnte er nur die untere Halfte desselben wahrnehmen; wollte er die obere sehen, so musste er sich so hoch stellen, dass sie unter ihm sich befand.

4) S. z. B. den, vom Verfasser beobachteten Fall von *Amaurosis centralis* bei Amaurosis Hauptarten, 10. Anmerk.

selten und plötzlich, auch wohl begleitet von Kopf- und Zahnschmerzen, von rheumatischer Lähmung der Augen- und Augenlid-Muskeln und daher mit Ophthalmo- und Blepharo-Plegie, mit Luscitas auftritt,[1] durch heftigen Schrecken (Juengken), durch Hysterie mit Migraine und Verstimmung des ganzen Nervensystems, durch Epilepsie und Apoplexie, durch Würmer, durch Abdominal-Reize anderer Art, wegen Reizung des *N. sympathicus* und des *Ganglion ophthalmicum* und daher rührenden Krampfes, ungleichen Druckes der Augenmuskeln (?), durch unterdrückte Hautausschläge und daher entstandene Congestion des Blutes, wo nicht Ablagerung eines Stoffes in's Auge.[2] Jede anhaltende Hämiopie zieht, wegen des Bestrebens, das Auge so zu drehen, dass die Gegenstände ganz gesehen werden können, leicht Schielen, jede sehr lang dauernde sogar Schiefsehen des Auges herbei. Selten zeigt sich Halbsehen an beiden Augen. — Die Cur ist diejenige der Krankheiten, deren Symptom die Hämiopie ist.]

XII. *Diplopia (Dittopia, Suffusio multiplicans, Visus duplicatus s. duplex* und *Poliopia,*[3]) das Doppeltsehen, die Doppeltsichtigkeit, und das Vielfachsehen; Franz. *Bévue, Vue double;* Engl. *Double vision.*

Schriften.

Abr. Vater s. *Haemiopia.*

J. J. Klauhold *Diss. de visu duplicato. Argent.* 1746. (*Haller Diss. med. pract. Vol. I.*)

J. Reghellini *Lettera sopra l'offesa della vista consistente nel radoppiamento degli oggetti. Venez.* 1749. 4.

Reinhold *Diss. de diplopia. Gott.* 1826. 8.

Steifensand in v. Grafe u. v. Walther's Journ. Bd XXIII. S. 80. u. in v. Ammon's Monatsschrift Bd I. 1838. H. 3. S. 212.

Symptome und Ursachen. — Der Mensch sieht die betrachteten Gegenstände doppelt, seltener noch mehrfacher. Das wahre Bild ist meistens deutlicher, als das falsche, welches oft nur wie ein Schattenbild jenes erscheint, und dann den Kranken nicht irre macht: [in der Regel befindet es sich zur Seite des wahren, über oder unter ihm, selten vor ihm und es zum Theil deckend.] Zuweilen ist das Doppelt-, das Vielfach-Sehen anhaltend, zuweilen periodisch, zuweilen kommen Paroxysmen vor. Manchmal werden Gegenstände nur in einer gewissen Entfernung oder bei einer gewissen Richtung der Augen doppelt gesehen.

Es giebt zwei Arten: 1) Doppelt-, (Mehrfach-) Sehen, sobald beide Augen

1) Jedoch nicht immer mit ihnen, daher nicht etwa durch Muskelaction, wie folgendes Beispiel zeigt. „Ein Mann," erzählt Richter (Wundarzneik. Bd III. S. 478.) „der auf einer Reise zu Pferde bei starkem Regenwetter durch und durch nass geworden war, und nicht eher als nach einigen Stunden Gelegenheit hatte, trokkene Kleider anzulegen, bemerkte den Morgen darauf, dass er alle Gegenstände nur halb und in einer schwankenden Bewegung sah. Nach einer gelinden Abführung hob die *Tinct. thebaica* mit *Vin. antim. Huxh.* nebst spanischen Fliegen-Pflastern und dem Salmiakspiritus, vor die Augen gehalten, die Krankheit in 3 Tagen. Zweimal kehrte sie innerhalb 3 Wochen bei Gelegenheit einer leichten Erkältung zurück, nach dem fleissigen Gebrauche des Augenbades aber blieb der Kranke nachher völlig davon befreit."

2) Ueber ein Halbsehen wegen widernatürlicher Pupille (Beer) vgl. Mehrfache Pupillen.]

3) Von διπλοος, δίττος, doppelt, πολυς, viel, und ἡ ὠψ, das Gesicht, Sehen.

auf ein Object gerichtet werden, was den Kranken veranlasst, häufig das eine zu schliessen, damit das Doppelbild verschwinde; 2) Doppelt- (Mehrfach-) Sehen mit einem Auge. Die erste Art begleitet meistens periodisches Schielen, z. B. vor einem hysterischen Anfalle, jedoch nur für sehr kurze Zeit, [ferner dasjenige, welches entstanden ist, wegen sympathischer Reizung vom Magen und Darmkanale her, bei Wurmkranken, bei Betrunkenen, bei Hypochondristen, bei kalten Fieberkranken,[1] dann dasjenige wegen heftiger Erregung des Nervensystems durch Schrecken, heftige Zahn- und Kopfschmerzen, Hämorrhoidal-Congestion, unterdrückte Ausschläge oder Schweisse, Fieberparoxysmen, Rheumatismus der Augenmuskeln.] Dass jedes Schielen nicht allein von Doppeltsehen begleitet sei, sondern auch dies von jenem herrühre, ist eine falsche Ansicht: s. darüber Schielen. Auch heftige Augenentzündung soll diese Art Doppeltsehens hervorbringen können,[2] ferner anhaltende Betrachtung sehr kleiner, sehr glänzender Gegenstände, angestrengtes Lesen und Schreiben bei Nacht (durch einige Ruhe der Augen verschwindend) und daher rührende, abnorme Erregung eines, vielleicht des schwächsten Auges, während die des anderen normal bleibt,[3] dann manche Hirn-Affection, sei sie herbeigeführt durch Erguss von Blut, von Serum, von Lymphe, von Eiter, sei sie Folge eines Tuberkels oder sonstigen Aftergebildes im Hirne,[4] drohender Schlagfluss, auch wohl in Gesellschaft von Schielen, Schwindel, Lähmung, einmal sogar von Verkehrtsehen. (Conex.[5]) Wenn nur gewisse Entfernung [6] oder gewisse Richtung der Augen Doppeltsehen hervorbringt, so mag dieser seltene Fall entweder von krankhafter Receptivität nur einer einzelnen Stelle der Retina abhängen oder von falscher Organisation der brechenden Medien an einer einzelnen Stelle, die nur unter obigen Umständen von den Lichtstrahlen getroffen wird. — Die zweite

1) [Ein Beispiel von *Diplopia intermittens* beobachtete Leibarzt Spangenberg in Hannover.]

2) Sie, so wie Operationen, sollen, nach Benedict, Doppeltsehen unmittelbar hervorzubringen vermogen, während Beer dies selten in Folge eines, aus Augenentzündung hervorgegangenen, Schielens oder Schiefsehens des Auges beobachtet zu haben versichert.

3) [Nach Rosas (Bd II. S. 513.) entsteht das nervose Doppeltsehen mit 2 Augen wegen schwächerer Empfindlichkeit des einen. Bei plötzlich eintretender Cataracta, bei Amblyopie des einen Auges und dadurch entstandenem Missverhältnisse der Sehkraft beider Diplopie hat man es auch angenommen. Ungleichheit der Sehweite ist nicht die Ursache. Vgl. besonders v. Walther oben bei *Amblyopia amaurotica*.

4) Beck z. B. hat über einen schielenden Doppeltseher einen Sectionsbericht gegeben (vgl. Schielen, Ursachen), welcher beweiset, dass bedeutende Störungen des Sensoriums durch eben so bedeutende Desorganisationen des Hirns und Rückenmarkes hervorgebracht waren. Zu jenen Störungen gehörten auch Schielen und Doppeltsehen. Hätte sich ein Aftergebilde vorgefunden, welches bloss die Augenmuskel-Nerven getroffen, so konnte man die Diplopie allenfalls vom Schielen ableiten, allein bei so bedeutenden, anderweitigen Leideo, wie Hirn-Erweichung und Geistes-Verwirrung (s. Schielen), bedarf es wohl keiner so künstlichen Ableitung, wie Beck vorgenommen hat.]

5) S. Casper's Wochenschrift 1836. No 10.

6) [Einem katholischen Geistlichen schienen die Buchstaben sich zu kreuzen, was aufhörte, wenn er ein Auge schloss oder das Buch bis zur Höhe seiner Augen oder noch höher hob, weniger jedoch, wenn er es links bewegte. *Morgagni (Ep. anat. XIII. art. 20.)* leitete dies her von Schwäche der *M. abductor* und *depressor oculi*. — Ein Ungenannter (s. Schweigger's Journ. Bd XVI. H. 2.) giebt an, es gebe eine einfache Doppeltsichtigkeit und eine sich kreuzende, jene, bei welcher die Gegenstände jedem Auge gegenüber ständen, finde meist bei Kurzsichtigen, diese die Gegenstände kreuzende, bei Fernsichtigen statt.

Art des Doppeltsehens kann herrühren von falscher Brechung der Lichtstrahlen durch eine konische Hornhaut (s. Hyperkeratosis.[1]) Man sucht auch in anderweitiger fehlerhafter Brechung des Lichtes durch Facetten der Cornea nach Verschwärung und Vernarbung, durch lange, schmale, senkrechte Narben oder Flecken derselben, durch Trübungen, namentlich balkenartige Lymph-Wucherungen auf der Kapsel, durch anfangende Verdunkelung der Linse (Beer, Benedict,[2] Weller, Rosas, [Chelius][3] den Grund manchen Doppeltsehens mit einem Auge, indem man sich dasselbe wie ein polyedrisches Glas gedacht hat. Allein wie häufig kommen Hornhaut-Facetten und graue Staare vor ohne eine Spur von Doppeltsehen![4] Der Fehler liegt tiefer, in der Retina,[5] selbst im Gehirne, weshalb zuweilen Eckig-, Schief-Sehen Metamorphopsie, Sehen wellenförmiger Bewegung der Objecte, sogar Drehens derselben im Kreise, ein Augenschwindel damit verbunden ist und leicht Amblyopie, Amaurosis nachfolgt. Ausserdem kann einseitiges Doppeltsehen hervorgerufen werden von jeder anderen abnormen Erregung der Retina oder des Sehnervs, welche durch äussere, den Augapfel treffende, Gewalt, oder durch drükkende Geschwülste in der Augen- oder in der Schädel-Höhle, durch einseitige Krankheits-Reize im Hirne, durch heftigen Schrecken,[6] [selten durch Rheumatismus der Augenmuskeln[7] herbeigeführt wurden, indem durch alle diese Veranlassungen vermuthlich einzelne Theile jener Nervengebilde zu einander in Disharmonie [8]

1) Chelius (Handb. Bd II. S. 343.) berichtet, ein solcher Kranker habe die Flamme eines, dem Auge gerade gegenüber stehenden Lichtes sogar 50—60mal gesehen. — Augenblickliche Diplo- und Polyopie kann aus demselben Grunde durch Thränen, durch einen Schleimfaden auf der Cornea bewirkt werden.]

2) Nach diesem (Handb. Bd V. S. 230.) entsteht Doppeltsehen nur für kurze Zeit, indem das Auge an eine regelmässige Aufnahme der Lichtstrahlen durch die verschiedenen durchsichtigen Stellen der Hornhaut sich gewohne, oder der Kranke des leidenden Auges sich nicht mehr bediene.

3) [*Prevost* (*Ann. d. Chim. et de Phys.* 1832. *Oct.*) meint, Bruch, Reibung, Häutchen, partielle Abflachung der Linse konnten aus ihr gleichsam zwei machen, die noch auf der Retina zwei Focus bildeten.

4) Unebenheit der Cornea gab schon *Haller* (*Elem. physiol. V. p.* 85.) als Ursache des Doppeltsehens an, wie Richter bemerkt; allein letzterer, der selbst nicht einmal beweisende Fälle dafür beibringt, sagt schon, es gebe bei weitem mehrere, wo dergleichen Unebenheiten es nicht veranlassten, zieht auch die Entstehung des Doppeltsehens durch Ungleichheit der vorderen Seite der Linse in Zweifel.

5) Mehrere Fälle von Doppeltsehen, welches auf Leiden der Retina beruhete und durch inneren, auch äusseren Gebrauch des Strychnin gehoben wurde (vgl. Amaurosis) wurden mitgetheilt von Neil (Behrend's Journ. d. ausländ. med. Lit. 1834. Aug. S. 417.)

6) Pupke z. B. berichtet (in d. Med. Vereins-Zeitung 1838. No 3.) über eine, mit Magenkrampf und habitueller Verstopfung behaftete, Frau, die aus einer Ohnmacht vor Schrecken nach einer halben Stunde mit dem rechten Auge doppelt sehend und mydriatisch erwachte. Er gab ein Klystir von *Asa foetida*, innerlich ein *Infus. sennae composit.*, wonach reichlich ausgeleert wurde, und am anderen Tage war das Doppeltsehen verschwunden.

7) Rosas (s. Oesterr. Med. Jahrb. Bd VIII. H. 1.) fand einmal Doppeltsehen bei einem Manne, der an *O. rheumatica* gelitten hatte, zusammen mit Hippus, matter Pupille und Schielen. Ableitende Mittel, innerlich besonders Brechweinstein, besserten diesen rheumatischen Krampf.

8) Von einer solchen Disharmonie der Empfänglichkeit des oberen vorderen Theiles mit den übrigen Theilen der Netzhaut, einer Disharmonie, deren Wesen noch aufzuklären ist, scheint dem Herausgeber z. B. ein, von Behr (in Blasius's Klin. Zeitschr. Bd I. 1837. H. 4. S. 463.) beschriebener, Fall herzurühren; durch kaltes Waschen des erhitzten Kopfes früh Morgens stellte sich bei einem Manne Doppeltsehen ein. Das falsche Bild war vor dem wahren, und zwar, bei einer Entfernung von 4—6 Ellen um einen Fuss, bei einer Entfernung von 1—1½ Fussen nur einige Zoll weit hervortretend, den Kranken sehr

gesetzt werden und darum dem Hirne einen doppelten, mehrfachen Eindruck mittheilen.[1)]]

Prognosis und Cur. — Sie richten sich gänzlich nach den veranlassenden Krankheiten. [Nicht immer sind jedoch letztere leicht erkennbar. Da das Doppeltsehen selbst nichts für diese Erkenntniss an die Hand giebt, so muss daher auf die vorhergehenden und begleitenden anderweitigen Krankheitssymptome, auf Würmer, Rheumatismus, Hämorrhoiden,[2)] Krampf, Schlagfluss u. s. f., besondere Aufmerksamkeit gerichtet werden.]

Zwölfter Abschnitt.

Abnormitäten der Sehweite.

I. *Myopia*,[3)] die Kurzsichtigkeit; Franz. *Vue basse*; Engl. *Nearsightedness.*

Schriften.

J. Ware In den *Philos. Transact.* 1813. (Gilbert's Annalen d. Physik. Bd LIV. 1816. S. 253.) und die weiter unten angegebenen.

Symptome. — Das mittlere Maass der Entfernung, in welcher ein Erwachsener mässig kleine Gegenstände, z. B. mässig grosse Buchstaben, ohne Beschwerde beirrend. Es fand jedoch nur statt, wenn das rechte Auge oder beide nach einem, unter der horizontalen Gesichtslinie befindlichen, Gegenstande hin gerichtet wurden, am stärksten bei $\measuredangle$ 60° und darunter. (B. nimmt hier Rheumatismus des *M. rectus inferior* an, meint aber, es schiene immer ein Nervenleiden damit verbunden und meistens Amblyopie im Anzuge zu sein. Jedoch fragt er auch, ob kleine, durchsichtige Hornhautnarben daran Schuld gewesen, dass hier nur ein Auge gelitten habe. B. gab ein *Vesicator. perpet.* und *Pil. aperient. Stahl.*, wobei das Uebel nach und nach verschwand.)]

1) Manche behaupten wohl *a priori*, mehrfache Pupillen bewirkten Doppeltsehen. Allein keines der genau beschriebenen Beispiele weiset etwas anderes nach, als anfänglich undeutliches, verworrenes Sehen, und ich selbst habe auch nichts anderes gefunden. [Obige, schon von Janin und Richter, neuerdings wieder von v. Walther (in dessen Journ. Bd XXX. H. 3.) bezweifelte, Behauptung scheint zwar von *Reghellini* (*Osservazioni sopra alcuni casi rari medici e chirurgici. Venez.* 1764. p. 85.) bestätigt zu werden, welcher erzählt, durch die 2te, bei Staaroperation entstandene, Pupille sei ein schattiges Nebenbild gesehen worden, wenn aber die natürliche verhüllt worden, so habe der Mensch durch die künstliche recht gut sehen können. Dieser Fall steht aber so einzeln da, dass zu vermuthen ist, die Unklarheit des Bildes sei mit einem Schatten verwechselt worden. — Steifensand behauptet (a. a. O.), Kurzsichtige seien oft doppelsichtig; dies rühre davon her, dass die Axen der Hornhaut und der Linse, die im gesunden Auge nicht mit einander übereinstimmten, also zwei Brennpuncte bildeten, dennoch aber auf der Retina in einem Puncte zusammenfielen, im kurzsichtigen zwei Brennpuncte bewirken möchten. (Solche müssten dann folglich mit jedem Auge doppelt, also vierfach sehen.) Zuletzt wundert sich St., dass es so wenig Doppelt- und so viele Kurzsichtige geben könne.

2) Richter (s. Med. Vereins-Zeitung 1835. No 46.) heilte z. B. Doppeltsehen wegen Hämorrhoidal-Congestion durch Regulirung des Hämorrhoidalflusses vermittelst des Wiesbader Wassers, zum Trinken und Baden. Ueber einige andere Heilverfahren gegen Diplopie s. d. frühere Anmerkung.]

3) Von $\mu\upsilon\epsilon\iota\nu$, kleine Bewegungen machen, klein machen, und η $\omega\psi$, das Gesicht, Sehen: = kleine Augen machen. (Kraus.)

erkennen kann, pflegt man zu 10—12—15 Zoll zu rechnen. Wer die Objecte dem Auge näher halten muss, ist *Myops*, ein Kurzsichtiger. Der Grad der Kurzsichtigkeit ist sehr verschieden: es giebt z. B. Menschen, welche ein Buch dicht vor die Nase halten müssen.[1] Ausser der Kurzsichtigkeit, oft auch Empfindlichkeit der Augen, leiden diese an keinem Fehler; sie sind nicht krank, nicht schwachsichtig, wie oft falscher Sprachgebrauch sagt, denn in der Nähe sehen sie sehr gut, sehr scharf, und sie sind die stärksten, d. h. diejenigen, deren Sehkraft am längsten ungestört erhalten wird. Oft ist die Cornea von Geburt an zu gewölbt, die Menge der wässerigen Feuchtigkeit zu beträchtlich. Wie wenig jedoch dies allein Kurzsichtigkeit macht, sah ich an einem Hydrophthalmos, der mit der grössten Wölbung der Cornea dennoch nicht kurzsichtig war. Manchmal sieht man dem Auge gar nichts an: dann mag zu starke Wölbung der Linse, der Kapsel, des Glaskörpers, zu bedeutende Dichtigkeit,[2] Consistenz der Augenfeuchtigkeiten, besonders der gläsernen, [auch der Cornea] da sein, vermöge welcher Abnormitäten der Focus entfernter Gegenstände zu früh, zu weit von der Retina, im Glaskörper gebildet und deshalb nicht gesehen wird, [oder die Iris mag nicht hinreichend beweglich sein, um die Pupille passend einrichten zu können.] Hier, wie bei der Weitsichtigkeit ist noch vieles auf sichere Erfahrungen zu basiren nöthig.[3] — Die Nachtheile bedeutender Kurzsichtigkeit sind nicht gering. Sehr oft leidet durch sie die ganze Gesundheit, wegen des starken Bückens, was sie für viele Beschäftigungen nöthig macht: es entstehen dadurch wohl Magenbeschwerden, Hämorrhoiden, besonders leicht Congestion des Blutes nach dem Kopfe, in früher Jugend ein krummer Rükken, in späteren Jahren leicht Schielen, wenn der Mensch mit kleinen Gegenständen ohne Brille sich viel beschäftigt, indem es demselben zu lästig wird, beide Augen in einem so stumpfen Winkel gegen einander zu richten und daher das eine allmälig aus der normalen Richtung weicht, zuletzt in Folge dieses Schielens auch wohl Amblyopia amaurotica ex anopsia des einen sich ausbildet. Der Kurzsichtige sieht und geniesst ferner die Freuden der Welt weniger als andere: gebraucht er einmal eine Brille, so geht ihm die Welt erst auf. Dafür sieht er freilich in der Nähe schärfer als Andere. Viele Unannehmlichkeiten im täglichen Verkehre entstehen aus diesem Fehler, z. B. weil der Kurzsichtige an das weitere Sehvermögen Anderer nicht denkt, die ihn aus der Ferne beobachten oder auf seinem Schreib-

1) [Hueck (Die Bewegung der Krystalllinse. Leipz. 1841. S. 7.) sagt: „Je nach der Entfernung des Fernpunctes (d. h. der fernsten Gränze des deutlichen Sehens) vom Auge und vom Granzpuncte (d. h. von der nächsten Granze des deutlichen Sehens) ist der Grad der Kurzsichtigkeit ausserst verschieden. Gewöhnlich nennt man erst den kurzsichtig, dessen Fernpunct näher als 15″ vom Auge sich befindet. Es ist aber ohne Zweifel derjenige, bei dem jener 2—3 Fuss vom Auge entfernt ist, auch kurzsichtig zu nennen; denn ein schwaches Concavglas wird ihn eben so gut entfernte Gegenstände deutlicher zeigen, als einem Kurzsichtigeren. So wie nun ein solches Auge zwischen 4—24″ oder zwischen 3—15″ deutlich sieht, so hat aber auch ein ganz kurzsichtiges Auge noch einen Sehraum, z. B. zwischen 8—28‴.“ Ueber deutliches Sehen Kurzsichtiger nur in einer sehr bestimmten Entfernung s. Hueck in der Note bei Presbyopie.

2) Carron du Villards sagt: (Handb. II. S. 390.) „Ich habe auch gesehen, dass die Myopie davon abhing, dass die Linse, die Retina oder der ganze Augapfel zu dicht waren.“]

3) Wir wissen ja noch nichts Sicheres über die *motus oculi interni*, die hier doch viel mitwirken müssen, da man sich kurzsichtig gewohnen kann. S. Ursachen und Presbyopie.

tische die Schriften lesen, dann weil die Wahl der Lebensweise, der täglichen Beschäftigung gar oft durch ihn beschränkt, bestimmt wird; selbst Lebensgefahr kann aus ihm leicht entstehen. Auch auf den Character hat Kurzsichtigkeit Einfluss: manche Menschen sind deshalb blöde, in grosser, fremder Gesellschaft verlegen, da sie leicht ein Versehen befürchten, und scheinen es noch mehr, wohl gar unzuverlässig, wenn sie beim Sprechen immer vor sich hin sehen.[1]

Ursachen. — Manche Kurzsichtigkeit ist angeboren, die der sehr gewölbten oder auf oben erwähnte Weise vermuthlich fehlerhaft gebauten Augen. Graue, blaue Augen sind häufiger kurzsichtig, als dunkele. In manchen Familien ist der Fehler erblich, und man bemerkt dabei ein Patresciren und Matresciren. — Junge Personen sind, wegen grösserer Menge ihrer Augenfeuchtigkeiten und daher beträchtlicherer Wölbung der Cornea öfters kurzsichtig, als ältere. Erworben kann der Fehler werden durch zu frühe, zu anhaltende Beschäftigung mit kleinen Gegenständen, z. B. durch zu nahes Vorhalten der Objecte vor die Augen des kleinen Kindes, durch zu frühes Lesen und Schreiben, durch zu vielen Gebrauch des Mikroskops Gelehrter, Uhrmacher, Kupferstecher, durch unnöthigen und zu häufigen Gebrauch concaver Brillen.[2] (Landleute sind selten kurzsichtig.) In diesem Falle ist die Wölbung nicht zu bedeutend, hat Gewöhnung eine fehlerhafte Vorstellung der, die inneren Bewegungen des Auges bedingenden, Theile hervorgebracht.[3] Ausserdem giebt es eine krankhafte Kurzsichtigkeit, als Symptom des *Hydrops camerae anterioris;* — [Beer u. A. geben auch Blutcongestion nach dem Kopfe, z. B. bei habitueller Leibesverstopfung, bei Schwangeren und Kindbetterinnen, bei sitzender Lebensart als Ursache an; nach Nervenfiebern kann sie entstehen: — Reveillé-Pariset glaubt, eine Krankheit, eine Atonie der Retina trage die Schuld.]

Prognosis. — Mit dem reiferen Alter werden angeborene Kurzsichtige oft weitsichtiger, weil die Absonderung der Augenfeuchtigkeiten und damit die Wölbung der Cornea geringer wird; jedoch gebe man darauf nicht zuviel, namentlich nicht, wenn der Mensch sich stets mit kleinen Gegenständen beschäftigte, bei einem Gelehrten, wenn immer eine Brille getragen wurde. Enthalten sich solche Menschen ihres nachtheiligen Geschäftes, reisen sie z. B. einige Monate und länger, so werden sie durch Beschäftigung mit fernen Gegenständen weitsichtiger, was aber nur dann von Bestand ist, wenn sie zu jenen nicht abermals zurückkehren. [Wer eine solche schädliche Lebensweise übertreibt, wer nicht zweckmässige Brillen zur

1) Nach Cardanus sind Kurzsichtige verliebter, als Andere, da sie lauter Engel ohne Mangel zu sehen glauben. Den gestirnten Himmel und Illuminationen sehen sie glanzender. — Obwohl bei Thieren ein Unterschied der Sehweite vorkommt? Die Scheuheit einiger Pferde scheint fast von Kurzsichtigkeit herzurühren.

2) [In Deutschland werden mehr concave Brillen getragen, als in England und Frankreich. Sind dort wirklich mehr Kurzsichtige oder machte schlechte Sitte das Brillentragen gewohnlicher auch bei wenig Kurzsichtigen?]

3) Jede Erklarung, dass diese *motus interni* auf Rück- und Vorwartstreten der Linse beruheten, ist falsch; denn nach Entfernung der Linse habe ich an den Operirten, [sobald sie die Staarbrille gebrauchten,] eine Fahigkeit so gut ferne, wie nahe Gegenstande zu sehen, oft beobachtet, welche dieselbe war, als da sie noch eine gesunde Linse hatten. Auch an der Wolbung der Cornea liegen sie nicht allein.

zweckmässigen Zeit trägt, aber auch wer sie zuviel trägt,[1] wird leicht immer kurzsichtiger.]

Cur. — Zur Prophylaxis dient Meiden zu früher, zu anhaltender Beschäftigung mit kleinen Gegenständen, des nahen Vorhaltens derselben vor die Augen des Kindes, Wechsel der Beschäftigung, Reisen, Aufenthalt in freier Luft, häufiges Sehen nach fernen Objecten. Palliativ kann der Kurzsichtige die Brechkraft seiner Augen dadurch etwas vermindern und sie mithin etwas weitsichtiger machen, dass er die Augenlider etwas zusammenkneift oder mit dem Finger gegen den äusseren Augenwinkel hin stark verzieht: diese drücken dann auf das Auge und machen die Hornhaut platter. Für längere Zeit macht örtlicher Gebrauch der *Rad. belladonnae* weitsichtiger. — Behufs einer Radicalcur ist allmälige, streng durchgeführte Gewöhnung, die Objecte immer ferner zu halten, nicht genug zu empfehlen. Lieset, schreibt der Kurzsichtige viel, so muss er der Neigung, nahe zu sehen, stets entgegenkämpfen, Buch und Papier so weit entfernt halten, dass er die Buchstaben so eben deutlich erkennen kann, so muss er ferner nicht klein und schön schreiben wollen, deshalb breitgeschnittener Federn sich bedienen, [da er dann dickere Buchstaben macht, die er in grösserer Entfernung sehen kann. Da aber grosse Willenskraft, Beharrlichkeit und Gedächtniss zu solchen fortgesetzten Uebungen des Accommodationsvermögens der Augen und dadurch zu bewirkender Umgestaltung der Licht brechenden Medien gehört, so haben Petitpierre zu Berlin, dann Berthold zu Göttingen Apparate angegeben, welche dies beim Lesen und Schreiben zu erleichtern bezwecken.][2] Uebungen dieser Art dürfen nicht übertrieben werden, da sie

1) Weil nicht leicht eine Brille gefunden wird, die zu dem Sehvermögen durchaus passend wäre, z. B. nicht, wenn auch nur sehr wenig verkleinerte.

2) Petitpierre's Apparat, (s. dessen Rathgeber f. d. Erhaltung der Augen. Berl. 1828. 8. S. 83. Vgl. die Verhandlungen d. Versammlung deutscher Naturforscher zu Braunschweig 1841 in Schmidt's Jahrb. 1842. No 1. S. 144.) besteht „aus einem horizontalen und gepolsterten Stabe, welcher auf zwei Schrauben ruhet und die Stirn verhindert, dem Schreibepulte sich zu sehr zu nähern. Er muss mit Abnahme der Kurzsichtigkeit immer höher geschroben werden." Berthold's Apparat (s. dessen Myopodiorthotikon oder Apparat, d. Kurzsichtigkeit zu heilen. Gött. 1840. m. Abbild.; auch v. Ammon's Monatsschr. Jahrg. III. H. 3. S. 332.; v. μυωψ, u. διορθοτικον, Besserung bewirkend) „ist ein 1′ 6″ breites, auf einen Tisch zu stellendes, Pult, welches auf einem ungefähr gleich grossem Brette mit seinem vorderen Theile durch Scharnire oder auch ohne solche beweglich ist, damit es in eine zweckmässige Stellung gebracht und darin durch ein, auf diesem Brette befestigtes, Sperrholz erhalten werden kann. Vom hinteren Theile des Pultes steigt jederseits eine Schraube gerade in die Höhe. Diese Schrauben gehen durch einen beweglichen Queerbalken, der mittelst einer unteren Mutter hinauf- oder hinabbewegt und durch eine obere Mutter in seiner Stellung befestigt werden kann. Durch die Mitte des Balkens ist ein horizontales Loch durchgestemmt, zum Durchgange eines, am vorderen Ende etwas in die Höhe strebenden, Steeges, welches vorn etwas gabelig ausgeschweift ist, zur Aufnahme des obersten Theiles der Nasenwurzel. Der Steg, auf seiner Oberseite in Zolle und Linien eingetheilt, ist in dem Balkenloche beweglich und kann in demselben, mittelst einer metallenen oder holzernen Schraube, festgestellt werden. Durch die Beweglichkeit des Pultes auf dem Brette, des Querbalkens an den Seitenschrauben und des Steges im Queerbalken kann man den Apparat so richten, dass das Buch die zum Sehen zweckmässigste Lage und Stellung gegen das Auge erhält. An der Seite steigt ein Maassstab von dem Pulte durch ein Loch des Queerbalkens in die Höhe, um nach ihm, so wie nach dem Maassstabe des Steges, die allmälige Verminderung der Kurzsichtigkeit bestimmen, besonders aber um danach den Apparat zum Lesen verschiedener, nicht mit derselben Schrift gedruckter, Bücher richten und stellen zu können." — Ein Mensch verbesserte durch 4 Monate langen Gebrauch desselben seine Kurzsichtigkeit von 5″ Entfernung zu 11″ 4‴. Alle 2—3 Tage soll man die Sehweite um $\frac{1}{2}$—1‴ vergrossern.]

sonst die Augen angreifen: sehr allmälig muss damit fortgeschritten werden. Ein sehr kurzsichtiger bedarf, um nicht schielend und mit einem Auge blind zu werden, beim Lesen und Schreiben, zumal wenn er Mehreres mit einander vergleichen, abschreiben will, einer concaven Brille, welche die Sehweite ungefähr nur um 1—2 Zoll vergrössert. Jedoch bediene er sich einer Brille nicht dann, wenn es genauen Sehens nicht bedarf, oder doch nur zu Zeiten, in freier Luft, auf Reisen, in Gesellschaften, wo er eine Brille oder eine Doppel-Lorgnette mit langen, bis unter die Nase reichenden Schenkeln (die deshalb nicht schief gehalten zu werden braucht), auch mit schärferen Gläsern tragen kann. Für kurze Zeit schadet auch eine einfache Lorgnette nicht, besonders wenn man sie bald links, bald rechts vorhält. Allein nicht nur für ferne und für nahe Gegenstände muss der sehr Kurzsichtige zwei verschiedene Brillen haben,(1) sondern auch Mancher eine schwächere beim Tages-, eine stärkere beim Kerzenlichte. Im gewöhnlichen Verkehre beständig einer Brille sich zu bedienen, ist schädlich. Ueberhaupt muss der Kurzsichtige nicht wähnen, durch den Gebrauch derselben dem Nicht-Kurzsichtigen sich gleich stellen zu können und in dieser Idee sehr scharfe tragen. Er muss mit geringer Hülfe zufrieden sein: [hat er eine zu scharfe Brille, so fühlt er bald das Bedürfniss einer noch schärferen, und kann er zuletzt so gut wie gar nicht sehen, da er keine hinreichend scharfe mehr bekommen kann.] Zu scharf ist ein Glas, wenn man es vom Auge weit entfernt halten muss, um dadurch gut sehen zu können, wenn es die Gegenstände bedeutend verkleinert, wenn es Schmerzen, Stechen im Auge, Drücken im Kopfe und Auge, Kopfweh, Röthe des Auges bewirkt, wenn letzteres nach dem Abnehmen der Brille trübe sieht. Bessert sich die Kurzsichtigkeit, wie dies beim Gebrauche einer guten, nicht zu scharfen Brille vorkommt, so muss sie mit schwächeren Gläsern versehen werden. Eine passende ist für die Augen eine wahre Erquickung. Eben deshalb ist aber eine richtige Wahl sehr nöthig. Mancherlei ist hierbei zu beachten: 1) Der Focus, welcher dem individuellen Grade von Kurzsichtigkeit angemessen ist. Man probirt diesen sorgfältig aus, indem man sich Zeit nimmt und nicht zu viele Gläser auf einmal versucht, wodurch man sich nur verwirrt. Wohnt man nicht in der Nähe eines guten Opticus, so braucht man ihm nur das Maass der Entfernung anzugeben, in der man mässig grossen Druck, z. B. die weit bekannte Hamburger Zeitung, lesen kann und das Maass derjenigen, in welcher man denselben durch die Brille zu lesen wünscht.(2)

1) Der englische Portraitmaler West hatte Gläser, deren obere Hälfte concaver war, als die untere.

2) Es giebt concave Brillen von 4—30″ Brennweite. *Adams* (*Essayon vision*) gab für die Wahl an: Man multiplicire die Entfernung (nach Zollen), in der die Person am deutlichsten sieht, mit der Entfernung, in der sie durch die Brille sehen will, und dividire das Product mit dem Unterschiede beider Entfernungen, so giebt der Quotient die nöthige Brennweite der Brille, z. B.:

$$\begin{array}{l|l} 10'' & \\ 60'' & 6 \\ \hline 160'' & 26\frac{2}{3}'' \end{array}$$

Für eine Lesebrille ist dies aber zu viel. [Himly bediente sich für seine Patienten eines Gesichts-Messers, welcher aus mehreren, (etwa 12) wie Loupen, einzuschlagenden Gläsern von verschiedenem Focus bestand. Optiker bedienen sich eines sogenannten Optometers, d. h. eines Stabes mit einer Linie, an dessen Vorder-Ende ein Glas, an dessen Seite eine Scala ist. Der durch das

An einen solchen Ansässigen sich zu wenden, ist immer am besten, allein ja nicht an herumreisende Italiäner und Optiker, oder an Galanteriehändler, die in der Regel schlechte, nicht geschliffene, sondern gegossene, unreine Gläser haben. 2) Die Glasmasse muss durchaus rein sein, ohne Knötchen, Bläschen, Wellen, Kritzel, Färbung. Je reiner sie ist, desto weniger hohl braucht das Glas geschliffen zu sein. Unreine Gläser trüben das Sehen und verleiten dazu, immer schärfere zu nehmen. Das gewöhnliche Kronglas ist zu grünlich, besser, aber theuerer, ist das Flintglas, sehr theuer (das Paar 4 Rthlr.) sind die von brasilianischem Bergkrystal verfertigten, aber sie sind ungemein klar und bekommen nicht leicht Kritzeln. Um die Brillen vor letzteren zu schützen, muss man sie in Futteralen aufbewahren, die mit Sammet gefuttert sind. sie nicht mit harten Tüchern putzen, am besten mit weichem Leder. 3) Die Form der Gläser ist verschieden. Ob sie rund oder oval, ist gleichgültig, sobald sie nur gross genug sind, damit man von ihrem Rande wenig sehe. Achteckig machte sie Cherveux. Ferner hat man biconcave, planconcave und concavconveve. Die biconcaven sind die besten, wenn sie genau geschliffen sind; schlechte Optiker machen die planconcaven (Menisci) besser. Die convexconcaven oder periscopischen Gläser, die von Wollaston besonders in Aufnahme gebracht worden, sind wie Uhrgläser gestaltet. Sie liegen gut vor den Augen und passen namentlich für sehr hervorragende; man sieht auch durch sie bei einem Blicke zur Seite, nach oben, nach unten sehr gut, nur müssen sie genau geschliffen sein, was schwer auszuführen ist, und bekommen sie auf der convexen Seite leicht Kritzeln. Endlich hat man, von Galland de Cherveux erfundene, mit cylinderförmiger Oberfläche: er wollte, statt eines Brennpunktes, eine Brennlinie bewirken, was eine physische Unmöglichkeit ist, und bezweckte, dass man die Gegenstände immer in gerader Richtung sehen sollte, während man sie durch gewöhnliche Hohlgläser zuweilen in einer Bogenlinie sieht, z. B. die Stäbe eines, durch sie betrachteten, Gitters von einander weichend erscheinen. Dies scheint er wirklich zu erreichen; aber sie sind schwer zu verfertigen, dick und doch nicht von sehr grossem Nutzen. 4) Die Fassung ist auch zu beachten. Die Bügelbrillen, die besser sind, als die Nasenklemmer, müssen eine möglichst leichte Fassung haben, da eine schwere durch anhaltenden Druck Kopfweh verursacht und unbequem ist. Das zweckmässigste, leichteste Material ist Schildpatt; allein es ist theuer, zerbrechlich (so auch Horn) und wird durch die Wärme der Stirn zuweilen zu biegsam. Dauerhafter sind Brillen, deren Bügel von Schildpatt, deren Balken von Silber sind, und die den Augen doch nicht so vielen Glanz bieten, als ganz silberne oder goldene oder stählerne. Schon vor langer Zeit empfahl ich [1] Fassungen von dünnem.

Glas Sehende nimmt nur einen Punct auf der Linie deutlich wahr, und dieser wird dann nach der Scala bemerkt. Das von Stampfer veränderte Instrument besteht aus zwei, in einander geschobenen, Röhren. Sehr genau kann man den nothigen Focus berechnen mit einem, von Th. Young in den *Philos. Transact.* angegebenen, Instrumente. — [Die in das Glas gewöhnlich eingeschliffene Zahl zeigt nicht den Focus an, sondern die Zoll-Länge des Radius der Kugel, von welcher die Metall-Schale ein Segment ist, in der das Glas geschliffen ward. Nicht diese Zahl darf daher dem Opticus bemerkt werden von demjenigen, der etwa seine Gläser erneuern will. (Jüngken.)]

1) In meinen Ophthalmol. Beob. u. Unters. S. 87.

leichtem, blau angelaufenem Stahle, der hübscher aussieht, als der allmälig rostig und blind werdende, weisse und der nicht glänzt. Man hat dann ihrer häufig sich bedient. Es giebt Bügelbrillen mit „einfacher“ und mit doppelter Nase.“ Letztere sind solche, die man von beiden Seiten her aufsetzen kann; allein sie sitzen auf Höcker-Nasen nicht fest. Eine recht bequeme Form hat die englische Balkenbrille ohne Bügel, bestehend aus einem einfachen, über Stirn und Nasenwurzel herübergehenden, Balken, in welchen unten die Gläser eingeschroben sind, so dass man nach Belieben andere leicht einschrauben kann. Sie sitzt jedoch nur auf einer Höcker-Nase recht fest. Dass die Brille aber dies Letztere thue, ist durchaus nöthig; denn, wenn sie sich bei jeder Bewegung mit bewegt, so bringt sie ein schädliches Flimmern hervor, und wenn man sie nicht in die Höhe heben, auf die Stirn zurückschlagen kann, ohne die Entfernung von den Augen zu verändern, so strengt sie dieselben an, falls man vergisst, sie wieder in die vorige Entfernung genau zu rücken. Die zierlichen Steckbrillen mit einfachen, aus einem einzigen Stücke bestehenden, Stangen sitzen nicht so fest, als diejenigen Brillen, deren Stangen aus zwei Gelenkstücken bestehen, eignen sich daher nicht für Männer mit ungefesselten Haaren und bei Beschäftigungen, welche starke Körperbewegung mit sich führen. Eben wegen solcher Bewegung greift oft scharfes Reiten mit der Brille die Augen an. Sitzt sie schief, ist die Fassung verbogen, so sieht man undeutlich, bekommt Kopfweh; daher thut man wohl, die Arbeitsbrille im Arbeitszimmer frei liegen zu lassen, nicht in ein Futteral zu stecken. Die Gläser müssen so nahe zusammensitzen, dass es beim Hindurchsehen scheint, als sähe man durch einen Kreis, nicht durch zwei. Gläser, deren Rand innerhalb der Fassung mit einem Hornringe versehen sind, passen nur für sehr empfindliche Augen, um sie gegen Licht etwas zu schützen, Anderen machen sie durch Beschatten eine zu weite Pupille.[1] — Zur Radicalcur der Kurzsichtigkeit haben Egerton Smith und Baldwin[2] den Gebrauch allmälig stärkerer, convexer Brillen vorgeschlagen. Die Möglichkeit der Accomodation des Auges nach einem Glase ist nicht abzustreiten, da ein stark concaves kurzsichtiger macht; allein da diese Cur viele Aufopferung von Zeit und Lebensfreude erfordert, indem der Kurzsichtige durch solche, für seine Augen durchaus nicht passende, Brillen anfangs gar nichts sehen kann, so hat man es nicht weiter versucht. — Bei sehr hohem Grade von Myopie hat man gerathen, die Linse fortzuschaffen. Ich weiss aber nicht, ob dieser Gegenstand je zur Ausführung gekommen ist. Da die Augen Miopischer oft sehr hervorragen, würde jedenfalls Extraction der Linse nicht die passende Methode sein. — Becker[3] berichtet, er

1) Genauere Anweisungen zur Wahl der Augenglaser überhaupt geben folgende Schriften: Joh. Christ. Hoffmann Ueber d. Wahl u. d. Gebrauch d. Brillen. Leipz. 1810. — J. C. Winkler (Opticus, Hoffmann's Erben.) Anleitung zur Erhaltung des Gesichts nach optischen Grundsatzen. Leipzig 1812. — Tauber (Opticus zu Leipzig) Anweisung, aus dem optischen Institute zu Leipzig Augenglaser zu bekommen. Leipzig 1816. — G. Z. Helling Guter Rath üb. d. Beschaffenheit, Auswahl, Gebrauch u. Erhaltung d. Brillen. Berl. 1819. — Hager Ueb. Erhaltung d. Augen u. zweckmässigen Gebrauch d. Brillen u. Augengläser. Wien 1822. — C. Petitpierre (Opticus zu Berlin), Der Rathgeber für die Erhaltung d. Augen. Berl. 1828. Ausserdem s. weiter unten die diatetischen Schriften.

2) S. *Monthly Magazine* 1805. *p.* 421

3) [S. Hufeland's Journ. d. pract. Heilkunde 1835. St. 5.

habe angeborene Kurzsichtigkeit ziemlich flacher Augen von solchem Grade, dass der Knabe nur 2″ weit gewöhnliche Schrift lesen konnte, durch mehrmaliges Anhalten des Nordpols eines, 100 Pfund ziehenden, Magnets geheilt: nach 4 Monaten konnte der Knabe 18″ weit lesen. Das Magnetisiren erregte ein Gefühl, als ob heisse Thränen aus dem Auge strömten. — Endlich hat man vorgeschlagen, die Durchschneidung des *M. rectus oculi externus* und *internus* (Guérin), die des *M. obliquus internus* (Phillips), wie beim Schielen vgl. Cur desselben, zu verrichten, und die von Kuh und Bonnet[1] angestellten Muskel-Zerschneidungen sind wohl geeignet, Hoffnung zu erwecken.]

II. *Presbyopia*.[2] (*Visus senilis*), die Weit- oder Fernsichtigkeit; Franz. *Presbytie, Presbyopie*: Engl. *Far-Sightedness*.

Schriften.

S. die bei Myopie.

Symptome. — Denjenigen Menschen, der die Gegenstände erst in einer Entfernung von 15—16 Zollen, nicht näher, deutlich sehen kann, nennt man einen *Presbyops*, Weitsichtigen. Gewöhnlich ist diese Abnormität verbunden mit Unempfindlichkeit der Augen. Sie werden daher nicht leicht geblendet, z. B. nicht, wenn der Weitsichtige ein Buch der Lichtflamme ganz nahe hält, und in der Dämmerung können sie fast nichts sehen. Die Grade der Weitsichtigkeit sind sehr verschieden:[3] manche Menschen können in ungemeiner Entfernung noch sehr ge-

1) S. Caspers Wochenschr. 1841. No 15. Die Zerschneidung des *M. rectus externus* und *internus*, spater des *superior* und *inferior* machte ein Auge mit 4″ Sehweite in einer Entfernung von 9″ sehend (Kuh:) Bonnet heilte mehrmals Myopie durch Zerschneidung des *M. obliquus inferior*. Jedenfalls kann solche Kurzsichtigkeit durch Myotomie gehoben werden, die vom Schielsehen und Schielen, wegen Nothwendigkeit die Objecte nahe zu halten, herrührt. Dies beweiset z. B. ein, mit Strabismus convergens duplex behaftetes, Mädchen, welches, durch Guérin operirt, von Tage zu Tage weitsichtiger wurde. S. *Pétrequin* in den *Ann. d'Oculistique T. VI. Livr. 1.* — Nach *Guérin* (s. *Gaz. méd.* 1841. *No* 12.; v. Froriep's Neue Notizen 1841. Mai. No 383.) giebt es eine optische und eine mechanische Kurzsichtigkeit. Letztere wird bewirkt durch gleichmässig starke, ursprüngliche Kürze oder actives Zurückziehen aller vier oder zweier oder dreier gerader Augen-Muskeln. Ist dabei einer derselben stärker verkürzt, so ist zugleich Schielen da. Zur Diagnosis der mechanischen Kurzsichtigkeit soll dienen: konische Hornhaut, Abplattung der sichtbaren Theile des Auges in der Richtung der Muskeln, mehr oder weniger bedeutende Beschränktheit seiner Bewegungen in derselben Richtung. Er empfiehlt hier die Subconjunctival-Zerschneidung der verkürzten Muskeln und erzählt zwei Krankengeschichten, die für ihn zu sprechen scheinen. Wegen des Verfahrens s. Cur des Schielens.]

2) Von πρέσβυς, alt, und ὤψ, das Gesicht, Sehen.

3) [Hueck (Die Bewegung der Krystallinse. Leipzig 1841. S. 8.) sagt: „Das weitsichtige Auge hat, gleich dem normalen, keinen Fernpunct (s. über diesen Ausdruck d. Note bei Myopie); aber der Gränzpunct des deutlichen Sehens (s. daselbst) ist weiter vom Auge entfernt, als beim Normalauge. 30—15—10″; die Anpassungsfähigkeit hat einen geringeren Spielraum, ist geschwächt, gelähmt. *Holke* (*Disquis. de acie oculi dextri et sinistri. Lips.* 1830. *p.* 18.) giebt verschiedene Beispiele an, wo der Granzpunct 20. 32. 48. 60. 64″ vom Auge entfernt war.... Eine andere Abweichung vom normalen Zustande ist diejenige, wo sich der Granzpunct vom Auge entfernt hat und ein Fernpunct vorhanden ist, ein gemischter Zustand, Presbyopie und Myopie verbunden. Ein solches Auge bedarf zum Nahesehen eines convexen und zum Fernsehen eines concaven Glases. Ich habe diesen Zustand bei einem Arzte beobachtet, dessen Seh-Raum von 15—28″ reichte. — Eine fernere Abweichung besteht im Zusammentreffen des Gränz- und Fern-Punctes, so dass das Auge nur in einer bestimmten Entfernung deutlich, näher

nau sehen. Die Augen sind oft matt, glanzlos, die Hornhäute oft flach, die wässerige Feuchtigkeit findet sich in geringer Menge. Jedoch sieht man ihnen mitunter gar nichts Abnormes an. [In jenem Falle rührt die Weitsichtigkeit davon her, dass die flache Hornhaut die Lichtstrahlen nicht stark zusammenbrechen, deshalb die von nahen Objecten herkommenden, sehr divergirenden, nicht früh genug, nicht vor der Retina zu einem Bilde vereinigen kann, aber die von ferne herkommenden, weniger divergirenden zu einem solchen vor der Retina zu vereinigen und somit sichtbar zu machen im Stande ist. In diesem Falle mag Flachheit der Kapsel, der Linse, zu geringe Dichtigkeit der Cornea die Schuld tragen; die nächste Ursache, zumal der plötzlich entstandenen Weitsichtigkeit, bedarf hier noch mancher, auf Thatsachen sich gründender, Erläuterung: vgl. den Verfasser bei Myopie, Ursachen, Note.[1]] Die Nachtheile der Weitsichtigkeit sind im Ganzen weniger bedeutend, als diejenigen der Kurzsichtigkeit, da jene nur zu Hause belästigt, wo man den Fehler leicht durch eine Brille verbessern kann, im Freien aber, im Publicum gerade an ihrem Platze ist. Jedoch sind solche Augen nicht zuverlässig: s. Prognosis.

Ursachen. — Weitsichtigkeit ist ein Fehler des Alters, — jedoch auch oft ein Familien-Uebel, welches ich schon vom 16ten Jahre an, bis zum Bedürfniss einer Brille gestiegen, beobachtet habe.[2] Ferner kommt sie vor bei Leuten, die sich nur mit entfernten Gegenständen beschäftigen, — manchmal sehr plötzlich nach erschöpfenden Krankheiten,[3] — [bei[4] habituell gewordener Myosis (Beer),] — nach Anwendung der Belladonna, — der höchste Grad nach dem Verluste der Linse, z. B. nach der Staar-Operation.

Prognosis. — Weitsichtigkeit nimmt mit den Jahren unabänderlich zu: Men-

oder weiter dagegen undeutlich sieht, z. B. bei Ware (a. a. O.) nur 18″ weit (2 mal auch bei Jünglingen, die nach Nervenfieber kurzsichtig geworden waren.) Künstlich brachten diesen Zustand durch Belladonna bei Kurzsichtigen hervor Wells (s. Gilbert's Annal. 1813. Bd 43. S. 128.) u. Purkinje (s. v. Froriep's Notizen. Bd 9. No 198. S. 347.)“

1) Da Staar-Operirte nicht nöthig haben, die Staarbrille bald näher zu rücken, bald weiter abzuschieben, je nachdem sie nahe oder ferne Gegenstände sehen wollen, so können auch Hueck's neueste Beobachtungen über die Bewegung der Linse dieser weder den alleinigen Einfluss auf Nah- und Fernsehen vindiciren, noch kann Flachheit der Linse der alleinige Grund der Weitsichtigkeit, (*resp.* Wölbung die der Knrzsichtigkeit) sein, wie H. aus Folgendem entnommen hat. Beim Nahesehen, sagt er, wölbe sich deshalb die Iris um 0,4—0,5—0,75‴, beim Fernsehen dagegen werde sie flacher, bei nahe sehenden Katzen habe er das Vorrücken der Linse wirklich wahrnehmen können, und auf der durchscheinenden Sclerotica eines jungen Hundes stelle sich das Bild eines nahe vorgehaltenen Schlüssels deutlicher dar, sobald die Linse mit einer, hinter der Hornhaut weg in sie hineingestochenen, Nadel vorwärts gerückt worden, wobei dagegen das, früher deutlich abgebildete, ferne Fensterkreuz undeutlich sich darstelle, endlich bei Myopischen erscheine die Mitte der Iris auch während des Fernsehens etwas gewölbt (vgl. des Verfassers Beobachtung Thl I. S. 29. §. XXV., die sich wohl durch die kuglichtere Linse des Kindes erklärt) und habe das Vorrücken bei 3″ Gränzpunct und 14″ Fernpunct nur 0,2‴—0,25‴, bei einem Presbyopischen dagegen bei 9″ Gränzpunct nur 0,08‴ betragen, ein anderes Mal sei es bei 12″ Gränzpunct beinahe unmerklich gewesen.

2) *James Hunter (s. Edinburgh Med. a. Surg. Journ. 1840. Jan. 1. p. 124.)* erzählt, dass ein 9½jähriger Knabe binnen 4 Tagen ohne jede bekannte Veranlassung so weitsichtig wurde, dass er nur durch seines Vaters concave Brille von 9½″ lesen konnte. Durch Abführmittel und Ruhe ward das Uebel in 4 Wochen geheilt. Hunter hält es für krampfig. Aber wie? Augenmuskel-Lähmung könnte eher Presbyopie hervorrufen.]

3) z. B. bei Richter nach einem Fieberfieber.

4) [Schwerlich durch sie, also nur zufällig daneben.]

schen, welche frühzeitig Presbyopen waren, müssen wenigstens nach dem 40sten Jahre schon eine Brille tragen. Der Fehler kann so zunehmen, dass er zur wirklichen Krankheit wird, jedoch weniger bei solchen, die viel lesen, schreiben, nähen.

Cur. — Palliative Hülfe schaffen convexe Brillen, theils dadurch, dass sie durch Concentriren der Lichtstrahlen den Focus früher, d. h. vor der Retina bilden, theils auch wohl dadurch, dass sie mehr Licht sammeln für die nicht sehr empfindliche Retina, darum auch ferner den Menschen abhalten, durch zu starkes Licht die Augen zu afficiren, z. B. das Buch hinter der Lichtflamme zu halten, wozu Weitsichtige leicht geneigt sind zu ihrem Schaden. Der frühe Gebrauch einer mässig convexen (100—140″) Brille ist eine wahre Conservation, sobald sie beim Lesen Erleichterung verschafft; nicht aber sind die, oft und übermässig empfohlenen, flachconvexen Brillen „Conservations-Brillen" überhaupt. Nach und nach muss der Weitsichtige stärker convexe nehmen, immer aber nur solche, welche die Objecte nicht auffallend vergrössern (denn etwas thun sie dies immer) und keine Augenschmerzen, Kopfschmerzen verursachen.[1] Die passende Stärke muss durch tagelangen Gebrauch ausprobirt, nicht nach einer bestimmten Nummer taxirt werden, denn eine und dieselbe Nummer des Opticus kann schwächer oder stärker vergrössern, je nach der Dichtigkeit und Reinheit der Glasmasse. Die Gläser sind planconvex, oder biconvex, oder cylinderförmig geschliffen, haben einen runden, ovalen, oder achteckigen Umfang. S. hierüber, so wie über manches andere, was bei der Wahl zu berücksichtigen, das bei Myopie Gesagte. [Convexe „Lesegläser" mit Lorgnetten-Fassung, die, vom Auge entfernt, dicht über dem Papiere gehalten werden, sind wenig gebrauchlich, auch nicht zu empfehlen, da jenes nicht ruhig, nicht stets in derselben Entfernung geschieht.] — Die bei Myopie angegebene Radical-Cur Smith's und Baldwin's ist, nach ihnen, auch für Presbyopen mit concaven Gläsern anzustellen und von B. an ihm selbst bewährt gefunden worden. — [Wenn weitere Erfahrung nachhaltige und keine Augenschwäche mit sich führende Besserung der Myopie durch die daselbst angegebenen Apparate, bestätigt, so wäre ein ähnlicher, welcher den Kopf allmälig dem Buche näherte, bei den Presbyopen anwendbar.[2] — Der öftere Gebrauch eines Myositicum (vgl. Einleitung §. XLII. und Myosis pupillae) ist zu versuchen.]

III. Sehr ungleiche Sehweite der Augen.

Bei den wenigsten Menschen sieht das eine Auge gerade so weit wie das andere; dies wird jedoch in der Regel nicht beachtet, oder erst zufällig, z. B. wenn das besser sehende einmal erkrankt, verbunden, verhängt ist. [Die Verschiedenheit kann angeboren sein, anerzogen werden z. B. durch Anstrengung nur eines Auges mit einer Lorgnette, mit dem Mikro-, mit dem Teleskope, durch gewöhnliches Arbeiten mit dem einen Auge im Schatten, mit dem anderen im Lichte (Weller),

1) Es giebt convexe Gläser von 15 bis 80″ Brennweite.

2) [Eine gerade, bis über den Kopf hinaus reichende Stuhllehne, mit einem ausgeschweiften, vor- und schrag nach unten fein verstellbaren, gepolsterten halben Rücken- und Kopf-Kissen würde den Zweck erfullen.]

sie kann ferner aus einer Augenentzündung hervorgehen.] — Selten sind die Fälle von Kurzsichtigkeit des einen und Weitsichtigkeit des anderen Auges, was manchem sehr lieb ist. Jedoch schielt ein solcher Mensch mit dem kurzsichtigen Auge, sobald er weite Gegenstände mit dem fernsichtigen fixirt, und umgekehrt.

Bedarf nur das eine Auge der Correction durch ein concaves oder ein convexes Glas, so muss dennoch vor dem normalen ein planes getragen werden; denn ohne dies bekommen sie verschiedenes Licht. Ist das fehlerhafte kurzsichtig, so wird nur das normale gebraucht, das kurzsichtige deshalb allmälig amblyopisch: s. Amaurosis durch Schwächung, auch Strabismus. Es muss darum fleissig geübt werden, während das normale zugebunden ist. [Rührt die Kurzsichtigkeit von Muskel-Verkürzung her, so ist die Myotomie vielleicht indicirt, wie bei Myopie angegeben worden. Franz hat das Uebel mit dem Berthold'schen Apparate geheilt (s. Myopie, Cur), indem er erst das eine Auge, dann das andere damit regulirte: s. das Weitere bei Strabismus, Cur.]

Differirt die Sehweite sehr bedeutend, so kann man sie auszugleichen suchen durch Brillen mit einem concaven und einem convexen Glase. Indess ist dies sehr schwer; meistens wird dadurch das Sehen verwirrt. Besser ist es, nur ein Auge zu corrigiren durch ein Brillenglas, z. B. das kurzsichtige durch ein concaves, und vor dem anderen nur ein planes Glas tragen zu lassen.

Anhang.

Diätetische Regeln.

1) Fremde Körper sind den Augen häufig drohende Schädlichkeiten. Den mechanisch schädlichen, namentlich dem Staube, dem Sande, kann man in solchen Gegenden und in solchen Verhältnissen, in denen man ihnen vorzüglich ausgesetzt ist, wie unter anderen auf Reisen, zuvorkommen durch Schleier, die z. B. auf dem Kap auch von Männern getragen werden,[1] durch ein, vor der Oeffnung des Wagens ausgespanntes, nasses Tuch, ferner alle Paar Stunden durch Auswaschen der Augen mit kaltem Wasser, auch Bleiwasser. Zu verhüten ist auch Festkleben Meibom'scher Schleim-Borken, der Wimpern. Chemische Schädlichkeiten, besonders oft scharfe Dünste, z. B. in Ställen, von stinkenden Nachttöpfen und Kinder-Windeln, Kloaken, dann Insecten[2] sind möglichst zu vermeiden. Manche Gewerbe bringen leider! dergleichen mechanische oder chemische Schädlichkeiten stets mit sich. — 2) Plötzliche Erkältung, besonders partieller Zugwind, ist eine andere häufige Ursache von Augenkrankheiten. Bei Anlage zur Augenentzündung kann schon das Hinaussehen aus dem Fenster des warmen Zimmers in die kalte, windige Luft, das Waschen mit kaltem Wasser gleich nach dem Aufstehen aus dem Bette, vollends Waschen des ganzen Kopfes, wenn man nicht von Kindheit an daran gewöhnt war, Erkältung der stark schwitzenden Stirn, z. B. durch die fatale Sitte des Hutabnehmens, sie herbeiführen. — 3) Druck und Reibung der Augen ist zu vermeiden, auch heftiges Reiben der Augenlider gleich nach dem Erwachen, eigensinniger Kinder. — 4) Das eigene, übermässig angehäufte, Blut ist eine vierte Schädlichkeit. Daher meide man übermässiges Bücken, besonders beim Schreiben, Lesen: Kurzsichtige bedienen sich am besten einer mässig concaven Brille und arbeiten stehend. Gleich nach dem Essen viel zu lesen und zu schreiben, sich mit vollem Magen in's Bett zu legen, zumal mit niedrigem Kopfe, über ihm zusammengeschlagenen Armen, enge Kleidung, namentlich eine enge Halsbinde zu tragen, ist eben deshalb nachtheilig: Amaurosen können so entstehen. Durch Congestion werden auch öfters schädlich schwerer Stuhlgang, häufiges Würgen und Erbrechen, langwieriger Husten. Vorzüglich böse wirkt Congestion in Verbindung mit allgemeiner Potenzirung der Irritabilität und Depotenzirung der Sensibilität durch Narcotica, Amara, z. B. Opium, starke, bittere Biere, Quassia, Cichorienkaffee, endlich

1) Sogenannte Windkapseln, die sogar die Hottentotten tragen. Windglaser, Staubbrillen, halten die Augen zu warm. vgl. Einleitung §. LXXIV.

2) Ungewöhnliche, den Augen schadende Insecten sind Raupen, die sich in gewissen Jahren von den Dachern herabspinnen, an einer Seite der Strasse, von mir in Braunschweig beobachtet, auch 1834 in Hannover.

durch Spirituosa. Wenn die Augen leicht erhitzt und entzündet werden, sehr schwache, erweiterte Bindehaut-Gefässe da sind, so denke man zeitig an Blutegel, Ableitung durch Abführmittel und Fussbäder, empfehle man Schonung der Augen, gebrauche man ja nicht viel reizende Augenwasser, strenge man die Augen nicht sofort nach dem Aufstehen sehr an. Was denen zum täglichen Gebrauche anzurathen ist, deren Augenlider sehr leicht erhitzt und geröthet werden, darüber s. Cur des *Erythema symptomaticum.* — 5) Wer seine Augen gut erhalten will, der erhalte seine ganze Gesundheit gut. Eine jede übermässige Erhöhung der Sensibilität macht auch die Augen zu sensibel; wer sich zu torpide macht, dessen Augen werden dies auch; wer sich Schädlichkeiten aussetzt, die leicht Schleimfluss herbeiführen, der bekommt auch leicht eine Augen-Blennorrhoe u. s. w. — 6) Ein Hauptfeind wird den Augen oft ihr Element, das Licht, wenn es unzweckmässig angebracht worden. *a)* Mangel an Licht wird oft äusserst schädlich, indem er die Augen verwöhnt und nun hinterher das Licht um so heftiger sie angreift. Wer schwache Augen hat, die des Morgens sehr leidend sind, thut gut, zumal in mondlosen, langen Nächten, ein Nachtlicht in seinem Schlafzimmer zu haben, jedoch ein nicht zu helles, nicht flackerndes, nicht dunstendes.[1] Das beste Nachtlicht ist ein Licht von dickem Wachse mit dünnem Dochte, länger für den Winter, kürzer für den Sommer, in einer Vase von Beinglas oder Alabaster: dies giebt eine Mondschein-Beleuchtung, ist ruhig und dunstet am wenigsten; allenfalls kann auch das Licht hinter geöltes Papier gestellt werden. Wer solche theure Lichter nicht haben kann, der nehme die gewöhnlichen Nürnberger Nachtlichter in gereinigtem, auf ein Glas Wasser geschüttetem Rüb-Oel, welches meistens besser ist als Baum-Oel, oder er setze baumwollen Garn in einem kleinen, durchlöcherten Hütchen auf Oel in einer Theeschale, davor einen Schirm.[2] Besonders nachtheilig ist Anstrengung der Augen bei schwachem Lichte, z. B. in der Dämmerung, dann bei einfachem, selten geputztem Talglichte auf grossem Schreibtische, wo eine Studirlampe viel zweckmässiger ist, welche, zumal wenn der Docht in einem Glas-Cylinder, ein helleres, ruhigeres Licht giebt, und man nicht so oft zu putzen nöthig hat, was selbst etwas schwache Augen angreift. Vgl. Einleitung §. LXXXV. Dass farbige, namentlich grüne Brillen, Flore, Fenstervorhänge, Augenschirme nicht unbedingt das Auge conserviren, darüber s. Einleitung §. LXXXVI. *b)* Uebermaass an Licht. Anstrengung der Augen bei einem solchen kann ihnen sehr nachtheilig werden. Vorzüglich manche Handwerker und Künstler leiden hierunter. Schädlich wirkt Blendung durch Teleskope, Reverberen, Astral-, Argand'sche, unzweckmässige Studir-Lampen[3] u. s. w., und sehr greift oft schwache Augen an das Kartenspiel, womit

1) z. B. nicht die Döbereiner'sche Platin-Weingeist-Lampe, welche wegen des Weinöls dunstet; daher auch nicht zum Rauchern anzuwenden ist.

2) Walter Scott soll eine Zeit lang leuchtendes Holz zur Decke seines Schlafzimmers gehabt haben.

3) [Hierüber, so wie über die Himly'sche Studirlampe s. Einleitung §. LXXXIV. *James Hunter (On the influence of artificial light etc. Edinb.* 1840. 8.; übers. in v. Froriep's N. Notizen, besonders abgedruckt: Ueb. d. nachtheil. Einfluss d. künstl. Beleuchtung auf d. Auge, so wie über einige Mittel, durch welche sich die Nachtheile der Lampen vermeiden oder vermindern lassen, Wien 1841. kl. 8.) erklärt die Schad-

sich mancher Augenkranke zweckmässig zu beschäftigen wähnt,[1] anhaltendes Lesen und Schreiben; ersteres noch mehr, als letzteres, denn man weiss was man schreiben will und braucht nicht so genau zu sehen, die Buchstaben fliegen nicht so schnell vorüber, man kann sich sein Papier wählen, was nicht zu weiss sein darf, am besten ungeglättet, nicht glänzend, gelblich, Conceptpapier, blaulich, jedoch nicht völlig blau oder grün, da man auf ihm die Buchstaben zu schwer erkennt. Man nehme recht schwarze Dinte und schreibe nicht klein, nicht eng zusammen, und deshalb mit breit geschnittenen, langgespaltenen Federn. Wer es kann, wechsele mit Lesen und Schreiben ab, lese bei Tage, schreibe Abends bei Lichte. Bei solchen und auch bei anderen sitzenden Geschäften meide man, besonders der, seine Augen viel beschäftigende, Gelehrte, möglichst Blendung durch Sonnenstrahlen, eine gegenüberstehende, weisse Mauer u. dgl.; wer ein sonniges Arbeitszimmer hat, der richte sich, wo möglich, deren zwei ein, das eine für den Morgen, das andere für den Nachmittag, um der Sonne ausweichen zu können. Die Stellung des Schreibtisches ist auch sehr wichtig. Gewöhnlich wählt man eine solche, bei der das Licht links auf das Papier fällt, damit man nicht den Schatten der Hand auf ihm habe; allein dies führt den Nachtheil mit sich, dass das rechte Auge im Dunkeln ist, daher eine weite Pupille bekommt, und in diese nun leicht zu viel Licht hinein dringen kann. Wer viel schreibt, fühlt daher im rechten Auge zuerst Schmerz, Ermüdung. Das Licht im Rücken zu haben, ist aus demselben Grunde noch nachtheiliger. Am besten fällt es schräg von oben und vorn, was man dadurch bewerkstelligen kann, dass man den Schreibtisch gerade vor ein, unten verdecktes,[2] Fenster stellt, auch das künstliche Licht greift die Augen weniger an, wenn man es gerade vor sich und hoch stellt, so dass es beide Augen gleichmässig von oben trifft. Besonders nachtheilig ist noch Einfallen des Lichtes auf peripherische, ungewohnte, empfindlichere Stellen der Retina, z. B. die in's Schlafzimmer von der Seite her scheinende Morgen-Sonne, wenn man noch im Bette liegt, die Lichtflamme, während man liegend lieset, die von unten her, durch Wasser reflectirten, Sonnenstrahlen. Schwache Augen müssen auch gehütet werden vor Sehen in's Feuer, beim Anblasen desselben, vor Feuer-Schlagen, Blitzen im Finstern, vor Schauspielen mit schlechter Beleuchtung und schlechtem Stande, bengalischen Feuern u. dgl. Die Augen der Frauen greift oft sehr an übermässig anhaltendes Nähen und Sticken, weiss in weiss, aber auch das mit grellfarbigen Fäden, zumal wenn häufiges Vergleichen vieler Farben hinzu kommt. Grelle Farben halte man überhaupt von sich entfernt, z. B. feuerfarbige, hellgelbe Tapeten, weisse, gelbe, rothe Bettvorhänge, statt welcher letzterer blaue zweckmässiger sind, weisse Rouleaux. — *c)* Schneller Wechsel von Hell und Dunkel ist den Augen sehr schädlich, nicht etwa wegen Erweite-

lichkeit künstlichen Lichtes daraus, dass in ihm die rothen und gelben Strahlen vorherrschen, dass es zugleich verhältnissmässig viele Wärme giebt, dass sich Kohlensäure entwickelt, dass es veränderlich ist und oft schlecht einfällt.]

1) Der glänzende Tisch, die nahen Lichter, die vielen glänzenden Puncte der schnell gewechselten Karten sind hier die Schädlichkeiten.

2) Die in d. Einleitung §. LXXXIV. S. 57. angegebene Einrichtung der Fenstervorhänge ist leider! für das gewöhnliche Leben nicht brauchbar, da man nicht bequem aus dem Fenster sehen konnte und der Staub sich hinter ihnen anhäufen wurde.

rung der Pupille durch letzteres und nun zu starker Blendung durch ersteres, wie man meint, denn die Pupille zieht sich sehr schnell zusammen, sondern wegen der erhöheten Receptivität der Retina, die sich nicht so schnell wieder ausgleicht. Aus diesem Grunde schlafe man nicht zu dunkel, nicht hinter verschlossenen Fensterladen, wenn man bis in den hellen Tag hineinschläft; deshalb zünde man während einer Gewitternacht Licht an; deshalb arbeite derjenige, dessen Augen empfindlich sind, nicht des Morgens bei künstlichem Lichte, lieber 3 Stunden des Abends als eine des Morgens, in der Regel; jedoch giebt es Augen, die Abends todtmüde werden, die dann also ruhen müssen und Morgen-Anstrengung besser ertragen. Deshalb sitze man ferner nicht zu lange in der Dämmerung und gehe hierauf rasch zur Licht-Arbeit über; deshalb bediene man sich nicht sehr schattender Lichtschirme (s. das Genauere in der Einleitung §. LXXXV.); deshalb wähle der Augenschwache nicht gestreifte oder gewürfelte Tapeten, Bettvorhänge oder Sophaüberzüge, denn das Auge steht nie still und nun kommt in raschem Wechsel ein dunkeler und ein heller Gegenstand vor denselben Theil der Retina, was auch der Fall ist, wenn man hinter einem Stakete oder einer durchsichtigen Hecke geht, die von der Sonne beschienen werden, an einem Fenster mit flatternden Gardinen, blendenden Rouleaux-Spalten, hinter flatternden Bäumen sitzt, in einem, splendid auf weissem Velinpapier weitläufig gedrucktem, Buche anhaltend lieset, besonders in einem, mit lateinischen Lettern gedruckten.[1] — 7) Menschen, die etwa unempfindliche Augen haben, müssen sich hüten, durch starken Glanz, Argand'sche Lampen, Halten der zu beschenden Gegenstände hinter das Licht u. dgl. sie noch unempfindlicher zu machen. Oft bringt monatelange Ruhe eine bedeutende Aenderung hervor. Ihnen thut auch der Dunst des Salmiakgeistes, mein *Spirit. ophthalmic.* (s. Arzneiformel 43.) mit Salmiakgeist geschärft, gute Dienste. — 8) Menschen, deren Augen besonders empfindlich sind, dürfen sich nicht noch mehr verwöhnen durch zu ängstliches Meiden des Lichtes, daher nicht zu dunkel schlafen, müssen Winters, zur Zeit des Neumondes ein Nachtlicht brennen lassen. Blaue Brillen, aber mit breiten Horn-Ringen,[2] auf Reisen Schleier, endlich Schonung der Augen früh Morgens sind zweckmässig. — 9) In der Reconvalescenz, auch nach der Niederkunft, muss auf die Augen besondere Sorgfalt verwendet werden: sie dürfen nicht allein nicht von vielem Lichte getroffen, sondern auch nicht angestrengt werden durch Lesen, zumal in fein gedruckten Almanachen, durch Stricken, Nähen u. dgl. — 10) Anhaltende Beschäftigung mit kleinen Gegenständen, Beobachten durch Mikroskope, macht öftere Ruhe, Schliessen der Augen nöthig. Für so beschäftigt gewesene oder durch grelle Farben erschöpfte ist ein Spatziergang im Grünen eine Erquickung. — 11) Dass Objecte den Augen nicht zu nahe gehalten werden dürfen, damit nicht Kurzsichtigkeit eintrete, nicht nahe und schräg, damit nicht Schielen entstehe, dass kleine Kinder nicht auf einförmig sich bewegende Pendel, nicht

1) Ich selbst wählte für meine Bücher nur deshalb die lateinischen, weil in medicinischen Werken viele lateinische Kunstausdrücke vor kommen.

2) [Die Optiker verkaufen auch Brillen mit farblosen Glasern, und zwei anderen farbigen Plan-Glasern, die vorgeklappt werden können, wenn zu starkes Licht die Augen trifft.]

über sich sehen sollen u. dgl., darüber s. bei *Myopia*, *Luscitas* und *Nystagmos*. — 12) Sehr vorstehende Glotzaugen, wohl gar mit wenigen blassen Wimpern und Braunen, schütze man in hellem Lichte durch Aufsetzen eines schmalen, grünen Schirms aus Carcassen-Drath und Taffent.[1] 13) Für völlig Blinde sind die trefflichen Blinden-Institute zu Berlin, Wien, Prag u. s. w. die beste Hülfe.[2]

1) Weitläufiger handeln über Obiges und Aehnliches die Schriften über Augen-Diätetik, von denen manche aus der Optik, Anatomie und Physiologie Vieles enthalten, manche kleine nur die Einleitung zum Brillen-Verkaufe sind: (G Ch. Lichtenberg) Ueb. einige Pflichten gegen die Augen. Wien 1792. 8. — Joh. Sam. Fest Winke aus d. Gesch. eines Augenkranken. Leipz. 1793. — J. G. Busch Erfahrungen Thl III. — *Geo. Adami Essay on Vision. Lond.* 1789. 92. 8. übers. v. Kries: Anweisung z. Erhaltung d. Gesichts. Gotha 1800 (mehr optisch.) — G. Adams, Büsch u. Lichtenberg Ueb. einige wichtige Pflichten gegen d. Augen, herausgeg. von S. Th. Soemmerring. Frankf. 1797. 5te Aufl. 1819 herausgeg. v. W. Soemmerring. — K. Himly Ueb. den Nachtheil des schnellen Wechsels von Dunkelheit u. Helle u. s. w. Ueb. den Nachtheil d. Beleuchtung v. einer Seite her. Kurzsichtige sollten keine Tabacksraucher werden u. a. in seinen Ophthalmol. Beob. u. Unters. od. Ophthal. Bibl. Bd I. St. 1. — Beer Pflege gesunder u. geschwächter Augen. Wien 1800. — J. W. Bekker Anweisung d. Gesundheit d. Augen zu erhalten. 2te Aufl. Leipz. 1805. — F. L. Trum Noth- u. Hülfsbüchlein f. gesunde u. kranke Augen. Altenb. 1810. 4te Aufl. 1836. — *J. Stevenson Pract. Treat. on the Morbid. Sensibility of the Eye, commonly called weakness of the Sight Lond.* 1811. 16. 19. 8. (gut antibrownisch.) — Beer Das Auge, od. Versuch das edelste Geschenk der Schöpfung vor dem höchst verderblichen Einfluss unseres Zeitalters zu sichern. Wien 1813. 8. — *J. Stevenson Art of preserving the Sight. Lond.* 1814. 15. in 12. (ist Beer.) — Ueb. d. Auge, Augenübel, Kurzsichtigkeit u. Weitsichtigkeit, Brillen u. Ferngläser. A. d. Schriften berühmter Augenärzte u. Optiker. Eichst. 1814. — Ph. Heineken Ophthalmobiotik od. Regeln z. Erhaltung d. Augen. Brem. u. Leipz. 1815. — Alban Versuch einer Anleitung zur richtigen Gesundheitspflege d. Augen f. den Nichtarzt. Rost. 1816. — *Reveillé-Pariset Hygiène oculaire. Par.* 1816. 8. 1823. 12. — *Chevallier Le Conservateur de la vue, suivi du manuel de l'ingénieur opticien. Ed. 4. Par.* 1820. 8. — C. H. Weller Diätetik f. gesunde u. schwache Augen. Berl. 1821. — *F. A. Klose Diss. de nonnullis visus vitiis. Gott.* 1822. 8. (wegen Glaser ausführlich.) — L. Müller Diätetik gesunder und geschwächter Augen. Leipz. 1823. — *W. Kitchiner The oeconomy of the eye. Lond.* 1824. 12. übers. Die Oekonomie d. Augen. Weimar 1825. — C. F. de La Fontaine Ueb. d. vernünftigen Gebrauch u. d. zweckmässige Pflege d. Augen. Herausgeg. v. Lichtenstädt. Bresl. 1824. — *J. Harrison Curtis Obs. on the Preservation of Sight. etc. Lond.* 1834. kl. 8. übers. v. Kiderlen: Die Pflege d. Augen u. s. w. Zurich 1836. 12. — Lorch Makrobiotik d. Augen. Nach d. Tode herausgeg. v. Wertheim. Mainz 1837. 8. (popular.) — Fr. Eberhardt Die Behandlung u. Heilung d. Augenkrankheiten u. s. w. f. Nichtarzte. Königsb. 1837. 12.

2) Schriften über die Blinden und deren Unterricht sind: A. G. Schwenger Abhandl. üb. d. Blinden u. d. Sehen 1794., in's Franz. übersetzt Paris u. Amsterd. 1800. — Wichmann Leben des Blinden Fr. Ad. Sachse. Leipzig 1801. — Wiedemann Ueb. d. Blindenanstalten in Paris. In d. Ophth. Bibl. Bd I. St. 1. H. 2. S. 67. — J. W. Klein (Director d. Wiener Instituts) Lehrb. z. Unterrichte d. Blinden. Wien 1806. 1819. 8. m. Kpf. — L. v. Baczko Ueb. mich selbst und meine Unglücksgefahrten, die Blinden. Leipz. 1807. — Zeune (Direct. d. Berliner Instit.) Belisar üb. d. Unterricht d. Blinden. Berl. 1808. ff. — Ders. Beschreibung eines Versuchs, blinde Kinder zur bürgerlichen Brauchbarkeit zu bilden. 2te Aufl. Berl. 1822. kl. 8. — K. Fr. Sturm Kurzer Unterricht der Eltern und Lehrer d. Blinden. Leipz. 1810. 8. — *J. Wardrop Hist. of J. Mitchell, a boy born blind a deaf. Lond.* 1813. 4. (Himly's Biblioth. f. Ophthalmol. Bd I. St. 1.) — Versuch üb. d. Unterricht der Blinden. A. d. Franz. v. Knie. 2te Aufl. Bresl. 1821. — Lachmann Ueb. d. Möglichkeit den Blinden eine passende Stellung in d. menschl. Gesellschaft zu verschaffen. Braunschw. 1831. 8. — J. W. Klein Gesch. d. Blinden-Unterrichts in Deutschland u. s. w. Wien 1837. gr. 8. — Dufau Ueb. den physisch., moralischen u. intellectuellen Zustand der Blindgeborenen u. s. w. Eine gekr. Preisschrift. A. d. Franz. Leipz. 1837. 8.

Erklärung

der

Instrumenten-Tafeln.

Tafel I.

Fig. 1—5 Himly's Augen-Douche, im Durchschnitte und in halber Grosse, von Messing.

a Gerades Spritzrohr; der Kopf desselben *b* von Argentan, damit er nicht oxydirt werde, zum Einschrauben, um ihn nöthigen Falls mit einem anderen vertauschen zu können.

c Gewinde des Hebe- und Druck-Balkens *A A*, welcher von *c*—*d* stählern, bei *d* des bequemeren Verpackens wegen, mit einer Schraube versehen ist, um den hölzernen Griff *e*, welcher bei *f* eine messingene Zwinge hat, abschrauben zu können. Vermittelst der Schiene *s*, ist er mit dem Stempel verbunden.

g Stempel, welcher sich in dem Stiefel *h h*, vermittelst des Balkens *A A* auf und nieder bewegen lässt, beim Heben des Balkens das Ventil *i* öffnet, den Stiefel *h h* durch das Saugloch *k* mit Wasser füllt, dieses beim Niederdrucken des Stempels *g* durch die Oeffnung *m* presst, und indem es das Ventil *l* öffnet, in den Windkasten *o o* treibt, woraus es dann, vermöge der zusammengepressten Luft, durch das, bis auf den Boden des Windkastens gehende, Rohr *p p* und die Oeffnung des Kopfes *b* in gleichförmigem Strahle entweicht.

n Eine Knopfschraube, um, nach genügender Wirkung der Maschine, das übrige, im Windkasten zurückgebliebene, Wasser abzulassen.

Fig. 2. Untere Platte der Douche, mit 9 Schrauben an den Stiefel *h h* und den Windkasten *o o* angeschroben, um etwaigen Störungen in der Maschine leicht abhelfen zu können. Die 6 Schrauben *a a a a a a* befestigen denselben an den Ring *r* der Fig. 1., die 3 Schrauben *b b b* an den hervortretenden Rand des Stiefels *h h* der Fig. 1.

k Saugloch wie bei Fig. 1

Fig. 3. Obere Platte der Douche. *A c d h* und *p* wie bei Fig. 1.

Fig. 4. Ein anderes, vermittelst der Schraube *q*, bei *g* der Fig. 1. aufzuschraubendes Rohr, von milderer Wirkung. Die siebförmige, obere Platte desselben *r* ist von Argentan.

Fig. 5. Gekrümmtes Rohr, um sich sitzend der Douche bedienen zu können, mit *q* ebenfalls bei *q* der Fig. 1. aufzuschrauben. *b* Kopf von Argentan, wie *b* der Fig. 1.

Fig. 6. Pellier's Augenhalter für das obere Augenlid, von Silberdraht, durch Himly verkleinert. 6*a* von der Seite, 6*b* von vorn.

Fig. 7. Casaamata's Augenlidhalter für das untere Augenlid. Fig. 7*a*. Der silberne Haken, von unten her betrachtet, unterhalb der vorderen Krummung schwach gebogen, mit silbernem Kettchen und stählernem, fast 2 Loth schwerem, Gewichte. Fig. 7*b*. Der Haken von der Seite.

Fig. 8*a*. Daviel's Löffel und Beer's Spatel, beide von biegsamem Silber, durch Himly an einem ebenholzernen Griffe vereinigt. Fig. 8*b*. Der Spatel von der Seite.

Tafel II.

Fig. 9. Himly's Sichelmesser, zum Einschlagen in's Schildpatt-Heft, Fig 9*a* von der Seite, Fig. 9*b* von hinten.

Fig. 10. Himly's Sichelmesser und Wardrop's Scarificator, beide von Himly an einem Hefte vereinigt, in das sie eingeschlagen werden können.

Fig. 11. Himly's Scalpell zum Exstirpiren von Geschwülsten, an Seckigem, ebenholzernem Griffe.
Fig. 12. Leber's Messer, von Himly schwach auf die Fläche gebogen, ohne Grath. Der Griff ist Seckig und von Ebenholz.
Fig. 13. Stahlerner Haken zum Anziehen von Balggeschwülsten und anderen derben Geweben.
Fig. 14. Anel-Jüngken'sche Spritze. Fig. 14 *a*. Vergrösserte Jungken'sche Spritze mit gläsernem Cylinder, silberner Fassung, silbernem Aufsatzrohre zum Abschrauben, silbernem Stempel mit ledernem Stopsel, zum Einspritzen in den geöffneten Thranensack und Nasencanal. Fig. 14 *b* und 14 *c*. Anelsche, halb von Silber, halb von Gold verfertigte, Rohrchen, auf die Jungken'sche Spritze aufzuschrauben, zum Einspritzen in die Thranenpuncte.
Fig. 15. Méjean'sche Sonde von Gold, zum Aufraumen des Nasencanals, auch Einziehen eines Fadens in denselben. Ausserdem sind dickere, auch stahlerne Sonden zuweilen erforderlich.
Fig. 16. Bleidrathe: 16 *a* dickerer, 16 *b* dunnerer, mit platt geschlagenem, hakenformig umgebogenem oberem Ende.
Fig. 17. Darmsaite, ebenso praparirt.

Tafel III.

Fig. 18 *a*. Sharp's, von Joh. Adam Schmidt verbessertes, Compressorium des Thranensackes.
Fig. 18 *b*. Die metallene, an der unteren Flache gepolsterte Stirnplatte desselben mit Taffentbandern. $\alpha\,\alpha$ Die aussere convexe Metallplatte. β,β Die innere, concave, ausgepolsterte und mit weichem Leder uberzogene Flache. γ Der Canal im Knopfe der metallenen Stirnplatte zum Einstecken der metallenen Bogenstange (Fig. 18 *c*.) δ Die Schrauben-Mutter fur den Theil 18 *d* zur Feststellung der eingesteckten Bogenstange (Fig. 18 *c*.)
Fig. 18 *c*. Die metallene Bogenstange. α Der gerade Theil, zum Einstecken in den Canal des Knopfes (Fig. 18 *b* γ.) der Stirnplatte. β Der gebogene Theil an dessen Ende. γ Die Schrauben-Mutter fur die Schraubenstange. (Fig. 18 *c*.)
Fig. 18 *d*. Der Feststeller der Bogenstange 18 *c*. α Die Schraube für die Schrauben-Mutter δ der Fig. 18 *b*. β,β Die hervorstehenden End-Theile des Bugels zur Aufnahme der seidenen Bander, die an der Stirnplatte befestigt sind.
Fig. 18 *e*. Die Schraubenstange, welche in der Mutter γ der Bogenstange 18 *c*. zu verlaufen hat. α Ihr Griff. β,β Die Schraube. γ Der Canal in der Schraube zum Einstecken des Stiftes der Pelotten (Fig. 18 *f g h*.)
Fig. 18 *f*. Die runde Pelotte.
Fig. 18 *g*. Die halbmondformige Pelotte.
Fig. 18 *h*. Die ovale Pelotte. Alle sind mit weissem Leder uberzogen.

Tafel IV.

Fig. 19 *a*. In einer feinen, zweischneidigen Stahlspitze steckender Bleidrath, zur Operation des Symblepharon von Himly erfunden. (Idealische Zeichnung, da das Instrument selbst nicht aufzufinden war.)
Fig. 19 *b*. Sichelformige, stahlerne, vorn zweischneidige Nadel mit eingefadeltem, seidenem Strickchen, zu derselben Operation von Himly erfunden. Man bedarf solcher auch mit anderen Krümmungen.
Fig. 20 *a*. Himly's Entropion-Zange von Stahl, etwas von der Seite betrachtet. Der ausserste Rand des Fensters ist platt und rauh gefeilt, wird dann aber bald abgeschragt.
Fig. 20 *b*. Ansicht der Entropion-Zange von oben.
Fig. 21 *a*. Himly's Entropion-Plattchen von Zinn, von oben gesehen.
Fig. 21 *b*. Durchschnitt desjenigen Theiles, der unter das Augenlid geschoben wird.
Fig. 21 *c*. Profil des Entropion-Plattchens.
Fig. 22 *a*. Himly's Wimpern-Zange
Fig. 22 *b*. Die Spitzen derselben: die eine, schmalere und rund gefeilte tritt in die Langsfurche der anderen so hinein, dass sie sie genau ausfullt.
Fig. 22 *c*. Die Spitzen der alteren Himly'schen Wimpern-Zange sich endigend mit runden, durchlocherten Plattchen. Diese, wie jene, Zange muss an den Enden recht rund und eben gearbeitet sein.
Fig. 23 *a*. Blomer's, zu verschiedenen Zwecken brauchbar.

Fig. 23 *b*. Ihre Schenkel: der eine hat ein einfaches, ausgefeiltes Häkchen, das mit ihm einen Winkel von etwa 120 Grad bildet; dies Häkchen greift in den Zwischenraum zwischen den 2 feinen, gekrümmten Spitzen des anderen Schenkels so genau hinein, dass alle 3, wenn die Zange geschlossen ist, einander überall genau berühren und das Ende der Zange nun wie eine Sondenspitze aussieht.

Fig. 23 *c*. Die Schenkel der v. Walther'schen Zange: der eine, mit einem Stachel versehene, ist ein wenig von der Seite betrachtet, der andere, mit einem feinen Loche zur Aufnahme des Stachels versehene, von vorn.

Fig. 24 *a*. Himly's Hohlscheere, auf die Fläche gebogen, wie

Fig. 24 *b*. zeigt. Seine gerade Augenscheere hat dieselben Verhältnisse.

Fig. 25 *a* und *b*. Daviel'sche, auf die Fläche und auf die Schneide gebogene, Scheeren für den Hornhaut-Schnitt zur Rechten und den zur Linken, von Himly verkleinert und verkürzt.

Tafel V.

Fig. 26. Himly's Staarmesser mit, von ✲ an lancettförmiger, Spitze und 8eckigem Griffe von Ebenholz. Die genaue Beschreibung s. bei Extraction des Staars.

Fig. 27 *a—d*. Himly's Staarnadel, zweischneidig, und mit 8eckigem Griffe von Ebenholz. Man kann der Nadeln von verschiedener Krümmung bedurfen: die gewöhnlichste ist die von 27 *b*. Die genaue Beschreibung s. bei Reclination des Staars durch die Sclerotica.

Fig. 28 *a*. Himly's breitere und kürzer abfallende, Staarnadel.

Fig. 28 *b*. im Profile, zum Fortschaffen von Kapselresten. Vgl. Thl II. S. 345. (Idealische, nach einer vergrösserten Darstellung Himly's, gemachte Zeichnung. Ob die Krümmung namentlich gerade so, wie Fig. 28 *b*., gewesen, konnte nicht ermittelt werden.)

Fig. 29 *a—d*. Himly's Nadel zur Iridodialysis, verschiedentlich gekrümmt. Fig. 29 *b* stellt diejenige Krümmung dar, derer man gewöhnlich bedarf. Fig. 29 *e* ist der Schmidt'schen Nadel ähnlich. Die Nadeln sind 2schneidig, der Griff wie an der Staarnadel. Die genaue Beschreibung s. bei Iridodialysis durch die Sclerotica.

Fig. 30 *a*. Himly's Bogen-Nadel zur Iridodialysis an der ausseren Seite, über die Nase hinweg anzuwenden, im Profile gesehen.

Fig. 30 *b*. Die 2schneidige, gebogene Spitze derselben, von oben betrachtet.

Fig. 31. Himly's stählernes, von ✲ an biegsames, Iris-Häkchen.

Fig. 32 *a*. Himly's Keratom, von der Seite,

Fig. 32 *b*. von hinten betrachtet.

Rechnet der Leser zu obigen Instrumenten eine Kniescheere, Bistouri's, Lancetten, gewöhnliche Heftnadeln, schwach gekrümmte, zweischneidige Heftnadeln, so hat er den ganzen Apparatus vor Augen, dessen Himly sich zu chirurgischen Operationen bediente.

Fig. 33—37. Dieffenbach's Instrumente zur Operation des Schielauges.

Fig. 33. Augenlidhalter zum Herabziehen des unteren Augenlides.

Fig. 34. Conjunctiva-Häkchen.

Fig. 35. Conjunctiva-Doppelhäkchen.

Fig. 36. Muskelhaken.

Fig. 37. Hohlscheere.

Register.

Die Etymologie der Fremdwörter findet sich immer da, wo selbige zum ersten Male vorkommen.

A.

Abnormität des Strahlenblattchens II. 368.
Abrasio corneae II. 56.
Abscess s. Abscessus.
Abscessus canal. lacrym. I. 309.
— capsulae lentis II. 209, 233.
— corneae II. 37.
— glandul. lacrym. I. 278.
— inter conjunctivam et corneam II. 7.
— iridis II. 109.
— lentis II. 233.
— oculi II. 413.
— orbitae I. 363.
— puncti lacrym. I. 305.
— sacci lacrym. I. 319.
— superciliorum I. 91.
— telae cellulosae palpebr. I. 230.
Abschuppen der Augenliderhaut I. 208.
Absonderung, fehlerhafte der wässerigen Feuchtigkeit II. 185.
— der Thränen I. 286.
Abziehen der Augenlider vom Augapfel I. 153.
Achlys II. 46.
Achromatopsia II. 408, 467.
Acies diurna II. 450
— nocturna II. 448.
— Vespertina II. 448.
Adenosynchitonitis neonator I. 431.
— catarrhal. I. 433.
— contagiosa I. 433.
— pura I. 433.
— specifica I. 433.
— syphilitica I. 433.
Argias II. 46.
Aegilops II. 269.
Aegis II. 46.
Aigis II. 46.
Aiguille courbe à mécanique Lusardi's II. 159.
Akrochordon I. 217.
Akyanoblepsie II. 468.
Albinismus II. 380.
Albugo II. 46.
Allevatio cataractae II. 329.
Alopecia dimidiata I. 242.
— superciliaris I. 93.
Amaurose des vidangeurs II. 423.
Amaurosis II. 399, 400, 430, 435, (s. auch Staar, schwarzer.)
— Abdominal- II. 424.
— adnata II. 411, 412
— aneurysmatica II. 416, 417, 433, 442.
— ex anopsia II. 426.
— atrophica II. 427.
— centralis II. 401, 409, 469.
— congenita II. 204, 411. 412, 433, 439.
— congestiva II. 412, 415, 433, 440.
— — idiopathica II. 415.
— — mixta II. 415.
— — sympathica II. 415.
— Hämorrhoidal- II. 425
— haereditaria subsequens II. 411, 439.
— hectica II. 426.
— idiopathica II. 399.
— intermittens II. 422, 434, 445.
— Menstrual- II. 425.
— mercurialis I. 460, II. 421, 422.
— muscularis II. 400.
— partialis II. 401.
— periodica II. 400, 411.
— peripherica II. 401, 409, 469.
— plethorica II. 412, 415.
— saburralis II. 428, 429, 435, 448.
— senilis II. 411, 426.
— sympathica II. 399.
— symptomatica II. 400.
— totalis II. 401.

Amaurosis trifacialis I. 87.
— varicosa II. 416, 417, 433, 442.
— vermimosa II. 424.
— Diagnosis derselben II. 401—405.
— Hauptarten — II. 405.
— specielle Arten — II. 410.
Amblyopia II. 400, 408.
— amaurotica II. 399, 400.
— crepuscularis II. 450.
— meridiana II. 448.
Amphiblestroditis II. 390.
Anaphalantiasis I. 93.
Anchi(y)lops I. 269.
Anel'sche Spritze I. 53, 306, 384.
Aneurysma chorioideae II. 379.
— orbitae I. 376.
— retinae II. 417.
— per anastomosin orbitae I. 377.
— - — palpebrae I. 220.
Angiektasia caruncul ae lacrymalis I. 267.
— conjunctivae II. 27.
— — palpebr. I. 261.
— orbitae I. 377
— palpebrae I. 220.
— retinae II. 417.
Ankyloblepharon I. 94, 95.
— -Messer I. 98.
Ankylops I. 269.
Anophthalmos(ia) I. 536.
Anschuss der Augenlider I. 209.
Anthrakosis palpebrarum I. 201, 203.
Anthrax palpebrarum I. 201.
Apfelauge II. 72.
Apoplexia bulbi II. 361.
— retinae II. 389, 412.
Apotripsis II. 56.
Aquocapsulitis II. 181.
Arcus senilis capsulae lentis II. 237.
— — corneae II. 48.
— — lentis II. 237.
Aridura oculi I. 530.
Atonia canaliculi lacrymalis I. 308.
— corneae II 34, 79.
— musculi sacci lacrym. I. 309.
— palpebralis I. 147, 188.
— puncti lacrymalis I. 303.
— sacci lacrymalis I. 314.
— scleroticae II. 86, 90.
— ton blepharon I. 188.
Atresia canaliculi lacrymalis I. 310.
— canalis nasalis I. 357
— ductus excretor. gland. lacrymal. I. 299
— puncti lacrymalis I. 305.
— pupillae II. 174.
— sacci lacrymalis I. 356.
Atrophia capsulae lentis II. 211, 238, 240.
— chorioideae II. 397.
— corporis vitrei II. 365.
— glandulae lacrymalis I. 286, 299.
Atrophia iridis II. 111, 121.
— lentis II 211, 238, 240.
— membranae hyaloideae II. 366.
— nervi optici II. 394.
— oculi I. 530.
— orbiculi ciliaris II. 183.
— retinae II. 394.
Attritio corneae II. 56.
Aufheben des Staars II. 329.
Auflockerung des Auges I. 401.
— der Linse II. 208.
— der Linsenkapsel II. 208.
— des Thranencanalchens I. 309.
— des Thranenwarzchens I. 304.
Auflosung des Glaskorpers II. 365.
— der Linse (Kapsel) II 201. 203. 209, 318.
Aufsteigen des Staars II. 308, 311, 328.
Aufwartsschieben des Staars II. 329.
Augapfelhalter I. 66, 67.
Auge, Bau desselben prädisponirend I. 5.
— Boden des I. 31.
— Grosse des I. 26.
— Lage des I. 24.
— Prominenz des I. 24.
— Richtung des I. 26.
— Spannung des I. 31.
— Temperamente des I. 59.
— Untersuchung des I. 24 ff.
— wichtig I. 3.
Augen kunstliche I. 533.
Augenarzt jeder Arzt I. 3.
Augenbad I. 49.
Augenbalsame I. 49.
Augenbecken I. 49.
Augenbinden I. 74.
Augenblennorrhoe I. 246, 416, 425. 426. 431.
— des Neugeborenen I. 431.
Augenbrammen-Ausschlage I. 91.
Augenbraunen Untersuchung der I. 24.
Augendouche I. 46, 49.
Augenentzündung I. 397, 403.
acute I. 403, 409, 411.
agyptische I. 416, 580.
— der Alten I. 450.
— ansteckende I. 416. 433. 580, 582.
— durch Blattern I. 481. 582.
— — — modificirte I. 481.
— catarrhalische I. 414, 425, 582.
— durch Cholera I. 501.
— chronische I. 403, 407, 409, 410, 411.
— der Cloakenfeger I. 441.
— contagiose I. 248, 403, 415. 416, 425. 581. 582.
— endemische I. 403.
— epidemische I. 403.
— erethische I. 403.
— nach Fieber I. 500.
— durch fremde Korper I. 401.

Augenentzündung gastrisch-erysipelatose I. 425.
— gemischte I. 403.
— gichtische I. 465.
— gonorrhoische I. 415. 490.
— hämorrhoidalische I. 448.
— herpetische I. 477.
— hintere I. 402.
— idiopathische I. 404. 407. 409. 411
— — sympathische I. 404
— — symptomatische I. 404.
— impetiginose I. 477. 582.
— intermittirende I. 497.
— durch Masern I. 483.
— durch Menstruationsfehler I. 447.
— mercurielle I. 499
— miasmatische I. 403.
— der Neugeborenen I. 431, 433, 580. 582.
— durch Neuritis I. 450.
— paralytische I. 403, 406.
— psorische I. 477, 582.
— reine I 399. 400.
— rheumatische I. 414, 457.
— rosenartige I. 480.
— der Säuglinge I. 431, 433.
— durch Scharlach I. 484.
— scorbutische I. 496, 582.
— sporadische I. 403.
— sympathische I. 404, 407.
— — symptomatische I. 404.
— symptomatische I. 404. 407.
— synochische I. 403, 404, 406. 409.
— syphilitische I. 415, 485, 582.
— typhose I. 403, 404, 406.
— unechte I. 403.
— varicose I. 501.
— venerische I. 415, 485, 582.
— durch Verletzung I. 411, 450.
— vordere I. 402.
— durch Weichselzopf I. 479.
— der Wöchnerinnen I. 448.
— durch Zähnen I. 446.
Augenfelt II. 9.
Augenfomentationen I. 45.
Augenflor I. 57.
Augengegend, Heilmittel dafür I. 45.
Augengymnastik I. 562.
Augenheilkunde I. 3, 6.
Augeninstrumente I. 64.
Augenkammer, Untersuchung der I. 30.
Augenkrankheiten sehr häufig I. 4.
— sehr mannichfach I. 5.
— simulirte I. 33, 577.
Augenkratze I. 425.
Augenlider, die Beobachtung hindernd I. 17.
— Heilmittel dafür I. 53.
— drüsenentzündung I. 244. 580.
— entzündung allgemeine I. 171.
— — eiterige I 244.
Augenliderentzündung empetiginose I. 211.
— — reine I. 171.
— — rosenartige I. 209.
— flechte I. 211.
— krätze I. 211.
— krampf I. 184.
— krebs I. 173, 217.
— rose I. 209.
— tripper der Neugeborenen I. 431.
Augenlidhalter I. 69.
— lähmung I. 189, 579, 580.
— schlag I. 189.
— spalt I. 118.
— spalte zu enge I. 100.
— — zu weite I. 101.
Augenlosigkeit I. 536.
Augenmuskelkrampf II. 400.
— starrkrampf I. 543.
Augenmuskeln, Fehler der Lage, der Form, der Zahl derselben I. 574.
Augenoperation I. 63.
Augenoperator I. 3, 58, 60.
Augenpflaster I. 50.
— phantom I. 61.
— pincetten I. 142, 384.
— pulver I. 45, 55.
— salben I. 42. 55.
— scalpelle I. 200, 219, 235, 372.
— schirme I. 57.
— schnepper II. 262.
— schwindel II. 408, 472.
— spiegel I. 69.
— spritzbad I. 46—49.
— tripper I. 415, 489, 490.
— — der Neugeborenen I. 431.
— troakare II. 194.
— wannen I. 49.
— wasser I. 39, 54.
— — sucht hintere II. 363.
— — — vordere II. 192.
— wimpern doppelte, mehrfache I. 146.
— — Untersuchung der I. 24.
— winkelabscess I. 269.
— — entzündung 270.
— — falte I. 273.
— — geschwulst I. 269.
— — geschwür I. 269.
Ausfallen der Augenbraunen I. 241.
— - — wimpern I. 93.
Aussaugen des Staars von Galeazzo de St. Sofia, Mathioli, Pechioli II. 257.
Auswärtskehrung der Augenlider I. 150, 579.
Ausziehung des Staars II. 255.
Indicationen II. 341—349.
Geschichtliches II. 255.
Durch die Cornea 259.
Grosser Lappenschnitt II. 259.
Nach unten II. 259.
Schnitt: Adams 273, Alexander 271,

Antyllus 256, Beck 262, Beer 262, 265, 286, Benedict 271, Daviel 258, 265, Duddel 257, Dupuytren 273, Freytag 257, Garengeot 259, Gosky 257, Hovius 257, Himly 259, 261 ff., Jäger 262, 265, Jüngken 271, Lathyrion 256, Lawrence 273, Maunoir 265, Méry 258, Perser 256, Petit 257, Phipps 271, Rosas 262, 265, St Yves 257, Sigwart 259, Taylor 257, Wardrop 259, Woolhouse 257.
Instrumente dazu II. 262, 264, 267.
Erweiterung des Schnittes II. 277.
Instrumente dazu II. 277.
Oeffnen der Kapsel und Ausziehen der Linse II. 267 ff.: Beer 268, 270, Daviel 209, 270, Gleize 260, Himly 260, 261, 270, 271, 272 ff., Jüngken 270, La Faye 270, Lobstein 269, Pellier de Quengsy 268, Richter 269, Sharp 270, Sigerist 269, ten Haaf 268, Tenon 270, Thurant 271, Weidmann 269, Wenzel 268.
Instrumente dazu II. 269
Ab- u. Ausziehen d Kapsel II. 274: Beer, Hellmann 274, Himly 261, 274, Rognetta, Rosas 274.
Instrumente dazu II. 269.
Ab- u. Ausziehen d Kapsel partielles: Jüngken II. 285.
Forderungen an d. Hornhautschnitt II. 261—267.
— - - Oeffnen der Kapsel und Ausziehen der Linse II. 267—274.
— - - Ab und Ausziehen der Kapsel II. 274. 5.
Besondere Zufalle u. a. II. 375—382.
Verband und Nachbehandlung II. 283.
Nach oben II. 284.
Geschichtliches II. 284, Jäger 284, Jüngken 285, Rosas u. A. 284.
Instrumente dazu II. 284.
Zur Seite: Demours, Weller, Wenzel II. 285.
Kleiner Lappenschnitt Rosas's II. 285.
Einstich: Barton 286, Himly 285, Jüngken 286, Palucci, Rosas 285.
Instrumente dazu II. 285.
Vor- und Nachtheile dieser Methoden 286, 289.
Durch die Sclerotica II 289.
Geschichtliches 289, Earle 290, Georgi 290, 291, Löbenstein-Löbel u. A. 290, Quadri 290, 291.
Ausziehung der Linse sammt der Kapsel durch die Cornea: Beer u. A. II. 267.
Ausziehung der Linse sammt der Kapsel durch die Sclerotica: Quadri II. 291.

B.

Balggeschwulst der Augenhohle I. 369, 581.
— - Augenlider I. 232.
— - Conjunctiva II 19.
— des Tarsus I. 239.
Balgstaar II. 205, 208, 231, 242, 261, 280, 343.
Balkenstaar II. 226.
Baumstaar II. 226.
Belladonna, als Prufungsmittel I. 18 ff.
Bermond's Aetzbougies I. 345.
Blaschen der Conjunctiva II. 22.
Blennorrhoea aegyptiaca I. 416.
— canalis nasalis I. 319.
— oculi I. 246, 416, 433.
— — catarrhalis I. 433.
— — sacci lacrymalis I. 319.
Blepharadenitis I. 243.
Blepharitis I. 171.
— angularis I. 458.
— ciliaris I. 211.
— a dentitione I. 446.
— erysipelatosa I. 209.
— externa idiopathica I. 206.
— — sympathica I. 206.
— glandulosa I. 243, 433.
— interna idiopathica I. 227.
— psorica I. 211.
Blepharoblennorrhoea I. 243.
— arthritica I. 465.
— neonatorum I. 431.
Blepharophthalmia I. 257.
— erysipelatosa I. 209.
— (itis) glandulosa I. 243, 580.
— — neonatorum I. 433.
— psorica I. 211.
— sicca I. 245
— ulcerosa I. 249.
Blepharophthalmitis I 171, 247.
Blepharoplastik I. 113, 579.
— plegie I. 189, 580.
Blepharoptosis mechanica I. 147.
— paralytica I. 188.
— spastica I. 184
Blepharopyorrhoea glandulosa idiopathica I. 244.
Blepharospasmus clonicus I. 193.
— tonicus I. 184.
Blepharoxysis I. 162.
Blepharoxystron I. 162.
Blinden-Institute II. 488
Blindheit, verstellte I. 33, II. 123.
Blinzeln I. 193.
Blomer's Zangelchen I. 142.
Blutader-Erweiterung des Augapfels I. 526.
— Geschwulst der Augenhohle I. 380.
— — - Augenlider I. 224.
Blutanhäufung in der Chorioidea II. 370.
Blutauge II 185, 187.
Blutergiessung in die Augenlider I. 244.

Blutergiessung unter die Conjunctiva II. 2.
Blutfinne der Augenlider I. 203.
Blutschwamm des Augapfels I. 509.
— der Augenhohle I. 374, 517.
— - lider I. 201.
Blutschware der Augenlider I. 201.
Bonnet's Aetzmittelträger I. 336.
Bosartige Pustel der Augenlider I. 204.
Boutonnière II. 297.
Brand des Augapfels I. 401, 412.
— der Augenlider I. 203, 228.
— - Cornea II. 81.
— - Linse II. 210.
Brei-Umschläge I. 42, 45.
Brillen I. 52, 53, 58, II. 477—479, 482.
Buphthalmos(ia) I. 535, II. 190.

C.

Canapin I. 65.
Cancer s. Carcinoma.
Canthitis I. 245. 458.
Capsitis (ulitis) II. 206.
Carbunculus palpebrarum I. 203.
Carfunkel der Augenlider I. 203.
Carcinoma caruncolae lacrymalis I. 265.
— bulbi I. 501.
— glandulae lacrymalis I. 290.
— oculi I. 501, II. 88.
— palpebrarum I. 173.
- cerebriforme oculi I. 509.
— encephaloides oculi I. 509.
- molle oculi I. 509.
Caries orbitae I. 363.
Caruncula conjunctivae II. 15.
— scleroticae II 92.
Casus palpebrae superioris I. 147.
Cataracta II. 211, 318.
— accreta II. 232, 342, 345.
— adharens II. 199, 209, 232, 281, 345—348.
- adnata II. 239, 341.
— capsularis II. 224, 261, 344.
— — anterior II. 99, 208, 224, 225.
— — — arachnoidea II. 226.
- — — arborescens II. 226.
- - — centralis I. 435, II. 201, 217, 229, 239.
— — — congenita II. 209, 239.
— — — coriacea II. 209.
- - — cum zona II. 226.
— — — dendritica II. 208, 226.
— — — dimidiata II. 227.
- - — fenestrata II. 208, 226.
— — — marmoracea II. 208, 226
- - - — nigra II. 221, 225.
- - — — ossea s. bei Verknocherung d. Linsenkapsel.
— — — perfecta II. 224, 229.
- — — peripherica II. 227, 238.
Cataracta capsularis anterior punctata II. 208, 226.
— — — pyramidalis II. 199, 208, 228, 246.
— — — stellaris II. 226.
— — — striata II. 226.
— — — trabecularis II. 208, 209, 211, 226.
— — — variegata II. 226.
— — posterior II. 200, 208. 224, 228.
— — — centralis II. 229.
— — — totalis II. 208, 228, 239.
— — varicosa II. 208, 223.
— capsulo-lenticularis II. 230, 261, 344.
— — — centralis II. 239, 240, 341.
— — — cum bursa ichorem continente II. 209, 232, 246, 348.
— — — cystica II. 205, 208, 231, 242, 261, 281, 343
— — — dura II. 239, 240, 341.
— — — ichorosa II. 209, 232, 246.
— — — natatilis II. 203, 205, 208, 231, 242, 261, 268, 343.
— - — pyramidata II 239, 240
— — — siliquosa arida II. 201, 210, 230, 241, 242, 252, 281, 315, 348.
— — — tremula II. 205, 208, 231, 242, 252, 261, 268.
— — — versatilis II. 205, 208, 231.
— chorioidealis II. 108, 225, 226.
— complicata II. 232.
— — cum amaurosi II. 234.
— — — — atrophia bulbi II. 236.
— — — — cataracta hyaloidea II. 236
— — — — entozois II. 236.
— — — — glaukomate II. 235.
— — — — hydrophthalmo II. 236.
— — — — morbo universali II. 236.
— — — — synchysi II. 236.
— congenita II. 238, 239, 252, 341.
— crystallina II. 219.
— elastica II. 309, 347.
— glaukomatosa II 357, 358, 359, 362.
— gypsea II. 230.
— hereditaria congenita II. 238.
— — — subsequens II. 238.
— hyaloidea II. 348, 354, 355, 357.
— immatura II. 222.
— incipiens II. 214, 248.
— interstitialis II. 229.
— lenticularis II. 200, 201, 219, 261.
— — — caseosa II. 222, 223, 239.

Cataracta lenticularis centralis I. 435, II. 201, 209, 217, 222, 239.
— — dura II. 211, 219, 222, 239, 341, 342.
— — — nigra II. 208, 210, 220, 222.
— — — senilis II. 211, 220, 237, 247, 252, 342.
— — fluida II. 209, 223, 242, 243, 246, 247, 341, 342.
— — gelatinosa II. 222.
— — glutinosa II. 222.
— — lactea II. 223, 239.
— — lapidea II. 220.
— — mollis II. 208, 222, 243, 246, 280, 307, 341, 342.
— — peripherica II. 238.
— — pultacea II. 222.
— — semifluida II. 222.
— — semimollis II. 222.
— — solida II. 219.
— — varicosa II. 223.
— luxata II. 232.
— matura II. 222, 252.
— membranacea II. 224, 228.
— mixta II. 230, 308, 344.
— Morgagniana II. 229, 242, 245, 345.
— — nigra II. 230.
— ossea s. Verknocherung der Linse.
— paradoxa Pasquet's II. 224.
— putrida II. 209, 210, 232, 245, 246.
— secundaria II. 200, 214, 285, 348, 357.
— — arachnoidea II. 357.
— spuria II. 214.
— — arachnoidea II. 114, 348.
— — chorioidea II. 108, 225.
— — grumosa II. 176.
— — lymphatica II. 188, 214.
— — purulenta II. 176, 188, 214.
— — sanguinolenta II. 214.
— traumatica II. 199, 205.
— vera II. 214.
— viridis II. 220, 357, 358.
Centralstaar I. 435, II. 201, 209, 217, 226, 229, 239.
Chalazion (um) I. 95, 580.
Chemosis I. 400, 401, II. 6.
Chondroma conjunctivae II. 15.
Chondrosis corneae II. 17.
Chorioideitis II. 355, 361.
Chromatodysopsia II. 467.
Chromatomotablepsia II. 467.
Chromatopseudopsia II. 467.
Chromatopsia II. 466.
Chromopsia II. 466.
Chrupsia II. 407, 466.
Ciliarnerven, Krankheiten der I. 190, II. 123, 402, 404.
Circulatores I. 1.
Cirsophthalmia I. 501.
Cirsophthalmos oculi I. 526.
— — partialis II. 89.
Clavus II. 72.
Corcitas crepuscularis II. 450.
— diurna II. 448.
— nocturna II. 450.
Collapsus bulbi I. 531.
Collyrium probatorium I. 22.
Commotio oculi I. 388.
Concutitio II. 23.
Congestion in den Augenlidern I. 208.
— - in der Retina II. 397.
Congestionsabscess der Augenlider I. 230.
— - Cornea II. 37.
Conjunctiva, Untersuchung der I. 26.
— arida II. 28.
— -hakchen Dieffenbach's I. 559.
Conjunctivitis I. 247, II. 5.
Conophthalmos II. 63.
Contusiones oculi I. 388.
Corectodialysis II. 159.
Corectomia II. 138.
Coredialysis II. 145.
Coremorphosis II. 127.
Corenkleisis II. 156.
Coreoncion Grafe's II. 162. Gruelmann's II. 164, Langenbeck's II. 163.
Coreparelkysis II. 156.
Coretodialysis II. 145.
Coretome(ia) II. 130.
Coretotomia II. 130.
Cornea, Untersuchung der I. 27.
Corneitis II. 35.
Corrugatio corneae II. 80.
Coruscatio II. 465.
Cucurbitae I. 49.
Cursores I. 1.
Cutitio II. 23.
Cyklopia I. 395.
— perfecta I. 536.
Cystitome u. a. II. 269.

D.

Dacryocystalgia I. 319.
— cacochymica I. 321, 322.
— fistulosa I. 321.
— hydropica I. 314.
— miasmoidea I. 321, 322.
Dakryadenitis I. 276.
Dakryoadenalgia I. 276.
Dakryoadenitis I. 276.
Dakryohamorrhysis I. 288.
Dakryokystatonia I. 314.
Dakryokystitis I. 319.
— apostematica I. 321.
— blennorrhoica I. 319, 581.
— exulcerata I. 321.
Dakryokystoblennorrhoea I. 319, 321.

Dakryocystocele I. 321.
Dakryocystopyrrhoea I. 321.
Dakryolithiasis I. 288.
Dakryoma (omina) I. 282.
Dakryops I. 296.
— blennoideus I. 321.
Dakryorrhoea (rhysis) I. 282.
Dakryostagon I. 282.
Darmsaiten I. 343.
Daviel'scher Löffel I. 78, 384. II. 261
Decoloratio chorioideae II. 380.
— ciliorum I. 241.
— conjunctivae II. 27.
— corneae II. 81.
— iridis II. 118.
— orbiculi ciliaris II. 388.
— retinae II. 392.
— scleroticae II. 93.
— superciliorum I. 92.
Depressio cataractae s. Niederdrücken des Staars.
— — — lateralis II. 300.
Depressions-Nadeln II. 292.
Depressio-Reclinatio cataractae II. 306.
Desquamatio palpebrarum I. 208.
Dictyitis II. 390.
Dilatatio canalis nasalis I. 356.
Diplopia II. 408. 470.
Dislocatio cataractae II. 291—330.
— sacci lacrymalis I. 316.
Dislocations-Instrumente II. 292.
— -Nadeln II. 292.
Disscissio cataractae s. Zerstückelung des Staars.
Distichiasis I. 146.
Dittopia s. Diplopia.
Dörrsucht des Augapfels I. 530.
— - — hintere II. 365.
Doppelhaken Dieffenbach's I. 559.
Doppelmesser Carron du Villard's II. 277. Guthrie's II. 263. 267. Jaeger's II. 262. 263. 264. 265. 284.
Doppelnadeln verschiedene II. 295.
Doppeltsehen s. Diplopia.
Drathe I. 344.
Dupuytren's Röhrchen I. 347.
Durchbohrung künstliche des Oberkieferbeins I. 354.
— — - Staars von Carron du Villard's, Tyrrell II. 346.
- — - Thränenbeins I. 350.
Durchziehen eines Fadens durch den Staar II. 338.
Dyschroia s. Decoloratio.
Dysopia tenebrarum II. 450.

E.

Ecpiesmus I. 390.
Ectopium I. 147.
Ectropium s. Ektropion.
Einaugigkeit I. 536.
Eingefallenheit der Cornea II. 80.
Einheilen metallener Röhren in den Nasencanal I. 347.
Einreibung I. 38.
Einstülpung / Einwärtskehrung } der Augenlider I. 120. 579.
— der Wimpern II. 140.
Eiterauge II. 185.
Eitertriefen I. 244.
Eiterung des Auges I. 400.
Eiterung der einzelnen Theile s. unter Entzündung und Abscess derselben.
Ekchymosis in palpebris I. 224.
— sub conjunctiva II. 2.
Ektopia tarsi I. 238.
Ektropion(um) I. 150, 579.
— anguli oculi externi I. 155.
— durch Anschwellung der Conjunctiva I. 160.
— durch Erschlaffung des Augenlides I. 160.
— factitium I. 167.
— durch Fehler des Augapfels I. 167.
— durch Geschwülste I. 159.
— — Kolobom I. 159.
— — Krampf I. 107.
— — krummung des Tarsus I. 165.
— — mangelnde Muskel-Erregung I. 166.
— organicum I. 152.
— sarkomatosum I. 152, 160.
— senile I. 152. 166.
— symptomaticum I. 152.
— uveae II. 404.
Electricität I. 37, 50, 55.
Electropunctur I. 51.
Emphysema conjunctivae II. 5.
— palpebrarum I. 226, 580.
Empyesis oculi II. 186.
Emulsionen I. 44.
Enblepharon I. 120.
Enkanthis carcinomatosa I. 265.
— fungosa I. 265.
— hydatidosa I. 267.
— (inflammatoria) I. 263.
— seirrhosa I. 265.
Enophthalmos I. 394.
Enothes I. 161.
Entfernung fremder Körper zwischen Auge und Lider I. 383.
— — — — von der Cornea I. 385.
— — — — von der Iris II. 95.
Entleerung der Augenkammern II. 196.
Entropion(um) I. 120, 579.
— organicum I. 122.
— senile I. 122.
— spasticum I. 122.
— durch Verschrumpfung I. 122.
Entropion-Zangen verschiedene I. 130.
Entzündung des Augapfels I. 397.

Entzündung der Augenlider I. 171.
— - — -Conjunctiva I. 257.
— - — -Drüsen I. 195, 197, 243.
— - — -Haut I. 206.
— des — -Zellgewebes I. 227.
— der Chorioidea II. 370.
— - Ciliarfortsätze II. 369.
— des Ciliarkörpers II. 373.
— - Ciliarnervensystems I. 86.
— der Conjunctiva II. 5.
— - Cornea II. 35.
— - Cryptae sebaceae der Augenlider I. 195, 197.
— - Glashaut II. 355.
— - Iris II. 102.
— - Jacob'schen Haut II. 394.
— - Linse II. 206.
— - Linsenkapsel II. 206.
— - Meibom'schen Drüsen I. 197, 243.
— - Muskeln des Augapfels I. 544, 552.
— des Nasencanals I. 319.
— - Orbiculus ciliaris II. 373, 385.
— der Palpebra tertia I. 262.
— - Periorbita I. 363, 581.
— - Retina II. 390.
— - Sclerotica II. 84.
— des Thranen-Canalchens I. 300.
— der Thranen-Carunkel I. 263.
— - — -Drüse I. 276.
— des — -Punctes I. 304.
— - — -Sackes I. 319, 581.
— der Wasserhaut II. 181.
Epanastema conjunctivae II. 15.
— scleroticae II. 92.
Epicanthus I. 273.
Epiphlogosis II. 6.
Epiphora I. 282.
— arthritica I. 284.
— catarrhalis I. 285.
— dakryoadenitide typhosa I. 285.
— erethica I. 285.
— exanthematica I. 282.
— impetiginosa I. 283.
— intermittens I. 285.
— scorbutica I. 285.
— scrophulosa I. 284.
Erschlaffung der Cornea II. 79.
— - Sclerotica II. 86.
— des Thranen-Canalchens I. 308.
— des Thranen-Punctes I. 303.
— - — -Sackes I. 314.
Erschütterung des Augapfels I. 388.
Erweichung des Augapfels I. 401.
— der Cornea II. 77, 80.
— - Linse II. 208, 246.
— - Linsenkapsel II. 208.
— - Retina II. 394.
— - Sclerotica II. 86.
Erweichung des Sehnervs II. 394.
— - Tarsus I. 238.
Erweiterung des Nasencanals I. 356.
— der Pupille II. 122.
— - — künstliche I. 18.
— des Thranen-Canalchens I. 308.
— - — -Punctes I. 303.
Erysipelas palpebrarum I. 209.
— — phlegmonodes I. 227.
— spurium palpebrarum I. 206.
Erythema palpebrarum consecutivum I. 227.
— — idiopathicum I. 206.
— — sympathicum I. 206.
— — symptomaticum I. 208, 227.
Eversio palpebrarum I. 150.
Excrescentia cornea conjunctivae II. 19.
Exophthalmia I. 390.
— carcinomatosa I. 501.
— fungosa I. 375. II. 15.
— sarkomatosa II. 15.
— scirrhosa I. 501.
Exophthalmitis I. 390.
Exophthalmos I. 390.
Exostosis orbitae I. 363, 366.
Exsudate auf der Retina II. 391.
Exstirpation des Auges I. 505.
— der Augenlider I. 180.
Extractio cataractae s. Ausziehung des Staars.
Extravasatio in palpebris I. 224.
Exulceratio conjunctivae II. 8.

F.

Faden seidene I. 54, 106, 342.
Falte der Conjunctiva des oberen Augenlides I. 242
— des inneren Augenwinkels I. 273.
Farbensehen II. 407, 466.
Farbung fehlerhafte s. Decoloratio.
Federstaar II. 309, 347.
Feigwarze der Augenlider I. 232.
— - Iris II. II. 117.
Fensterstaar II. 226.
Fernsichtigkeit II. 408, 480.
Fettfell (fleck) II. 19.
Fettgeschwulst der Augenhöhle I. 369, 370.
— - Augenlider I. 232.
— - Conjunctiva II. 19.
— - — palpebr. I. 257.
Fistel s. Fistula.
Fistula canaliculi lacrymalis I. 308, 580.
— corneae II. 31, 40.
— glandulae lacrymalis I. 280
— lacrymalis I. 312, 358.
— — ex atonia I. 314.
— orbitae I. 363, 365.
— palpebrarum I. 116.
— sacci lacrymalis I. 312, 358.
Flammensehen II. 407, 465.
Fleck der Cornea II. 44.

Fleckensehen II. 407.
Fleischgeschwulst der Augenhöhle I. 369, 370.
— - Iris II. 117.
Fleischgewächs, gutartiges der Augapfel-Conjunctiva II. 15.
— gutartiges der Augenlider-Conjunctiva I. 257.
Fliegenkopf II. 72.
Fliegensehen II. 459.
Flockensehen II. 459.
Flügelfell II. 9.
Fomentationen I. 45.
Foramen centrale retinae II. 398.
Formatio pupillae artificialis (vicariae) II. 127.
Formular, pharmakologisches I. 34.
Fremde Körper auf dem Auge I. 381.
— — in - — I. 387.
— — - der Cornea I. 385. II. 31.
— — - - Iris II. 94. 231.
— — - dem Nasenkanale I. 316, 322. 326. 356.
Fungus conjunctivae II. 15.
— haematodes oculi I. 509, 517.
— — orbitae I. 374, 377.
— — palpebrarum I. 220.
— medullaris glandulae lacrymalis I. 291.
— — oculi I. 509.
— — orbitae I. 374.
— — retinae I. 509.
— — scleroticae II. 92.
Funkensehen II. 407, 465.
Furunculus palpebrarum I. 201.

G.

Galeropia II. 456.
Galvanismus I. 37, 51.
Galvanopunctur I. 51.
Ganglion ophthalmicum. Krankheiten des, s. Ciliarnerven.
Gefässerweiterung in der Augenhöhle I. 377.
— - den Augenlidern I. 220.
— - der Augenlider-Conjunctiva I. 261.
— - - Thranencarunkel I. 267.
Gensoul's Aetzmittelträger I. 336.
— Catheter I. 335.
— Sonden I. 336.
Gerontoxon II. 48.
Gerstenkorn I. 195.
Geschwülste der Augenbraunengegend I. 92.
— - Krypten der Augenlider I. 233.
— - Meibom'schen Drüsen I. 197.
— des Tarsus I. 239.
— der Thranendrüse I. 280.
— an den Wurzeln der Wimpern I. 242.
Geschwür s. Ulcus.
— in der Augenhöhle I. 363.
— der Cornea II. 40.
Geschwür der Iris II. 110.
— - Wasserhaut II. 183.
Gesichtsschwäche idiopathische II. 400.
— sympathische II. 400.
— symptomatische II. 400.
Glandula lacrymalis hydatoidea I. 293.
Glaukoma(osis) II. 357.
Glotzaugen II. 488.
Grando I. 195.
Grind der Wimpern I. 240.
Gürtelstaar II. 226.
Gutta serena II. 399, 407.
Gypsstaar II. 246.

H.

Haare auf der Carunkel I. 266.
— - - Conjunctiva II. 19.
— - - Cornea II. 18.
Haemalops II. 2.
Haemeralopia II. 400, 448, 450.
Haemiopia II. 401, 402, 407, 409, 469.
Haemophthalmos II. 109, 187, 312
Hagelkorn I. 195, 580.
Hakennadel Baratta's II. 155.
— Weller's II. 135.
Hakenpincette Reisinger's II. 162.
Hakenscheere Reisinger's II. 140.
Halbsehen (sichtigkeit) II. 409, 469.
Hasenauge I. 169.
— krampfiges I. 183.
— paralytisches I. 183.
Hautentzündung der Augenlider I. 206.
Hautröthe der Augenlider I. 208.
Hautwassersucht der Augenlider I. 225.
Hebetudo visus II. 400.
Heilmittel atherische I. 35, 38.
— ammoniakalische I. 38.
— Anwendungsfläche der I. 45.
— Augenbad I. 49.
— Augenwasser I. 39, 54.
— Balsame I. 49.
— Begiessung I. 46.
— bittere I. 35.
— Breiumschläge I. 42, 45.
— Douche I. 46—49.
— Dunst I. 38.
— Einreibung I. 38.
— Electricität I. 37, 50.
— Electropunctur I. 51.
— Emulsion I. 44.
— Florstreifen I. 57.
— Fomentation I. 45.
— Form der I. 38.
— Galvanismus I. 37. 51. 577, 578.
— Galvanopunctur I. 51.
— Kälte I. 52.
— kohlenstoffige I. 35. 39. 577.
— Krauterkissen I. 38, 50.

Heilmittel Licht I. 37. 56.
— Magnetismus I. 52.
— Oele I. 49.
— Pflaster I. 50.
— Pulver I. 45, 55.
— Salben I. 42, 55.
— Schirme I. 57.
— Schleier I. 52.
— spirituose I. 36.
— Spritzbad I. 46—49.
— Staubbrillen I. 52.
— Tincturen I. 49.
— Wärme I. 37, 52.
— Waschwasser I. 46.
— wasserstoffige I. 36, 38.
— Windglaser I. 52.
Helkoma II. 40.
Helminthiasis capsulae lentis II. 237.
— caruculae lacrym. I. 267.
— chorioideae II. 377, 378.
— conjunctivae II. 25.
— humoris aquei II. 190.
— lentis II. 236.
— oculi I. 524.
Helos II. 72.
Hemiptilosis I. 242.
Hemiphalakrosis I. 242.
Hemosis I. 101.
Herabsinken des oberen Augenlides I. 147.
— - — — paralytisches I. 188.
Hernia corneae II. 33.
sacci lacrym. I. 313, 314, 316.
— scleroticae II. 90.
Himly's Augenbinde I. 74.
— Augendouche I. 46.
— Augenhaken I. 200.
Himly's Pellier'scher Augenlidhalter 72, 73.
— — Augenlidplättchen I. 69.
Himly's Augenscalpell I. 200, 219, 235, 374.
— Augenspatel I. 384.
— Bleidrathe I. 345.
— Darmsaiten I. 343.
— Daviel'scher Löffel I. 384, II. 261.
— Daviel'sche Scheeren II. 277.
Entropion-Zange I. 130.
— Gesicht-Messer II. 477.
— Haarzangelchen I. 142.
— Hohlscheere I. 163, 372.
— Irishäkchen II. 156.
— Irisnadeln II. 146, 148, 149.
— Iris-Bogennadel I. 62. II. 148.
— Keratom II. 333, 341.
— Leber'sches Messer I. 105, 372.
— Operirstuhl I. 63.
— Sichelmesser I. 98, 105, 160, 413.
— Staarmesser II. 259, 263, 264, 266.
— Staarnadeln II. 293. 303 ff. 345.
— Studirlampe I. 57.
Himly's Symblepharon-Nadeln I. 108.
Hippus II. 121, 409.
Hirsekorn I. 194.
Hohlscheere (Himly) I. 163, (Dieffenbach) 556.
Hohläugigkeit I. 394.
Hordeolum I. 195.
Hornauswuchs der Augenlider I. 217.
— - Conjunctiva I. 19.
Hornhautbruch II. 33.
Hornhautfleck II. 44.
Hornhautmesser s. Keratom.
Hornhautstaphylom II. 63.
— durchsichtiges kegelförmiges II. 73, 74.
— — rundes II. 73.
— traubenförmiges II. 73.
Hühnerblindheit II. 450.
Hyalitis (oideitis) II. 355.
Hyalonyxis II. 339.
Hyatis corporis vitrei II. 108.
— glandulae lacrym. I. 293.
— iridis II. 112.
— orbitae I. 369, 371.
— palpebrarum I. 216.
Hydatocapsulitis II. 181.
Hydatoditis II. 181.
Hydromeningitis II. 181, 422.
Hydrophthalmia II. 192, 363.
— subscleratica II. 375.
Hydrophthalmos anticus II. 192.
— mixtus II. 192, 363, 364.
— posticus II. 363.
— universalis II. 192, 363, 364.
Hydrops bulbi oculi II. 192, 363.
— capsulae lentis II. 229, 242, 247.
— chorioideae II. 89, 375.
— — externus II. 90, 375, 376.
— — internus II. 89, 375, 376.
— corporis vitrei II. 89, 363.
— sacci lacrym. I. 313, 314.
— scleroticae anterior II. 91.
Hylon II. 72.
Hygroma glandulae lacrym. I. 296.
— sacci — I. 316.
Hyoscyamus als Prüfungsmittel I. 18.
Hyperabsorptio membr. humor aquei II. 197.
Hyperkeratosis II. 34, 74.
Hyperostosis orbitae I. 363.
Hyperphlogosis II. 6.
Hypertrophie der Chorioidea II. 374.
Hypertrophie der Iris II. 107.
— - Linse II 208.
— - Linsenkapsel II. 208.
— - Retina II. 391.
— - Thränen-Carunkel I. 264.
— des Zellgewebes der Augenlider I. 226.
Hypoaema II. 109, 185, 187.
Hypochyma (ysis) II. 211.
Hypogala II. 185, 187.

Hypolympha II. 105, 187.
Hypopyon II. 185.
— metastaticum II. 186, 187.
— periodicum II. 186, 187.
— spurium II. 105, 186, 187.
— verum II. 109, 182, 186, 187.
Hyposphagma II. 2.

I.

Icterus oculi II. 244.
Illaqueatio I 144.
Immobilitas iridis II. 120.
Impetigines supercilliorum I. 91.
Inanitio camerarum oculi II. 196.
Induratio glandulae lacrym. I. 281.
Induratio maligna palpebr. I. 173.
Infarkt der Iris II. 404.
Inflammatio canalic. lacrym. I. 309.
— capsulae lentis II. 206.
— chorioideae II. 370.
— conjunctivae II. 5.
— — palpebralis I. 257.
— corneae II. 35.
— corporis vitrei II. 355.
— excoriatoria palpebrar. I. 243.
— fungosa oculi I. 509.
— glandulae lacrym. I. 276.
— iridis s. Iritis.
— lentis II. 206.
— membranae humoris aquei II. 181.
— membranae Jacobi II. 394.
— oculi I. 397.
— orbiculi ciliaris II. 373, 385.
— palpebrarum I. 171.
— palpebrae tertiae I. 262.
— pannosa II. 12.
— puncti lacrymalis I. 304.
Inflammatio retinae II. 390.
— sacci lacrym. I. 319.
— scleroticae II. 84.
— telae cellulosae palpebrarum I. 227.
Intumescentia polyposa (sarkomatosa) canalis nasalis I. 339, 581.
— polyposa sarkomatosa sacci lacrymalis I. 327, 581.
Inversio palpebrarum I. 120.
Irankistron Schlagintweit's II. 163.
Iridaraeosis II. 111.
Iridenkleisis II. 156, 161:
durch die Cornea II. 156, 161, Adams 157, Guépin 158, Himly 156, 161,
durch die Sclerotica 158, Emden, v. Onsenoort 158.
Iridentome (ia) II. 130:
durch die Sclerotica II. 130, Adams 132, Baratta 133, Cheselden 130, Lusardi, Ryan 133, Weinhold 132.
durch die Cornea II. 133, Beer 135, Faure, Flajani 134, Frattini 137, Guérin 134, Guthrie 138, Heiberg 137, Heuermann 134, Himly 138, Janin 133, Jungken 137, Langenbeck 135, Maunoir 136, Montain 135, Pellier de Quengsy, Reichenbach, Richter 134, Sharp 133, Velpeau 137, Weller 135.
Iridentomedialysis II. 158, Donegana 158, Rossi 158.
Iridentomenkleisis (Iridentome cum iridenkleisi) s.
Iridentome cum prolapsu iridis artificiali II. 160:
durch die Cornea II. 160, Emden 161, Himly 160, v. Onsenoort 161,
durch die Sclerotica II. 161, Emden 161, v. Onsenoort 161.
Iridektome (ia) II. 138:
In der vordern Augenkammer II. 139, Arnemann 140, Assalini 139, Demours 140, Forlenze 139, Gibson 144, Mensert, Mulder, Reisinger 140, Sabatier 139, Stromeyer 141, Weinhold 140, Wenzel 139.
Vor der Cornea II. 142, Baratta 144, Beer 142, Benedict, Faure, Jungken, Rosas 143, Stark 142, v. Walther, Weller 143
— — zu 2 Zeiten Himly II. 144.
— — marginalis Himly II. 144, 157.
Durch die Sclerotica II. 144, v. Onsenoort 145, Riecke 144.
Irideklomedialysis II. 150
Durch die Cornea II. 159, Assalini 159, 346, Baratta 160, von Grafe 159, Lusardi, Rosas 160.
Durch die Sclerotica II. 160, Carron du Villards 160, Lusardi 160.
Irideremia II. 177.
Irideuxesis II. 107.
Iridodialysis II. 145.
Durch die Cornea II. 153, Assalini 153, Baratta, Beer, Bonzel 155, Dzondi 154, Frattini 155, Helling, Himly 154, 346, Langenbeck 155, Schmidt 154, Foché-Couléon 155.
Durch die Sclerotica II. 146, 158, Buzzi, Himly 146, Riecke 153, Scarpa, Schmidt 146.
— — — — zu 2 Zeiten Himly II. 149.
Iridodialysis cum iridenkleisi II. 161.

Iridodialysis per keratonyxin II. 154.
— cum prolapsu iridis artificiali II. 161: Durch die Cornea II. 161, Carron du Villards, Emden, Geiger 164, Gräfe 162, Gruelmann 164, Himly 161, Langenbeck 162, 163, Nowicki 164, Reisinger 162, Schlagintweit, Wagner 163.
— — — — zu 2 Zeiten Himly II 163.
Durch die Sclerotica II. 164, Emden, Nowicki, Wagner, Werneck 164.
Iridodonesis II. 112, 121.
Iridoncosis II. 107.
Iridoncus II. 107.
Iridoperisphinxis II. 105.
Iridoplegie II. 409.
Iridoschisma II. 169.
Iridospasmus II. 125.
Iridotome (ia) II. 130.
Iridotomedialysis II. 158.
Iris, die Beobachtung hindernd I. 18.
- Untersuchung der I. 27 ff.
Irishakchen Bonzel's II. 155, Chelius 162, Himly's 155, 156, Langenbeck's 155.
Irislancette Mensert's II. 140.
Irismesser Cheselden's II. 131, Adam's 132, 157, Beer's 135, Guthrie's 138, Heiberg's 137, Langenbeck's 135, Stromeyer's 140.
Irisnadel Buzzi's II. 146, Donegana's 158, Himly's I. 62, II. 148, 146, 154, 163, Scarpa's, Schmidt's 146, v. Onsenoort's 161.
Irisscheere Faure's II. 134, Maunoir's 136, Montain's 135, Mensert's 140, Muter's 145.
Irisspalt II. 169.
Iris-Staphylom II. 72.
Iriszange Assalinis II. 139, 153, Gibson's 144, Gräfe's 160.
Iritis II. 102, 118, 121.
— acuta 112, 114.
— chronica II. 112, 114, 184.
— metorrhoica I. 490.
— parenchymatosa II. 112, 113.
— phlegmonosa II. 113.
— serosa II. 112, 113, 181.
— subacuta II. 112, 181.
— traumatica II. 112.

K.

Kälte I. 52.
Kapsel-Halbstaar II. 227.
Kapsel-Linsenstaar II. 230, 261.
Kapsel-Linsenstaar mit dem Eiterbalge II. 209, 232.
Kapselschnitt II. 330.
Kapselstich II. 330.
— und Ausziehung von Muter, Tyrrell II. 340.
— und Reclination II. 340.
Kapselstaar II. 224 ff., 261.
Katzenauge amaurotisches I. 510, II. 382, 403, 426.
Keratitis II. 35.
— lymphatica II. 36.
— parenchymatosa II. 36.
— phagedaenica II. 36.
— vasculosa I. 454, II. 36.
Keratoconus II. 74.
Keratokele II. 33.
Keratomalakia II. 77, 80.
Keratome verschiedene II. 332, Benedict's 143, Himly's 333, 341.
— à double lame Carron du Villard's II. 277.
Keratonyxis II. 154, 300, 323, 324, 331, 332, 346.
— -nadeln, verschiedene II. 326, 332.
Keratoplastik II. 60.
Klarophthalmos II. 48.
Kleinheit des Auges I. 528.
Knochenauswuchs der Augenhöhlenknochen I. 366.
Knochenbrand der Augenhöhlenknochen I. 365.
Knochenfrass der Augenhöhlenknochen I. 365.
Knorpelgewächs der Augapfel-Conjunctiva II. 15.
Knötchen der Augapfel-Conjunctiva II. 15.
— - Iris II. 107, 110, 183.
— - Sclerotica II. 92.
— bosartiges der Augenlider-Conjunctiva I. 260.
Koloboma chorioideae II. 385.
— corporis vitrei II. 368.
— iridis II. 169.
— palpebrarum I. 118.
— retinae II 398.
Kometenpupille II. 169.
Kondyloma iridis II. 117.
— palpebrarum I. 217, 218.
Kopiopie II. 400.
Korektom Stromeyer's II. 140.
Korektopia II. 126.
Koremorphosis artificialis II. 127.
— — allgemeine Indicationen II. 127.
— — specielle II. 165.
Korenkleisis II. 156.
Koreparelkysis II. 156.
Korestenoma II. 175.
Koretome (ia) II. 130.
Krauterkissen I. 38, 50.
Krebs des Augapfels I. 501.
— der Augenhöhle I. 373.
— - Augenlider I. 173, 217.
— - Thränen-Carunkel I. 265.

Krebs der Thranen-Drüse I. 290.
Krithe I. 195.
Kurzsichtigkeit II. 408, 473.
Kystitome u. a. II. 269.

L.

Labidobelonankistron Nowicki's II. 164.
Lacrymatio fanguinea I. 288.
Lagophthalmos mechanicus I. 169.
— paralyticus I. 183, 579.
— spasticus I. 183.
Lähmung der Augenmuskeln I. 189, 190, 573.
— - Ciliarnerven I. 190, II. 123, 429, 451.
— - Iris II. 409.
— - Retina I. 86 ff., 190, II. 427, 447 und Staar schwarzer.
Lampen I. 57.
Lampenschirme I. 57.
Länder prädisponirend I. 5.
Lanzenhaken Geiger's II. 164.
Lapis palpebralis I. 194.
Lapsus palpebrae superioris I. 147.
Lassitudo ocularis II. 400.
Lausesucht der Augenbraunen I. 91.
— - — wimpern I. 241.
— - Conjunctiva II. 26.
Lebensalter pradisponirend I. 4.
Lebensverhaltnisse pradisponirend I. 5.
Leber'sches Messer, von Himly verändert I. 105, 372.
Lemositas I. 244.
Lentitis II. 206.
Leseglaser II. 482.
Leukathiopie II. 380.
Leukoma II. 44, 46.
— cretaceum II. 46.
— margaritaceum I. 46.
— nodosum II. 72.
— verrucosum II. 72.
Leukopathia II. 380.
Leukophlegmasia palpebrarum I. 225.
Leukosis II. 380.
Licht, Heilmittel I. 37, 56.
— zur Untersuchung I. 16.
Lichthunger II. 407, 450.
Lichtscheu II. 407, 457.
Linsenstaar II. 200, 201, 219, 261.
Lipoma conjunctivae II. 19, crinosum II. 19.
— — palpebralis I. 257.
— orbitae I. 369, 370.
— palpebrae I. 232.
Lippitudo angularis pruriginosa I. 243.
— dura I. 257.
— neonatorum I. 431.
Lithiasis canalis lacrymalis I. 310.
— — nasalis I. 326.
— carunculae lacrymalis I. 266.
Lithiasis corneae II. 81.
— glandulae lacrymalis I. 298.
— oculi I. 522.
— palpebrarum I. 194, 195.
— sacci lacrymalis I. 326.
Logadoblennorrhoea I. 416.
Lorgnetten II. 477.
Lubbock's Nasencanal-Messer I. 340.
Luftgeschwulst der Augenlider I. 226.
Lupia palpebrarum I. 232.
Luscitas I. 189, 543.
Lymphdrüsengeschwulst der Augenlider I. 237.

M.

Macula corneae II. 44, 46.
— — arcuata II. 48.
— — nubosa II. 46.
— — semipellucida II. 46.
Madarosis ciliorum I. 241.
— superciliaris I. 93.
Magnet I. 52.
Malakia nervi optici II. 394.
— retinae II. 394.
Malum II. 72.
Mangel der Augäpfel I. 532, 536.
— - Augenbraunen I. 93.
— - - hohle I. 381.
— - — lider I. 181.
— - — muskeln I. 574.
— - — wimpern I. 241.
— - Chorioidea II. 385.
— - Ciliarfortsatze II. 385.
— - Cornea II. 83.
— des Glaskorpers II. 368.
— der Kreuzung der Sehnerven II. 398.
— - Linse II. 349.
— des Nasencanals I. 358.
— - Pigments der Chorioidea II. 380.
— der Retina II. 398.
— des Sehnervs II. 398.
— der Thranencarunkel I. 267.
— - — drüse I. 301.
— - — werkzeuge I. 275.
Marasmus bulbi I. 532.
Margarita II. 46.
Markschwamm des Augapfels I. 509.
— der Augenhohle I. 374.
— - Thranendrüse I. 291.
Marmarygae II. 465.
Maulbeerförmige Geschwulst der Augenlider I. 221.
Maueflecke der Augenlider I. 218.
Medullarsarkom des Augapfels I. 509.
Megalopia II. 402, 408, 468.
Megalophthalmos I. 535.
Mehrzahl der Augenlider I. 181.
— - Cornea II. 83.
— - Iris II. 177.
— - Linse II. 349.

Mehrzahl der Pupille II. 172.
Meibom'sche Drüsen, Geschwülste der I. 197.
Mejean'sche Sonde, Anwendung der I. 310, 333, 339, 343.
Melanosis caruncular lacrymalis I. 266, 521, 580.
— oculi I. 518.
— orbitae I. 521, 581.
— palpebrarum I. 232.
Melon II. 72.
Membrana tertia, Untersuchung der I. 25.
Metamorphopsie II. 402, 408, 468.
Metaphlogosis II. 6.
Metastatischer Abscess der Augenlider I. 231.
Mikrophthalmos (ia) I. 528.
Mikropie II. 402, 408, 468.
Milchauge II. 185, 187.
Milchstaar II. 209, 223, 242, 243.
Milium palpebrarum I. 194.
Milphosis superciliaris I. 93.
Mobilitas inmia iridis II. 121.
Monophthalmos (ia) I. 536.
— imperfecta I. 395.
Mortificatio corneae II. 81.
Morum congenitum palpebrae I. 220.
Mouches volantes II. 407.
Mückenköpfchen II. 72, 96.
Mückensehen II. 407, 459.
Mucocele I. 314.
Muscae volitantes II. 459.
Muskelhaken Dieffenbach's I. 559.
Mydrias I. 19, II. 123.
Mydriasis I. 87, II. 122, 409.
— abdominalis II. 124, 424.
— congenita II. 177.
— idiopathica nervi oculomotorii II. 124.
— nervi sympathici II. 124.
— paralytica II. 124, 424.
— spastica II. 124.
— sympathica e neuralgia nervi optici II.
— — - — -- trigemini II. 124.
Mydriatica I 19, II. 223.
Mydriaticum I. 19, II. 223.
Myiodesopsia II. 407, 459.
Myikephalon II. 72, 96.
— racemosum II. 72.
Myocephalon II. 72.
Myodesopsia II. 407, 459.
Myopia II. 408, 473.
Myopodiorthoticon II. 476.
Myosis II. 125, 409.
— paralytica II. 126.
— spastica II. 126.
Myosilicum I. 37, II. 125.
Myotomia I. 556, 572. II 400, 448, 480.
— bei Blutern I. 570.

N.

Nachstaar II. 108, 285, 348, 357.
Nachtblindheit II. 407, 450.
Nachtlichter II. 485.
Nachtnebel II. 450.
Nachtsehen (sichtigkeit) II. 448.
Nagelkopf II. 72.
Narcotica, die Pupille erweiternde I. 18
Nasenwinkel-Abscess I. 269.
— -Geschwulst I. 269.
— -Geschwür I. 269.
Nebula II. 46.
Necrosis orbitae I. 363, 365.
Nephelium II. 46.
Nervenleuchten im Auge II. 466.
Nervenschmerz s. Neuralgia.
Netzsehen II. 407, 412, 464.
Neuralgia auriculo-maxillaris II 282.
— nervi trigemini II. 373.
— ophthalmica I. 540, 543.
— superciliaris I. 92, 579, II. 123, 282, 313.
Neuroma retinae II. 392.
Neurophengos oculi II. 466.
Nevrosis retinae II. 399.
Nictitatio I. 193.
Niederdrücken des Staars II. 296.
Durch die Sclerotica II. 296.
Senkrecht hinab II. 296:
Geschichtliches II. 296.
Aegypter, Braminen 297, Celsus u. a. 296, Gensoul, Jüngken 297.
à la Boutonnière II. 297: Abul Kasem 297, Benedict 298. Duddel 298, Ferrein, Gleize, Henkel 297, O'Halloran 298, Pourfour du Petit, Pousse 297, Ruete 311, St. Yves 297, Taylor, Troschel 298.
Abwärts und etwas rückwärts: Richter u. a. II. 298.
Abwärts und seitwärts II. 299: Beer 300, Langenbeck, Rust 299.
Instrumente dazu II. 292.
Durch die Cornea II. 300, 323:
Gleize 327, Himly 334, Rosas 328, v. Walther u. a. 327.
Nach vorn: Langenbeck II. 327.
Zu 2 Zeiten: Montain II. 328.
Indicationen II. 341—49.
Nodus orbitae I. 363, 366.
Norumpi II. 22.
Nubecula II. 46.
Nyktalopia II. 400, 407, 448.
Nystagnos I. 540.
Nystaxis I. 540.

O.

Obscuratio corneae II. 44.
Ochlodes II. 74.
Ochsenauge I. 535.
Oculisten I. 1.

Oculus leporinus I. 169.
— purulentus I. 431.
Oedema canalis nasalis I. 330, 336.
— conjunctivae II. 5.
palpebrarum I. 225.
— — calidum I. 209.
— — frigidum I. 225.
Onyx II. 37.
Operation des Abscessus conjunctivae II. 8.
— - — gland. lacrym. I. 279.
— gegen Amaurosis II. 400.
— der Angiektasia palpebr. I. 222.
— des Ankyloblepharon I. 98.
— der Atonia sacci lacrym.:
Compression Schmidt. Himly u. A. I. 317.
Schnitt: Scarpa, Himly, Beer I. 318.
Cauterisation: Jüngken I. 319.
Vernichtung des Thränensackes: Himly I. 319.
— der Atresia canalis lacrym. I. 311.
— - — puncti lacrym. Jungken u. A. I. 306.
— des Augenlidkrebses I. 180.
— - Augenkrebses I. 505.
— gegen Augenwassersucht II. 194, 196, 364. 365.
— der vergrosserten Carunkel I. 265.
— des Chalazion I. 200. 580.
— der Cataracta s. Ausziehung, Niederdrücken, Umlegen, Zerstückelung des Staars.
— - Cataracta hyaloidea II. 357.
— - Dakryops I. 298.
— gegen Dakryokystitis blennorrhoica:
Einspritzen in die Thranenpuncte Anel u. A. I. 325.
Eintröpfeln I. 325.
— in d. Thranensack Himly u. A. I. 325.
Einspritzen in die Nase: Gensoul u. A. I. 326.
des Ektropion:
Aus (Ein) schneiden der Haut: Himly u. A. I. 154, 155, Weller 164.
Aus (Ein) schneiden der Haut und Suspension: Beck I. 154.
Ausschneiden aus der Conjunctiva: Rust I. 154, Himly 167.
Durchschneiden des Muskels: Chelius I. 155, 156.
Tarsoraphie: Le Dran, Walther I. 155.
Blepharoplastik: Blandin I. 155, Fricke, Dieffenbach 168, Blasius 579.
Ausschneiden und Verschieben der Haut: Jäger I. 156, Jüngken 158.
Exstirpation von Geschwülsten: Himly u. A. I. 159.
Scarification: Himly u. A. I. 162.
Wegschneiden: Himly u. A. I. 163.
Wegbrennen: Percy, Gräfe I. 163.
Verpflanzung der Conjunctiva: Dieffenbach I. 164.
Ausschneiden aus dem Augenlide: Adams I. 166, 168.
Operation des Entropion:
Suspension: Fabr. ab Aquapendente u. A. I. 125.
u. Durchschneiden: Rhases, Köhler, Crampton I. 126.
— und Verkürzung: Guthrie I. 126.
Kneifen: Janin I. 127.
Verkürzung:
— durch Glüheisen: Celsus u. A. I. 127.
— durch Aetzmittel: Abul Kasem, Helling, Quadri I. 127. 128.
— durch Druck: P. v. Aegina. Bartisch, Wardrop u. A. I. 128.
— durch Schnitt: Celsus, Pellier, Dzondi, Ségond, Jüngken u. A. I. 129. Scarpa, Himly 135.
— durch Schnitt u. Muskel - Zerschneidung: Fimly I. 131.
- durch Einschneiden des Augenwinkels: Ware, Wardrop I. 135.
— durch Einschneiden des Augenwinkels u. Verkürzung durch Schnitt: Müller I. 135.
durch senkrechtes Durchschneiden des Tarsus: Richter u. A. I. 136.
- - durch Subsectio palpebrarum: Celsus, Bell u. A. I. 136.
— durch Subsectio palpebrarum und Verkürzung durch Schnitt: Celsus u. A. I. 136.
- durch Langen - Durchschnitt der Conjunctiva und des Tarsus, nebst Suspension und Durchschneiden des

Augenlides: Crampton I. 136.
Verkürzung durch Längen-Durchschnitt d. Conjunctiva u. d. Tarsus, nebst Verkürzung durch Schnitt: Adams I. 136.
durch Wagrechtes Durchschneiden des ganzen Augenlides: v. Ammon I. 136. 137.
durch Abschneiden des ganzen Augenlidrandes: Bartisch u. A. I. 137.
— durch Abtragen der Cilien: Beer, Jäger u. A. I. 137.
durch Ausschalen des Tarsus: Saunders I. 138.
durch Ausrottung von Narben in der Conjunctiva: Jungken I. 139.
durch Entfernung von Geschwülsten: Himly u. A. 139.
durch Subcutane Muskel-Zerschneidung: Neumann I. 579.
Operation des Epikanthus I. 274.
— der Fistula gland. lacrym. I. 281.
— - — sacci lacrym. I. 360.
— - Gefäss-Erweiterung in der Augenhöhle I. 377, 379, 380.
— - Geschwülste in d. Augenhohle I. 372.
— - — der Augenlider:
Exstirpation: Himly u. A. I. 235.
Aetzen: Rhases, Desault, Maître-Jean u. A. I. 236.
Haarseil: Mauchart I. 236.
Durchstechen: Demours I. 236.
— in der Conjunctiva II. 18, 21.
— - Hydatis glandulae lacrym. I. 295.
- - Hyperkeratosis:
Ausschneiden: Fario II. 79.
Verziehen der Pupille: Tyrrell II. 79.
Zerstückelung der Linse: Adams II. 79.
- Hypertrophie des Zellgewebes der Augenlider: Dupuytren I. 226, Lisfranc 237.
Operation der Keratokele II. 34.
— des Koloboms der Augenlider I. 119.
— gegen Kurzsichtigkeit II. 477, 480.
— — Lagophthalmos paralyticus I. 579.
— — Leukoma II. 56. 57.
— — Lipoma palpebrae I. 260.
— — Luscitas: Dieffenbach u. A. I. 545.
— des Myiokephalon I. 98.
— gegen Nystagmos: Dieffenbach I. 541.
— der Papula rebellis palp. I. 261.
— - Phimosis palpebrarum I. 101.
— des Polypus sacci lacrym. I. 329.
— - Pterygion II. 12.
— der Ptosis mechanica I. 149.
— - — paralytica I. 188, 580.
— gegen Rhyas I. 268.
— des Sarkoma palpebrarum I. 259.
— - Staphyloma corneae opacum:
Spalten: Heuermann II. 68.
Einstechen: Wardrop, Rosas, Chelius II. 68.
Künstliche Pupillenbildung: Beer, Rosas, Helberg, Flarer II. 69.
Compression: Woolhouse u. A. II. 69.
Ligatur: Celsus, Pellier, Richter II. 70.
Abschneiden eines kleinen Stückes:
v. d. Spitze: Celsus, Scarpa, Himly II. 70.
seitlich: Mohrenheim II. 71.
unten: Demours II. 71.
aus der Mitte: Bonnefons II. 71.
Abschneiden der ganzen Cornea: Saint-Yves, Beer u. A. II. 71.
Kreuzschnitt: Woolhause II. 72.
Kleiner Einschnitt und Druck: Demours II. 72.
Operation gegen Strabismus:
Aetzen: Dieffenbach I. 555.
Ausschneiden aus der Conjunctiva: Dieffenbach I. 556.
Muskel- (Sehnen-) Zerschneidung: Dieffenbach I. 556.
Indicationen I. 556, 558, 571.
Einfache Zerschneidung mit Blosslegen: Dieffenbach I. 559:
des M. rect. intern. I. 559.
- - - extern. I. 560.
- - obliqu super. I. 561.
- - rect. - I. 561.
- - - infer. I. 562.
- - obliqu. - I. 562.
Nachbehandlung I. 562.

Uebele Ereignisse und Verfahren dagegen I. 563—571.
Subconjunctivale Zerschneidung: Wolff, Guérin I. 572.
Einfache Zerschneidung ohne Blosslegen: Velpeau I. 573.
Ausschneiden aus dem Muskel I. 573.
Subcutanes Durch- (Aus-) schneiden: v. Ammon I. 573.
Operation des Symblepharon:
Schnitt: Himly I. 105. v. Ammon 109, 110, Dieffenbach 110.
Einlegen fremder Körper: Bartisch u. A. 105.
Ligatur: Fabric. Hildanus. Himly I. 106.
— der Synechia:
Zerschneidung II. 101.
Künstl. Pupillenbildung II. 101, 102.
— - Trichiasis:
Ausziehen der Haare: Himly u. A. I. 142. 143.
Abschneiden der Haare I. 143.
Festkleben der Haare Dioscorides, Jacob u. A. I. 143.
Kräuseln der Haare Rhases I. 143.
Operation des Entropion: Himly u. A. I. 143.
Abtragen der Cilien: Jäger I. 143, Vacca Berlinghieri I. 144.
Verziehender Haare: Celsus I. 144.
Brennen: Celsus, Carron du Villards u. A. I. 145.
Aetzen: Saint-Yves, Pitinger u. A. 145. 146.
Operation gegen Verengerung des Nasencanals:
Zum Oeffnen I. 333, 358:
durch die Thränenpuncte:
Einspritzung: Anél, Blizard u. A. I. 333.
Eintröpfeln I. 333.
Einschieben einer Sonde: Anel. Demours, Travers I. 333.
Einziehen eines Charpiebausches Méjan, einer Saite Pallucci, eines Rohrchens Cabanis I. 334.
Durch die Nase:
Einspritzung: La Forest, Gensoul I. 334, 335.
Sonden: La Forest, Gensoul I. 336.
Aetzen: Gensoul, Bonnet I. 336.
Durch den Thränensack:
Schnitt und Sonden: J. L. Petit, Himly u. A. I. 337.
Stich und Troakarrohre. Jurine; Stift: Lubbock I. 340.
Schnitt und Cauterisation Harveng u. A. I. 341.
Zum Erhalten und Erweitern der Oeffnung:
Seidene Fäden: Avicenna, Himly u. A. I. 342.
Darmsaiten: Stahl, Himly u. A. I. 343.
Sonden, Drathe: Himly u. A. I. 344.
Bougies: Petit I. 345.
Aetzen: Harveng, Bermond I. 345.
Einspritzungen: Himly I. 345.
Einheilen eines Metallrohrchens: Fonbert, Wathen, Dupuytren u. A. 347, 581.
Durchbohrung des Thranenbeins: Archigenes, Pellier, Montain u. A. I. 350.
Zerstörung des Thranensackes: Himly u. A. 353.
Rhinotomia lacrymalis: Gerdy I. 353.
Durchbohrung des Oberkieferbeins: Laugier I. 354.
Bildung einer Thranensack-Fistel: Reade I. 354.
Operation der Warzen der Augenlider: Himly I. 219.
Operation of drilling Tyrrell's II. 346.
Operirstuhl Himly's u. A. I. 63.
Ophthalmia I. 397.
— acuta I. 403, 409, 411.
— aegyptiaca I. 416.
— angularis I. 262, 401. 458. II. 6.
— arthritica I. 465 II. 386.
— asiatica I. 416.
— atrophica I. 450.
— bellica I. 416, 454, 581.
— blennorrhoica I. 454.
— catarrhalis I. 414. 452, 582.
— — bellica I. 416.
— — perniciosa I. 416.
— e cholera I. 501.
— chronica I. 403, 407, 409, 410, 411.
— contagiosa I. 416, 433, 580, 582.
— a dentitione I. 446.
— endemica I. 403.
— epidemica I. 403.
— erethica I. 403.
— erysipelatosa I. 480.
— externa I. 402.
— e febre I. 500.
— glandulosa I. 243.
— gonorrhoica I. 415. 454. 490. II. 386
— gravis I. 416.
— hamorrhoidalis I. 448.
— herpetica I. 477. 478.
— humida I. 403. 452.
— idiopathica I. 404. 407, 409, 411
— — sympathica I. 404.

Ophthalmia idiopathica symptomatica I. 404.
— impetiginosa I. 477, 582.
— intermittens I. 497.
— interna I. 402, 412.
— menstrualis I. 447.
— mercurialis I. 499.
— militaris I. 416.
— morbillosa I. 454, 483.
— mucosa I. 243.
— neonatorum I. 431, 433, 454, 580, 582.
— a neuritide I. 450.
— paralytica I. 403, 406.
— a plica polonica I. 479.
— psorica I. 477.
— puerperalis I. 448.
— pueriformis I. 401.
— purulenta I. 243, 403, 416, 431, 454.
— rheumatica I. 414, 457.
— scarlatinosa I. 454, 484.
— scorbutica I. 497, 582.
— scrotulosa I. 470, 582.
— senilis I. 450.
— serosa I. 452.
— sicca I. 403.
— sporadica I. 403.
— sympathica I. 404, 407.
— — symptomatica I. 404.
— symptomatica I. 404, 407.
— — duplex I. 404.
— synochica I. 403, 404, 406, 409.
— syphilitica I. 415, 485, 582.
— traumatica I. 411, 450.
— typhosa I. 403, 404, 406.
— varicosa I. 501.
— varioloidea I. 481.
— variolosa I. 481, 582.
— venerea I. 415, 485, 582.
— violenta I. 411.
Ophthalmie des vidangeurs I. 441.
Ophthalmitis I. 397, 402, 403, 412.
— pamosa II. 12.
Ophthalmoblennorrhoea neonatorum I. 431, 433.
— gonorrhoica I. 490.
Ophthalmodynia I. 540, 542. II. 425.
Ophthalmo-Jatrotechnik I. 16.
Ophthalmokopie II. 400.
Ophthalmologie I. 3.
Ophthalmomalacia II. 365.
Ophthalmoplegie I. 189, 573.
Ophthalmoptosis I. 390.
— paralytica I. 573.
Ophthalmoscopie I. 16.
Ophthalmospasmus I. 184.
Ophthalmostatae I. 66, 67.
Ophthalmoxysis I. 162.
Optometer II. 477.
Orbitalfistel I. 365.
Oscillation der Iris II. 121.
Ossificatio capsulae lentis II. 211, 219, 225, 226.
Ossificatio chorioideae II. 377.
— corneae II. 81.
— corporis ciliaris II. 378.
— iridis II. 112, 117.
— lentis II. 211, 219, 222, 238.
— membranae humoris aquei II. 197.
— membranae hyaloideae II. 367.
— — Jacobi II. 396.
— nervi optici II. 396.
— oculi I. 522.
— retinae II. 396.
— scleroticae II. 92.
Oxyopia II, 407, 408, 456.

P.

Pachea blephara (rosis) I. 257.
Pachyblepharon (rosis) I. 257.
Pachytes I. 257.
Palpebra ficosa I. 213, 249.
Pannus II. 9.
— accidentalis II. 12.
— cellulosus II. 11.
— crassus II. 11.
— genuinus II. 12.
— primarius II. 12.
— secundarius II. 12.
— tenuis II. 11.
Papula conjunctivae II. 15.
— — palpebralis rebellis I. 260.
— maligna I. 173, 217.
— rebellis I. 173, 217. II. 17.
— scleroticae II. 92.
Paralampsis II. 46.
Paralysis musculorum oculi I. 573.
Pelves oculares I. 49.
Perforatio ossis unguis I. 352.
Peribrosis palpebrarum I. 116.
Periorbitis I. 363, 581.
Perla II. 46.
Persisches Feuer der Augenlider I. 203.
Phakhymenitis II. 206.
Phakitis II. 206.
Phakohydropsia II. 247.
Phakohymenoscleroma II. 247.
Phalangosis I. 146, 147.
Phantasie I. 58.
Phimosis palpebrarum I. 100.
Phlegmhymenitis ophthalmica I. 452.
Phlegmasia alba dolens oculi I. 449.
Phlegmone I. 402, 412.
— palpebrarum I. 227.
Phlyc(k)taena conjunctivae II. 22.
— tarsi I. 239.
Phlyctänula palpebrarum I. 216.
Photolimia(mos) II. 407.
Photophobia II. 407, 457.
Photopsia II. 407, 465.

Phthiriasis ciliorum I. 241.
— conjunctivae II. 26.
— supercilliorum I. 91.
Phthisis bulbi I. 532.
— chorioideae II. 379.
— pupillae II. 125.
Pinguecula I. 19. II. 92.
Pladaroma (osis, otes) I. 232, 257.
Plärrauge I. 150.
Platykoria II. 122.
Plethora chorioideae et process. ciliarium II. 370.
— retinae II. 397.
Plica conjunctivae palp. sup. I. 242.
Polypus canalis nasalis I. 330.
— iridis II. 117.
— sacci lacrymalis I. 327.
Porosis I. 195.
Presbyopia II. 408, 480.
Procidentia iridis II. 95.
Prolapsus capsulae lentis II. 202.
— conjunctivae palp. sup. I. 242.
— corporis vitrei II. 353.
— iridis II. 95.
— lentis II. 202, 307, 310.
— oculi I. 390.
— palpebrae superioris I. 147.
— retinae II. 389.
— sacci lacrymalis I. 316.
— supercilii I. 90.
— uveae II. 107.
Prophysis I. 101.
Proptosis oculi I. 390.
Pruritus oculorum I. 261.
Pseudocilia I. 146.
Pseudoerysipelas palpebrarum I. 227.
Psorophthalmia I. 211, 477.
Pterygion II. 9, 19.
— cellulosum II. 9.
— crassum II. 9.
— membranosum II. 9.
— pingue II. 19.
scleroticae II. 92.
— tenue II. 9.
Ptilosis ciliorum I. 241.
— — dimidiata I. 242.
— superciliorum I. 93.
Ptosis iridis II. 95.
— palpebrae superioris atonica I. 149.
— — — congenita I. 149.
— — — hypertrophica I. 149.
— — — mechanica I. 147.
— — — paralytica I. 149, 188, 580.
— — — senilis I. 149.
— — — spastica I. 184.
— — — symptomatica I. 149.
— — — traumatica I. 149.
— supercilii I. 90.
Pulsadergeschwulst der Augenhöhle I. 376.
Punctio capsulae lentis II. 330, 341, 343.
— corneae I. 410. II. 185, 190, 194.
— scleroticae I. 413.
Pupilla abnormis II. 126.
— excentrica II. 126.
— irregularis II. 126.
Pupille, künstlich erweitert I. 18.
Pupillenbildung künstliche II. 57, 127.
Pupillensperre II. 174.
Pustula maligna palpebrarum I. 204.

Q.

Quetschungen s. Verletzungen.
— des Augapfels I. 388.

R.

Rauhheit der Augenlider-Conjunctiva I. 157.
Rebellio I. 260.
Reclinatio cataractae s. Umlegen des Staars.
— — lateralis II. 301.
Regeneration der Linse II. 350.
Retinitis II. 390.
Rhaphiankistron Emden's II. 164.
Rhexis oculi I. 401, 531.
Rhinencephalia I. 395.
Rhinophthalmia I. 395.
Rhinorrhaphe I. 274.
Rhinotomia lacrymalis I. 352.
Rhyas I. 267.
Rhytidosis II. 35, 80.
Rose der Augenlider I. 209.
— unächte, falsche der Augenlider I. 306.
Rothlauf der Augenlider I. 209.
Rubor palpebrarum I. 208.

S.

Salben I. 42, 55.
Sanson's Experiment bei Cataracta II. 216.
Sarkoma conjunctivae II. 15.
— — palpebr. I. 257.
— iridis II. 117.
— medullare oculi I. 509.
— orbitae I. 369, 370.
— pulposum oculi I. 509.
Sarkosis bulbi II. 15.
Saugnadeln II. 257, 295.
Scarificator Wardrop's I. 163
Scharfsichtigkeit II. 407, 408, 456.
Scharlachfell II. 9.
Scheeren Daviel'sche II. 258, von Himly verbesserte 277.
— Louis'sche I. 507.
— Maunoir'sche I. 98. II. 136.
— Richter'sche II. 277.
— zum Zerschneiden des Ankyloblepharon I. 98.

Scheromma I. 286.
Schielsehen (Schiefstehen) des Augapfels I. 543.
Schielen I. 543, 547.
— — kunstliches II. 57.
Schleier I. 52.
Schleimfluss der Augenlider I. 244.
Schneeblaschen der Augenlider I. 194.
Schneeblindheit II. 394.
Schwachsichtigkeit II. 400, 408.
Schwamm der Conjunctiva II. 15.
— - Sclerotica II. 92.
Schwanken der Iris II. 121.
Schwarze Blatter der Augenlider I. 204.
Schwiele der Augenlider I. 257.
Schwimmstaar II. 203, 205, 208, 231, 242, 261, 268, 292, 343.
Schwinden des Augapfels I. 530.
— der Chorioidea II. 379.
— des Glaskorpers II. 365.
— der Linse II. 211.
— - Linsenkapsel II. 211.
— - Retina II. 394.
— des Sehnervs II. 394.
Schwund der Thranen-Carunkel I. 267.
Scintillatio II. 465.
Scirrhophthalmos I. 501.
Scirrhus bulbi I. 501.
— caruncul ae lacrym. I. 265.
— glandulae — I. 290.
— oculi I. 501.
— orbitae I. 373.
— palpebrarum I. 173.
Sclerektomie (me) II 58.
— -Keratoplastik II. 62.
Scleritis II. 84.
Scleromalakia II. 86.
Scleronyxis II. 296, 301, 336.
Sclerophthalmia I. 257. II. 84.
Sclerotica, Untersuchung der I. 27.
Scleroticectomie II. 58.
Sclerotitis II. 84.
Scotosis II. 459.
Secretio perversa humoris aquei II. 185.
— — lacrymarum I. 286.
Sectio capsulae lentis II. 297, 330.
Sehen, Prüfung des I. 32, 33, 577.
— theilweises II. 469.
— unterbrochenes II. 469.
Senkung des Staars II. 291, 312.
Skirrh s. Scirrhus.
Spalt der Chorioidea II. 385.
— des Glaskörpers II. 368.
— der Retina II. 398.
Spasmus iridis II. 125.
— palpebrarum I. 184.
Specifica ophthalmica I. 34.
Specula oculi I. 69.
Spinnensehen II. 459.
Spintherismus II. 465.
Staar grauer II. 211, 318.
— — der Alten II. 211, 220, 237, 247, 252, 342.
— — anfangender II. 214, 248.
— — angeborener II. 209, 238, 239, 253, 341.
— — angewachsener II. 199, 209, 232, 281, 342, 345.
— — Arzneimittel aussere dagegen II 249.
— — — innere dagegen II. 247.
— — baumformiger II. 208, 226.
— — Central- I. 435, II. 201, 209, 217, 222, 239, 341.
— — complicirter II. 232.
— — erblicher II. 238.
— — falscher II. 214.
— — flüssiger II. 209, 223, 242, 243, 246, 247, 341, 343.
— — gallertartiger II. 22.
— — gefensterter II. 222.
— — gefleckter II. 226.
— — gemischter II. 230, 308, 344.
— — getheilter Kapsel- II. 227.
— — harter II. 208, 210, 211, 219, 220 222, 239, 247, 341, 342
— — kachectischer II. 342.
— — Kapsel- II. 224, 226, 247, 344.
— — — hinterer II. 200, 208, 224, 228.
— — — vorderer II. 99, 208, 224, 225.
— — — Halb- II. 227.
— — — vollkommener II. 224, 229.
— — — Linsen- II. 230, 344.
— — — — kasiger II. 222, 223, 239.
— — — — kunstlicher I. 62, 578. II. 245, 249, 250.
— — Linsen- II. 200, 201, 219, 247.
— — marmorartiger II. 226.
— — Milch- II. 223, 239.
— — mit dem Eiterbalge II. 209, 232, 348.
— — Morgagnischer II. 229, 242, 245, 345.
— — Prognosis des II. 247.
— — punctirter II. 226.
— — pyramidenformiger Kapsel- II. 228, 246.
— — — — Linsen II. 208, 222.
— — reifer II. 222, 247, 252.
— — trockenhülsiger II. 201, 210, 230, 241, 242, 252, 281, 315, 348.
— — unreifer II. 222.
— — Ursachen des II. 237.
— — Verlauf des II. 247.
— — wahrer II. 214.
— — weicher II. 208, 222, 243, 246, 280, 307, 341, 342.
— — Wesen des II. 245.
— grüner II. 211, 220, 357.
— schwarzer II. 399, 400.

Staar schwarzer, Eintheilungen des, nach Beer II. 429, Himly 406, Jungken, Langenbeck, Radius 430, Rognetta 432, Rosas 430, Sichel 432, v. Walther 430.
durch Aerger II. 413. 442.
— Alter II. 426. 434.
— Aneurysma II. 415.
angeborener II. 411. 412, 433, 439.
durch Anstrengung des Körpers II. 412.
— Blitz II. 427.
— Caries u. a. II. 419. 421.
— Coitus II. 414, 447.
— Congestion II. 412. 418, 421, 424, 433, 440.
congestiv-paralytischer II. 412.
durch Dämpfe, ammoniakalische II. 423.
— Degeneration II. 420.
— Delirium tremens II. 413.
— Druck II. 412. 413. 419. 420, 421, 428.
— Entzündung der Retina u. f. f. II. 417, 420, 421, 422, 424, 433, 443.
— Epilepsie II. 428, 447.
erblicher II. 411. 439.
durch Erbrechen II. 412, 413.
erethische II. 406. 423.
— -congestive II. 416, 442.
durch Erhitzung II 413.
— Erschütterung u. ähnl. II. 418. 428. 434. 443.
— Fieber II. 423. 434.
— — kaltes II. 422, 434, 445.
— Flüssigkeiten, angesammelte II. 418, 434, 444.
— Geburt II. 412.
— Gelbsucht II. 419.
der Gelehrten II. 426, 434.
durch Gemüthsbewegungen II. 424, 427.
— Geschwülste II. 418, 434, 444.
— Gicht II. 414. 434, 444.
— Hämiplegie II. 428, 447.
— Hunger II. 427.
— Husten II. 412.
— Hypochondrie II 425. 434.
— Hysterie II. 425, 434.
idiopathischer II. 399.
durch Idiosynkrasie II. 425.
— Indigestion II. 428, 429, 435, 448.
intermittirender II. 422, 434, 445.
durch Jod II. 427.
Staar, schwarzer durch Irritation II. 406.
— Kolik II. 424, 435.
— Kummer II. 427, 447.
— Lähmung der Nervenkraft der Retina II. 427, 447.
— Licht II. 414.
— mangelnde Ernährung II. 426, 434, 446.
— mangelnde Seh-Uebung II. 426.
— Metastasen II. 418, 419.
— Milchmetastase II. 412.
— Mistgruben II. 423.
— Nervenreiz II. 413, 423.
— Nervenschwäche II. 426.
— Niesen II. 412.
— Onanie u. ähnl. II. 426, 447.
— periodischer II. 400.
durch Plethora II. 412. 413, 415, 427.
— Quecksilber II. 421.
— Rheumatismus II. 421. 433, 444.
— Reizung II. 406.
— Rückenmarksleiden II. 424.
— Safteverlust II. 426, 427.
— Schielen, Schiefsehen II. 400. 421. 448
— Schreck II. 413. 424. 442.
aus Schwäche, irritabeler II. 406—410, 435.
— — sensibeler II. 406—
durch Schwächung I. 426. II. 434, 446.
— Schwangerschaft II. 413, 429. 441.
— Skrofeln II. 422.
— Spirituosa II. 413. 425. 426, 442.
— Stoss auf den Magen II. 429. 448.
sympathischer II. 399.
symptomatischer II. 400. 411.
durch Syphilis II. 421, 434, 445.
torpider II. 406. 414. 427.
durch Ueberreizung II. 423. 434, 445.
— — idiopathische II. 423, 445.
— — sympathische II. 423, 446.
— — sympathische vom Gangliensysteme her II. 424, 446.
— durch Ueberreizung, sympathische vom Hirne her II. 423, 446.
— durch Ueberreizung, sympathische vom Nervus cerebri quintus her II. 426.
— durch Ueberreizung, sympathische vom Nervensysteme her II. 425.

Staar, schwarzer, durch Ueberreizung, sympathische vom Rückenmarke her II. 424.
— — durch Unterleibs-Stockungen II. 413, 424, 442.
— — — unterdrückte Ausschläge II. 414, 418, 419, 441.
— — — — Blutungen II. 420, 440.
— — - — Schweisse II. 412, 414, 441.
— — — — Secretionen II. 414, 416, 441.
— — — — Speichelfluss II. 416.
— — unvollkommener II. 399.
— — durch Varicosität II. 416, 433, 442.
— — — Verletzung d. Auges II. 414.
— — — — - N. trigeminus I. 86.
— — vollkommener II. 399.
— — durch Wassersucht II. 413, 418, 428.
— — — Würmer II. 424, 434, 446.
— — — Zahnen II. 414
— — — Zorn II. 413, 424, 442.
Staar, schwarzer: s. ferner Amaurosis.
Staar-Brille II. 284, 351.
— -Lanze Beer's II. 267.
— -Messer W. Adams' II. 340.
— — verschiedene II. 262, 264, 267, 333, 337.
— -Nadel B. Bell's I. 62, Himly's 62, 293, 303 ff. Jacobi's I. 65.
— -Nadeln verschiedene II. 292, 326, 332.
— -Nadelhaken Beer's II. 267.
— -Nadelmesser W. Adams' II. 340.
— — verschiedene II. 263, 264, 269, 332, 336.
— -Nadelscheere Kunstmann's II. 140, Riecke's 144, Weinhold's 140.
— -Nadelzange Butter's II. 289.
— -Nadelzange Earle's II. 290, Georgi's 164, 291, 295, Middlemore's 290, Onsenoort's 145, Wagner's II. 163, Weinhold's II. 140, 295.
— -Operation II. 250.
Contraindicationen II. 254.
Indicationen II. 251, 341—349.
Vorbereitung II. 254.
— -Zangelchen Graefe's II 160.
Städte prädisponirend I. 5.
Stände prädisponirend I. 5.
Staphyloma chorioideae II. 89.
Staphyloma corneae pellucidum conicum II. 73, 74, 190.
— — — sphaericum II. 34, 73, 75, 190.
— — opacum II. 34. 63.
— — — conicum II. 64, 66.
— — — globosum II. 64, 66.
— — — partiale II. 64, 66.
Staphyloma corneae opacum postmortem II. 73.
— — — sphaericum II. 64, 66.
— — — totale II. 64, 66.
— — racemosum II. 73.
— chorioideae II. 379.
— corporis ciliaris II. 89, 379, 380, 386.
— iridis II. 72, 107.
— orbiculi ciliaris II. 89.
— scleroticae II. 86, 379, 386.
— — anticum annulare II. 88, 90.
— — — globosum II. 88.
— — laterale II. 88.
— — posticum (Scarpae) II. 88.
— — — globosum II. 90.
— — racemosum anticum II. 88, 90.
— — — totale II. 90.
Staubbrillen I. 52.
Steinbildung im Augapfel I. 522.
— in den Augenbrauen I. 92.
— in den Augenhäuten I. 237.
— im Nasencanale I. 326.
— in den Thranencanalchen I. 310.
— in der Thranencarunkel I. 206.
— in der Thränendrüse I. 298.
— im Thranensacke I. 326.
Stenochoria canaliculi lacrym. I. 310.
— canalis nasalis I. 355, 581.
— duct. excretor. gland. lacrym. I. 290.
— puncti lacrym. I. 304.
— sacci lacrym. I. 354. 581.
Stern-Staar II. 226.
Stillicidium lacrymarum I. 282.
Strabismus (bilismus, bositas) I. 543, 547.
Stumpfsichtigkeit II. 400.
Sublatio cataractae II. 329.
Subsectio palpebrarum I. 136.
Subsidentia corneae I. 326.
— pupillae II. 176.
Suctions-Methode II. 257.
Suffusio II. 211.
— colorans II. 466.
— multiplicans II. 470.
— nigra II. 399.
Sugillatio in palpebris I. 224.
Sycosis palpebrae I. 213, 249.
Symblepharon I. 101, 579.
— anterius I. 103.
— carnosum I. 102.
— membranosum I. 102.
— posterius I. 103. II. 24.
— - Messer I. 105.
Syncanthos I. 102.
Synchysis II. 365.
Synechia anterior II. 99, 108.
— — capsularis II. 100.
— posterior II. 99. 107. 345—348.
Synizesis iridis II. 102, 108.
— pupillae II. 174.
— — spuria II. 176.

T.

Tagblindheit II. 407, 448.
Tagsehen II. 450.
Taillefer's Aetzmittelträger I. 341.
Taraxis I. 401, II. 6.
Tarsomalakia I. 238.
Tarsotomia horizontalis s. longitudinalis I. 137.
Telangiektasia caruncalae lacrymalis I. 267.
— conjunctivae palpebralis I. 261.
— orbitae I. 377.
— palpebrarum I. 220.
Tenotomia I. 571.
Tetanus oculi I. 542.
Tetrastichiasis I. 146.
Thierbildung im Augapfel I. 524.
— in der Thränencarunkel I. 267.
Thränen, blutige I. 288.
— icterische I. 288.
— kalkhaltige I. 288.
— scharfe I. 287.
— zähe I. 287.
Thränen-Auge II. 282.
— -Carunkel, Untersuchung der I. 25.
— -Druse, Untersuchung der I. 31.
— -Drusen-Entzündung I. 276.
— — -Haaröffnung I. 280.
— -Fistel I. 312.
— — falsche I. 313, 330, 581.
— — metastatische I. 322.
— — wahre I. 313. 330, 358.
— -Fluss I. 282.
— -Geschwulst des oberen Lides I. 296.
— -Sack, Heilmittel dafür I. 53.
— — -Entzündung I. 319. 581.
— — -Fistel I. 312.
— — -Geschwulst I. 296. 312. 358.
— -Steine I. 288.
— -Traufeln I. 282.
— -Wege, Heilmittel dafür I. 53.
— -Zellgeschwulst I. 296.
Tiefliegen der Augen I. 394.
Tinea ciliorum I. 240.
Tophus I. 195.
— orbitae I. 366.
Trachoma I. 257.
Traubenauge II. 63.
Trichiasis I. 140.
— capsulae lentis II. 349.
— caruncalae lacrymalis I. 266.
— iridis II. 119.
— -Pincetten I. 142.
Trichosis I. 140.
— bulbi II. 19.
Triefen der Augen I. 244.
Tristichiasis I. 146.
Trübheit der wässerigen Feuchtigkeit II. 185.
Tuberkeln der Iris II. 110.
— - Retina II. 392.
Tuberkeln des Sehnervs II. 392.
Tumor cysticus conjunctivae II. 19.
— — orbitae I. 369, 370, 581.
— — palpebrae I. 232.
— fungosus palpebrarum I. 220.
— lymphaticus palpebrarum I. 237.
— sanguineus palpebrarum I. 220.
Turbiditas humoris aquei II. 185.
Tylosis I. 257.

U.

Ueberhäutung der Conjunctiva II. 23.
Uebernährung der Augenhöhlenknochen I. 367.
— - Linse II. 208.
— - Linsenkapsel II. 208.
— - Thränencarunkel I. 264.
— des Zellgewebes der Augenlider I. 226. 227.
Uebersichtigsein I. 544.
Ulcus corneae II. 40, 386.
— glandulae lacrymalis I. 280.
— iridis II. 110.
— orbitae I. 363.
— superciliorum I. 92.
Umlegen des Staars II. 300.
Geschichtliches II. 300.
Durch die Sclerotica II. 301.
Senkrecht hinab II. 301: Himly 302, 345, Juzeler (Schiferli) 302, v. Willburg 301.
Parallele der Vor- und Nachtheile des Niederdrückens und Umlegens senkrecht hinab II. 301.
Seitwärts hinab II. 302: Beer, Bergeon 306, Himly 303, Jüngken 306, Ruete 311, Scarpa 302, Weinhold 306.
Instrumente dazu II. 292.
Böse Zufälle u. a. II. 307.
Parallele zwischen Ausziehung des Staars durch die Sclerotica I. 315.
Durch die Cornea II. 323.
Geschichtliches II. 323: — Beer 326, Buchhorn 324. 326, Chelius 327, Grafe 326, Jüngken 327. Küttlinger 326, Langenbeck 326. Rosas 328, v. Walther 327.
Vor- und Nachtheile II. 324.
Indicationen II. 325
Instrumente dazu II. 326.
Uebele Ereignisse II. 328—329.
Unbeweglichkeit der Iris II. 120.
Unguis II. 37.
Ungula II. 9.
Unvermögen, Farben richtig zu sehen II. 467.
Uvatio II. 33. 95.
Uveitis II. 113, 183.
— serosa II. 182.

V.

Varices palpebrarum I. 224.
Varicoblepharon I. 224.
Varicositas capsulae lentis II. 208.
— chorioideae II. 90, 397.
— conjunctivae II. 27.
— corneae II. 82.
— iridis II. 111, 119.
— lentis II. 208.
— oculi I. 526.
— palpebrarum I. 224.
— process. ciliarum II. 379
— retinae II. 397.
Varicositat s. Varicositas.
Varix orbitae I. 380.
sacci lacrymalis I. 313, 314.
Verbrennungen s. Verletzungen.
Verdunnung der Sclerotica II. 86.
Verdunkelung der Cornea II. 44.
— des Glaskorpers II. 357.
— - Strahlenblättchens II. 368.
— der tellerförmigen Grube II. 357.
Vereiterung s. Geschwür.
— der Conjunctiva II. 8.
— - Linse II. 209.
— - Linsenkapsel II. 209.
— des Zellgewebes der Augenlider I. 228.
Verengerung der Ausführungsgange der Thränendrüse I. 299.
des Nasencanals I. 355.
— der Pupille II. 125.
— des Thranencanalchens I. 310.
— - Thränenpunctes I. 310.
— - Thränensackes I. 354.
Verfärbung der Augenbraunen I. 92.
— - Augenwimpern I. 241.
— - Chorioidea II. 380.
— des Ciliarringes II. 388.
— der Conjunctiva II. 27.
— - Cornea II. 81.
— - Retina II. 392.
— - Sclerotica II. 93.
— des Strahlenblattchens II. 368.
Verhärtung des Glaskörpers II. 356, 357.
— der Linse II. 208, 210.
— - Retina II. 391.
— - Thränendruse I. 281.
— des Thranenwarzchens I. 305.
— - Zellgewebes der Augenhöhle I. 365.
— - — - Augenlider I. 228
Verkehrtsehen II. 471.
Verknocherung der Art. ophthalmica II. 397.
— des Augapfels I. 522.
— der Chorioidea II. 377.
— des Ciliarkorpers II. 378.
— der Cornea II. 81.
— - Descemet'schen Haut II 19.
— - Glashaut II. 367.
Verknocherung der Jacob'schen Haut II. 396.
- Iris II. 112, 117.
— - Linse (Kapsel) II. 211, 219 222, 225, 226 238
— - Retina II. 396.
— des Sehnervs II. 396.
Verknorpelung der Retina II. 396.
— - Sclerotica II. 92.
— des Sehnervs II. 396.
— der Cornea II. 17.
Verkrümmung des Tarsus s. Verschrumpfung desselben.
Verletzungen des Augapfels I. 386.
— der Augenbraunen-Gegend I. 85, 578
— - Augenhöhlenknochen I. 361.
— - Augenlider I. 210.
— - Chorioidea II. 369.
— - Ciliarnerven I. 89, II. 121, 123, 311, 313, 418.
— - Conjunctiva II. 2.
— - Cornea II. 30, chemische II. 32.
— des Infraorbital-Nerven I. 86.
— der Linse II. 198, 233.
— - Linsenkapsel I. 298.
— - Retina II. 389, 418.
— des Supraorbital-Nerven I. 86, 123.
— - Thränencanälchens I. 307.
— - Thränensackes I. 314.
— der Wasserhaut II. 181.
Verruca palpebrarum I. 217, 580.
Verschiebung des Staars II. 291.
Verschliessung der Ausführungsgange der Thranendruse I. 299.
Verschmelzung der Sehnerven II. 398.
Verschrumpfung der Cornea II. 80.
— des Tarsus I. 122, 151, 165, 238 241, 247, 249.
Verschwarung s. Geschwür.
— des Augapfels I. 401.
— der inneren Commissur der Augenlider I. 117.
Versteinerung der Cornea II. 81.
— - Linse II. 219, 220.
Verstopfung des Thränenpunctes I. 305.
Vertrocknung der Conjunctiva II. 23
Verwachsung der Augenlider mit dem Augapfel I. 101.
— - — — unter einander I. 94.
— - Iris mit den benachbarten Theilen II. 99.
— des Nasencanals I. 357.
— der Pupillarränder unter einander II 102.
— des Thranencanalchens I. 310
— - Thränenpunctes I. 305.
— - Thranensackes I. 356.
Verziehen der Linse II. 299.
— - Pupille II. 156.
Vesicula conjunctivae II. 22.
Vielfachsehen II. 470.

Visio scintillarum II. 465.
Visus amplificatus II. 468.
— approximatus II 427.
— coloratus II. 466.
— defiguratus II. 468.
— depressus II. 402, 460.
— dimidiatus II. 409.
— diminutus II. 468.
— diurnus II. 450.
— duplicatus (duplex) II. 470.
— elevatus II. 402, 460.
— erroneus II. 402, 408.
— evanidus II. 402, 460.
— increscens II. 409.
— interruptus II. 402, 409, 469.
— lucidus II. 465.
— muscarum II. 407, 459.
— partialis II 469.
— reticularis II. 407, 412, 464.
— scotomatum II. 459.
— senilis II. 480.
Vorfall des Augapfels I. 390.
— - Augenlides I. 147.
— - — paralytischer I. 188.
— der Falte der Conjunctiva des oberen Lides I. 242.
— des Glaskörpers II. 353.
— der Iris II 95.
— - Linse II. 202, 307, 310.
— - Linsenkapsel II. 202
— - Retina II. 389.
— des Thranensackes I. 316.
Vortex purulentus II. 41.
Vulnus s. Verletzung.

W.

Warme I. 37. 52.
Warzen der Augenlider I. 217, 580.
Waschwasser I. 46.
Wasserbläschen der Augenlider I. 216.
— - Conjunctiva II. 22.
Wasserblase der Thränendrüse I. 293.
Wassergeschwulst der Conjunctiva II. 5.
Wassersucht der Augenlider I. 225.
— - Chorioidea II. 375.
Weiche Augen I. 425.
Weisssucht II. 380.
Weitsichtigkeit II. 408, 480.
Wilde Haare I. 240.
Windgläser I. 52
Windgeschwulst der Augenlider I. 226, 580.
— - Conjunctiva II. 5.
Wucherung der Linse II. 208.
— - Linsenkapsel II. 208.
— sarcomatose am Augapfel I. 401.
Wucherung sarcomatose des Nasencanals I. 330.
— — - Thranencanälchens I. 309.
— — des Thranensackes I.326.
Wunden s. Verletzungen.
Wurm-Bildung im Augapfel I. 524.
— — in der Chorioidea II. 377, 378.
— — unter der Conjunctiva II. 25.
— — im Glaskörper II. 108.
— — in der Thranencarunkel I. 267.
— — - - wasserigen Feuchtigkeit II. 190.

X.

Xeromma I. 286.
Xeromycter I. 286.
Xerophthalmia I. 245, 403.
Xerophthalmos I. 286.
Xerosis conjunctivae II. 23.
Xystrum I. 162.

Z.

Zeratzungen s. Verletzungen.
Zerstückelung des Staars II. 330—339.
Vor- und Nachtheile derselben II. 330, 331.
Indicationen derselben II. 330, 331, 340—349.
Durch die Cornea II. 331.
Geschichtliches II. 331; — Beer, Buchhorn 332, Conradi 331, Chelius 334, Himly 333, Jüngken 334, Langenbeck 333, Rosas 334, Ruete 311, Werneck 334.
Durch die Sclerotica II. 336.
Geschichtliches II 336; — Adams 337, Gleize 336, Himly 337, Jüngken 338, P. Pott 336, Rosas, Scarpa 336.
Instrumente dazu II. 336.
Uebele Ereignisse II. 338.
Vor- und Nachtheile II. 338.
Nachbehandlung II. 339.
Zerstückelung des Staars durch Licht II. 338.
— und Ausziehung des Staars: Gibson II. 340.
— Dislocation u. Ausziehung des Staars: Adams 340.
— und Niederdrucken (Umlegen) des Staars: Bowen, Jüngken, Lusardi, Tyrrell II. 339.
Zitterstaar II. 205, 208, 231, 242, 252, 261, 268, 292.
Zucken (ung) des Augapfels I. 540.
Zu enge Augenliderspalte I. 100, 101.
Zu weite Augenliderspalte I. 100, 101.
Zweiwuchs der Wimpern I. 146.

Gedruckt bei Julius Sittenfeld.

Nachträgliche Verbesserungen im ersten Theile.

S. 546 Z. 17 hinter auszuschneiden setze eine).
- - - 25 - heben setze eine „.
- - - 29 - lens,"(2) setze eine '.
- 547 - 2 - Mitteln: setze eine „.
- - Note 2 Spalte 2 Z. 4 vor Bei setze eine 2).
- 553 Z. 8 hinter hebt setze eine).

S. 553 Z. 7 v. u. lies Schielbrillen st. Schulbrillen.
- 559 - 12 hinter Häkchen setze: (s. Fig. 35.)
- 581 - 4 lies Intumescentia statt Intumescentica.

Verbesserungen im zweiten Theile.

S. 5 Z. 16 u. 19 lies Windgeschwulst statt Wundgeschwulst.
- 6 Note Z. 3 l. ***Ruete*** st. ***Buete***.
- 7 Z. 4 v. u. streiche und.
- 8 - 6 l. meinem st. einem.
- 8 - 8 v. u. l. ***perversa*** st. ***proversa***.
- 9 - 4 setze eine)— hinter Rognetta und l. ***Drapeau*** st. Drapeau.
- - 7 l. ***pterygïo*** st. ***pterygis***.
- 12 Note Z. 3 u. 4 l. 32). Holzinger. Animanuensis Schlagintweits.
- 13 Note 1 Z. 11 l. Xystrum (s. Thl. I. S. 162.)
11 Z. 7 l. Russ- st. Nuss-.
- - - 17 l. dis- st. dis-.
- - - 9 v. u. l. Exutoria st. Eputoris.
- 19 - 15 l. er st. es.
- - Note 4 Spalte 2 l. geringster st. geringsten.
- 20 Z. 20 l. dieser Fall st. dieses Fett.
- 21 - 14—16 v. Dupuytren bis beobachtet ist einzuklammern.
- 23 - 16 l. $\frac{3}{8}$ st. $\frac{3}{6}$.
- 26 - 16 l. cellulosae st. cellulosus.
- 29 - 4 v. u. l. ***Ruete*** st. ***Thuate***.
- - - 3 v. u. l. Thle S. 577 st. Thle S.
- 34 Note 2 Z. 3 v. u. l. mit ihm st. mithin.
- 33 Z. 14 u. 13 v. u. l. verwachst sie mit der Cornea. Es
- 34 - 12 l. sie st. er.
- 36 - 3 l. anastomosirende st. anastomosirenden.
- 44 - 9 l. ***Tinct.*** st. ***Tint***.
- 45 - 2 l. ***Gerontoxon*** st. ***Gerontopon***.
- - Note l. corneae, Cur: Silber-Mittel.
- 46 Z. 3 v. u. l. eben st. oben.
- 54 - 17 l. klarophthalmos st. Chlarophthalmos.
- 52 - 6 v. u. l. anschliesst st. anschliessen.
- - - 5 v. u. l. Conradi'sche st. Konrad'sche.

S. 53 Z. 9 l. $\frac{3}{j}$ st. $\frac{3}{y}$.
- - - 29 l. Lie st. Lie.
- 54 - 15 l. $\frac{3}{3}$ st. $\frac{3}{j}$.
- - - 22 vor Fett setze $\frac{3}{y}$.
- - - 29 hinter ker setze sind.
- 55 Note 4 letzte Z. l. mit st. auf.
- 56 Z. 17 l. Leurs'schen st. Leur'schen.
- 57 - 2 nach Leukomen setze an.
- - - 2 v. u. vor [Künstliches setze 9).
- 58 - 3 v. u. l. Hueters st. Huerters.
- 60 - 6 v. u. l. 11 st. 10
- - Note 4 vorletzte Z. l. Licht st. Luft.
- 61 - 5 Sp. 1 Z. 3 v. u. vor aus setze mit einer,
- - - Sp. 1 letzte Z. l. führt st. führte.
- 62 Z. 27 l. Sklerektome - Keratoplastik st. Sclerokmatoplastik.
- 63 - 6 l. ***(b)*** st. ***:b)***.
- - - 30 l. ***Tentativi*** st. ***Pentativi***.
- - - 32 l. Hallardi st. Hollardi.
- 65 - 1 hinter Staphyloms schalte ein 2).
- 66 - 7 l. Benedict st. Renedict.
- 67 - 7 hinter total setze erkrankt.
- - - 16 das Notenzeichen (1) versetze hinter wurde der Z. 20.
69 - 9 l. Rosas st. Roras.
- - - 14 v. u. l. Platner st. Pfalner.
70 - 30 l. ***Vetch*** st. ***Velch***.
- 72 - 17 hinter ***spuria***, setze die meisten.
- - - 9 v. u. streiche die).
- 74 - 5 l. ***loaf*** st. ***loof***.
- - - 6 v. u. l. kegel- (zuckerhut- formige.
- - Note 1 Z. 3 l. Lyall st. Syall.
- 76 Z. 17 l. Erst st. Ert.
- 79 - 7 l. ***Fario*** st. ***Faris***.
- 81 - 22 l. Monot st. Menot.
- 83 - 13 l. es st. er.

S. 84 Z. 11 v. u. l. ***Sclerophthalmia*** st. ***Sclerophthalmia.***
85 - 27 l. kann st. können.
88 - 15 l. Fig. 4), st. S. 4.)
- 10 v. u. l. es st. sie.
90 - 8 l. auf st. auch.
91 - 16 vor Nach setze eine [.
- - 11 v. u. l. Mac- st. Mak-.
92 Note 4 Z. 1 vor S. setze eine [.
95 Z. 22 l. ***Procidence*** st. ***Providence.***
96 - 7 v. u. hinter wird schalte ein er.
- - Note Spalte 4 schliesse mit einer].
99 - 2 Z. 3 l. traten st. treten.
101 Z. 10 v. u. l. Iridentome st. Iridectomie.
102 - 18 l. ***Stromeyer*** st ***Strohmeier.***
109 - 8 l. geneigt st. gereizt.
- - 32 streiche auch.
112 Note 2 Sp. 2 Z. 3 l. ***tis*** st. ***tes.***
- - - 5 l. theilt st. heilt.
113 Z. 5 l. roh st. noch.
114 - 16 v. u. streiche es.
2 v. u. vor Nach setze eine .
116 - 11 l. ***Travers*** st. ***Travebs.***
- - 15 vor Nimmt schalte ein 4).
Note 4 Z. 3 hint. ***mercuriale*** streiche die ',
4 - 3 v. u. l. auch nur $\frac{3}{4}$, $\frac{3}{4}$ st. auch $\frac{3}{5}$, - $\frac{3}{4}$.
117 Z. 14 vor Als setze eine .
118 - 7 l. beobachtet st. beachtet.
- 6 hinter nie) schalte ein 2 blau, oft aber auch braun.
- 1 u. 2 v. u. Der Neugeborene bis entschieden muss die Note 12 bilden.
letzte Z. hinter Iris setze 3 st. 2).
Note 2 bildet Note 3.
119 Z. 9 hinter Enden setze zu zeigt.
122 - 12 v. u. l. S. st. So.
123 - 18 l. bewirkten st. bemerkten.
vor Note 4 setze eine [.
124 Z. 7 l. wegen einer st. durch eine.
- - 4 v. u. l. der Cornea durch Lisfranc. st. der Cornea, Lisfranc.
125 - 3 l. Behandlung st. Behandlung.
- 2 l. ***santonici*** st. ***cantonici.***
126 - 17 l. ***Extr.*** st. ***Extr.***
24 l. ***Odhelius*** st. ***Oelhelius.***
- 17 l. ***ter*** st. ***det.***
vor Note 4 eine [.
130 - 22 l. Methoden st. Metdoden.
131 Note Sp. 1, letzte Z. l. ***if*** st. ***of.***
- - 2, Z. 4 l. ***is*** st. ***es.***
- 4 Z. 2 l. lassen st. lasst.
135 Z. 16 l. nun st. neu.
135 - 22 l. inneren st. inne-.
136 - 24 l. eines st. ein.
139 - 18 l. ***Wenzel'schen*** st. ***Wenzel'schen.***
19 v. u. hinter lasste. schalte ein und.
8 v. u. l. ***Forlenze*** st. ***Forlenzo.***

S. 139 Note 1 die (vor Reichenbach setze a. a. O.
141 Z. 10 l. geradem st. geraden.
- - - 4 v. u. l. die st. der.
- 142 letzte Zeile streiche hin.
- 144 - 12 v. u. streiche nach Gibson.
147 - 23 l. jedoch der Mensch st. aber der Mensch.
- - - 25 l. sich gewöhnen st. gewöhnen.
- - 3 v. u. l nun st. nur.
- 149 - 11 v. u. vor Da muss kein Absatz sein.
151 - 6 v. u. lies durchsteche. Solche Verwundungen können jedoch nur st. durchstechen und Verwundungen können nur.
Note 1. ***Fournier-Pescay*** st. ***Fournier, Pescay.***
152 - 18 vor Wenn schalte ein 7).
- - 11 v. u. vor Werde schalte ein 9).
- - 6 v. u. l. anzulegen st. einzulegen.
- 153 - 4 l. Ciliarringe st. Cilliarringe.
6 v. u. l. mit einer Zange st. eine Zange.
- 154 vor Note 3 setze eine .
- 155 Z. 22 l. des ***Circulus major iridis*** st. der Iris, an ihrem ***Circulus major.***
7 l. ***Toché*** st. ***Foché.***
- 157 - 4 l. (Nasen-) st. Nasenseite.
- - - 4 v. u. l. sein schon bei Iridentome st. bei Iridentome sein schon.
- 158 Note 2 Z. 5 l. bewirkt st. bemerkt.
- - - letzte Z. l. 1844 st. 1844.
- - 2 Z. 2 l. ***Bydragen*** st. ***Wydrager.***
159 Z. 3 streiche ge-.
- - 12 l. verfährt st. verfuhr.
2 v. u. lies Nadelheften st. Nadelhalften.
160 - 20 l. Ablösungsstelle st. Auflösungsstelle.
- - - 7 v. u. Auch versetze vor zur.
- 162 Note 1 Sp. 1 Z. 21 u. 22 l. der gefasste Iristheil vom Instrumente los lässt st. den gefassten Iristheil vom Instrumente loslassen.
163 Note Sp. 1 ***c.*** Z. 19 l. also st. als.
- - - 2 ***d.*** Z. 1 l. 4te st. 6te.
164 - 1 Z. 1 l. Iridodialysis st. Iridialysis.
- 1 Z. 21 l. ***Carron*** st. ***Corron.***
168 Z. 13 l. nähert st. nährt.
- 169 - 12 l. ***Dressel*** st. ***Dreschel.***
170 - 3 l. ***Rosas*** st. ***Roras.*** — ***Gescheidt*** st. ***Gesceidt.***
- Note 1 Z. 3 l. Abh. st. Abth.
Z. 11 v. u. hinter ***v. Ammon's*** setze Zeitschr.
4 Z. 10 v. u. l. er st. es.
172 Z. 17 hinter ***Odhelius*** schalte ein: in.
29 l. Stosses st. Stoffes.
Note Sp. 1 Z. 5 l. behauptet. Eines Beispieles st. behauptet. Beispiele

S. 172 Note Sp. 1 Z. 6 l. hat st. haben.
173 3 Z. 2 l. St. 1 st. S. 50.
4 hinter auch schalte ein S. 52.
- 5 l. *Claud.* st. *Claus.*
Spalte 2 Z. 1 l. *Fortunatus* st. *Fortunatus.*
- 5 l. *naturales* st. *naturali.*
- 11 l. *niger* st. *ruger.*
- 14 l. *διεροσοε* st. *σταφοσο*
174 Z. 1 l. Kolobome st. Kolchome.
17 hinter und schalte ein wenn sie
Note 4 Z. 2 l. *Syn-* st. *Sy-.*
Sp. 2 Z. 1 l. *izesis* st. *nicesis.*
175 Z. 18 l. zuil st. stark.
Note 10 l. *d'* st. *et.*
176 Z. 3 v. u. hinter 4 setze 5.
179 - 1 l. *Praël* st. *Prael.*
180 - 4 l. *Praël* st. *Prael.*
- - 9 v. u. hinter vgl. schalte ein *Iritis.*
181 - 6 v. u. l. *Praël* st. *Gracl.*
182 - 14 l. *Praël* st. *Prael.*
- 5 v. u. hinter bekommt schalte ein sie.
183 Note 2 Sp. 2 Z. 1 l. milchweisse st. milchweise.
185 Z. 4 hinter tigkeit schalte ein und die Trübheit der wässerigen Feuchtigkeit:
- - Noten-Spalte 1 Z. 34 l. Arthritische bei st. Arthritische. Bei.
186 Noten-Spalte 6 Z. 3 das Komma hinter Hypopyon setze vor dasselbe.
187 Z. 5 v. u. streiche sie.
- 188 - 22 von *d.* Durch bis Z. 28 Feuchtigkeit ist einzuklammern [].
- - - 7 v. u. hinter lege schalte ein dieser.
- 189 Note 1 Z. 8 l. ihn st. sie.
190 Z. 11 von Steine bis Z. 12 Wasserhaut ist einzuklammern [].
- 9 hinter *Mackenzie* schalte ein das Noten-Zeichen 2.
- 191 - 3 l. es st. er.
192 - 27 die Klammer (vor sich setze vor welchem.
193 - 8 deutlich versetze hinter ich.
- - 6 v. u. l. *drokephalos* st. *drocephalos.*
196 - 6 v. u. streiche aber auch.
198 - 8 hinter Staars. schalte ein und.
- 200 letzte Z. l. *len.* st. *Cen-.*
Note 1 Z. 1 l. *Werneck* st. *Verneck.*
201 Z. 7 v. u. l. *Soemmerring's* st. *Soemmering's.*
- 203 - 9 v. u. l. dicker st. dicken.
- - Noten-Spalte 2 Z. 9 l. Hyaloidea st. Hyaloiden.
- 205 Notenspalte 2 Z. 5 hinter Prolapsus schalte ein s.
- - Note 6 l. beobachteten *Fischer* (Klin. Unterr.: bei einem 73jährigen Manne st. bei einem 73jährigen Manne beobachteten *F.* (Klin. Unterr.:
S. 206 Z. 3 hinter liegende schalte ein durch Extraction.
- - 4 l. Reclination st. Extraction.
207 - S. u. 9 theile ab hier und anderswo *Cata-racta.*
209 - 20 erzeugen bei st. erzeugen. Bei letzte Z. l. *Juzeler* st. *Inzeler.*
210 - 20 u. 21 hier und anderswo theile ab *Pro-gnosis.*
S. v. u. versetze ist vor Mercurial salbe.
7 v. u. vor Pur- schalte ein sind.
211 - 23 l. *praes.* st. Praes.
- - 25 l. *Pierre* st. *Petrus.*
212 5 l. *proes.* D. J. Boegler st. Praes. D. J. Boegler.
7 l. *intorno* st. *intomo.*
- 11 l. *lentis* st. *tentis.*
14 l. *or* st. *on.*
- - 19 l. *espècc* st. *aspècc.*
- - 22 l. 1753 st. 1853.
- - - 27 l. *Tenon* st. *Tenin.*
- - - 37 l. *que le* st. *quele.*
- - - 46 v. u. l. *G. Chandler* st. *Gon. C. Landler.*
213 - 9 l. *Gutta* st. *Guttü.*
- - - 10 v. u. l. *Moorfields* st. *Aloorfields.*
- - - 10 v. u. l. 1838 st. 1338.
215 - 2 l. scheckig st. schalig.
- - - 18 l. *concave* st. *convexe.*
Note 1 Z. 2 l. ausgeführtes st. aufgeführtes.
- 217 - 2 l. aufrechtes st. grades.
- 218 - 18 l. stellt er — beschattet er st. stellt — beschattet.
- - - 20 l. ein wenig — st. etwas Weniger.
- - Notenspalte 2 Z. 42 l. *Travers* st. *Trabers.*
- 219 - 6 v. u. *solida* klammere ein ().
- - - 4 v. u. hinter hat schalte ein daselbst
- - - 3 v. u. streiche sie.
- 220 Note 3 Z. 41 l. von *Wenzel* dem Vater — *cataracte* st. *Wenzel* der Vater — *caracte.*
- - - Z. 42 hinter einmal schalte ein; ferner sahen sie.
- - - Z. 17 hinter 205) schalte ein 2mal.
- - - Z. 49 streiche: 2mal.
- 224 Z. 45 l. *Werneck* st. *Werner.*
- 225 letzte Z. l. *Wardrop* st. *Wardop.*
- 226 Z. 7 l. 4) st. *a).*
- - - 6 v. u. l. Tüpfelchen st. Töpfelchen.
- - - 5 v. u. l. *variegata* st. *varigata.*
- 227 Notensp. 1 Z. 43 l. *dendritica* st. *dentritica.*
- - - 1 Z. 26 l. auch st. au.
- - - 1 Z. 30 l. Pannus st. Panus.

S. 228 Z. 4 v. u. vor ***Cataracta*** setze 2.
- 229 - 14 v. u. 3) st. ***c)***.
- 230 - 14 l. Kapsel-Linsen-Staar st. Kapselstaar.
- 231 - 2 v. u. l. zersetzten st. zerfetzten.
- 244 - 16 v. u. l. ***Chrupsien*** st. ***Chropsien***.
- 236 - 14 l. haben st. hat.
- 237 - 9 l. zusammengewirrten st. zusammengewirkten.
- 240 - 14 v. u. l. sie st. ihn.
- 141 - 7 5) ist einzurücken hinter werden 2).
- 242 Note 2 l. ***Eyr*** st. ***Cyr***.
- 245 Notensp. 2 Z. 2 l. ***Andreae*** st. ***Andrae***.
- 248 - 24 l. innere st. immer.
- 250 - 2 v. u. l. ***sätt af*** st. ***sättaf***.
- 251 - 5 l. ***on*** st. ***of***.
- - - 10 l. ***the*** st. ***de***.
- - - 11 l. ***ved*** st. ***red***.
- 256 Z. 4 v. u. l. zogen st. zogen.
- 257 Note 5 Z. 2 l. meine st. neue.
- 262 Z. 6 l. die st. der.
- 263 - 2 l. ***Quengsy*** st. ***Guengsy***.
- 268 Note 2 l. ein st. im.
- - Notensp. 2 Z. 1 l. für dem st. für das.
- 270 Z. 19 l. den st. die.
- 274 - 8 l. ***Cj*** st. ***c)***.
- 276 - 7 l. 3. st. 4.
- 277 - 16 l. in dem st. indem.
- 279 - 8 7 v. u. l. zurückzog. Sollte st. zurückzog, sollte.
- 281 - 1 l. erweitern st. erweitert.
- 284 - 2 u. anderswo l. ***Arneman*** st. ***Arnemann*** und ***Arnemann***.
- 282 - 11 l. gehalten, gedruckt, gestossen, sich gebuckt, gesessen hatte u. dgl.
- - - 18 l. 13 u. 14 st. 12 u. 13.
- 283 - 8 v. u. die Note 1) ist zu versetzen hinter bekomme, Z. 4.
- - Notensp. 1 Z. 11 l. sollen st. soll.
- - - Z. 3 v. u. hinter verbunden setze zu Vgl. ***Molinari*** auf S. 534. Note 5.
- 284 Z. 24 l. ***Ricerche*** st. Ricerche.
- - - 28 l. ***Tyrell*** st. ***Tarrel***.
- - Note 1 Z. 2 l. ***Tournay*** st. ***Tornay***.
- 285 Z. 24 l. nur st. nun.
- 286 - 5 v. u. l. Thranenstrom st. Thränenstsom.
- 288 st. 488.
- 292 Z. 9 hinter scheint, — schalte ein 4) [Indem man ihn aufwärts und rückwärts drückt.] —
- 295 - 1 streiche hierüber.
- 296 - 1 hint. ***scleroticonyxin*** schalte ein (1).
- - - 19 l. ***O'Halloran*** st. ***O'Hallorana***.
- - - 20 l. ***Vortreffelykheid*** st. ***Vortrefflykheid***.
- - l. Note 1) st. 2).

S. 296 Note 1. σκληρὴ μηνιγξ st. σκληρομηνιγξ.
- 297 Z. 10 v. u. vor Senkrecht setze 2).
- 300 Note 3 l. πυξις st. πυξις.
- 302 Z. 2 l. (vgl. S. 316) st. (vgl. weiter unten Parallele 4.)
- - - 5 v. u. l. ***lateralis*** st. ***ateralis***.
- - Note 1 Sp. 1 Z. 8 l. ***imponitur*** st. ***imponitur***.
- 305 Notensp. 2 Z. 3 l. seinen st. seine.
- 306 Z. 2 v. u. l. das st. dies.
- 309 Z. 3 streiche zu.
- - Notensp. 1 Z. 12 nach Operation schalte ein auf.
- 310 Z. 2 l. handeln st. verfahren.
- 312 - 2 v. u. l. aufschneidenden st. ausschneidenden.
- 313 Note 5 Z. 2 v. u. l. in der st. und die.
- - - letzte Z. hinter Extraction, setze zu Laut ihm erfolgen dergleichen Neuralgien nach Dislocation der Linse am 14. Tage.
- 314 Z. 13 v. u. l. beabsichtigen st. beabsichtigten.
- 315 - 15 streiche das Notenzeichen (3).
- - - 16 streiche die Note 3.
- 316 Notensp. 2 Z. 2 v. u. l. werde st. wurde.
- 317 Z. 12 v. u. l. ***Synechia*** st. ***Synecbia***.
- 318 - 6 l. wird st. werde.
- 319 - 22 l. worden st. werden.
- 322 Note 3 Z. 3 hinter ***cataracta*** schalte ein ***omni***.
- 323 Z. 13 v. u. l. ***sul*** st. ***sal***.
- 327 Notensp. 2 Z. 8 l. ***aiguille*** st. ***aiquille***.
- - - 2 Z. 11 l. ***oeil*** st. ***ocil***.
- 329 Z. 5 vor ***Sublatio*** setze ***C***.
- 330 - 16 hinter operirten setze Augen.
- - - 14 v. u. l. erfulle st. erfullt.
- 335 Note 4 Z. 1 l. ***p.*** st. ***u***.
- 336 Z. 1 l. welche st. welches.
- 338 - 19 hinter angegebenen setze (1).
- - Note 1 Z. 2 l. den zerstuckelten st. da zerstückelter.
- 341 Z. 2 v. u. l. grossen st. grosser.
- 344 - 18 l. auch st. auf.
- 346 - 5 v. u. l. wird st. ward.
- 347 Notensp. 2 Z. 1 l. ihres st. ihrer.
- 348 Notensp. 1 letzte Z. l. Loche st. Fache.
- 349 Z. 16 l. ***cyclopica*** st. ***cyclopia***.
- 350 - 13 l. ***Werneck*** st. ***Wernegk***.
- - - 3 v. u. l. ambrafarbigen st. ambraförmigen.
- 352 - 10 l. denjenigen st. diejenigen.
- 353 - 14 v. u. l. sich st. ihn.
- 355 - 14)
- - - 17) l. Symptome st. Symptomen.
- - - 35)
- 358 - 13 l. ***humour*** st. ***humorus***.
- 359 Note 5 Z. 3 hinter Glaukoma setze terreum.
- 361 Z. 3 l. Andere fanden den Glaskor-

per nur wenig braungrünlich (Weller,) st. Weller fand u. s. w.
S. 363 Z. 5 v. u. l. Exophthalmos st. Epophthalmos.
- 365 - 4 l. ***Jalappa*** st. ***Jalapae.***
- - - 7 l. Troakar st. Troaker.
- - - 8 l. Wieke st. Wicke.
- 366 - 16 l. lässt er sich mit dem Finger eindrücken, zeigt er etc.
- - Note 2 Z. 2 streiche nämlich.
- 370 Z. 7 v. u. hinter ***ciliarium*** setze zu die Entzündung der Chorioidea und der Ciliarfortsätze.
- 372 - 24 l. über; [nach ***Rognetta.***
- 375 - 13 l. ***Tr.*** st. ***Fr.***
- 376 Note 4 Z. 4 l. klöpfelförmig st. klöpselförmig.
- - Z. 6 l. Corona st. Cornea.
- 377 - 5 l. Alauns st. Alaun.
- - - 7 l. Thier- (Wurm-) Bildung st. Thierwurmbildung.
- 378 - 2 vor Retina schalte ein die.
- 380 - 17 l. ***Maupertuis*** st. ***Maupertius.***
- 383 - 3 l. und desjenigen der st. und der.
- - - 4 hinter Chorioidea setze zu ferner des Blutes der Iris.
- - Note 3 Z. 7 die (versetze nach Z. 8 vor vielleicht.
- - - 4 Z. 2 l. Kakerlaken st. Kakerlakon.
- 384 Z. 21 l. ***Meyer*** und ***Herzig*** st. ***Mayer*** und ***Herzog.***
- 390 - 6 l. Fehler st. Krankheiten.
- - Note 2 Z. 4 l. ein st. im.
- 394 Z. 11 streiche auch.
- - Notensp. 1 Z. 11 l. obigem st. diesem.
- - - 2 Z. 2 l. ***Corona*** st. ***Cornea.***
- 396 Z. 34 l. ***Walter*** bei Retinitis S. 392 Anmerk. st. ***Walter*** bei Retinitis Anmerk.
- 397 - 8 v. u. l. Drucke auf einzelne st. Druck einzelner.
- 400 Notensp. 2 Z. 18 l. ***liquus*** st. ***liqueus.***
- 405 Z. 19 l. abhängen; st. abhangig;
- 407 - 3 l. Chrupsia st. Chrypsia.
- - - 24 l. Krankheit st. krankheft.
- 408 - 3 hinter die setze wenig.
- - - 2 v. u. l. ungestaltet st. umgestaltet.
- 410 - 11 l. behaftete Auge ist manchmal zu weich. Das aus sensibeler Schwache amaurotrische Auge ist ofter zu gespannt, zu hart. 16) st. behaftete Auge ist öfters zu gespannt, zu hart. 15)
S. 412 Z. 15 l. sich st. sie.
- 413 Notensp. 2 Z. 6 l. ***aqueus*** st. ***aquens.***
- - - 2 Z. 18 l. ***Köchling*** st. ***Köckling.***
- 414 Note 2 Z. 16 hint. Zustandes. setze wegen.
- 416 Notensp. 2 Z. 4 l. Regenbogenhaut st. Augenbogenhaut.
- 419 Z. 2 v. u. hinter Druckes schalte ein des Blutes.
- 424 letzte Z. l. hatten st. hatte.
- 427 Note 6 ist Note 4, Note 4 ist Note 5, Note 5 ist Note 6.
- - Note 2 Z. 4 l. Blutflüssen st. Blutflüsse.
- 428 Z. 19 l. Nervenkraft st. Nervenkrankraft.
- 429 das Notenzeichen (2) versetze aus Ende des Textes.
- 432 Notenspalte 2 Z. 5 v. u. l. Saburral- st. Sabural.
- 439 Notenspalte 2 Z 9 v. u. l. dem st. den.
- 440 - 2 Z. 4 l. anwenden st. anzuwenden.
- 442 Z. 26 l. Kämpf st. Kämph.
- 445 Note 2 l. [Ein st. Eine.
- 446 Z. 4 l. Fussreisen st. Fussreissen.
- - - 8 vor Sympathische setze *b).*
- - letzte Z. l. ***Roborantien*** st. ***Roberantien.***
- - Note 2 Z. 11 l. präparirter st. präparirte.
- 452 Notensp. 1 Z. 5 l. ***Ribes*** st. ***Ribel.***
- - - 2 Z. 3 l. ***Ribes*** st. ***Riebel.***
- 453 Note 2 Z. 2 l. ***neighbouring*** st. ***neighboaring.***
- 454 Z. 13 l. Nytalopen st. Nyklalopen.
- 457 Notensp. 2 Z. 13 vor sei setze sie.
- 459 st. 559.
- 460 Notensp. 2 Z. 7 l. Auges s. Augen.
- - - 2 Z. 10 l. ***morbor*** st. ***morbos.***
- 465 Z. 8 l. ***Darwin*** st. ***Derwin.***
- - - 17 l. Ungestaltetsehen st. Ungestaltebesehen.
- 471 Note 3 Z. 6 streiche Diplopie.
- 473 Notensp. 2 Z. 13, 14 streiche das Eingeklammerte.
- 475 Z. 18 l. Verstellung st. Vorstellung.
- 477 Note 4 l. Zollen st. Zöllen.
- 480 Z. 2 v. u. l. merung st. merrung.

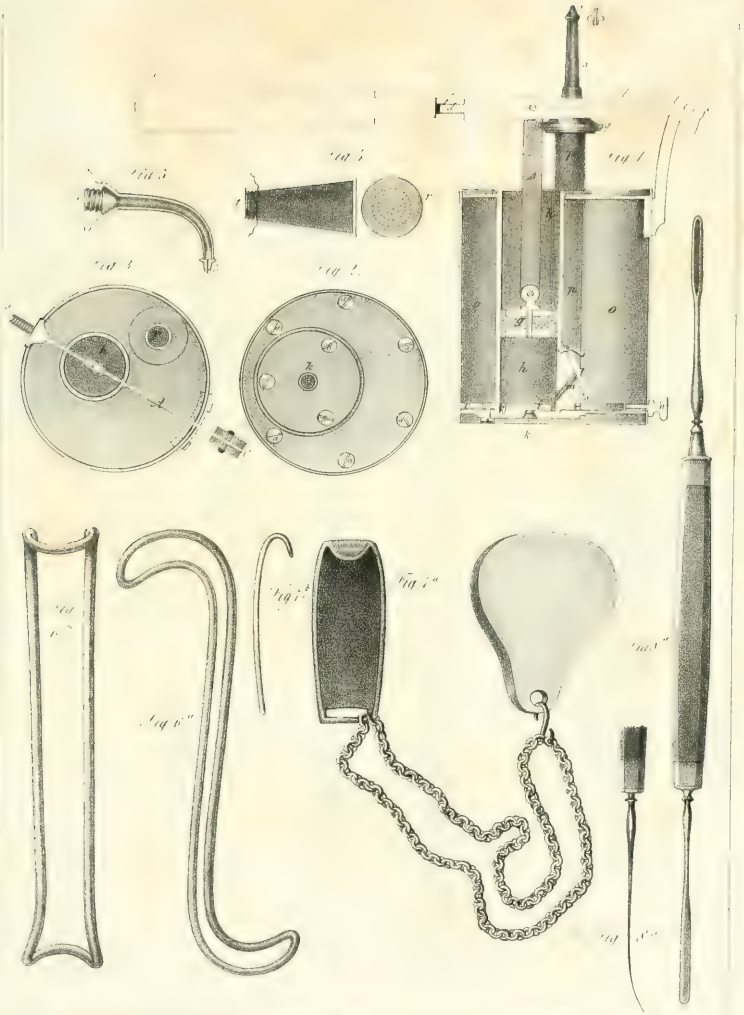

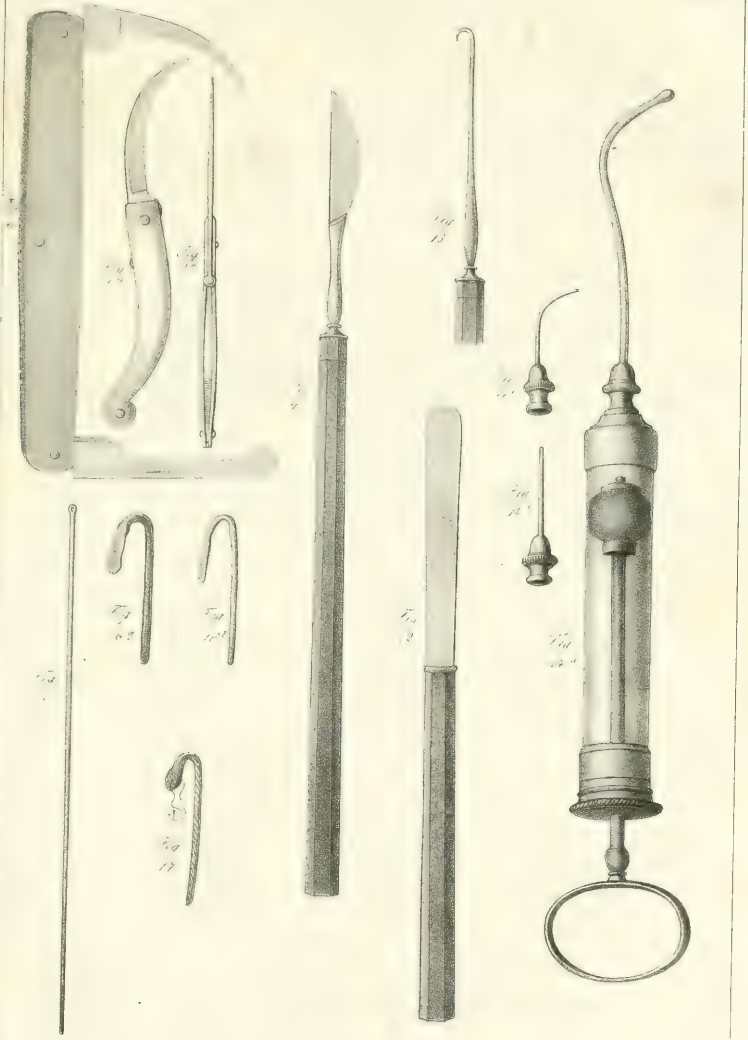

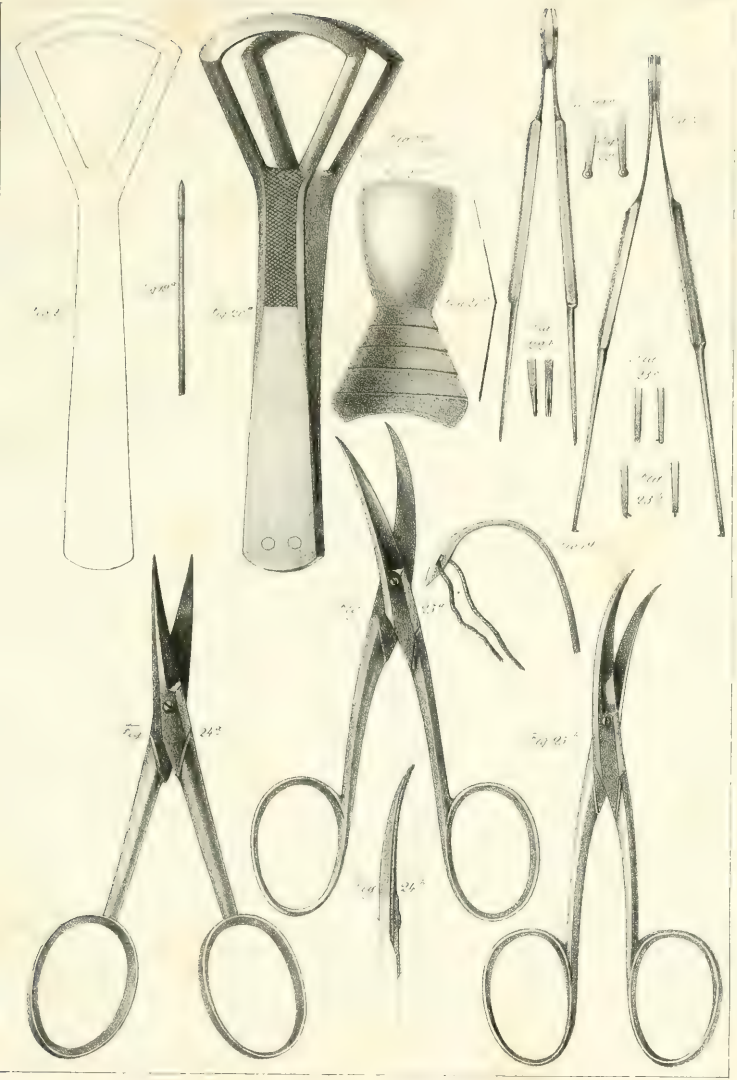

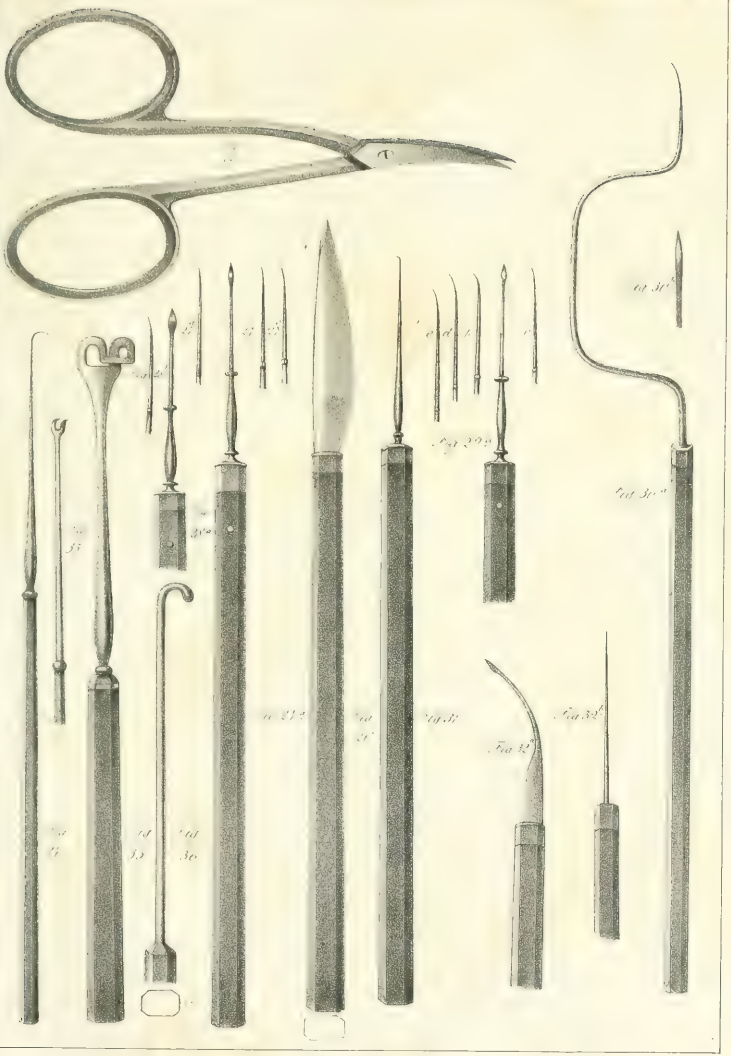

Accession no. 22862

Author Himly:
Die Krankheiten ...
des menschlichen
Auges.
Call no. RE75
843H
2